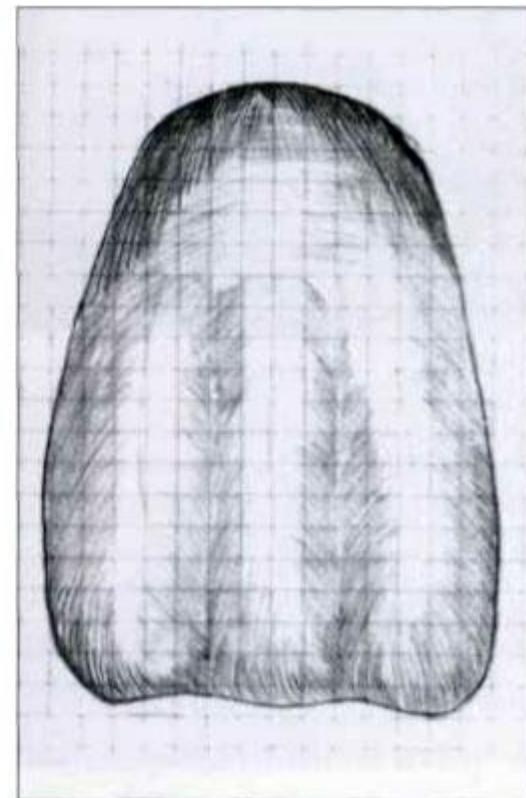
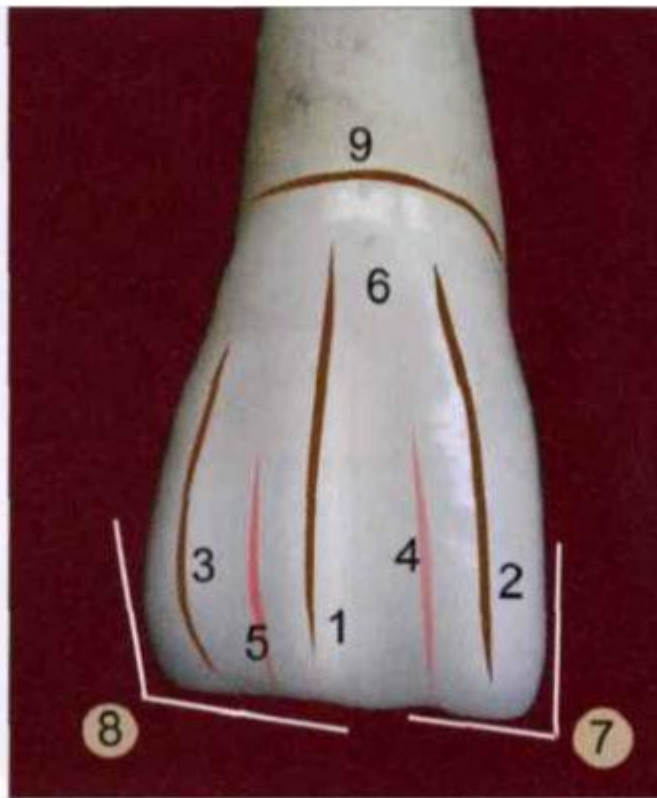

Семинар №3

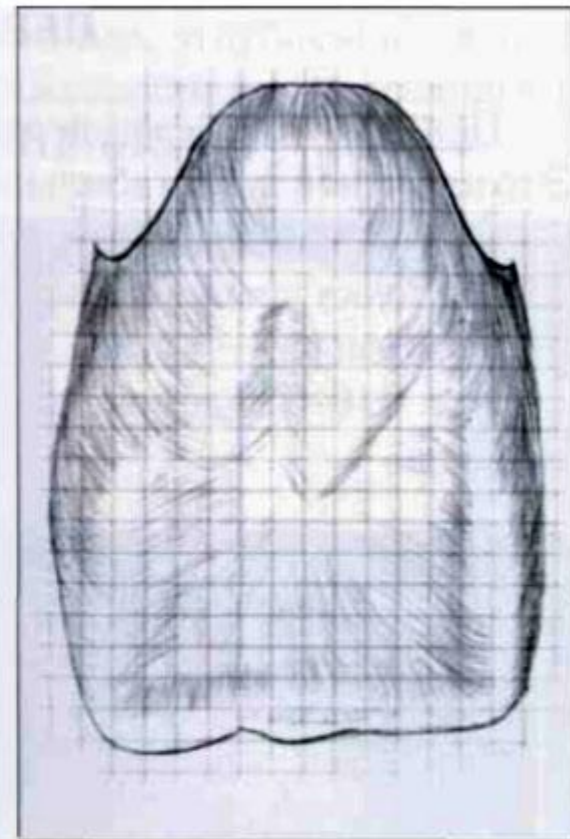
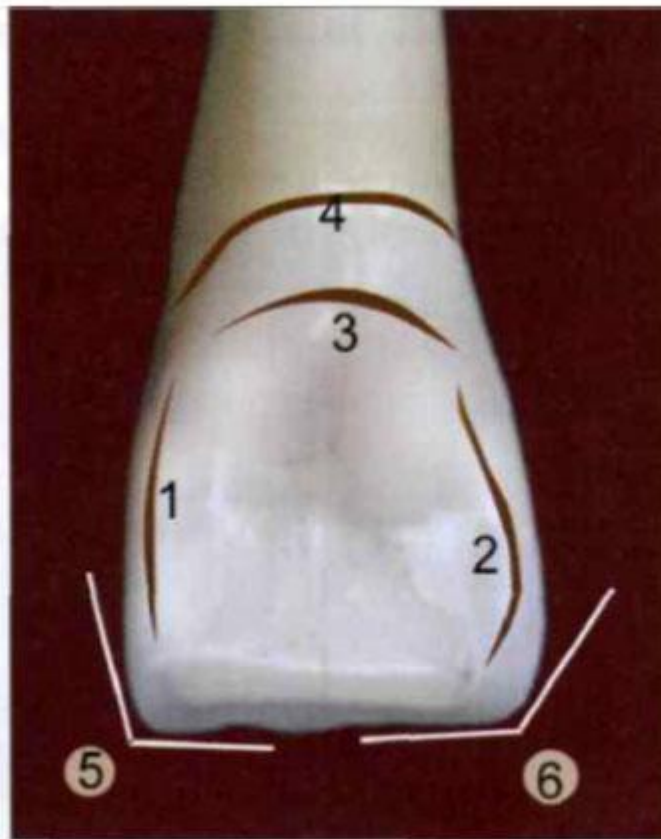
# ПЕРВЫЙ РЕЗЕЦ ВЕРХНЕЙ ЧЕЛЮСТИ

# ВЕСТИБУЛЯРНАЯ ПОВЕРХНОСТЬ



1 — продольный валик; 2 — медиальный валик; 3 — дистальный валик; 4 — медиальное углубление; 5 — дистальное углубление; 6 — экватор коронки; 7 — медиальный угол; 8 — дистальный угол; 9 — анатомическая шейка

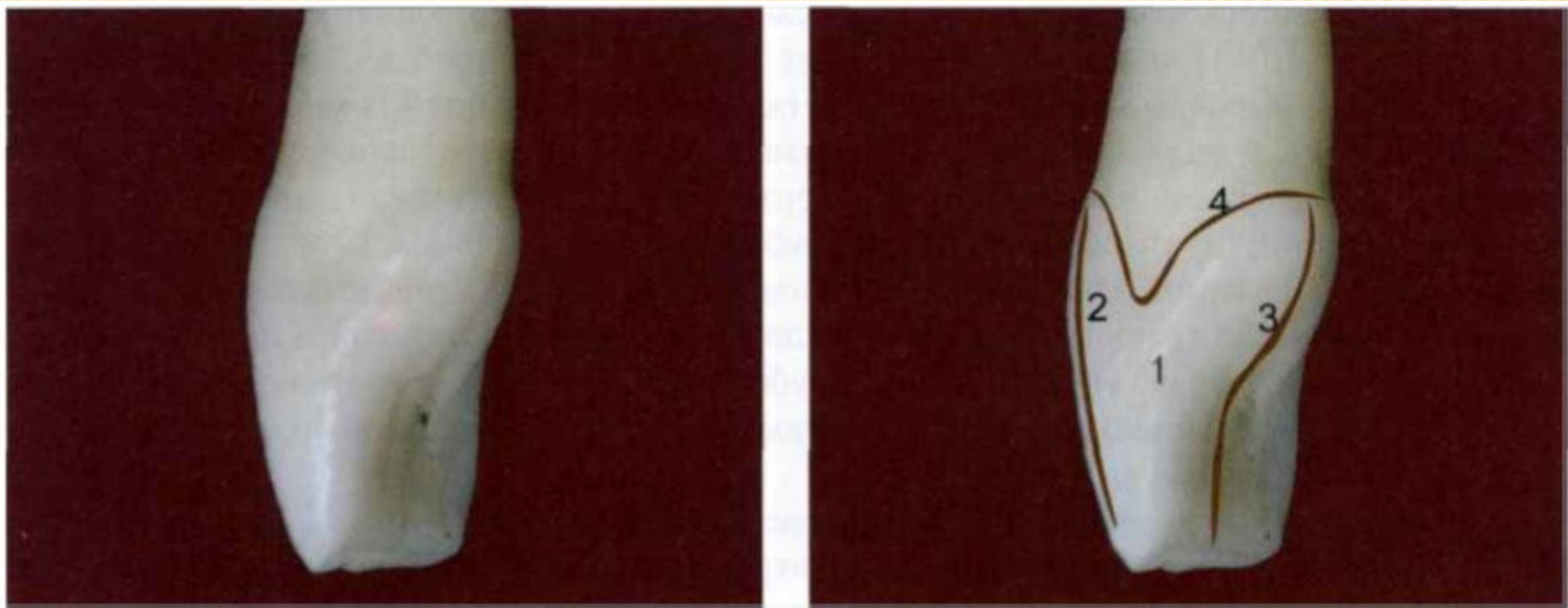
# ЯЗЫЧНАЯ ПОВЕРХНОСТЬ



1 — медиальный валик; 2 — дистальный валик; 3 — цервикальный поясок; 4 — анатомическая шейка; 5 — медиальный угол; 6 — дистальный угол

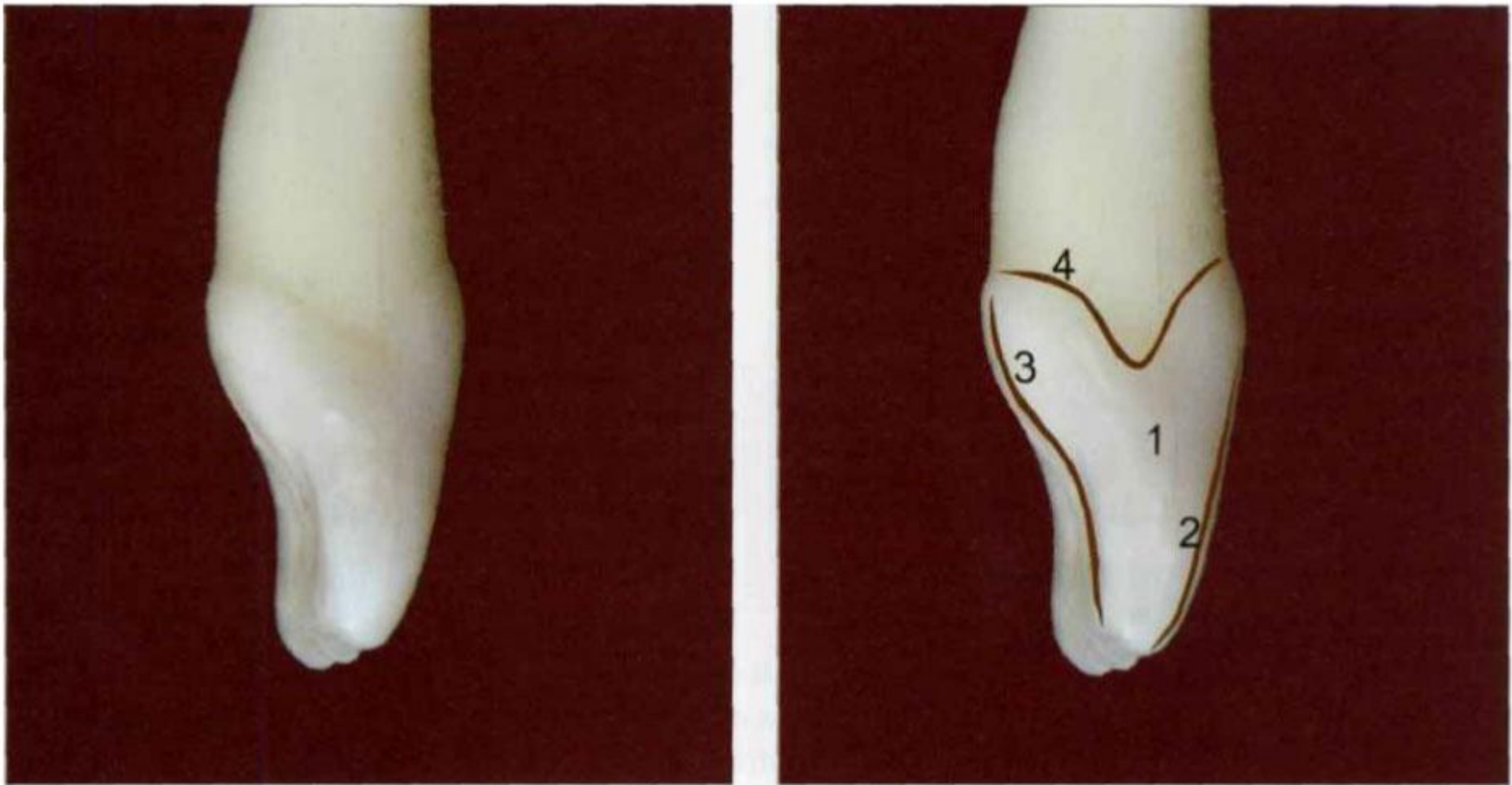


# КОНТАКТНАЯ МЕДИАЛЬНАЯ ПОВЕРХНОСТЬ



1 — медиальная поверхность; 2 — вестибулярный контур; 3 — небный контур; 4 — анатомическая шейка

# КОНТАКТНАЯ ДИСТАЛЬНАЯ ПОВЕРХНОСТЬ



1 — дистальная поверхность; 2 — вестибулярный контур; 3 — нёбный контур; 4 — анатомическая шейка