Анатомия и физиология человека

Учебный модульVII.Внутренние системы органов.

Тема 3. Процесс дыхания.

Преподаватель Соколова Е.А.

1.Потребность дышать.

- **Дыхание** - неотъемлемый признак жизни
- В организме человека запасов кислорода ограничено
- Из организма необходимо постоянно выводить углекислый газ, который в больших количествах токсичен

- Непрерывность дыхания **состоит в постоянном обновлении** газового состава крови

- Жизнедеятельность организма **возможна только при постоянном возобновлении энергии**, которая непрерывно расходуется

- Организм получает **энергию**, за счёт окисления сложных органических веществ: белков, жиров, углеводов

- При этом освобождаются **скрытая химическая энергия**
- Эта энергия служит **источником** жизнедеятельности **клеток** тела, их **развития и роста**

- Значение дыхания **– поддержание оптимального уровня окислительно - восстановительных процессов в организме**

2.Общий план строения органов дыхания.

- **<u>Дыхательная система</u>**
- Она состоит из ***дыхательных путей*** и парных дыхательных органов - ***лёгких***
- Дыхательные пути ***делятся:***

-***верхние***-полость носа, носовая часть глотки, ротовая часть глотки

-***нижние*** –гортань, трахея, бронхи

- Дыхательные пути состоят:

- ***<u>из трубок</u>***, просвет, которых фиксирован <u>костным</u> или хрящевым скелетом

- **ширину** просвета регулируют **мышцы**

-**мышцы и хрящи** образуют среднюю **оболочку** дыхательных трубок

-наружная оболочка дыхательных путей, ***адвентиция,*** состоит из **рыхлой соединительной** ткани с большим количеством сосудов и нервом

-внутренняя поверхность дыхательных путей покрыта **слизистой** оболочкой, из **многорядного однослойного мерцательного эпителия,** со значительным количеством **лимфатических узелков и слизистых желёз**

- Слизистая выполняет **защитную функцию**: согревая, очищая и увлажняя воздух

ОРГАНЫ ДЫХАНИЯ

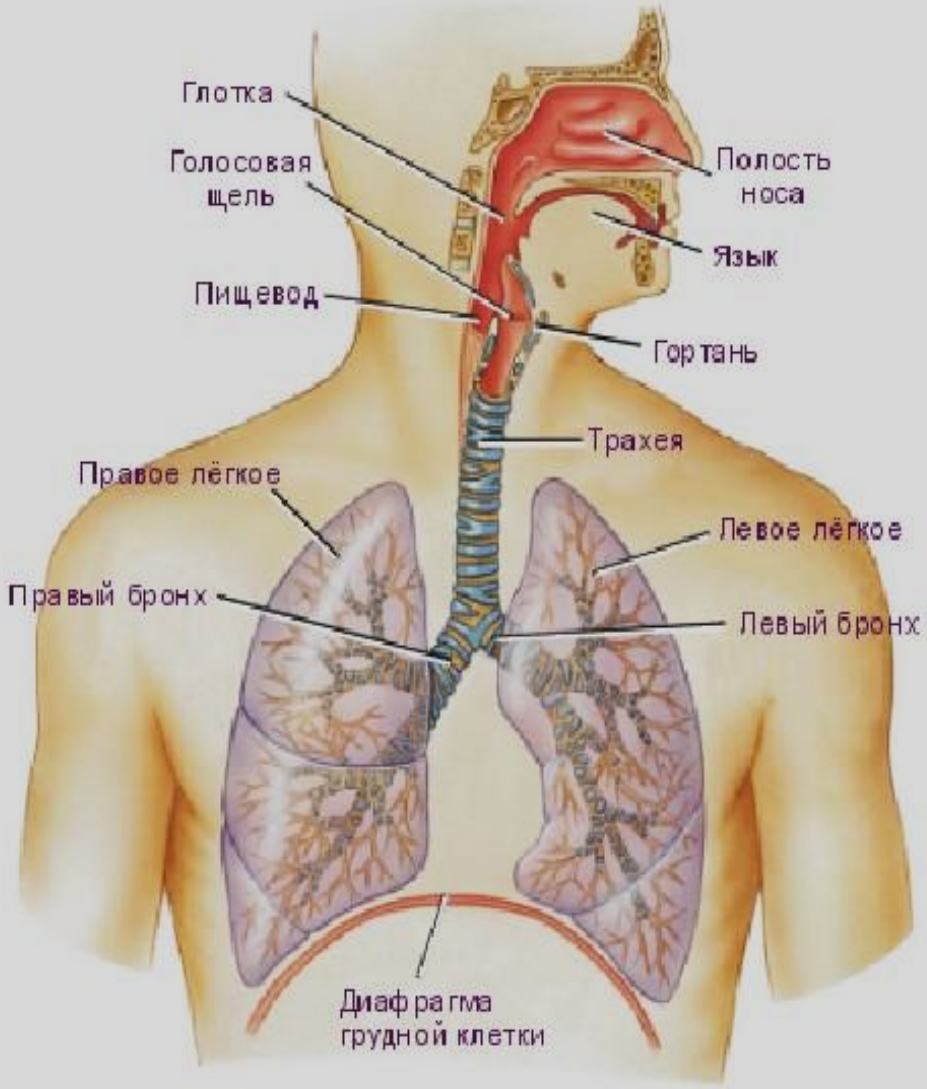

3.Анатомия органов дыхания

- ***<u>Полость носа</u>***
- Это начальный отдел дыхательных путей и орган обоняния
- В полость носа ведут **ноздри**
- А через **хоаны** полос носа сообщается с носоглоткой
- Полость носа **перегородкой** разделена на две половины
- Слизистая имеет **множество слизистых желёз** и **кровеносных сосудов**

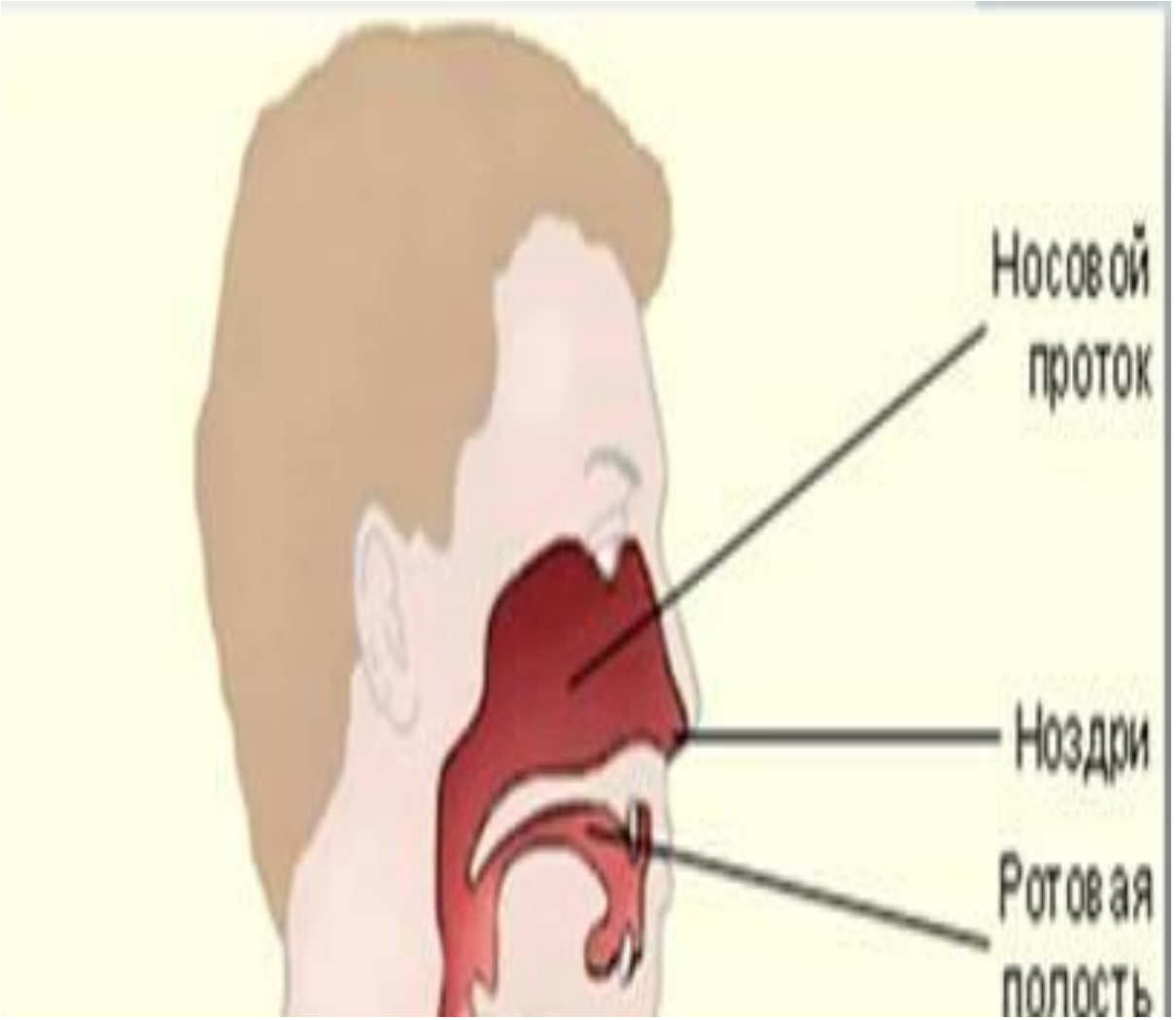

Воспаление слизистой оболочки полости носа называется - **ринит**

- **Гортань**
- Она расположена в **переднем отделе шеи** на уровне

  IV-VI шейных позвонков

- Вверху она **зафиксирована к подъязычной** кости, внизу связками **соединена с трахеей**

- Впереди расположены мышцы шеи, позади глотка, по бокам – доли щитовидной железы, сосуды и нервы

- Скелет гортани образован **хрящами, соединённых суставами, связками** и **мышцами**

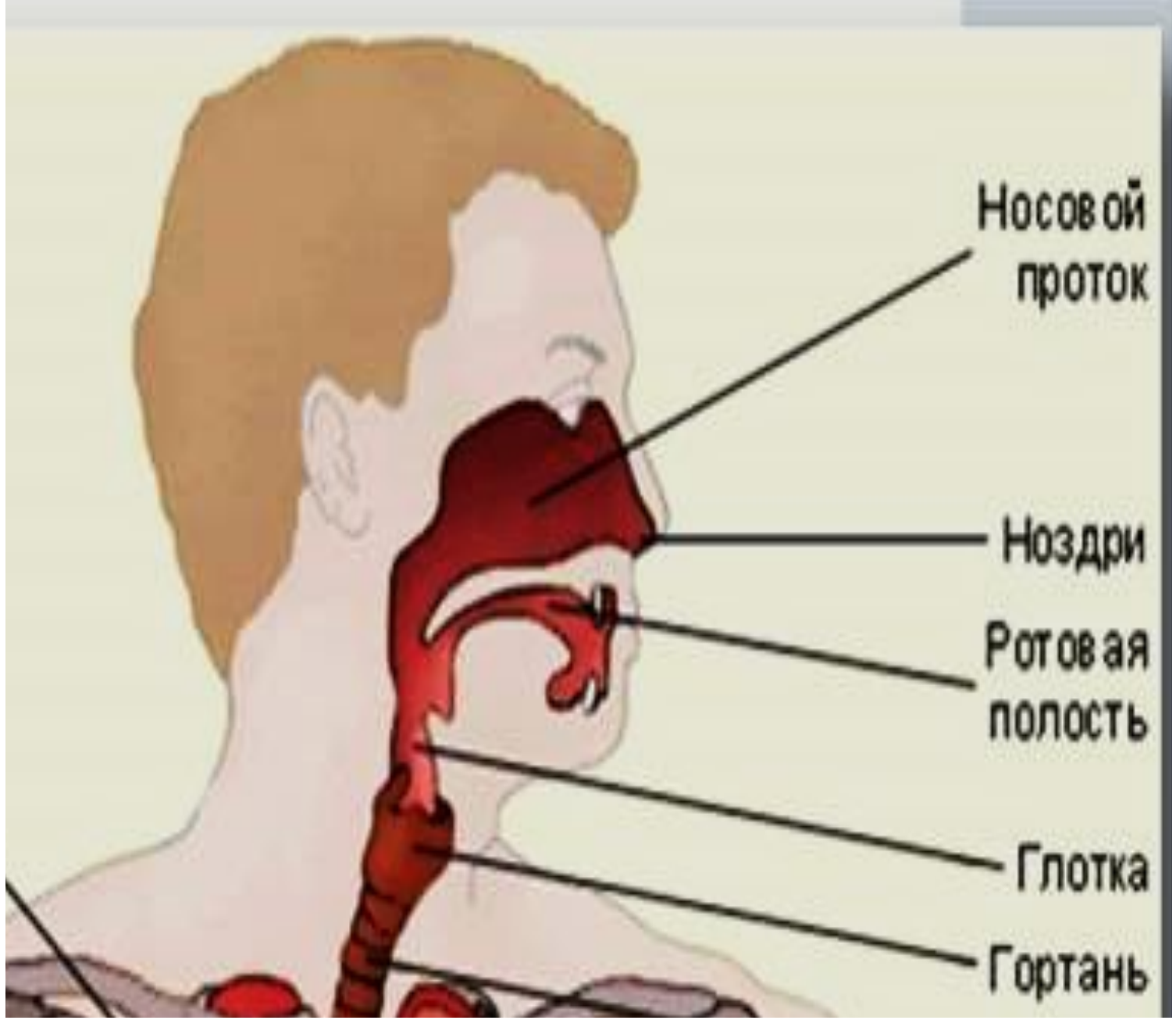
Носовой проток
Ноздри
Ротовая полость
Глотка
Гортань

- Самый крупный **хрящ** – **щитовидный**
- Он лежит спереди и состоит **из 2-х пластин**
- У мужчин **щитовидный хрящ** образует **выступ-кадык** или **адамово яблоко**

- **Перстневидные хрящи** являются важными для **голосообразования,** к ним крепятся голосовые мышцы гортани

- Таким образом, гортань проводит воздух и является органом голосообразования

- Воспаление **слизистой гортани** – называется **ларингитом**

- **Трахея.**
- Это трубчатый орган диаметром 1,5-2,7см, длиной 9-11см
- Трахея идёт **до V грудного** позвонка
- На уровне V грудного позвонка **трахея разделяется** на две части – это **бифуркация трахеи**
- Скелет трахеи **– составляют 16-20** неполных **хрящевых колец**

- Изнутри трахея выстлана **слизистой оболочкой**, с большим количеством **слизистых желёз** и **лимфатических узелков**

- Воспаление трахеи - **трахеит**

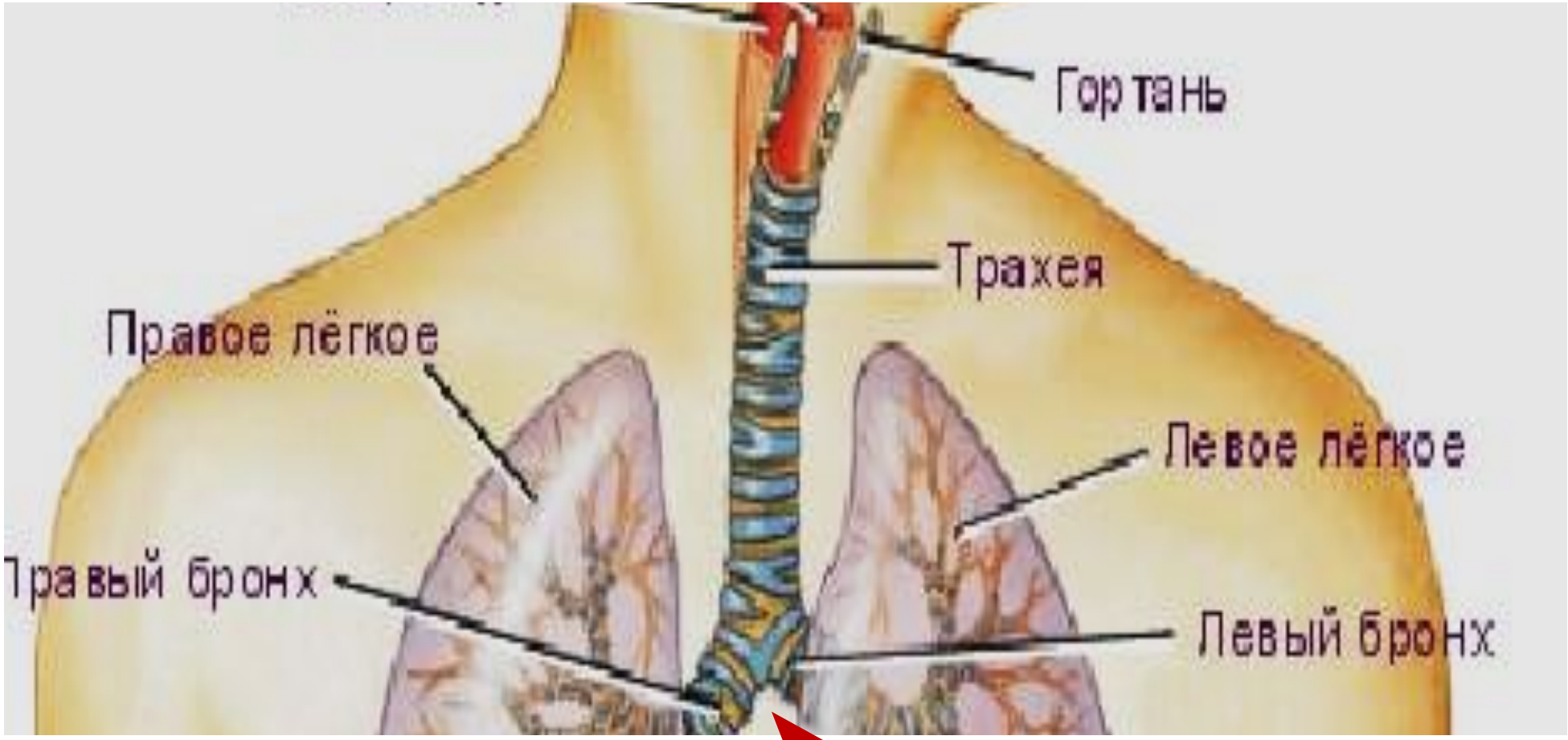

Бифуркация трахеи

- **Главные бронхи.**
- Правый и левый бронхи направляются от **трахеи в лёгкие**
- В воротах лёгких **бронхи** делятся на **долевые бронхи**
- Правый главный **бронх –** *шире и короче* **левого, и он** *отходит* **более отвесно**
- Длина **правого бронха – 1-3 см**, а **левого бронха 4-6 см**

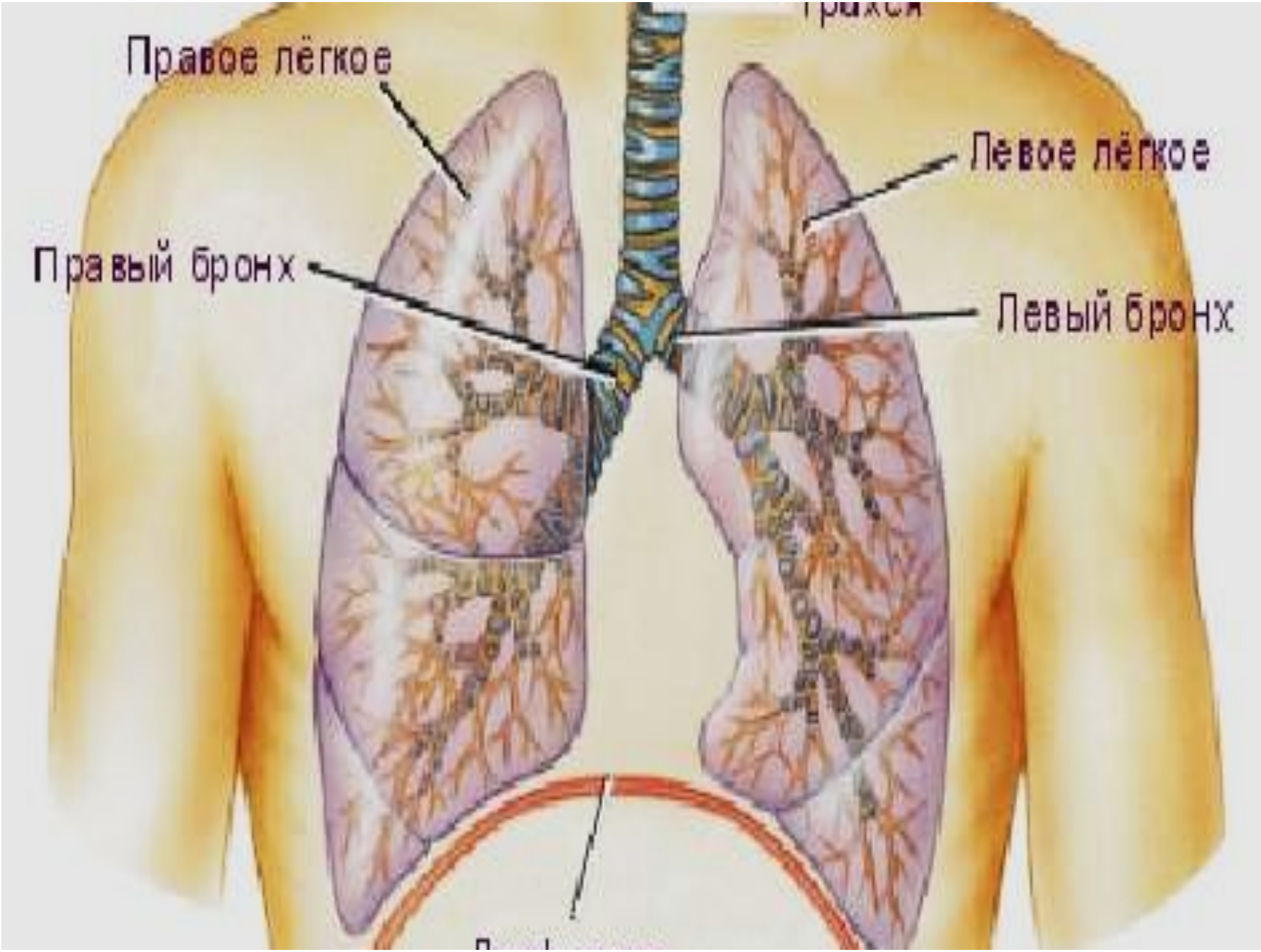
Правое лёгкое
Левое лёгкое
Правый бронх
Левый бронх

- **Лёгкие.**
- Правое и левое лёгкие, занимают большую часть грудной полости

- **Форма** легкого напоминает **конус**

- **Основанием** лёгкие обращены к **диафрагме**

- **Верхушка** лёгкого находится выше **ключицы на 2-3 см**

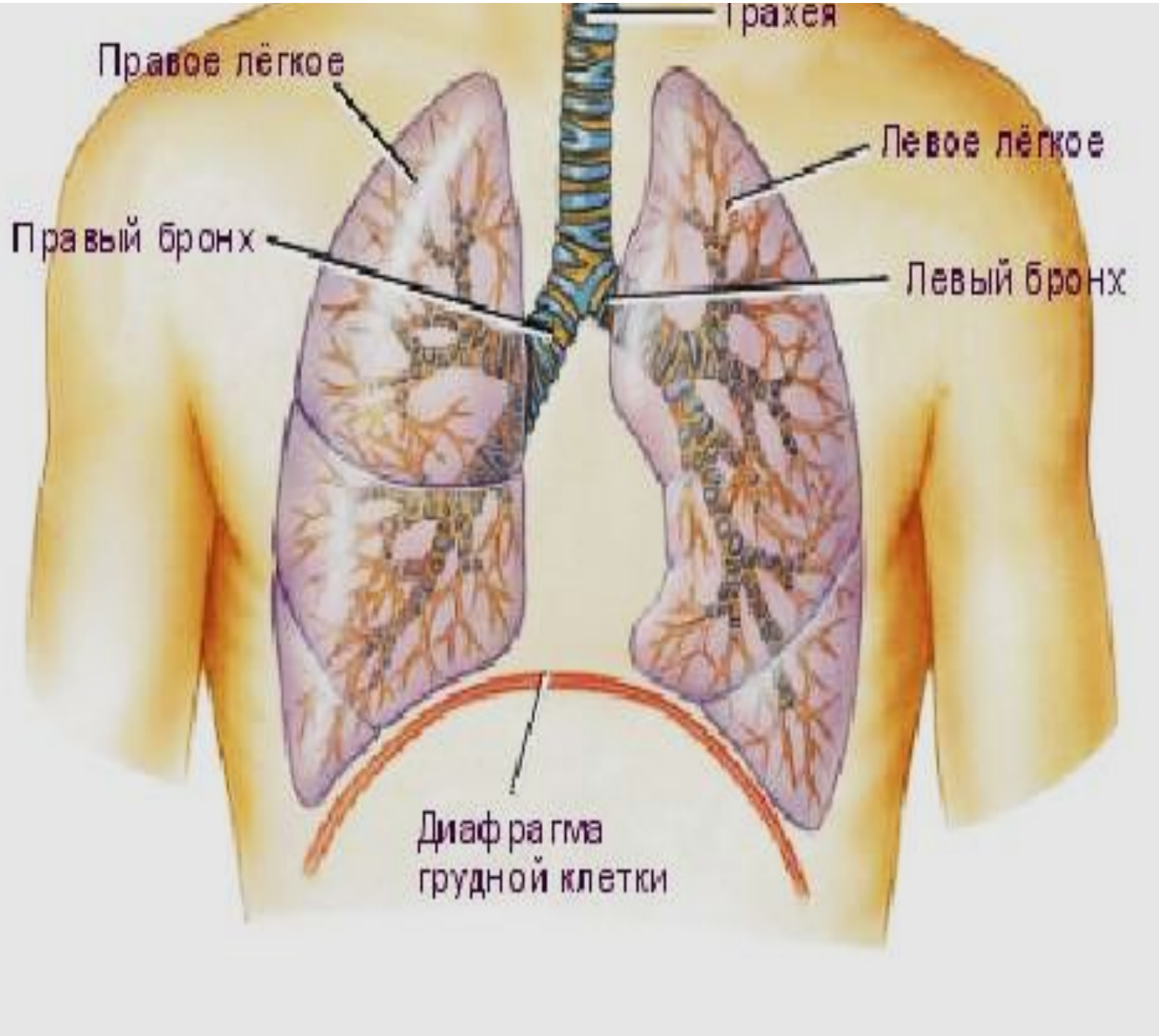
Трахея
Правое лёгкое
Левое лёгкое
Правый бронх
Левый бронх
Диафрагма
грудной клетки

- **Правое лёгкое** по объёму больше левого и состоит **из 3 -х долей**

- **Левое** лёгкое разделено на **две доли**

- **Доли** лёгких подразделяются **на бронхолёгочные сегменты**

- **Сегменты** состоят **из долек**, а **дольки из – ацинусов**

- **АЦИНУС – структуро-функциональная единица,** лёгких, осуществляющая основную функцию - ***газообмен***

- Главные **бронхи** делятся : правое -**на 3**, а левый – **на 2 бронха**

- Внутри лёгкого **долевые бронхи** ветвятся на **сегментарные бронхи**

- Внутри **сегмента** каждый **сегментарный бронх** последовательно ветвится несколько раз, образуя **ветви меньшего калибра**

- **Все разветвления бронхов** внутри лёгкого **формируют бронхиального дерево**

- Бронхи наименьшего порядка **делятся в дольках лёгких** на бронхиолы-**трубочки диаметром 0,5мм**

- Конечные бронхиолы **разветвляются** на дыхательные (респираторные) **бронхиолы**, которыми начинаются - **ацинусы**

- **Каждая бронхиола делятся на второго порядка и третьего порядка,** переходящего в расширения **– альвеолярные** ходы и **альвеолярные мешочки**

- Таким образом **– Ацинус (гроздь)** – это часть лёгкого, **включающего одну дыхательную бронхиолу** первого порядка, каждая лёгочная долька **состоит из 12-18 ацинусов**

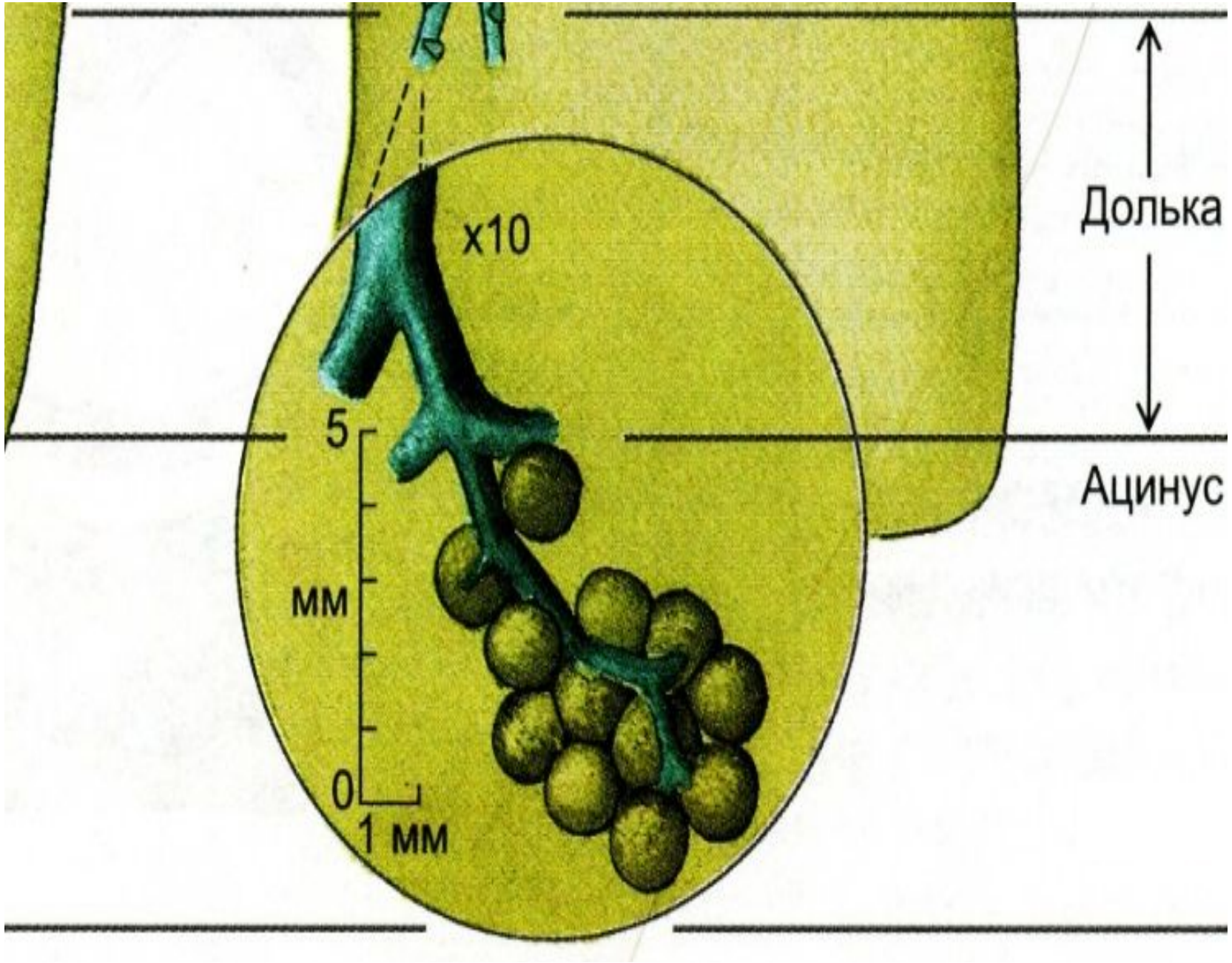
x10
5
мм
0
1 мм
Долька
Ацинус

- ***Альвиолы лёгочного*** **– выпячивания** в форме полушарий диаметром до 0,25мм, снаружи **оплетены кровеносными капиллярами**

- Эндотелий **капилляров** и эпителий **альвеол** образуют **аэрогематический барьер** между **кровью и воздухом**, через который с помощью **диффузии осуществляется газообмен** и выделение паров воды

- Воспаление лёгких - **пневмония**

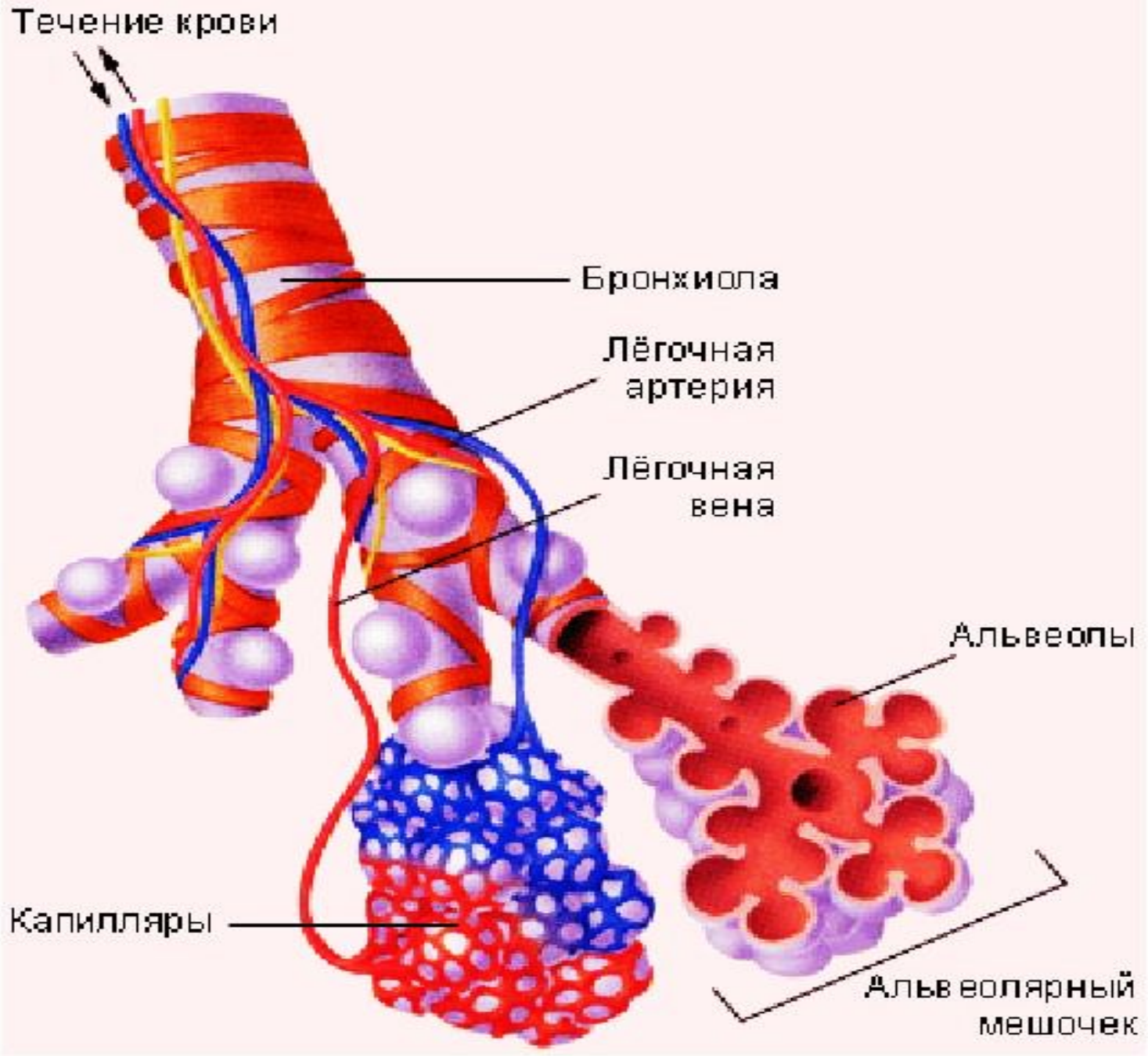
Течение крови
Бронхиола
Лёгочная артерия
Лёгочная вена
Альвеолы
Капилляры
Альвеолярный мешочек

4.Строение плевры, плевральные полости

- **<u>Плевра-</u>**
- Это **серозная** оболочка, тонкая блестящая пластинка, **покрывающая** лёгкие и образующая вокруг **каждого** лёгкого **замкнутый мешок**
- **Плевра имеет два** листка: **висцеральный** и **париетальный**
- **Висцеральная** плевра плотно сращена с веществом лёгкого

- Париетальная плевра **сращена** со стенками **грудной клетки** и **средостением**

- Париетальная **плевра** различает **три части:**

  -рёберную плевру

  -диафрагмальную плевру

  -медиастинальную, или средостенную плевру

- Часть **париетальной** плевры, расположенную над верхушкой лёгкого - называют **куполом плевры**

- В местах **перехода одной части париетальной плевры в другую** образуются щелевидные пространства – ***плевральные синусы***

- Плевральные **синусы** заполняют лёгкое во время глубокого **вдоха**

- Самый глубокий синус **– *рёберно-диафрагмальный***

- Между висцеральной и париетальной плеврой имеется ***щелевидная плевральная полость***

- Полость содержит небольшое **количество серозной жидкости, увлажняющей** листки плевры

- В этой **– плевральной полости отсутствует** воздух, поэтому давление здесь **отрицательное** (ниже атмосферы) и полости герметичны

- Воспаление плевры - **плеврит**

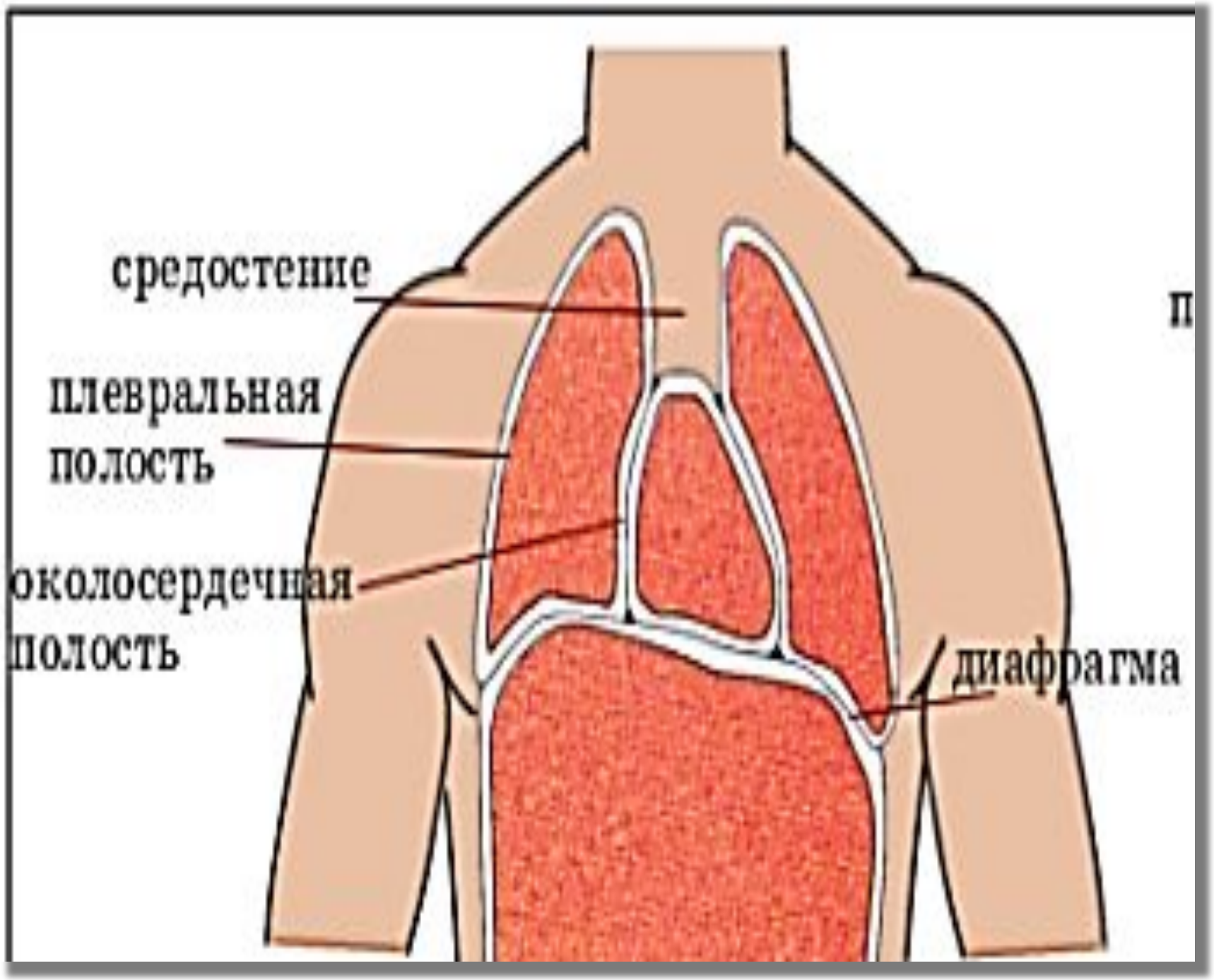
средостение
плевральная
полость
околосердечная
полость
диафрагма

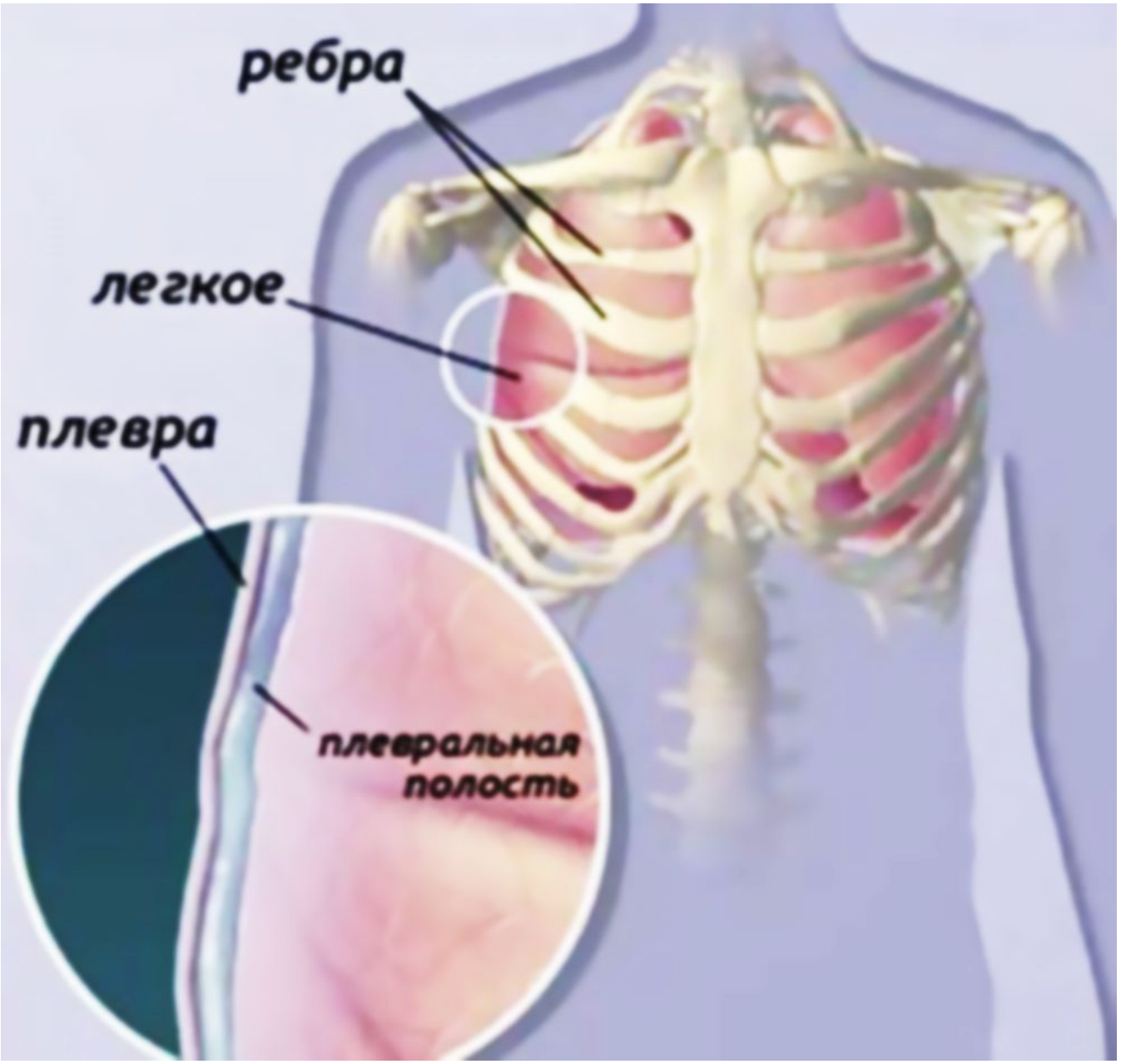
ребра
легкое
плевра
плевральная
полость

- **Средостение-**

  это пространство между плевральными полостями

- Снизу оно ограничено диафрагмой

- Спереди ограничено костью грудина

- Сзади - позвоночником

- Средостенье имеет **верхний, средний** и **нижний** отделы

- В **верхнем отделе** находится:

-тимус

-крупные вены

-дуга аорты с её ветвями

-трахея

-пищевод

-грудной лимфатический проток

-нервы

- В **среднем отделе** находится:

-перикард

-главные бронхи

-лёгочные артерии и вены

-диафрагмальные сосуды

-лимфатические узлы

- В **нижнем отделе** находится:

-пищевод

-блуждающий нерв

-аорта

-вены

-лимфатические узлы

-лимфатический проток

-диафрагмальные нервы

-симпатические стволы

- Между органами средостения находится **жировая соединительная ткань**

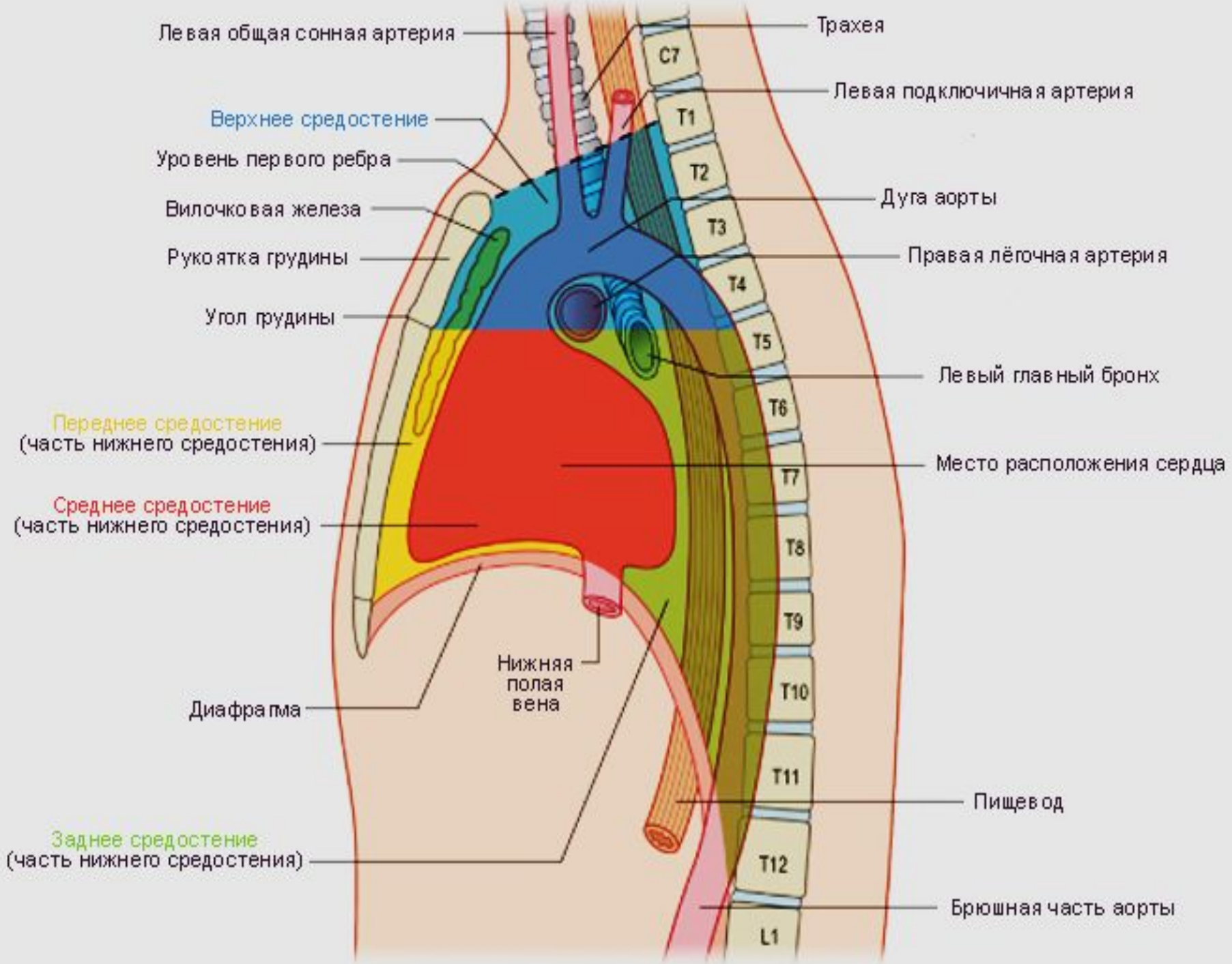
Левая общая сонная артерия
Трахея
Левая подключичная артерия
Верхнее средостение
Уровень первого ребра
Вилочковая железа
Рукоятка грудины
Угол грудины
Дуга аорты
Правая лёгочная артерия
Левый главный бронх
Переднее средостение
(часть нижнего средостения)
Место расположения сердца
Среднее средостение
(часть нижнего средостения)
Нижняя
полая
вена
Диафрагма
Пищевод
Заднее средостение
(часть нижнего средостения)
Брюшная часть аорты
C7
T1
T2
T3
T4
T5
T6
T7
T8
T9
T10
T11
T12
L1

Домашняя работа

- Скую работ1.Освоить материал лекции
- 2. Выполнить домашние практические работы:
- - «Общий план строения дыхательной системы»
- Задание-
- На 4а нарисовать (копировать) всю схему плана расположения органов дыхания в организме человека; назвать все органы;
- - «Строение органов дыхания»:
- Задание-
- На 4а нарисовать(копировать) строение каждого органа дыхания отдельно, обозначить элементы строения
- -нарисовать(копировать) строение альвеол лёгких, обозначить элементы строения