# ТОПОГРАФИЧЕСКАЯ АНАТОМИЯ ШЕИ.

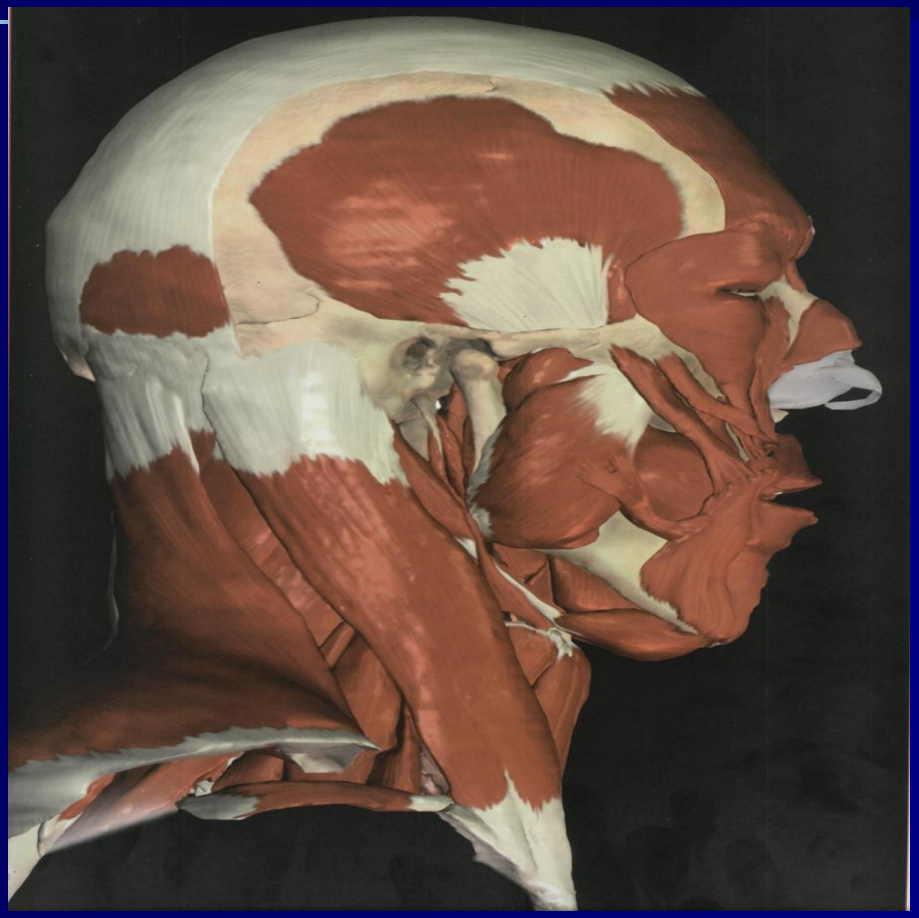

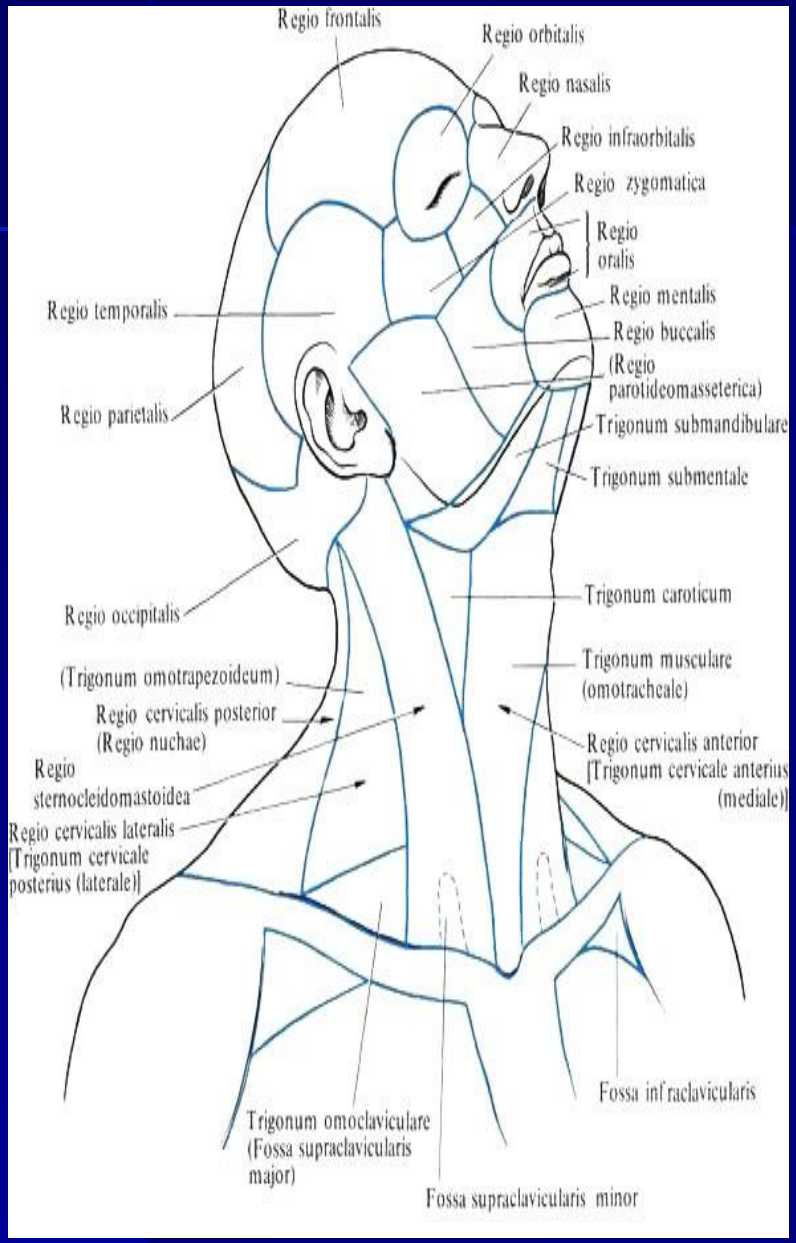


- Сегодня мы будем рассматривать топографическую анатомию шеи. Если вы не знаете, что изучает топографическая анатомия и чем она отличается от нормальной анатомии, обязательно загляните в начало 1ой нашей с вами лекции.
- Также перед тем, как изучать топографическую анатомию шеи, вам необходимо хорошо ориентироваться в мышцах шеи, знать их классификацию, функции, расположение, а также необходимо уметь находить их в атласе и планшетах.

Границы шеи:

- Верхняя, по направлению от лица затылку: край нижней челюсти — сосцевидный отросток — верхняя выйная линия затылочной кости — наружный затылочный выступ;
- Нижняя, по направлению от груди к спине: ярёмная вырезка грудины — ключица — акромион (плечевой конец лопатки) — остистый отросток 7 шейного позвонка.

Шея включает в себя:

- Кожные покровы;
- Мышцы, фасции;
- Внутренние органы;
- Крупные сосуды и нервные стволы;
- Костная основа (шейные позвонки).

# Области шеи

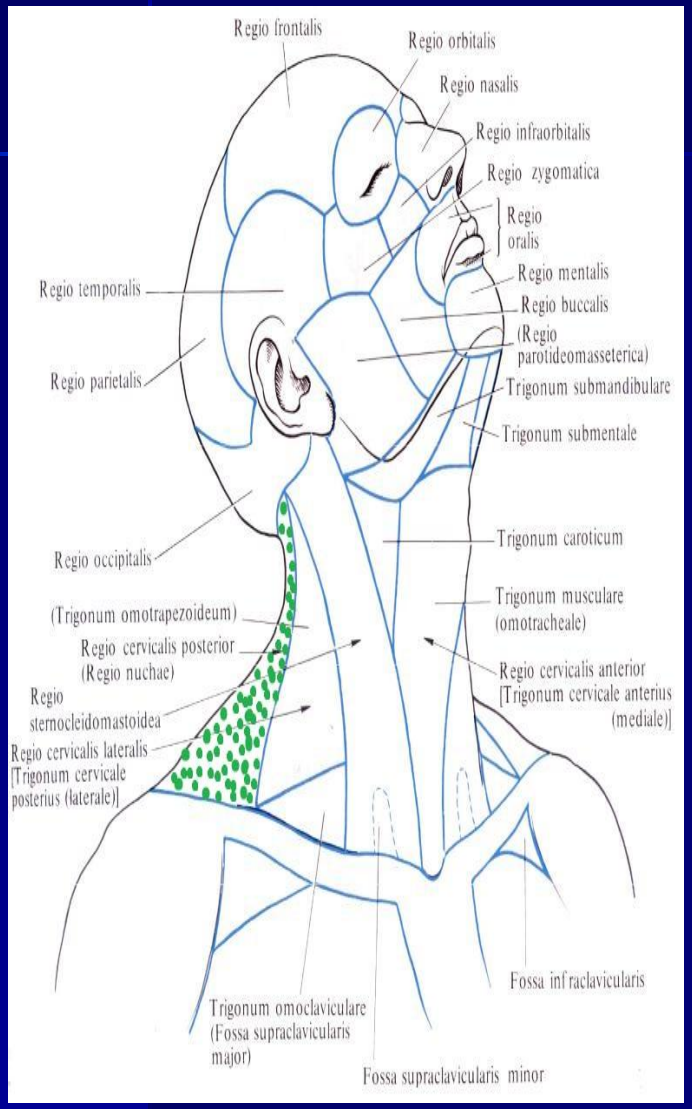


Задняя область шеи (regio cervicales posterior)

Границы:

- Верхняя — верхняя выйная линия и наружный затылочный бугор;
- Нижняя — линия, проходящая через акромионы лопаток и остистый отросток ;
- Латеральные (боковые) границы: латеральные края трапецевидной мышцы. Пожалуйста, не путайте — трапецевидная мышца не имеет отношения к мышцам шеи, она относится к мышцам спины. В работе с топографией шеи мы используем трапецевидную мышцу как ориентир, но к мышцам шеи она не относится.

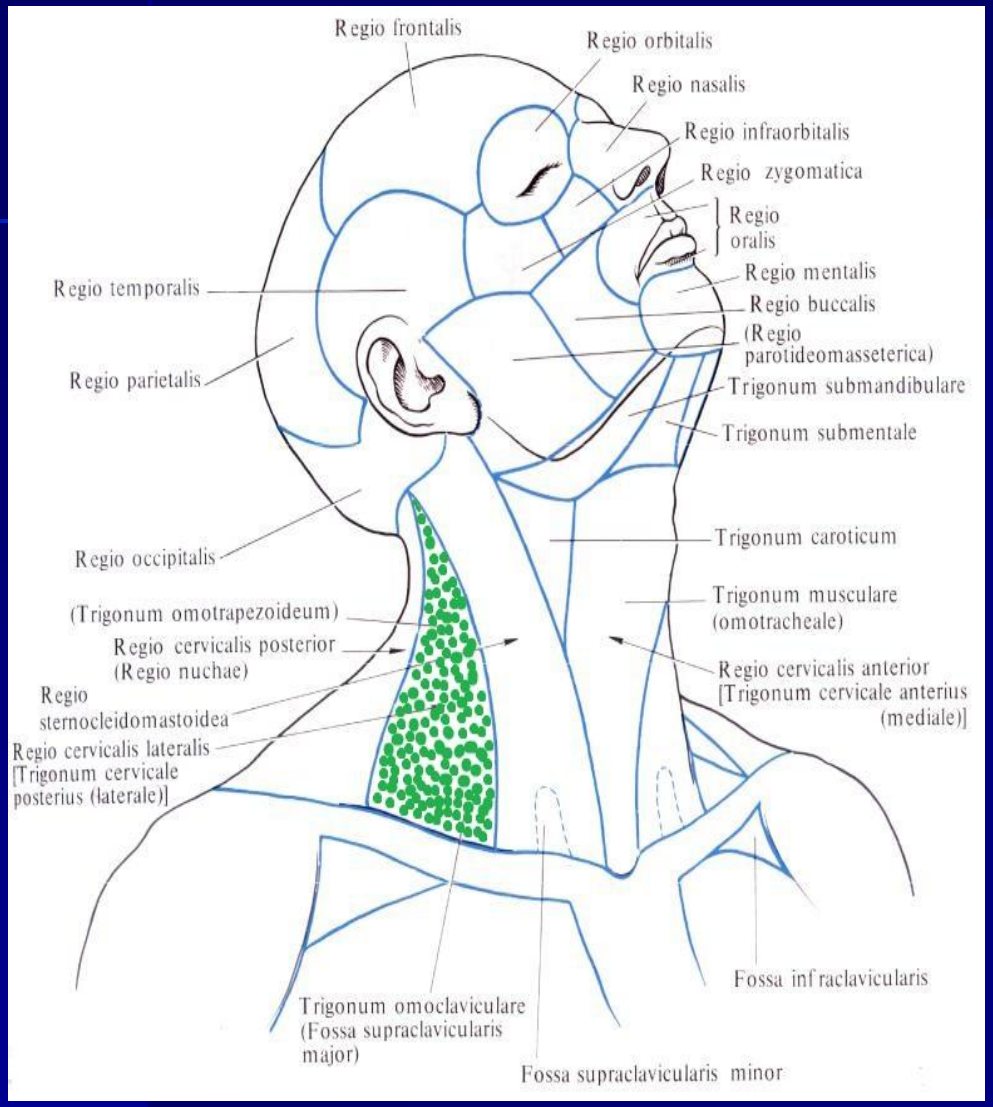


- Боковая область шеи (regio cervicales lateralis)

Границы:

- Верхняя — отсутствует (как видите, там острый угол);
- Нижняя: ключица;
- Передняя: задний край грудинно-ключично-сосцевидной мышцы;
- Задняя: передний край трапецевидной мышцы.

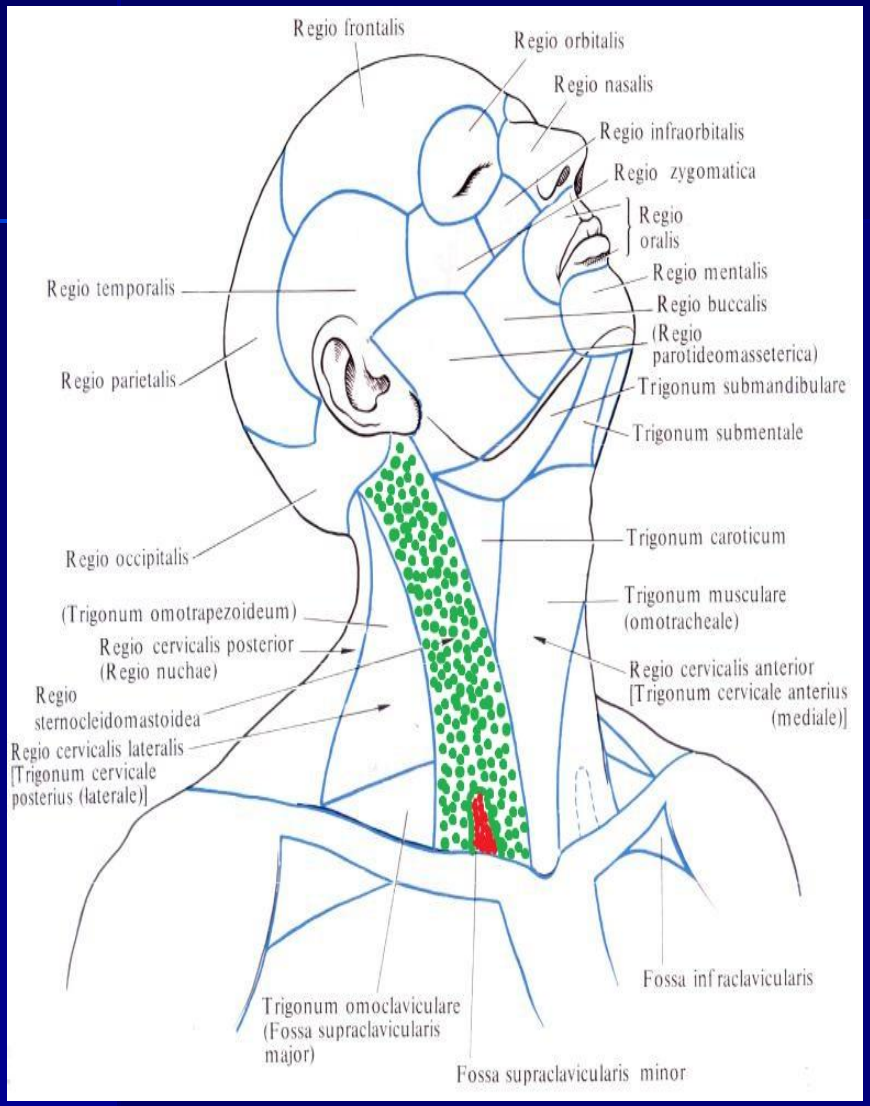


## Грудинно-ключично-сосцевидная область шеи (regio sternocleidomastoidea)

Границы:

- Границы области соответствуют границам самой мышцы.
- Красным цветом я отметил важный топографический ориентир — малую надключичную ямку. Как видите, она располагается между ножками грудинно-ключично-сосцевидной мышцы.

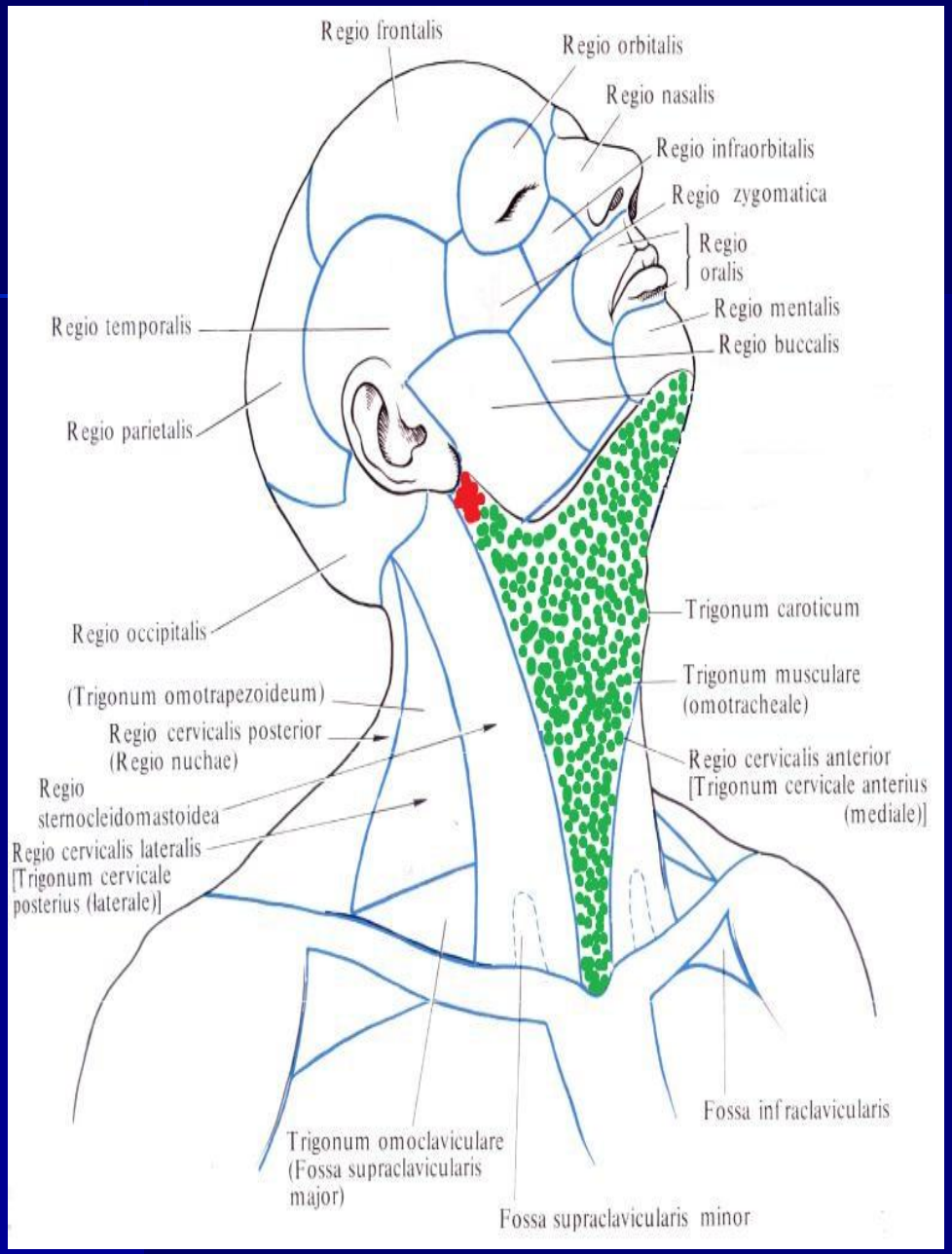


## Передняя область шеи (regio cervicales anterior)

Границы:

Верхняя: нижний край нижней челюсти;

Нижняя: верхний край рукоятки грудины

Боковые: грудинно-ключично-сосцевидные мышцы.

Здесь вы снова можете увидеть участок, закрашенный красным цветом. Это позадичелюстная ямка — небольшое углубление, которое находится между ветвью нижней челюсти и сосцевидным отростком. На эту ямку проецируется крупная околоушная слюнная железа. Воспаление именно этой железы в народе называется «свинкой», потому что при отёке околоушной железы у человека как бы пропадает шея.

Передняя область шеи делится подъязычной костью на две области — надподъязычную и подподъязычную (на латыни лучше звучит, как и почти всё остальное).

# Треугольники шеи

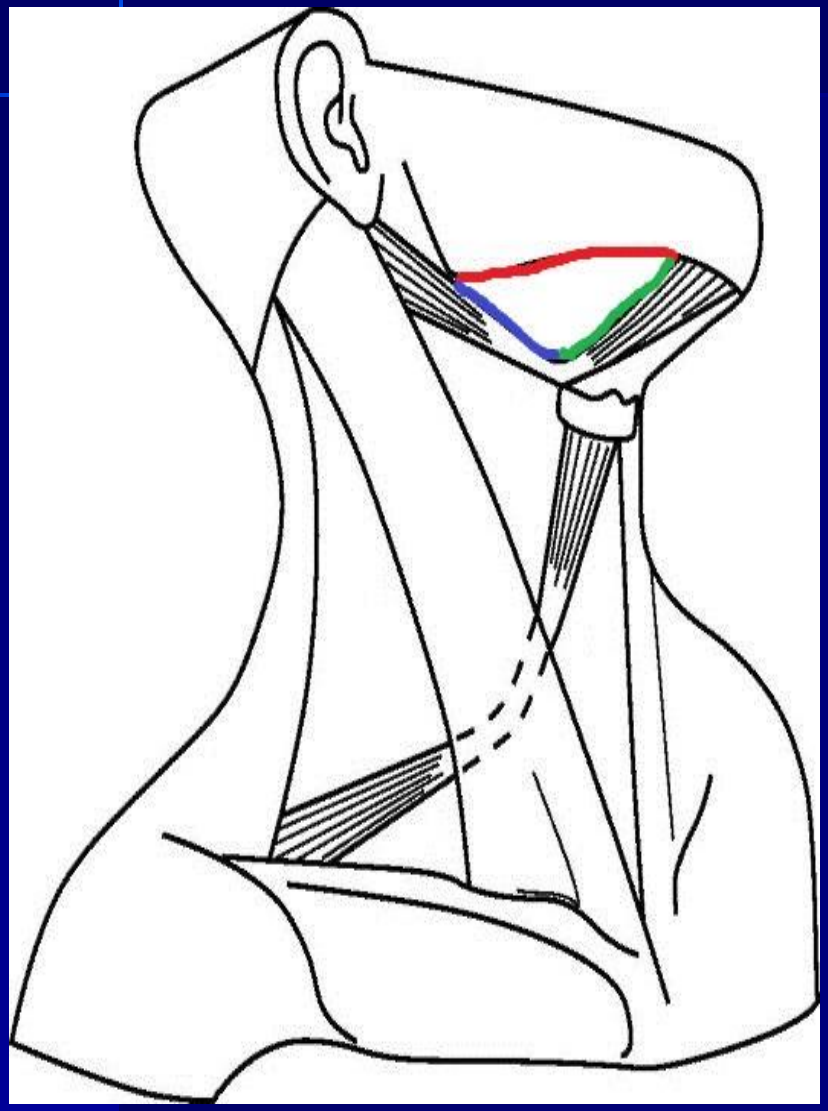

## Поднижнечелюстной треугольник (trigonum submandibulare)

Этот треугольник, наверное, второй в списке самых простых и заметных треугольников шеи. Он сформирован нижним краем нижней челюсти (красный цвет), а также передним (зелёный цвет) и задним (синий цвет) брюшками двубрюшной мышцы. В этом треугольнике находится крупная поднижнечелюстная слюнная железа, а также поднижнечелюстные лимфатические узлы.

# Сонный треугольник (trigonum caroticum)

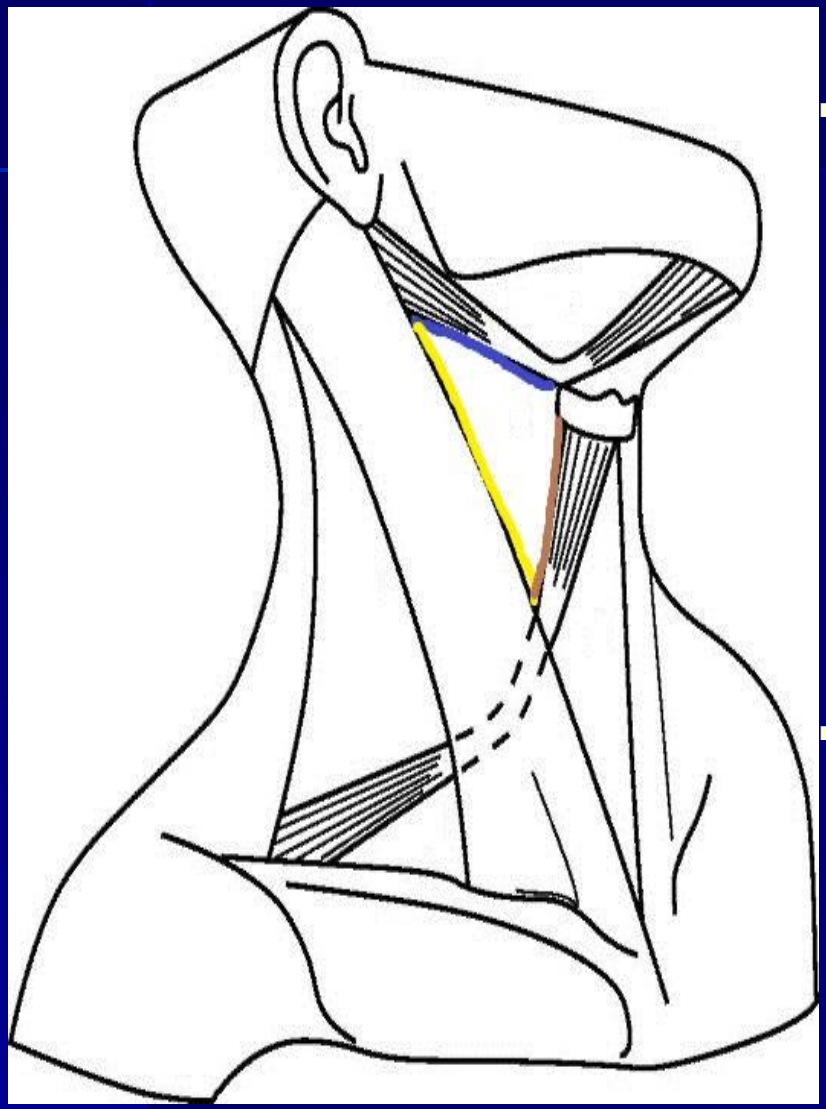

- А это уже явно самый простой и заметный треугольник шеи. Он ограничен грудинно-ключично-сосцевидной мышцей (жёлтый цвет), очень длинной лопаточно-подъязычной мышцей (коричневый цвет) и задним брюшком двубрюшной мышцы (синий цвет) . Важнейшее образование, расположенное внутри этого треугольника — общая сонная артерия. Вы можете почувствовать пульсацию этого крупного сосуда, если коснетесь пальцами области сонного треугольника.
- Не забудьте про ещё один важный ориентир в области сонного треугольника — это верхний край щитовидного хряща. Именно здесь общая сонная артерия делится на наружную и внутреннюю сонные артерии.

# Лопаточно-трахеальный треугольник

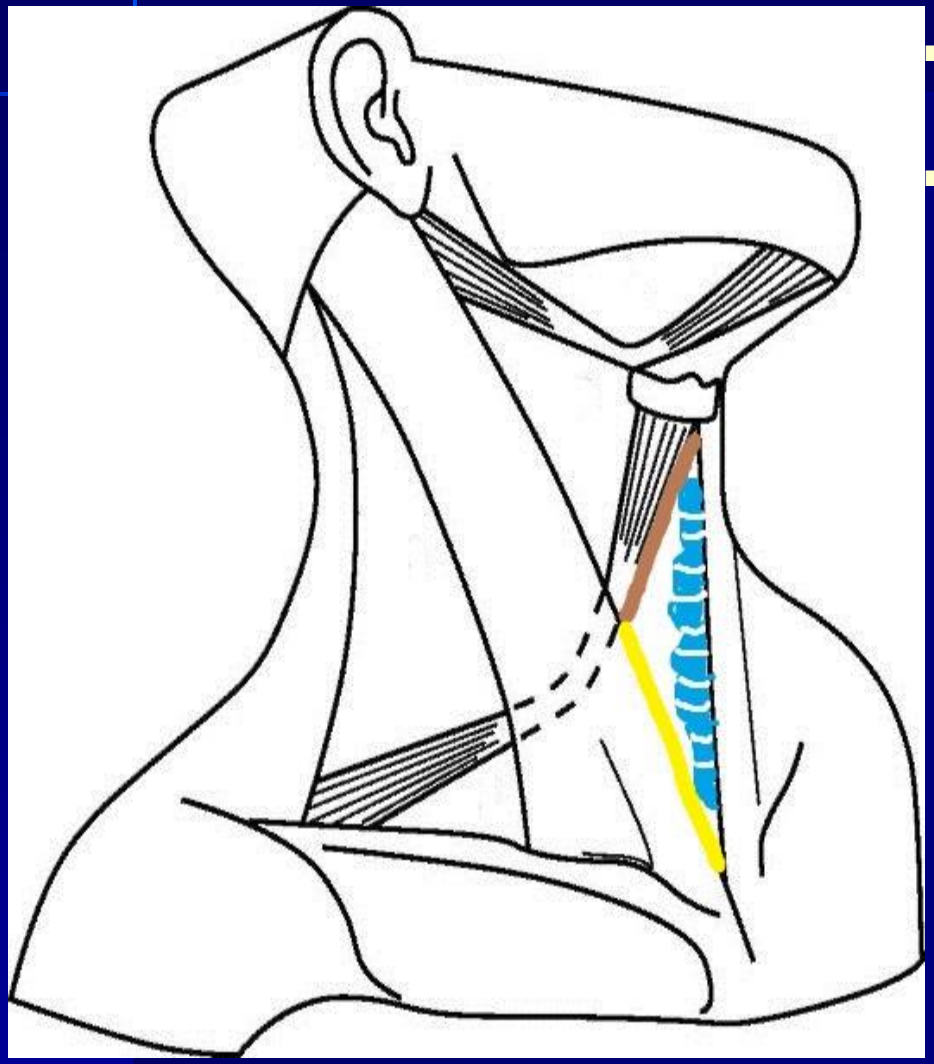

- Лопаточно-трахеальный треугольник
- Снова вспоминаем самую длинную мышцу всей группы — лопаточно-подъязычную (коричневый цвет). Эта мышца располагается под острым углом относительно трахеи (голубые кольца) — очень подходяще, чтобы построить ещё один треугольник. Нам нужно всего лишь достроить его при помощи края нашей любимой грудинно-ключично-сосцевидной мышцы (жёлтый цвет). Вот такой симпатичный треугольник у нас получился:

# Лопаточно-ключичный треугольник

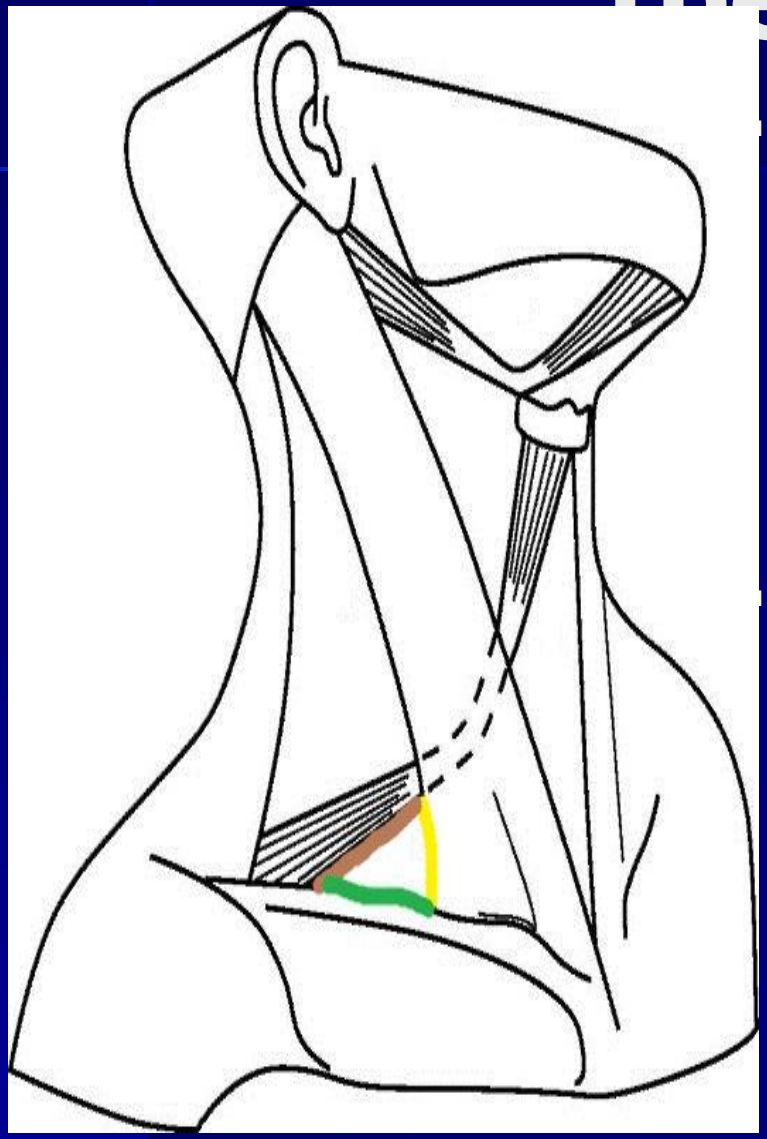

Продолжаем смотреть на нашу прекрасную, длинную лопаточно-подъязычную мышцу, которая пересекает почти всю шею. Мы работали с передней областью шеи, и построили с её помощью целых два крупных треугольника — сонный и лопаточно-трахеальный.

Теперь давайте перекинемся на боковую области шеи и посмотрим на лопаточно-подъязычную мышцу там. Мы видим там не только её, но и ещё один отличный ориентир — ключицу. Почему бы не построить ещё один треугольник при помощи этой прекрасной косточки? Добавляем, как всегда, ещё грудинно-ключично-сосцевидную мышцу, при помощи которой замыкаем лопаточно-ключичный треугольник.

# Лопаточно-трапецевидный треугольник

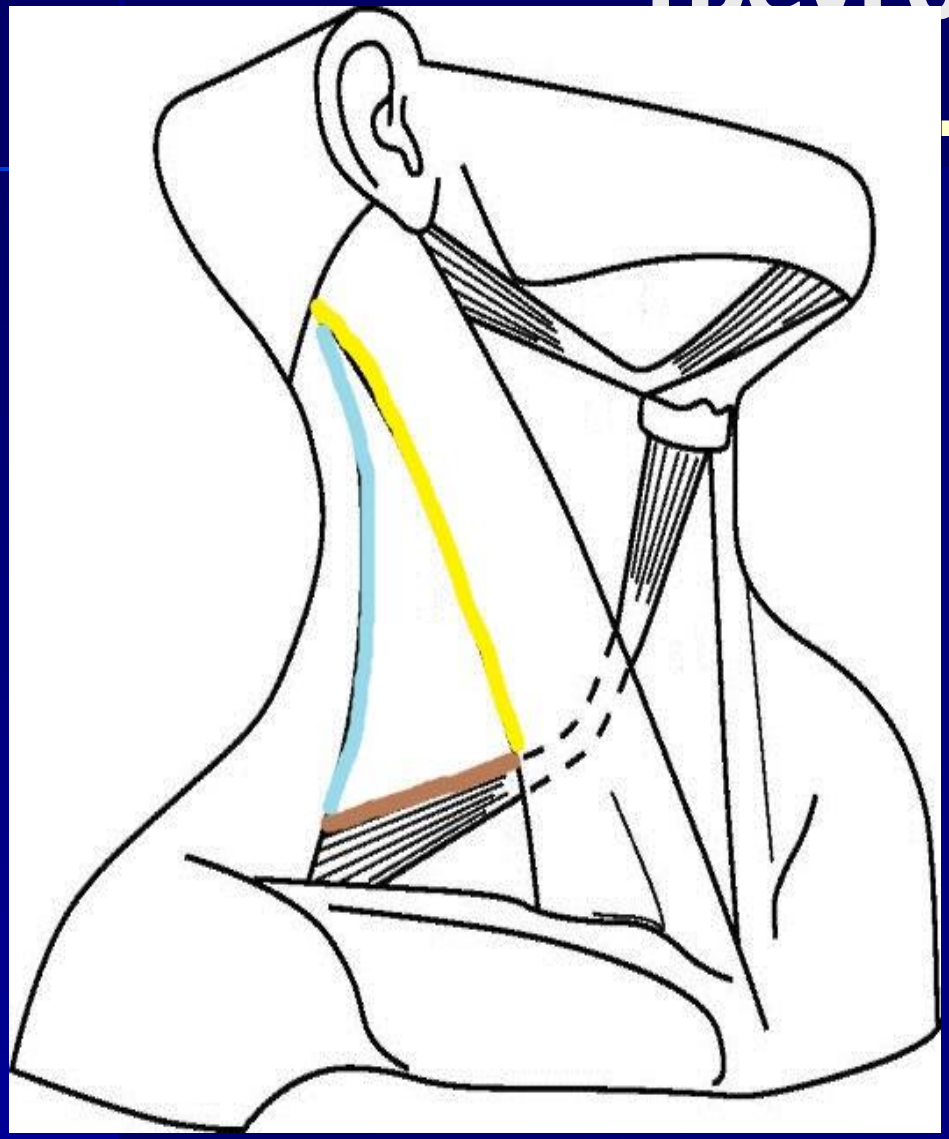

- Всё ещё работаем с лопаточно-подъязычной мышцей (коричневый цвет). Смотрим на самый конец этой прекрасной мышцы — она уходит, как вы помните, в сторону лопатки. Там располагается ещё одна крупная и заметная мышца — трапецевидная (голубой цвет). Давайте из этих двух мышц соорудим угол и замкнём его, как водится, грудинно-ключично-сосцевидной мышцей (жёлтый цвет).

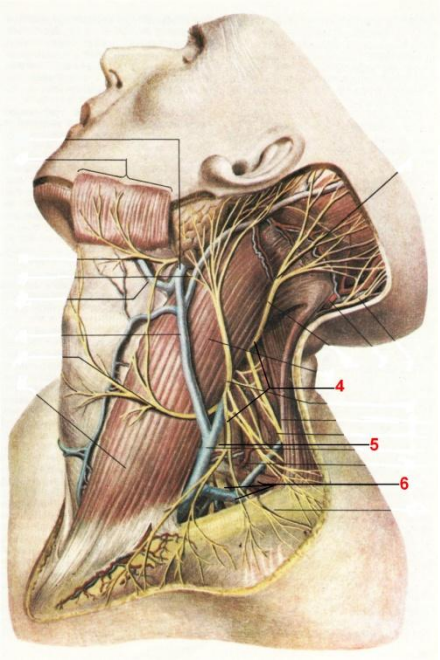


# РЕФЛЕКСОГЕННЫЕ ЗОНЫ ШЕИ

1. **Основной сосудисто-нервный пучок шеи (общая сонная артерия, блуждающий нерв и внутренняя яремная вена)**

2. **Синокоратидная рефлексогенная зона** (бифуркация общей сонной артерии) - проецируется по верхнему краю щитовидного хряща на 1 см кнаружи.

3. **Узлы пограничного симпатического ствола**: верхний узел проецируется на поперечный отросток $C_3$; средний узел проецируется на поперечный отросток $C_6$; шейно-грудной (звездчатый) узел проецируется на уровне шейки первого ребра.

4. **Шейное сплетение**

5. **Плечевое сплетение**

6. **Подключичная артерия и стволы плечевого** сплетения проецируются по середине ключицы.

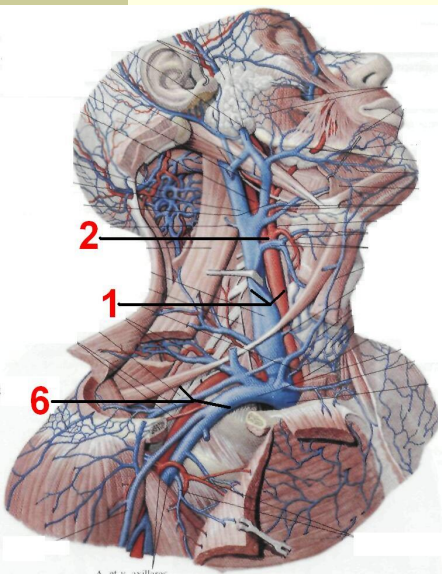

# ФАСЦИИ ШЕИ
## (ПО ШЕВКУНЕНКО)

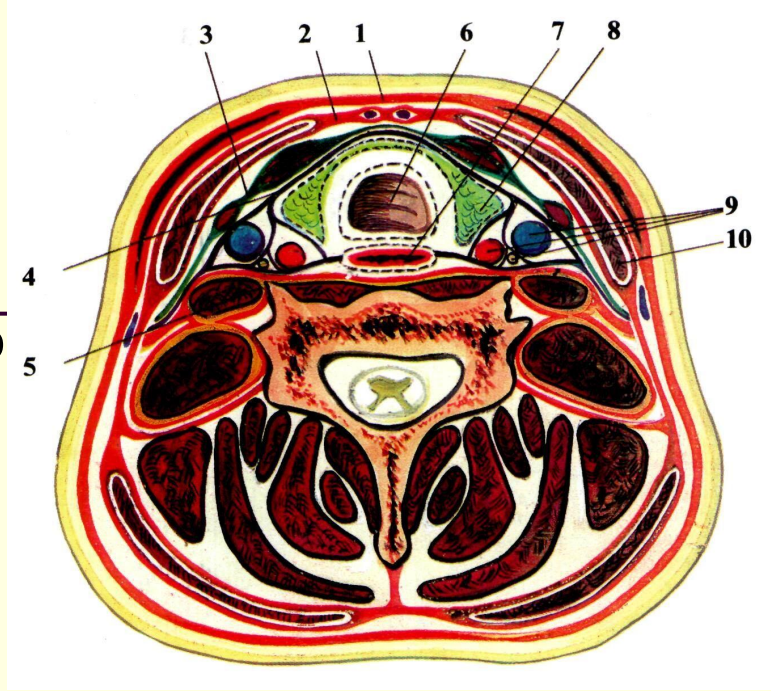


I. **Поверхностная**[1] – в ПЖК, футляр для подкожной мышцы

II. **Собственная** (**поверхностная пластинка**)[2] – делит шею на переднюю и заднюю области (прикрепляется к поперечным отросткам), футляр для кивательной мышцы[10]

III. **Собственная** (**глубокая пластинка, лопаточно-ключичный апоневроз Рише**)[3] – в передних отделах между подъязычной костью и ключицей с грудиной

IV. **Внутришейная**[4]: **а)париетальный листок** – влагалище сосудисто-нервного пучка[9] **б)висцеральный** – покрывает органы[6,7,8]

V. **Предпозвоночная**[5] – от основания черепа, покрывает позвоночник

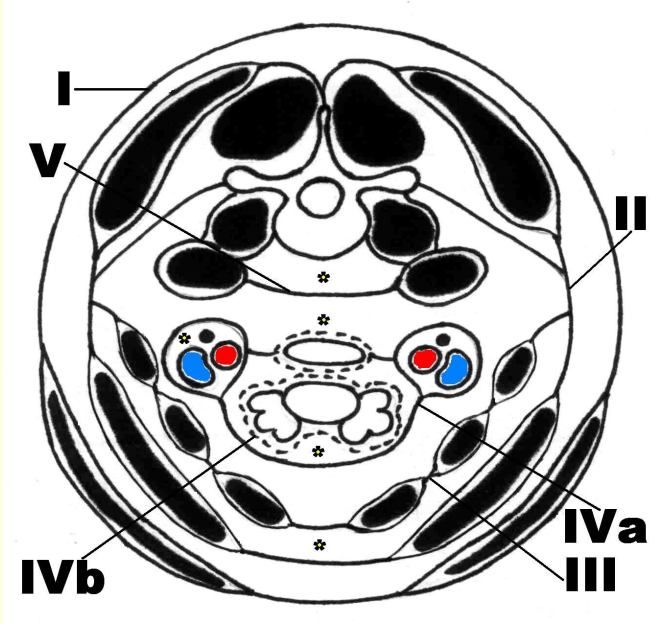

# 1.Поверхностная фасция шеи (fascia coli superficialis)

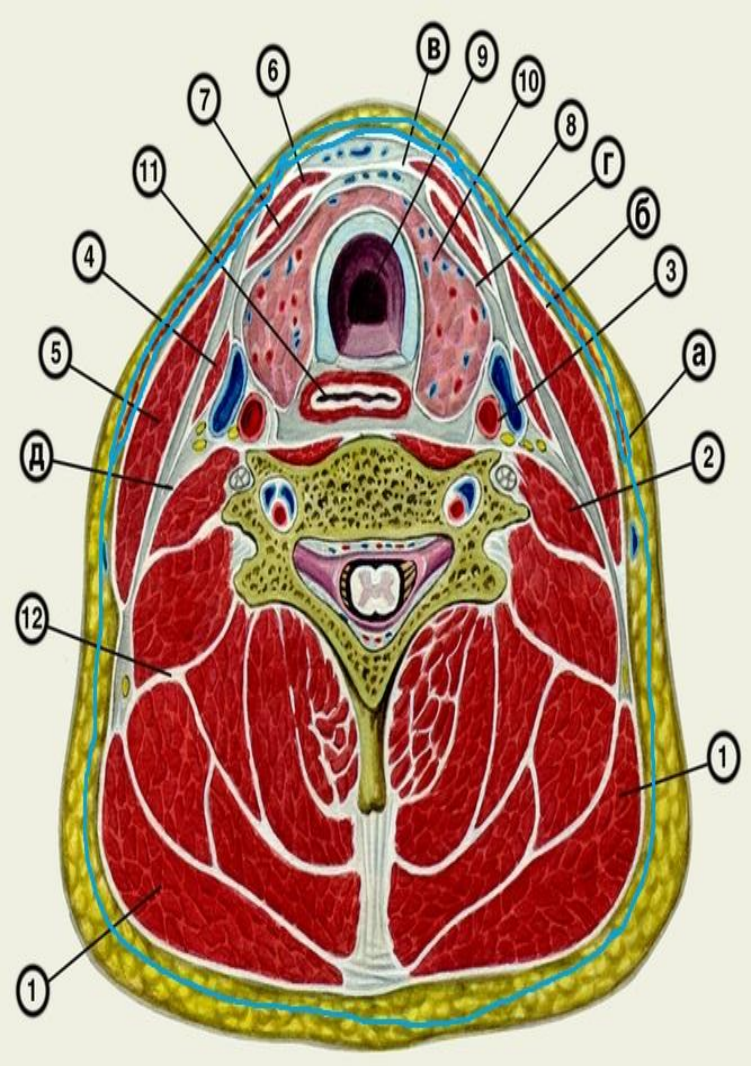


Эта фасция оборачивает подкожную мышцу шеи. Она очень тонкая и нежная. Поверхностная фасция оборачивает всю шею, однако спереди (как раз там, где находится m. platisma) она расщепляется на два тонких листка, которые оборачивает с двух сторон подкожную мышцу шеи.

На этой схеме поверхностная фасция шеи обозначена буквой «а». На самом деле, она намного тоньше этой голубой линии, я просто решил сделать её более заметной, чтобы было понятно её расположение. Вы можете видеть, как в передней и боковых областях шеи фасция расщепляется на два листка, внутри которых находится подкожная мышца шеи

# 2.Собственная фасция шеи — поверхностный листок (lamina superficialis fascia coli propria)

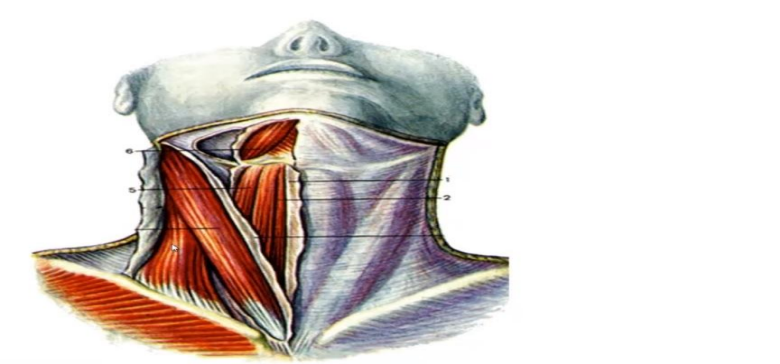

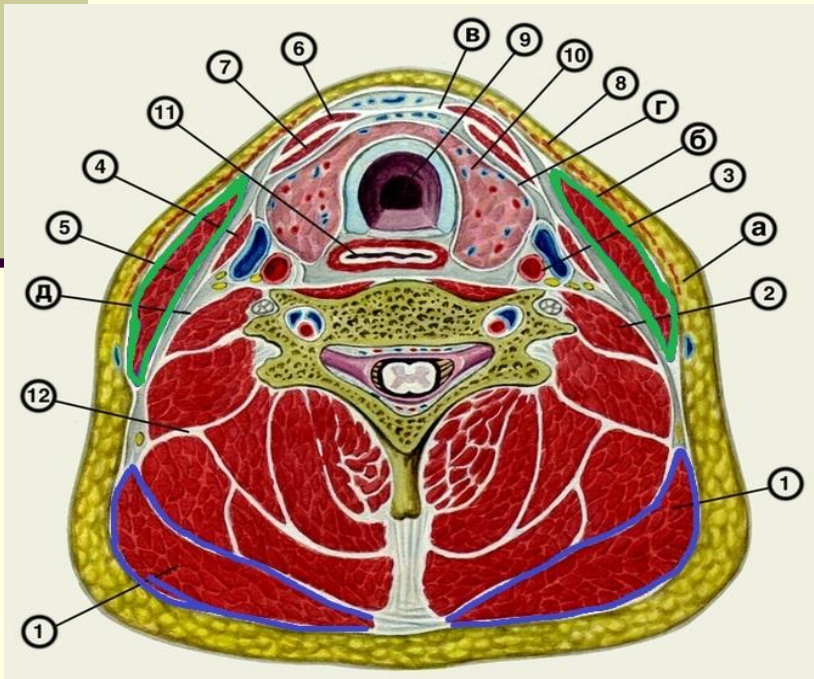


Собственная фасция шеи, по классификации Шевкуненко, состоит из двух листков — поверхностного и глубокого. Поверхностный листок оборачивает всю шею, как и предыдущая фасция.

Однако, для трапецевидной мышцы спины и грудинно-ключично-сосцевидной мышцы шеи она образует футляр — то есть, расщепляется на два листка, чтобы обернуть эти мышцы и снаружи, и с внутренней стороны.

На этой иллюстрации вы можете увидеть, что слева от нас футляр для грудинно-ключично-сосцевидной мышцы вскрыт, и мы можем видеть её волокна. Это именно тот футляр, который формирует поверхностный листок собственной фасции шеи. На спине, которую здесь не видно, такой же футляр имеется и для трапецевидной мышцы.

На срезе в горизонтальной плоскости отыскать эту фасцию очень просто — при условии, что вы можете найти трапецевидную мышцу (самая крайняя мышца со стороны спины) и грудинно-ключично-сосцевидные мышцы (крупные, вытянутые мышцы, расположенные по бокам). На схеме ниже вы можете увидеть трапецевидные мышцы (синий цвет, цифра 1) и грудинно-ключично-сосцевидные мышцы (зелёный цвет, цифра 2).

Посмотрите на эту картинку без выделения, чтобы увидеть фасцию, которая оборачивает со всех сторон нужные нам мышцы, она отмечена буквой «б».

# 3.Собственная фасция шеи — внутренний листок (lamina profunda fascia coli propria)

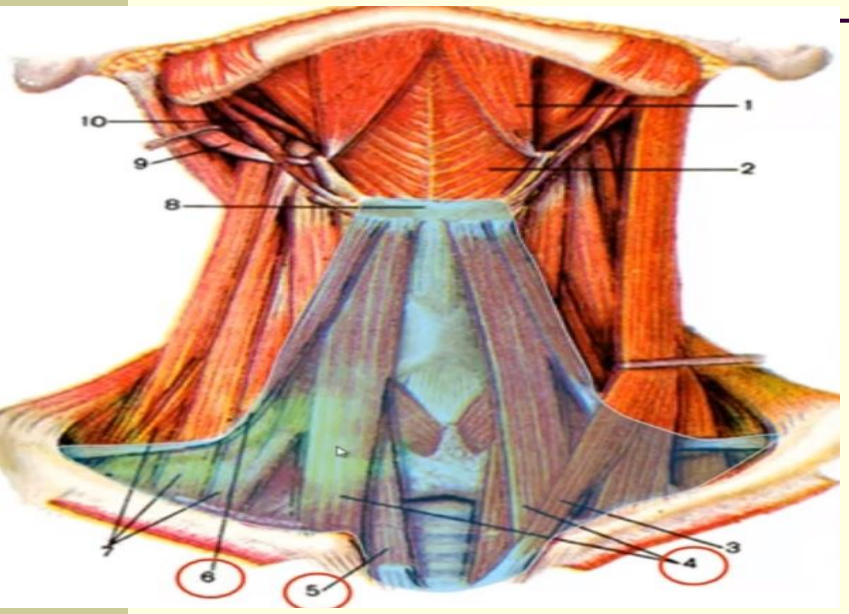


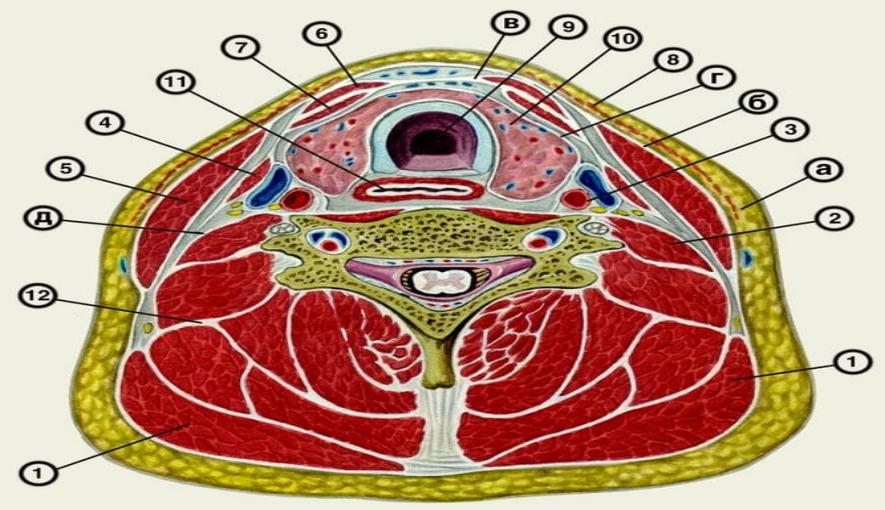


- Это весьма интересная фасция. Чтобы запомнить её расположение, вам нужно вспомнить классификацию мышц шеи, точнее, группу мышц греднего слоя ниже подъязычной кости. Именно эти мышцы и покрываются внутренним листком собственной фасции шеи.
- Ещё одна особенность этой фасции — она не оборачивает всю шею, как две предыдущие фасции. Она располагается только спереди, прикрывая все мышцы среднего слоя ниже подъязычной кости. Из-за этого она выглядит, как парус старинного корабля, другое название этой фасции — «шейный парус».
- На нашем срезе внутренний листок собственной фасции шеи обозначен буквой «в».

# 4.Внутришейная фасция (fascia endocervicales)

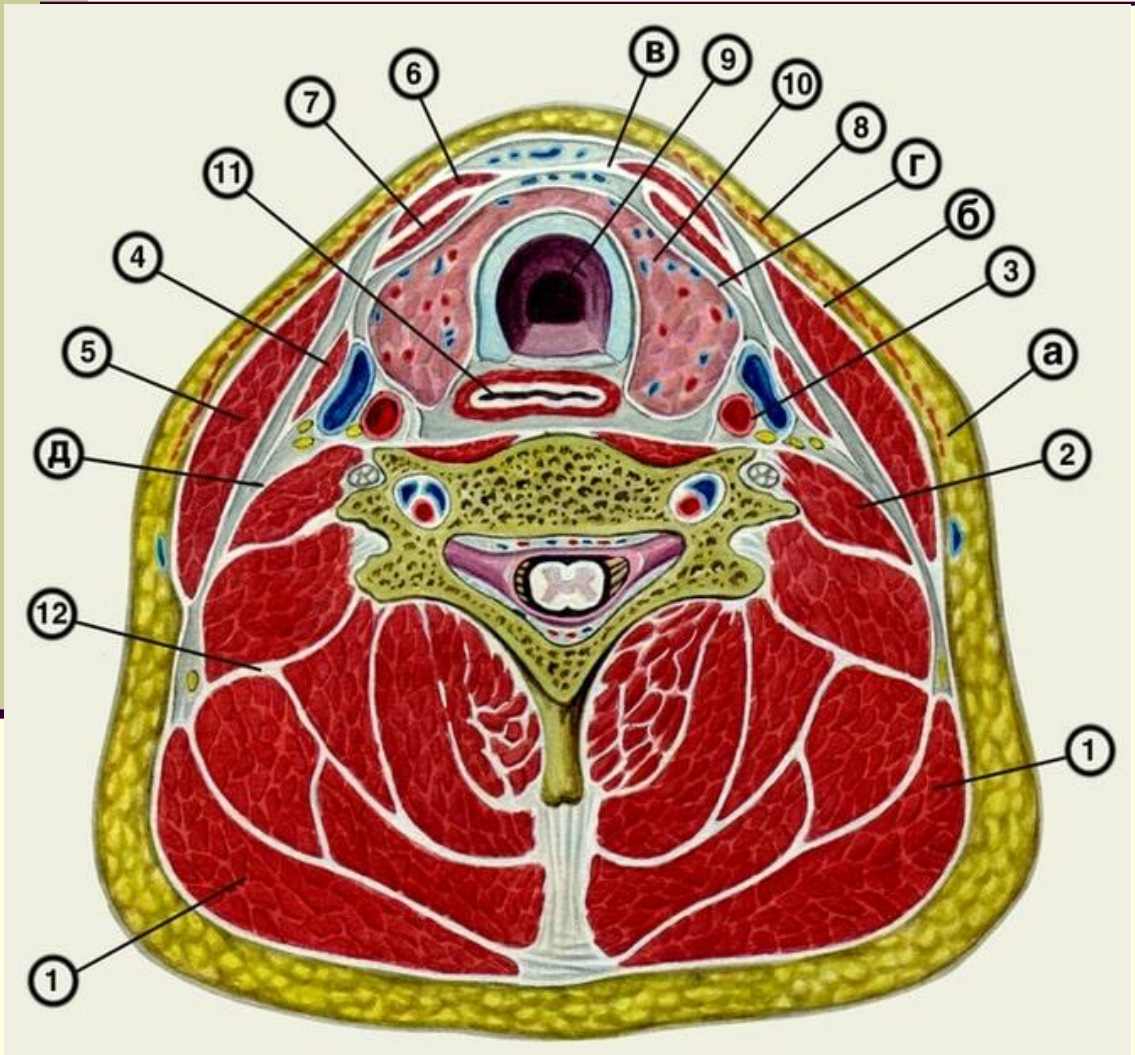


Помните, в самом мы определялись с тем, что содержит шея? Так вот, внутришейная фасция оборачивает внутренние органы шеи. Чтобы сразу сориентироваться на горизонтальном срезе шеи и найти эту фасцию, вам нужно просто найти вышеуказанные органы. Ближайшим к ним листком и будет внутришейная фасция, здесь это буква «г».

# 5.Предпозвоночная фасция (fascia prevertebralis).

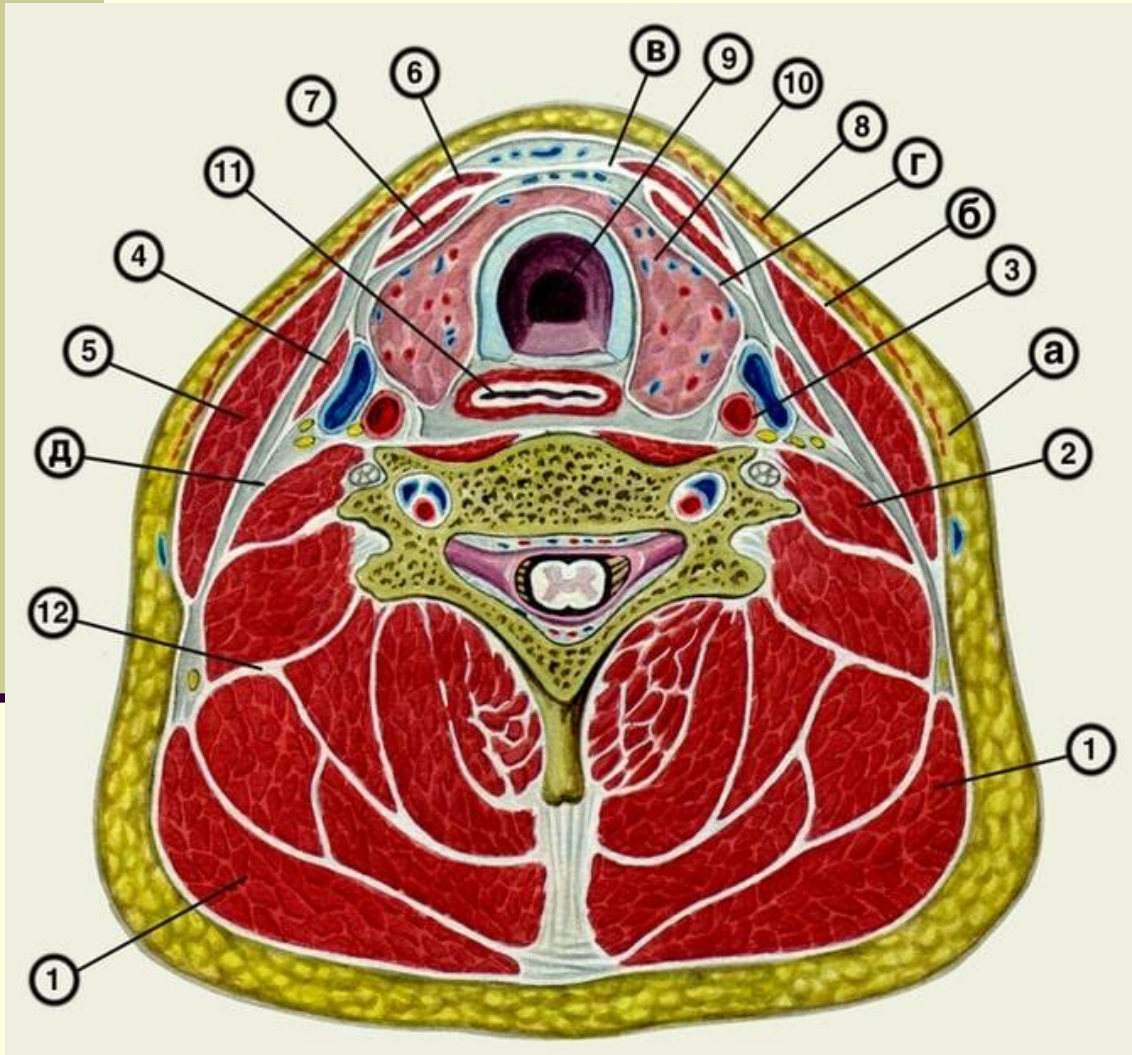


- Эта фасция формирует футляр для предпозвоночных мышц — то есть, мышц шеи глубокого слоя. Небольшой листок, который отмечен буквой «д» — это и есть предпозвоночная фасция шеи.

# ФУНКЦИИ ФАСЦИЙ

- Защита
- Фиксация
- Способствуют биомеханике мышц
- Ограничивают клетчаточные пространства
- С фасциями сращена наружная оболочка вен:

«+» вены расширены, регуляция притока и оттока крови от головного мозга

«-» не спадаются, при ранениях возможна воздушная эмболия

# КЛЕТЧАТОЧНЫЕ ПРОСТРАНСТВА

## ЗАМКНУТЫЕ

| | | |
|---|---|---|
| Надгрудинное межапоневротическое | Между 2 и 3 фасцией над грудиной | Поверхностные вены шеи, яремная венозная дуга |
| Слепые мешки Грубера | Продолжение надгрудинного пространства позади кивательной мышцы | Конечный отдел передней яремной вены |
| Фасциальный мешок кивательной мышцы | Между поверхностным и глубоким листками 2 фасции | Кивательная мышца |
| Пространство поднижнечелюстной железы | Между поверхностным и глубоким листками 2 фасции и нижней челюстью | Слюнная железа, лицевые артерия и вена, л/у |
| Пространство щитовидной железы | Между собственной капсулой и висцеральным листком 4 фасции | Сосуды ЩЖ |
| Предпозвоночное пространство | Между 5 фасцией и телами позвонков | Длинные мышцы головы и шеи, симпатический ствол |

# СООБЩАЮЩИЕСЯ

| | | |
|---|---|---|
| Основного сосудисто- нервного пучка | Образовано париетальным листком 4 фасции | Вверх – до основания черепа, вниз – с передним и задним средостением |
| Предвисцеральное (предорганное) | Между париетальным и висцеральным листками 4 фасции | Вниз – с передним средостением |
| Ретровисцеральное (позадиорганное) | Между париетальным листком 4 и 5 фасцией | Вниз – с задним средостением |
| Бокового треугольника шеи | Между 2 и 5 фасциями | С лопаточной, подмышечной областями, передним средостением |

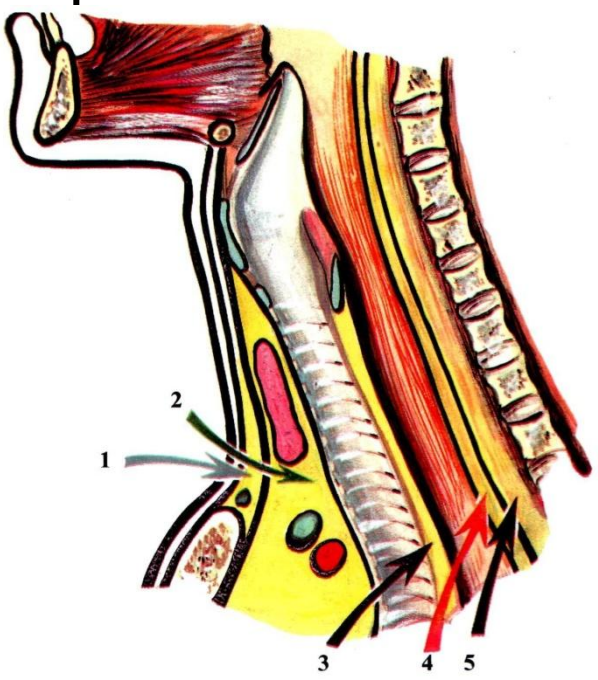

# Помедленнее, мы записываем!