Поджелудочная железа, вид спереди

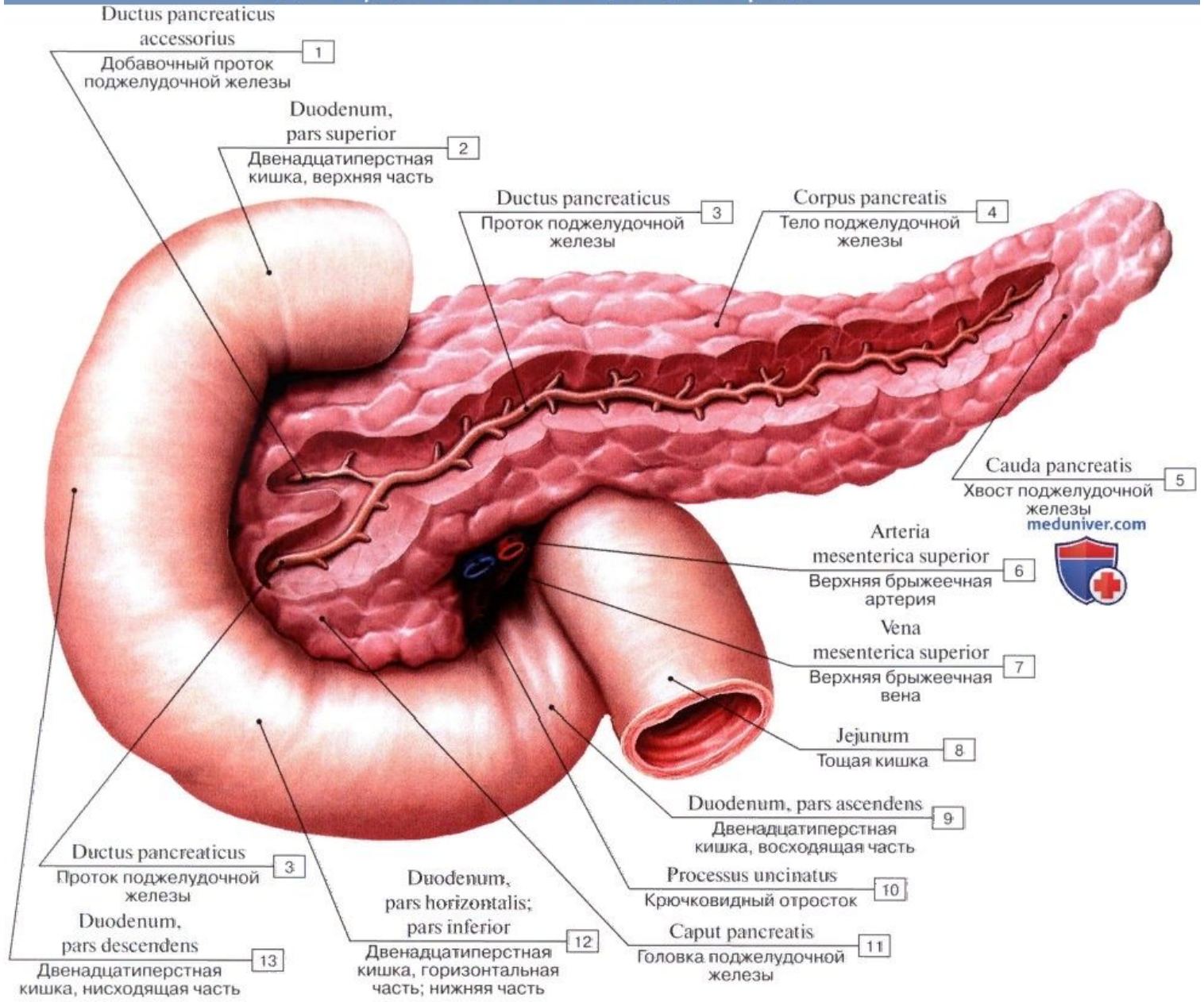

Поджелудочная железа, вид сзади

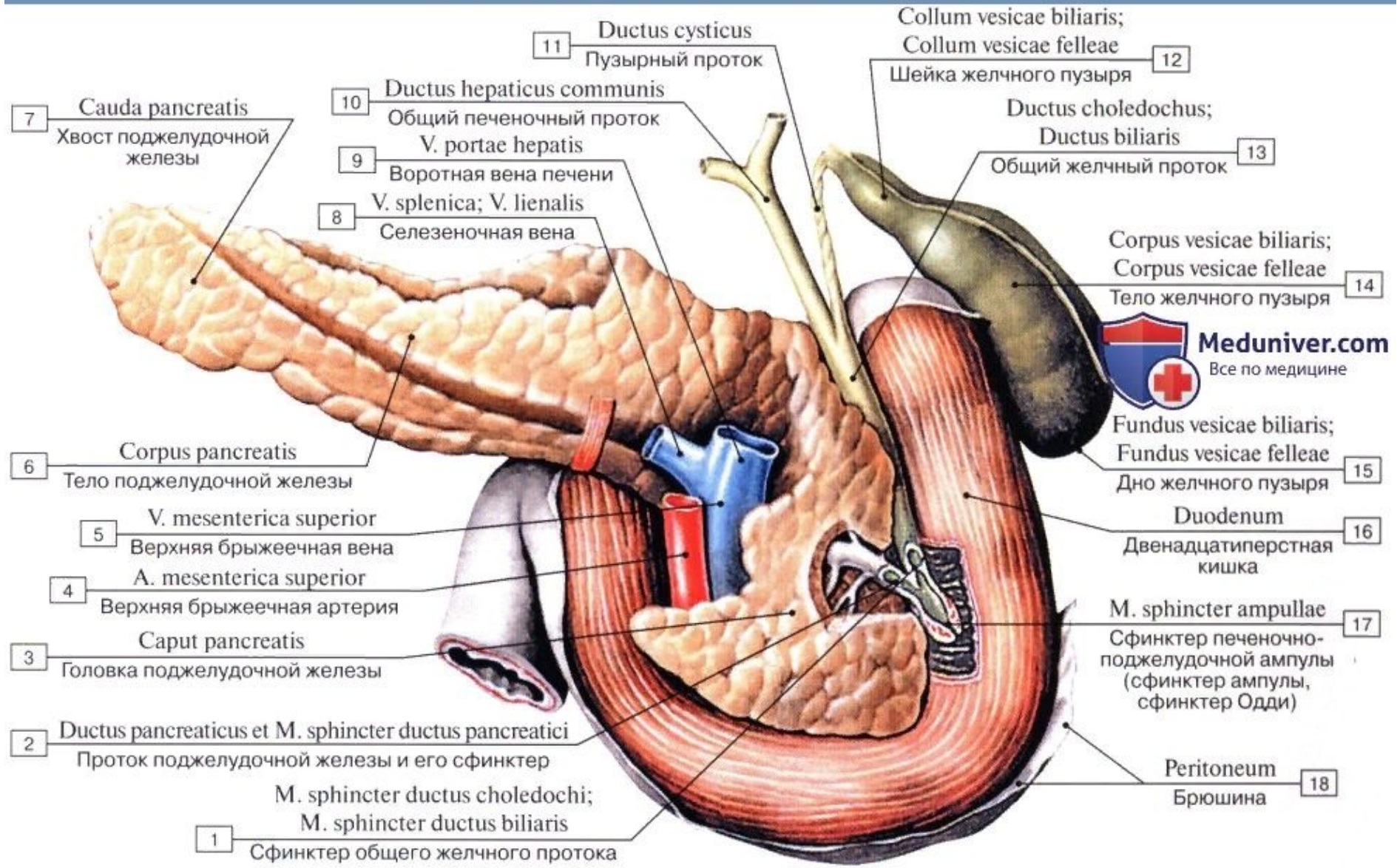

Поджелудочная железа, желчный пузырь, желчные протоки и двенадцатиперстная кишка, вид сзади

6)Ретроградная панкреатохолангиография.

Эндоскопическая ретроградная панкреатохолангиография – сочетание дуоденоскопии с рентгенологическим обследованием желчевыводящих путей, поджелудочной железы пациента. Рентгеноконтрастное вещество вводится в желчевыводящий проток через канюлю, вставленную в естественное отверстие большого дуоденального сосочка. Процесс осуществляется под контролем эндоскопа.

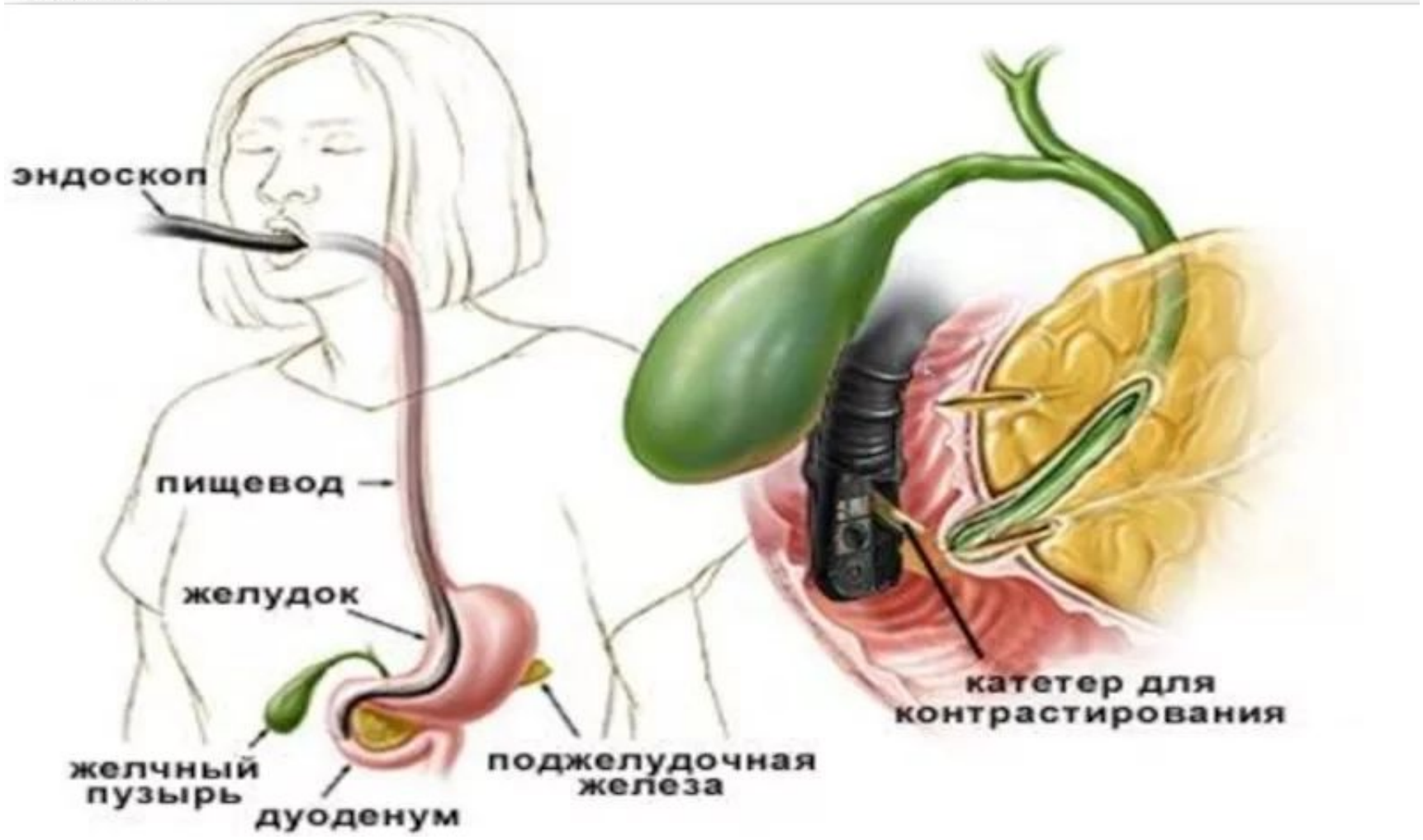

Рентгеноконтрастные методы

Эндоскопическая ретроградная холангиопанкреатография (ЭРХПГ)

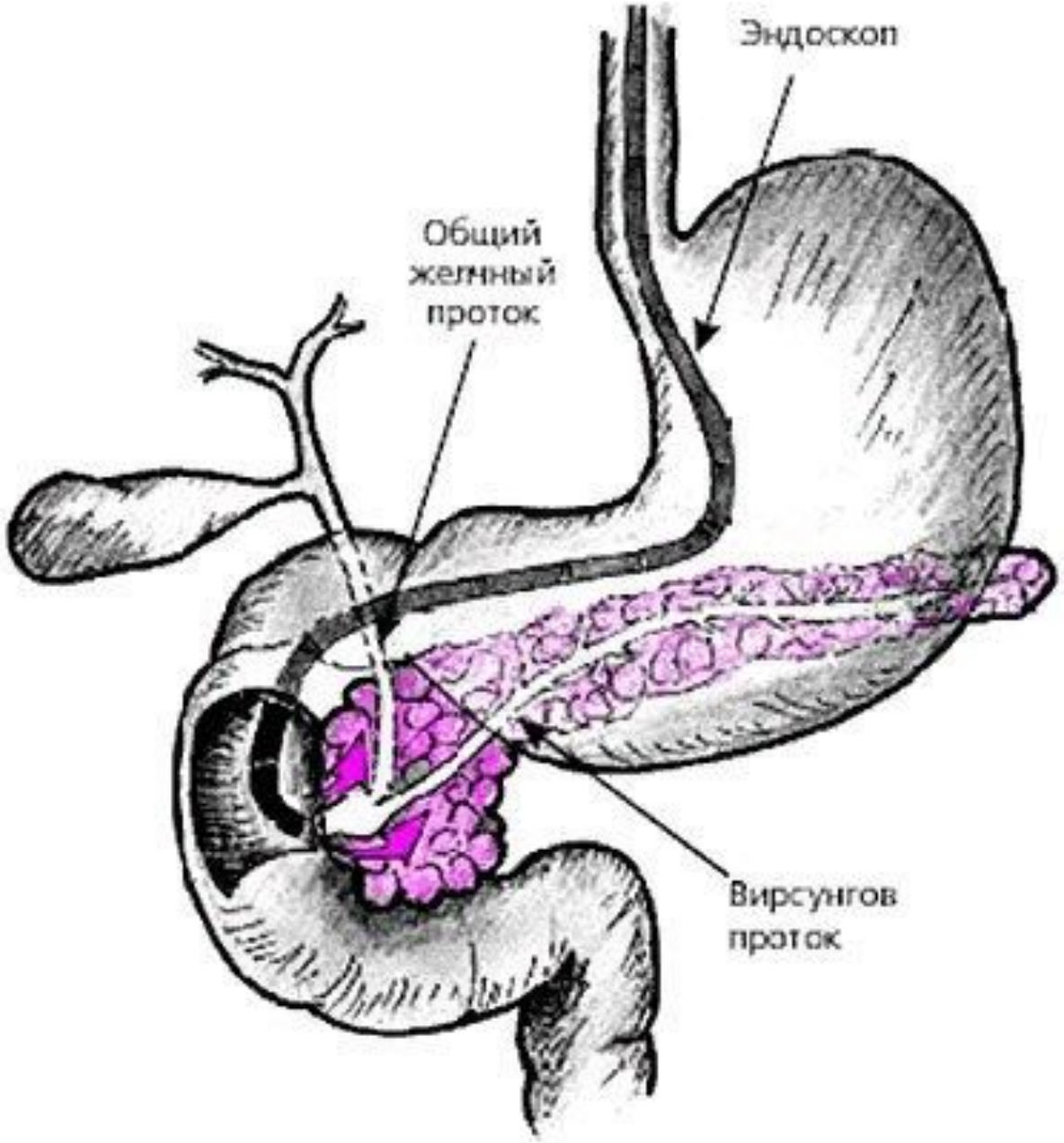
Эндоскоп
Общий
желчный
проток
Вирсунгов
проток

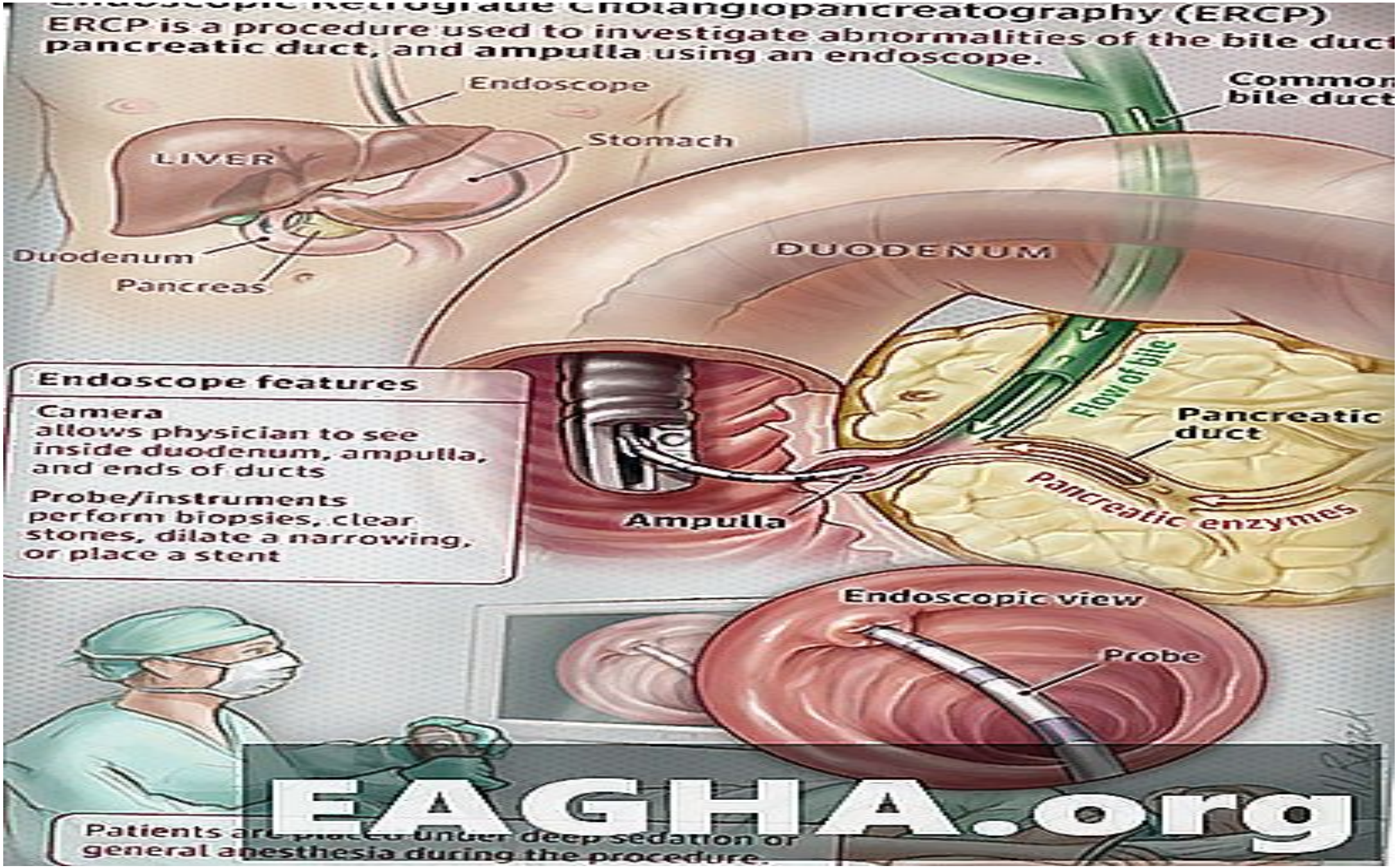
Endoscopic Retrograde Cholangiopancreatography (ERCP)
ERCP is a procedure used to investigate abnormalities of the bile duct
pancreatic duct, and ampulla using an endoscope.
Endoscope
Common bile duct
Stomach
LIVER
Duodenum
Pancreas
DUODENUM
Flow of bile
Pancreatic duct
Pancreatic enzymes
Ampulla
Endoscope features
Camera
allows physician to see inside duodenum, ampulla, and ends of ducts
Probe/instruments
perform biopsies, clear stones, dilate a narrowing, or place a stent
Endoscopic view
Probe
EAGHA.org
Patients are placed under deep sedation or general anesthesia during the procedure.

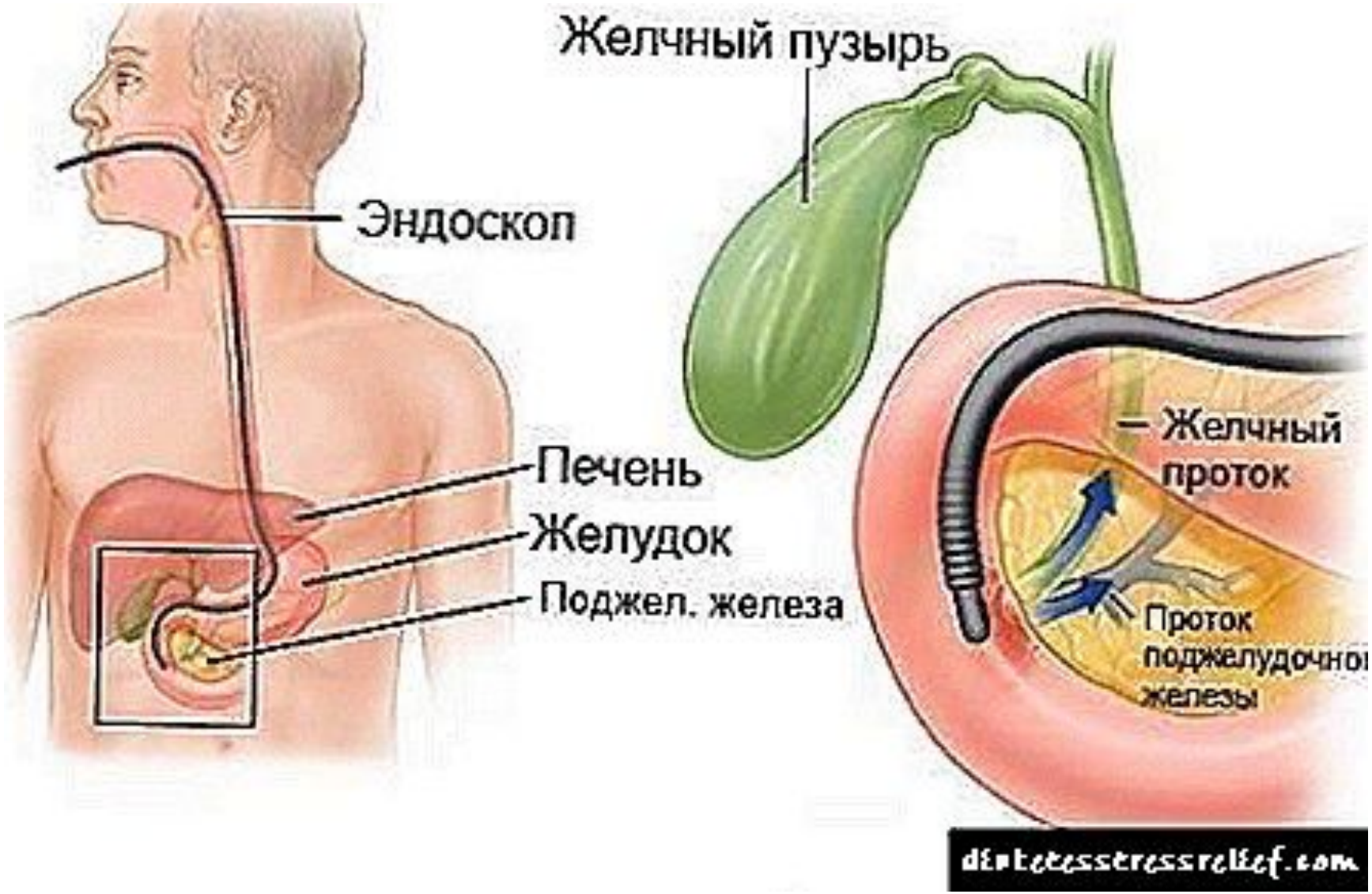
Желчный пузырь
Эндоскоп
Печень
Желудок
Поджел. железа
Желчный проток
Проток поджелудочной железы
diabetesstressrelief.com

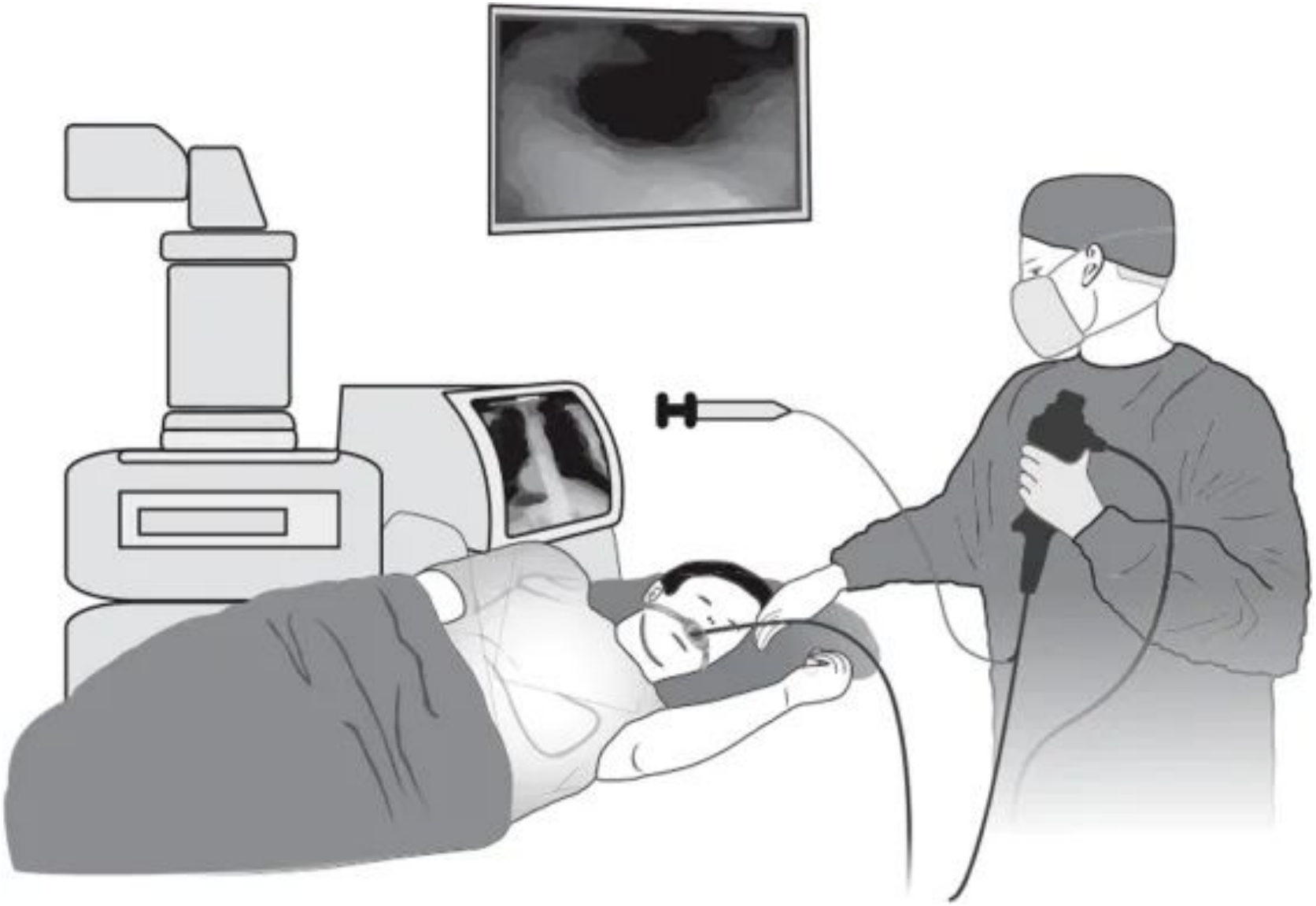

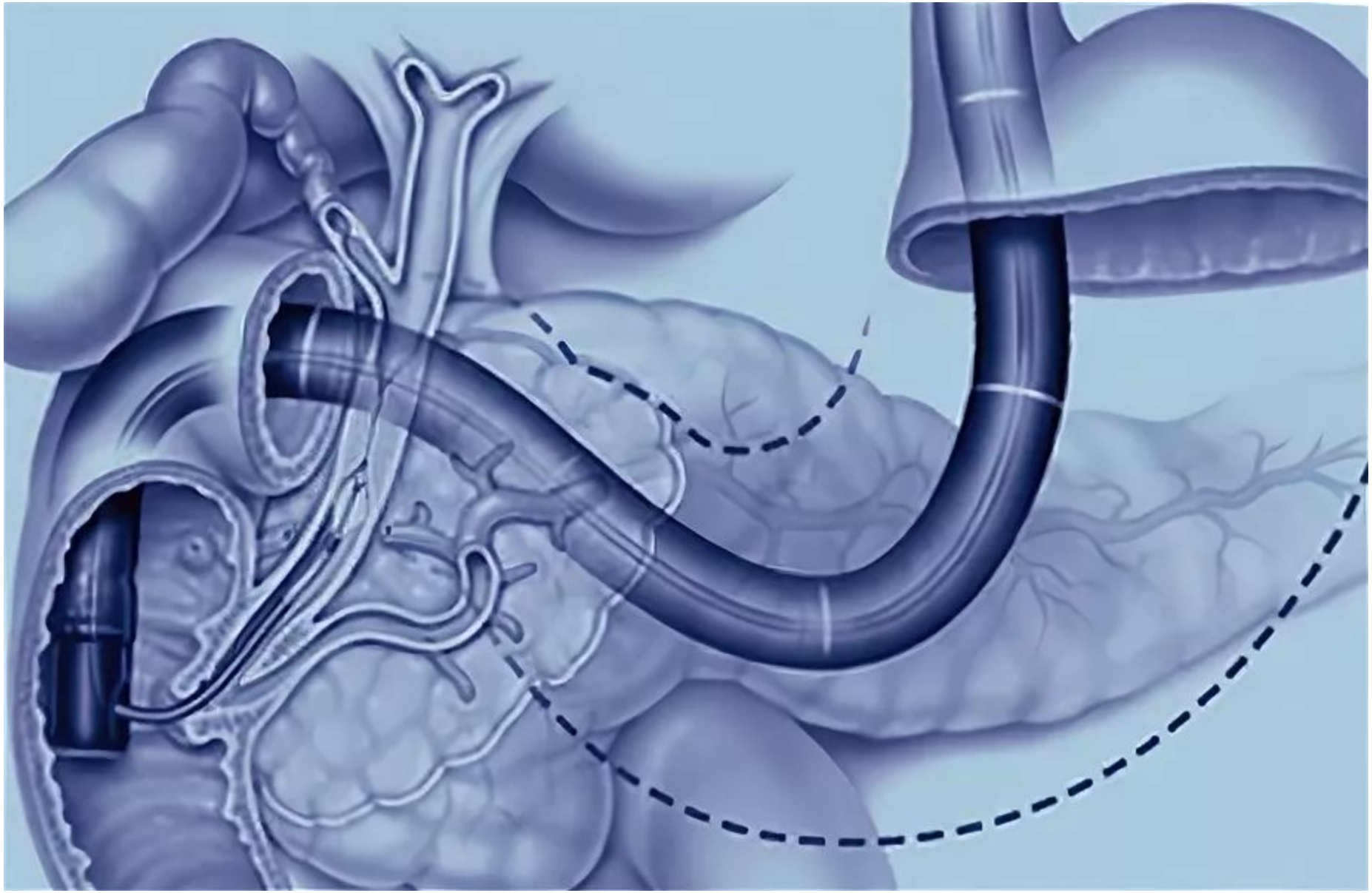

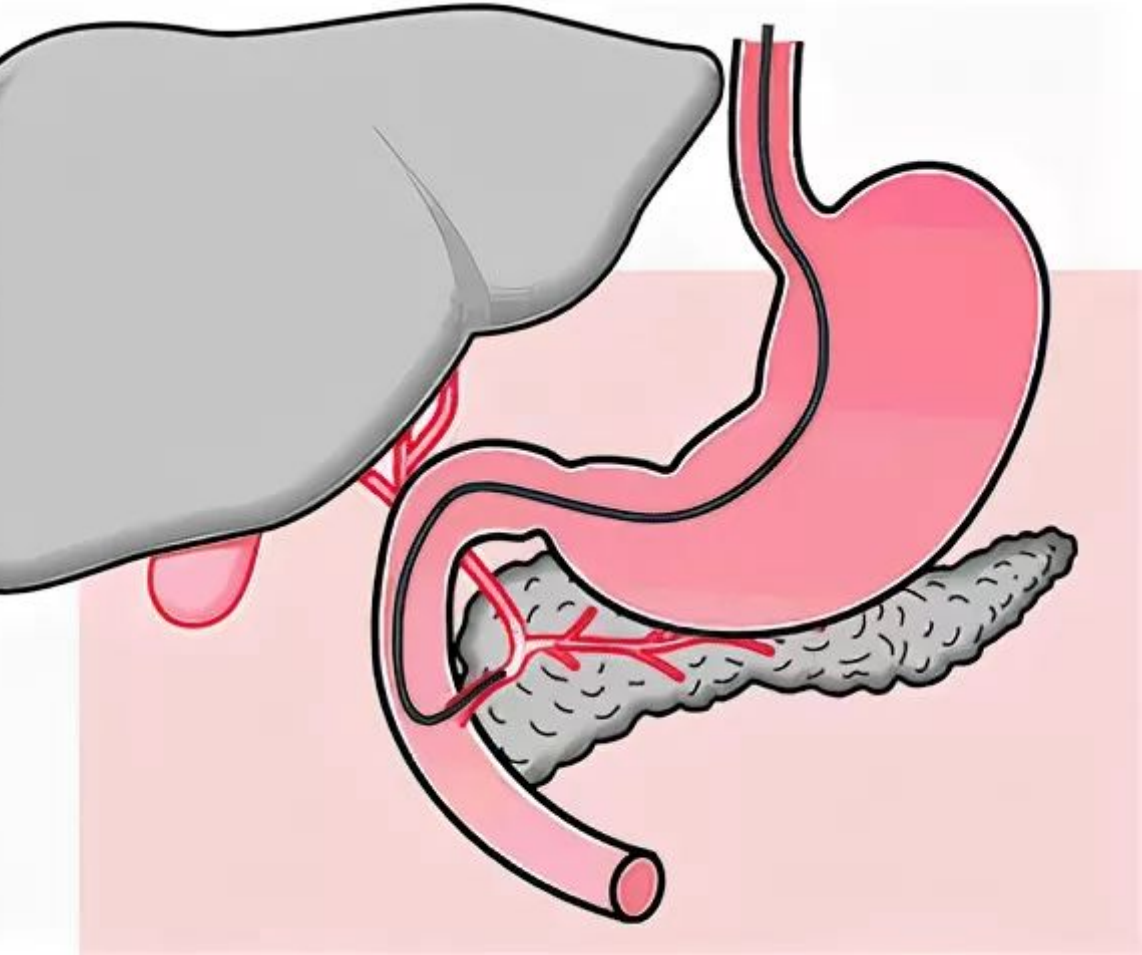

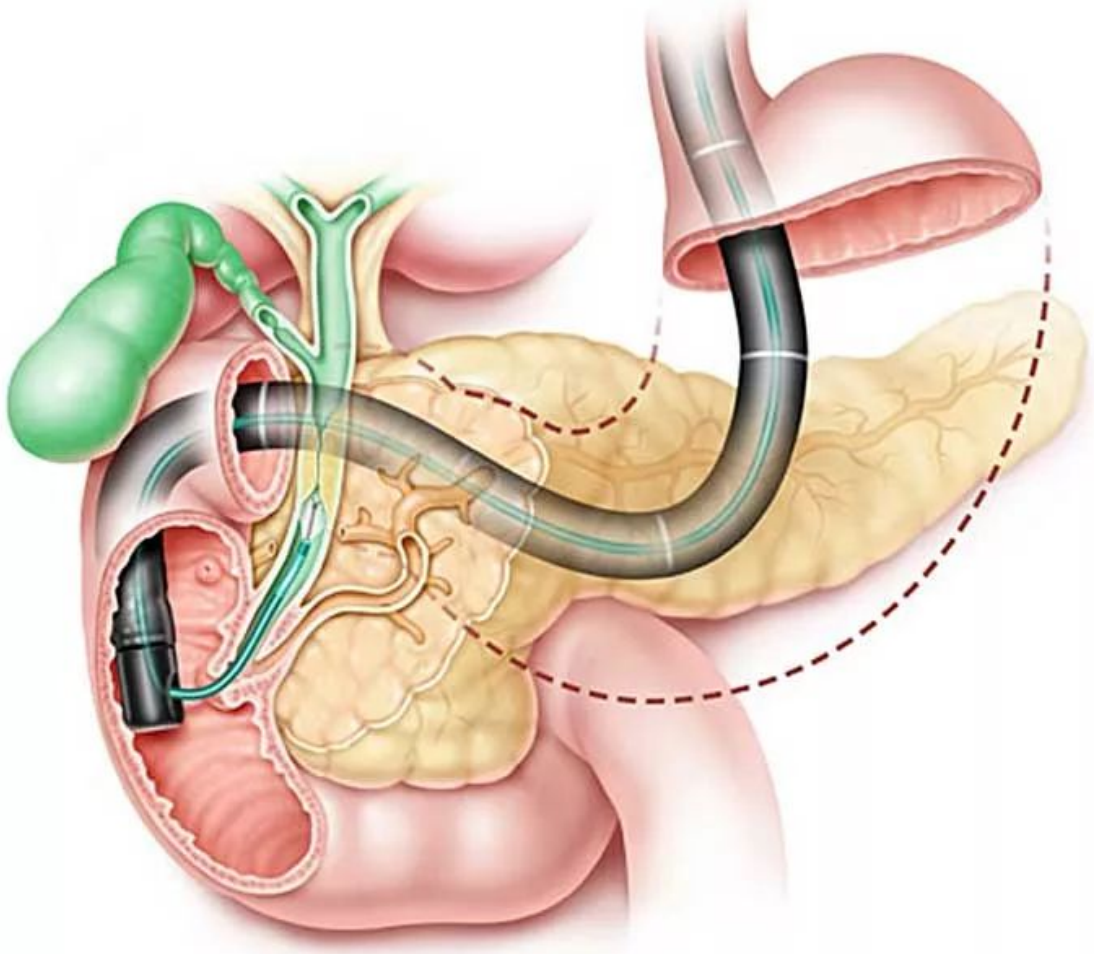

Селективная ангиография

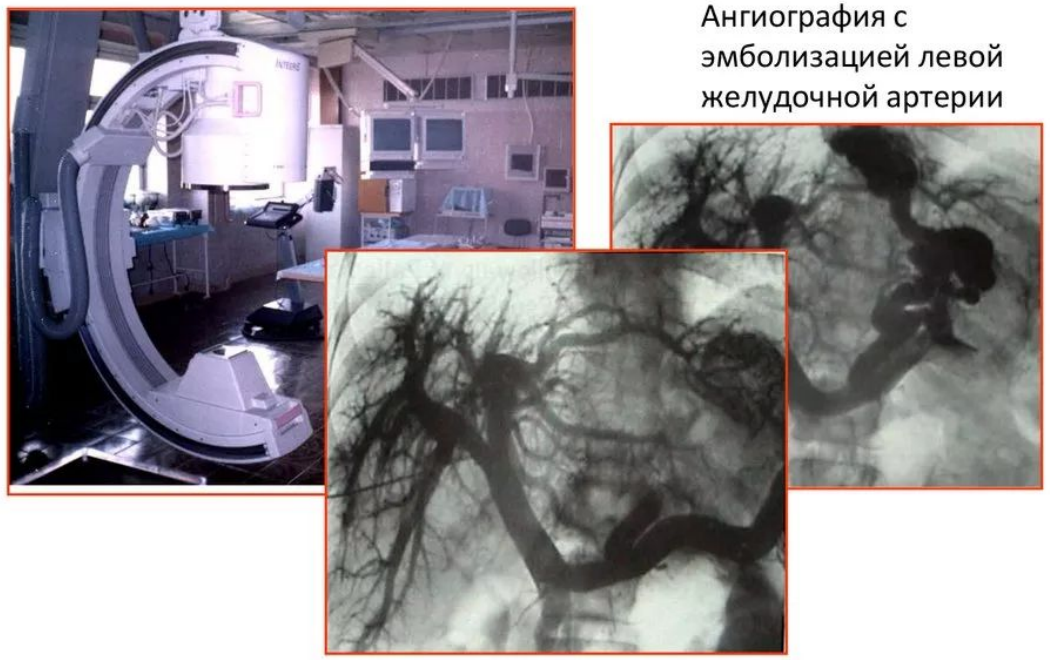

Ангиография с эмболизацией левой желудочной артерии

Чрескожная чреспеченочная холангиография

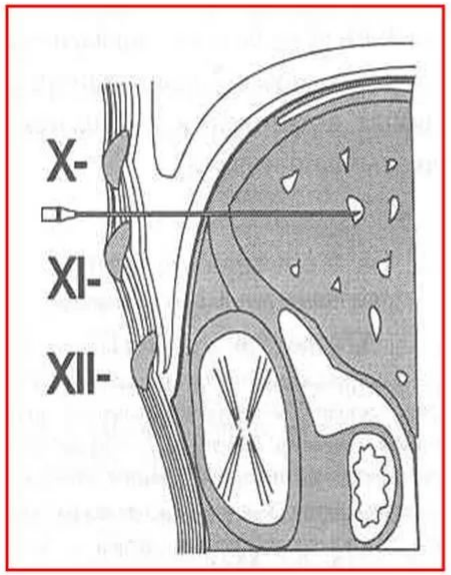

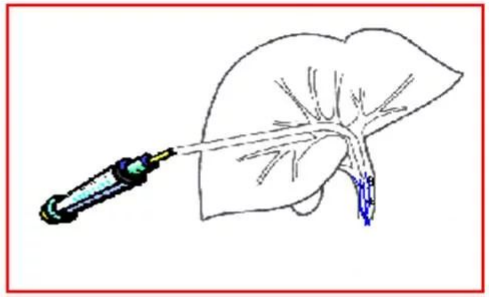

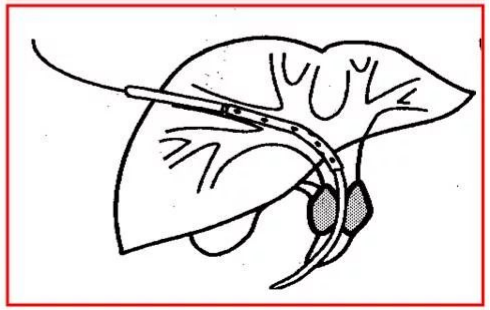

1 - катетер

2 - полый метал. стилет

3 - проводник

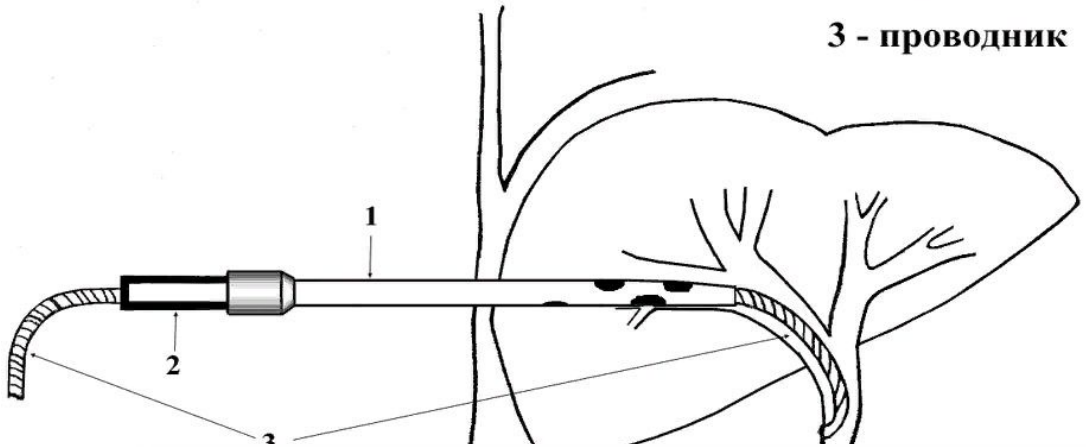

Чрескожный чреспеченочный желчный дренаж

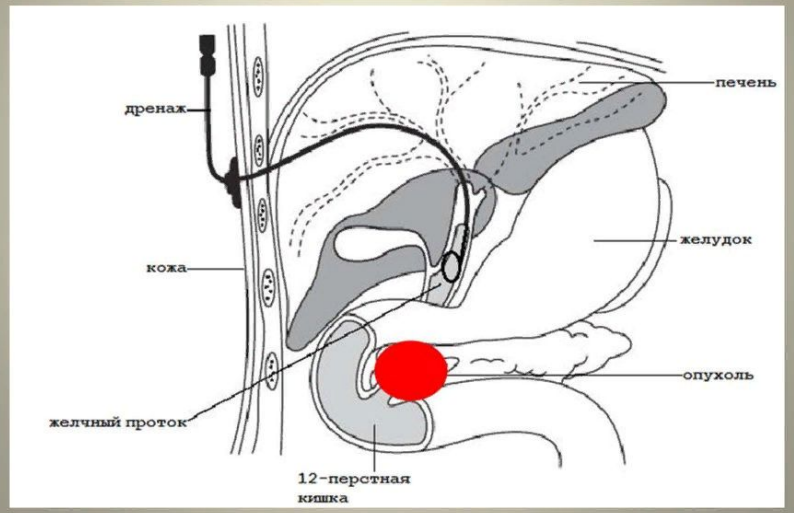

Виды дренирования желчного протока

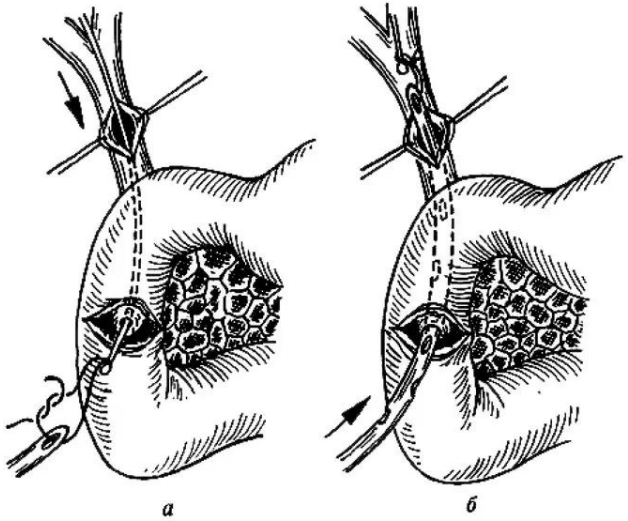

а – транспапиллярное

б - трансдуоденальное

Холедохотомия и дренирование общего желчного протока

РЕНТГЕНОЛОГИЧЕСКИЕ МЕТОДЫ ДИАГНОСТИКИ ЖКБ

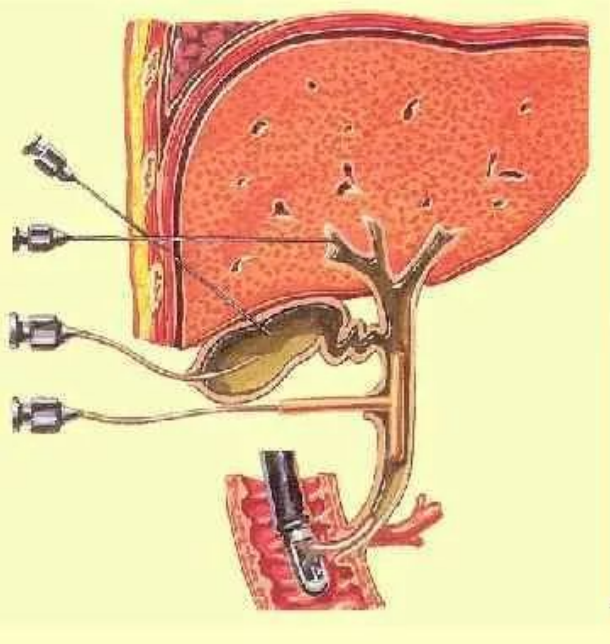

ПРЯМЫЕ

ЭРХПГ
ЧЧХХГ
ИНТРАОПЕРАЦИОННАЯ ХОЛАНГИОГРАФИЯ
ЛАПАРОСКОПИЧЕСКАЯ ХОЛАНГИОГРАФИЯ
ФИСТУЛОГРАФИЯ

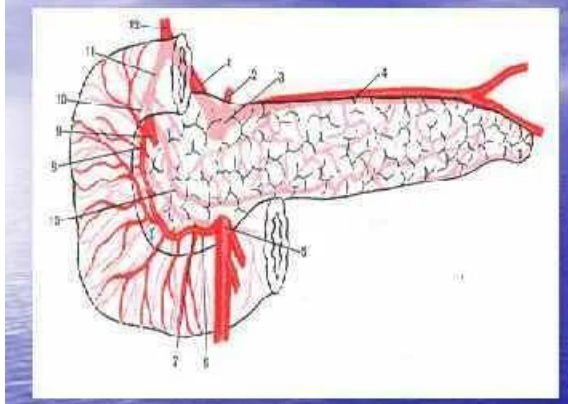

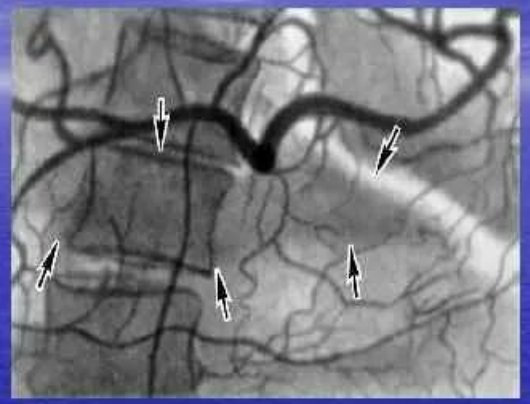

Целиакография