# Дифференциальная диагностика лейкозов

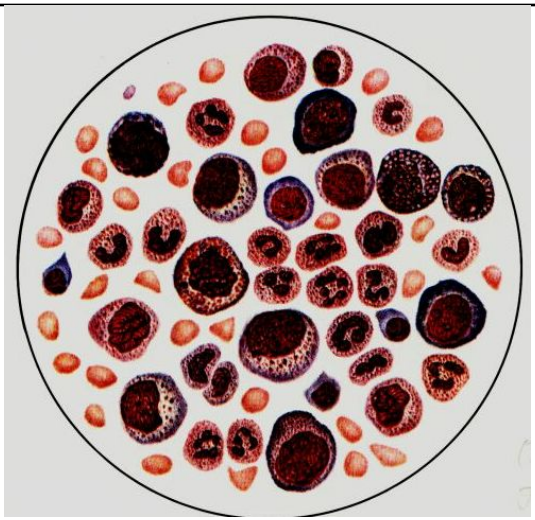

# ЛЕЙКОЗ (Leucosis)

**системное поражение кроветворного аппарата в основе которого лежит злокачественная гиперплазия.**

# Признаки злокачественной гиперплазии:

- Резкое преобладание пролиферативных процессов над процессами нормальной дифференциации клеток (безудержное деление).
- Образование малодифференцированных патологических лейкоцитов (анаплазированных) - омоложение ткани.
- Необратимость патологического процесса.

# Структура заболеваемости



# ЭТИОЛОГИЯ ЛЕЙКОЗОВ

1. ТЕОРИЯ ЛУЧЕВОГО ЛЕЙКОЗОГЕНЕЗА:
   а) механизм «мишеней»;
   б) механизм образования вторичных соединений ($H_2O_2$).
2. НАСЛЕДСТВЕННАЯ ТЕОРИЯ.
3. ХИМИЧЕСКАЯ ТЕОРИЯ:
   Экзогенные: циклические углеводороды (бензол, крезол, бензпирен, циклофосфан, метилхолантрен и т.д.;
   Эндогенные: продукты нарушенного обмена триптофана, индола, холестерина, кортикостероидов и витаминов.
4. ВИРУСНАЯ ТЕОРИЯ.

# В пользу лучевого лейкозогенеза говорят данные мировой статистики по заболеваемости лейкозом:

1. Лица, работающие в Ro-промышленности, болеют лейкозами в 5 раз чаще.
2. Врачи-рентгенологи – в 8-16 раз чаще.
3. Ro –терапия различных заболеваний ↑риск в 10-20 раз.
4. Если мать лечилась Ro-терапией риск заболеть лейкозом у ее детей выше в 5-10 раз.
5. Хиросима, Нагасаки:

   а) в радиусе 200 км от периферии взрыва 70% лиц умерли от лейкоза в первое десятилетие;

   б) заболеваемость лейкозами в окрестностях этих городов существенно выше, чем в др. районах Японии;

   с) после взрывов заболеваемость лейкозами в Японии в 5 раз выше среднемировых цифр.

# НАСЛЕДСТВЕННАЯ ТЕОРИЯ ЛЕЙКОЗОВ

***Аргументы в пользу этой теории:***

1. **Описаны «семейные» формы лейкозов, пенетрантность и экспрессивность которых нарастают в последующих поколениях.**
2. **Высокая конкордантность по лейкозу.**
3. **Больные с регулярной трисомией по 21 хромосоме (47:21,21,21 – б-нь Дауна) в 20 раз чаще болеют лейкозами, чем лица без хромосомных аномалий.**
4. **Филадельфийская хромосома (Ph) → делеция 21-1 пары.**

# МУТАЦИОННЫЙ МЕХАНИЗМ ХИМИЧЕСКОГО ЛЕЙКОЗОГЕНЕЗА

**Канцероген**

↓

**Деполимеризация молекулы ДНК**

↓

**Образование свободных групп нуклеотидов (генов)**

↓

**Рекомбинация генов**

↓

**«Самосборка» новой ДНК с новыми свойствами**

↓

**Возникновение способности к безудержному росту клеток – ЗЛОКАЧЕСТВЕННАЯ ГИПЕРПЛАЗИЯ**

# ВИРУСНАЯ ТЕОРИЯ ЛЕЙКОЗОГЕНЕЗА

**РНК-содержащие вирусы присутствуют в организме постоянно, вне болезни; активируются при наличии лейкозотропного фона (эстрогенного, триптофанового, индолового и др.)**

**Активированный РНК-вирус впрыскивает свою РНК в стволовые клетки хозяина**

**Подстроение РНК вируса к ДНК клетки**

↓

**Ошибки считывания информации**

↓

**«дикие» белки**

↓

**Малигнизация клетки**

↓

**Патологический клон**

↓

**ЛЕЙКОЗ**

# Патогенез

1)Мутация в одной из клеток костного мозга;

2)Клетки теряют способность к дифференцировке;

3) Мутантные клетки абсолютно автономны и с очень высокой скоростью митоза;

4) С момента мутации одной клетки до появление первых клинических и лабораторных появление – проходит около 2-х месяцев;

Исходя из патогенеза, можно выделить некоторые общие черты, характерные для лейкозов:

- появление в крови незрелых бластных клеток;
- метастазы в костный мозг (инфильтрация костного мозга опухоле-выми клетками) и в другие органы, что сопровождается гиперпласти-ческим синдромом (например, увеличение печени, селезенки, лимфо-узлов);
- развитие анемии, тромбоцитопении, которым соответствуют специ-фические симптомы;
- резкое снижение иммунобиологической реактивности, что может привести к осложнениям в виде септической инфекции.

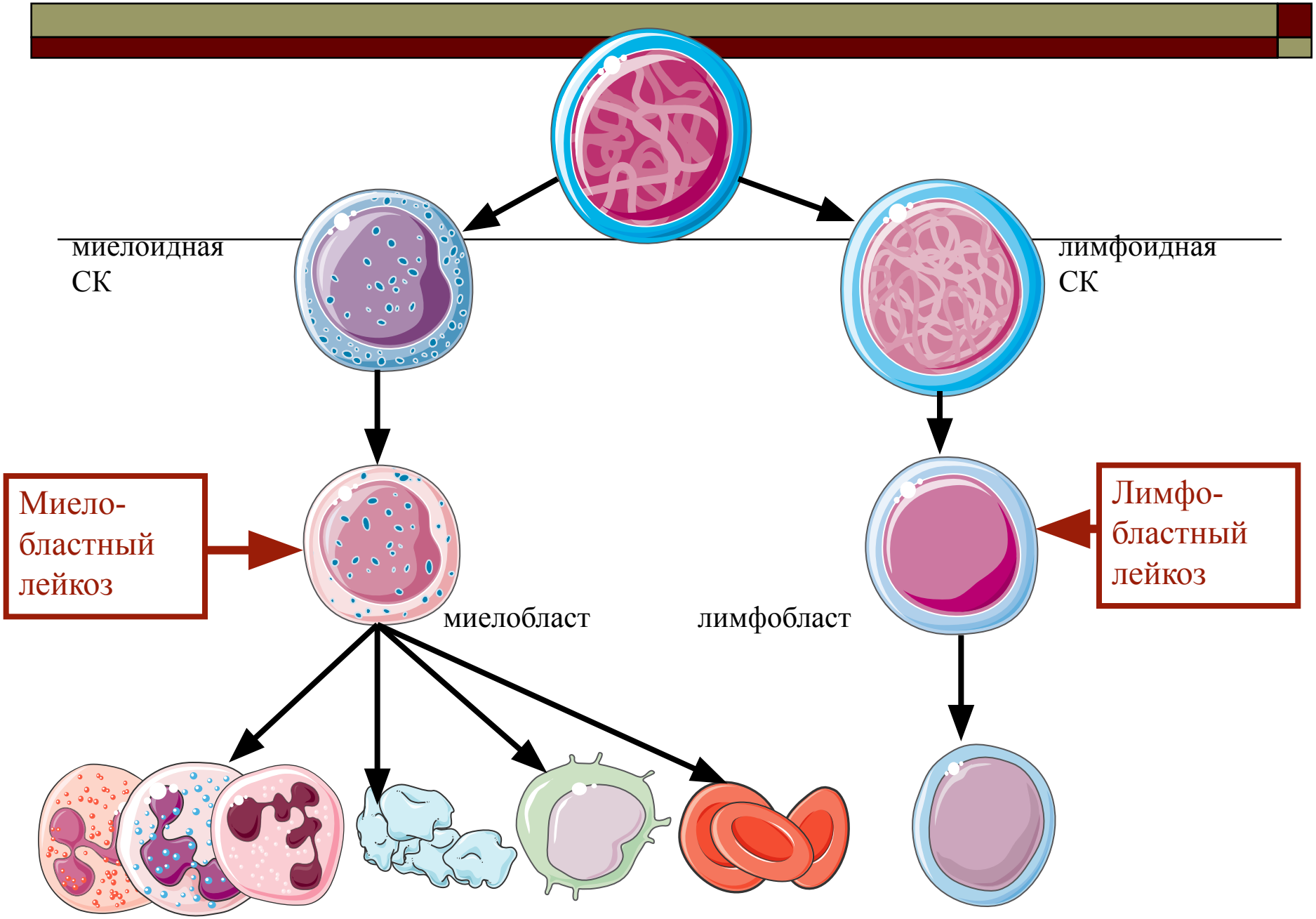
миелоидная
СК
лимфоидная
СК
Миело-
бластный
лейкоз
Лимфо-
бластный
лейкоз
миелобласт
лимфобласт

# Классификация острых лейкозов

**ВОЗ пересмотр 2016 года**

- Острые миелобластные лейкозы **(ОМЛ)**
- Острые лимфобластные лейкозы **(ОЛЛ)**
  - **В-лимфобластный лейкоз**
  - **Т-лимфобластный лейкоз**
- Острые лейкозы неясной линии дифференцировки ***

****Бывают такие подвиды острого лейкоза, при которых изменённые лейкоциты невозможно определить как лимфоциты или гранулоциты, или когда присутствуют злокачественно изменённые клетки обоих ростков. Такие лейкозы иногда называют бифенотипными острыми лейкозами.*

# Классификация ОМЛ

## ВОЗ пересмотр 2016 года

| Название подвида | Описание |
|---|---|
| **ОМЛ с характерными генетическими изменениями** | ОМЛ с транслокациямиОМЛ с транслокациями между хромосомой 8ОМЛ с транслокациями между хромосомой 8 и хромосомой 21ОМЛ с транслокациями между хромосомой 8 и хромосомой 21 — [t(8;21)(q22;q22);] RUNX1ОМЛ с транслокациями между хромосомой 8 и хромосомой 21 — [t(8;21)(q22;q22);] RUNX1/RUNX1T1<br>ОМЛ с инверсиямиОМЛ с инверсиями в хромосоме 16ОМЛ с инверсиями в хромосоме 16 — [inv(16)(p13.1q22);] или с внутрихромосомной транслокацией в ней — [t(16;16)(p13.1;q22);] CBFBОМЛ с инверсиями в хромосоме 16 — [inv(16)(p13.1q22);] или с внутрихромосомной транслокацией в ней — [t(16;16)(p13.1;q22);] CBFB/MYH11<br>Острый промиелоцитарный лейкозпромиелоцитарный лейкоз с транслокациями между хромосомой 15промиелоцитарный лейкоз с транслокациями между хромосомой 15 и хромосомой 17промиелоцитарный лейкоз с транслокациями между хромосомой 15 и хромосомой 17 — [t(15;17)(q22;q12);] ПМЛ — протеинпромиелоцитарный лейкоз с транслокациями между хромосомой 15 и хромосомой 17 — [t(15;17)(q22;q12);] ПМЛ — протеин/АРРК<br>ОМЛ с транслокациями между хромосомой 9ОМЛ с транслокациями между хромосомой 9 и хромосомой 11ОМЛ с транслокациями между хромосомой 9 и хромосомой 11 — [t(9;11)(p22;q23);] MLLT3ОМЛ с транслокациями между хромосомой 9 и хромосомой 11 — [t(9;11)(p22;q23);] MLLT3/MLL<br>Мегакариобластный ОМЛ с транслокациями между хромосомой 1ОМЛ с транслокациями между хромосомой 1 и хромосомой 22 — [t(1;22)(p13;q13);] RBM15RBM15/MKL1 **и другие** |
| **ОМЛ с изменениями, связанными с миелодисплазией** | Этот подвид включает больных с предшествующим миелодиспластическим синдромомЭтот подвид включает больных с предшествующим миелодиспластическим синдромом (МДС) или миелопролиферативной болезнью (МПБ) или с характерными для него цитогенетическими изменениями. Этот подвид ОМЛ чаще встречается у пожилых людей и отличается неблагоприятным прогнозом. |
| **ОМЛ и МДС, связанные с предыдущим лечением** | Этот подвид ОМЛ включает больных, получавших химиотерапию и/или лучевое лечение, после которых возник ОМЛ или МДС. При этих лейкозах могут быть характерные изменения в хромосомах, прогноз при них часто бывает хуже. |
| **Миелоидная саркома** | Этот подвид включает больных с миелоидной саркомой |
| **Миелопролиферативные заболевания, связанные с Синдромом Дауна** | Этот подвид включает больных как с кратковременными (преходящими) миелопролиферативными состояниями на фоне синдрома Дауна, так и с ОМЛ на фоне синдрома Дауна |
| **Бластная плазмацитоидная** | |

# Классификация ОЛЛ

- **ФАБ-классификация острых лимфобластных лейкозов** основана на разделении ОЛЛ по морфологическим особенностям бластов:

* L1 (микролимфобласты) - размер клетки малый; популяция гомогенная; ядро круглое, структура гомогенная нежная; цитоплазма скудная, базофилия средней или слабой степени;

* L2 (менее дифференцированные клетки) - преобладают крупные клетки, популяция гетерогенна; распределение хроматина в ядре может быть как нежным, так и грубым, одна крупная нуклеола или более; цитоплазма чаще обильная, базофилия различной степени выраженности;

* L3 (большие клетки) - популяция гомогенна; ядро круглой или овальной формы с грубым распределением хрматина, содержит одну крупную нуклеолу или более; умеренное количество интенсивно базофильной цитоплазмы с множеством вакуолей.

**ФАБ-классификация ОЛЛ большого практического значения не имеет.**

- Гораздо **более важное значение** для определения прогноза и выбора тактики лечения имеет **фенотипическая классификация ОЛЛ**, основанная на представлениях о стадиях дифференцировки нормальных Т-лимфоцитов и В-лимфоцитов, у которой выделяют 4 варианта Т-ОЛЛ и В-ОЛЛ.

Морфологическая (FAB) классификация ОЛЛ

| **Принаки** | **L1 вариант** | **L2 вариант** | **L3 вариант** |
|---|---|---|---|
| Размер клетки | Маленький | клетки крупные, гетерогенные | клетки крупные, гомогенные |
| Количество цитоплазмы | Скудное | среднее или выраженное | среднее или выраженное |
| Нуклеолы | Незаметные | заметные, бросающиеся в глаза | имеются, могут быть хорошо заметными |
| Цитоплазмати-ческие вакуоли | Вариабельные | вариабельные | заметные, бросающиеся в глаза |

Различают несколько стадий течения острого лейкоза.

- I - **начальная стадия**, чаще всего оцениваемая ретроспективно.
- II - **развернутая стадия** с четкими клиническими и гематологическими признаками болезни. В ней различают:

- первую «атаку»;
- ремиссию (полную или неполную);
- рецидив болезни;
- второй рецидив и т.д.

- III - **терминальная стадия** - отсутствие эффекта от цитостатической терапии, выраженное угнетение нормального кроветворения, язвеннонекротические процессы.

# Клиническая картина острых лейкозов

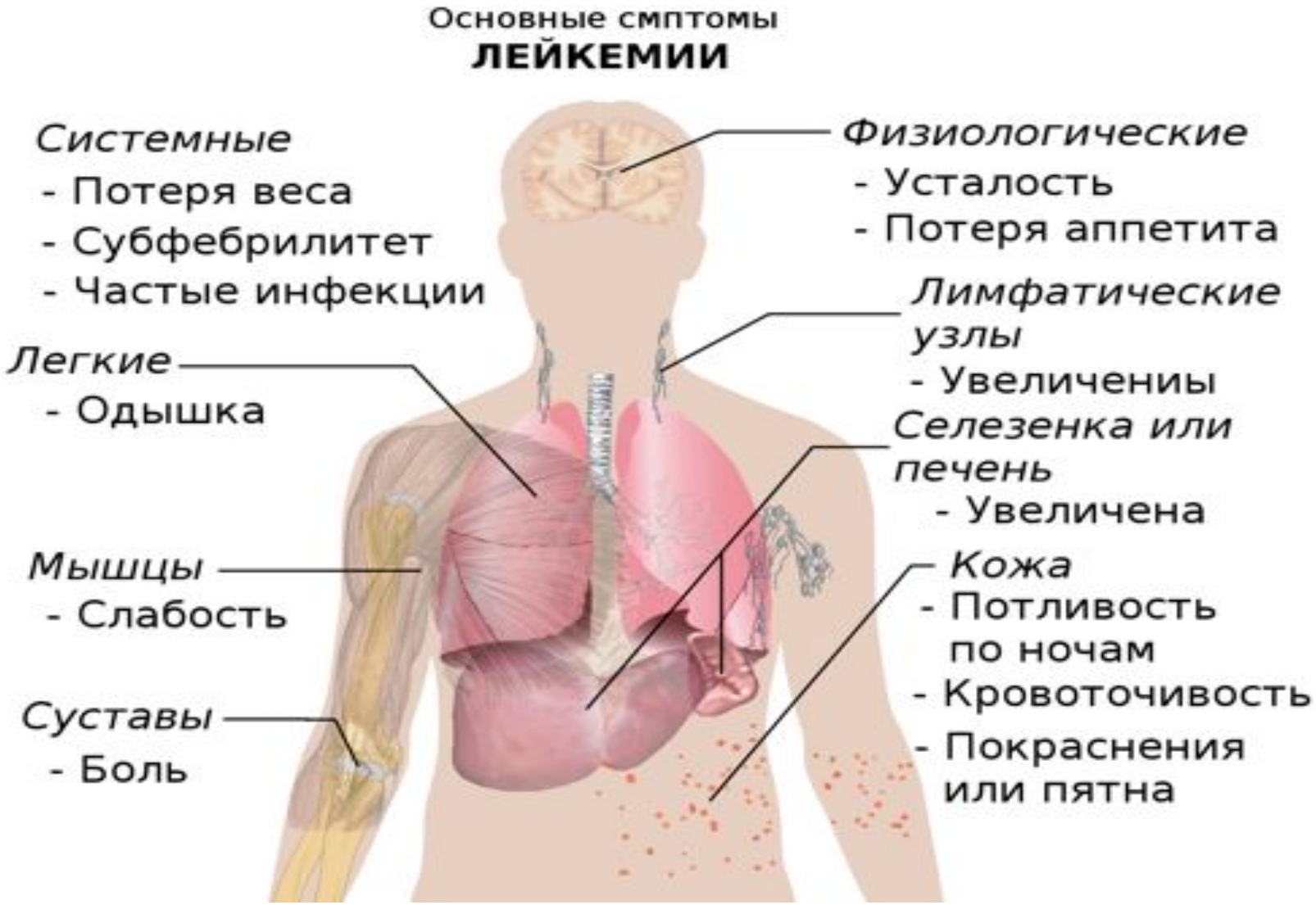

# Основные клинические синдромы лейкоза

1) **Гиперпластический**;

безболезненные увеличенные лимфатические узлы, печень, селезенка, миндалины (вплоть до нарушения дыхания) и синдрома сдавления;

увеличение л/у средостения (сдавления верхней полой вены),

гиперплазия десен с развитием язвенно-некротического стоматита;

выраженная болезненность при поколачивании костей,

развитием лейкозной инфильтрации кожи, в виде лейкемидов

# Клинические проявления гиперпластического синдрома

- Метапластическая анемия;
- Метапластическая тромбоцитопения;
- Метапластическая нефропатия;
- Метапластическая полиорганная недостаточность

- **Поражение легких** – кашель, кровохарканье, одышка, ДН по рестрективному типу, клиника пневмонии, плеврита, сдавление бронхов увеличенными лимфоузлами;
- **Поражение сердца** – нарушение ритма и проводимости, перикардит;
- **Поражение эндокринной системы;**
- **Поражение костно – мышечной системы**- боли в костях.

***Развитие полиорганной недостаточности.***

## 2) Геморрагический:

-тромбоцитопения- вытеснение костного мозга;

-повышенная проницаемость сосудов:

( а) тяжелая анемия - нарушение питания эндотелия и сосудистой стенки vasa vasorum;

б) тромбоцитопения - нарушения питания сосудов со стороны эндотелия) ).

- Инфильтрация печени бластами - нарушение синтеза плазменных факторов свертывания крови

- Тяжелая анемия -нарушения питания печени и её функций;

Различной степени выраженности. В 15-20% случаев является основной причиной смерити

4) Иммунодефицитный;

5) Интоксикационный - за счет синдрома лизиса опухолевой массы и присоединения инфекционного процесса;

## ***Показатели общего анализа крови при остром лейкозе***

- анемия;
- ретикулоцитопения;
- тромбоцитопения;
- Лейкоцитоз или лейкопения;
- бластемия;
- нейтропения
- феномен «провала»
- исчезновение базофилов и эозинофилов;
- Увеличение СОЭ;

# Показатели крови в норме

| | | | |
|---|---|---|---|
| Количество эритроцитов | М 4,5–5,0x$10^{12}$/л<br>Ж 4,0–4,5x$10^{12}$/л | Ретикулоциты % | **0,2-1** |
| | | Нормобласты | нет |
| Гемоглобин | М 130 – 160 г/л<br>Ж 120 – 160 г/л | Анизоцитоз | нет |
| | | Микроцитоз | нет |
| ЦП – (цветовой показатель) | 0,85-1,0 | Макроцитоз | нет |
| | | Пойкилоцитоз | нет |
| | | Тельца Жолли | нет |
| Тромбоциты | 150-380x$10^{9}$/л | Кольца Кабо | нет |
| | | Мегалобласты | нет |
| СОЭ | 0 - 15 мм/ч | Мегалоциты | нет |

| | | | | | | | | |
|---|---|---|---|---|---|---|---|---|
| Количество лейкоцитов **4-9x$10^{9}$/л** | | | **НЕЙТРОФИЛЫ** | | | | | |
| | Б | Э | М | Ю | П | С | Л | М |
| | 0-1 | 1-3 | 0 | 0 | 3-5 | 54-63 | 25-35 | 4-8 |
| | **абс. величины (×$10^{9}$/л)** | | | | | | | |
| | 0−0,065 | 0,04−0,3 | − | − | 0,12−0,45 | 2,0−5,0 | 1,2−3,0 | 0,09−0,6 |

# Острый лейкоз (миелобластный)

| | | | |
|---|---|---|---|
| Количество эритроцитов | $1,9x10^{12}$/л | Ретикулоциты % | **0,2** |
| | | Нормобласты | нет |
| Гемоглобин | 58 г/л | Анизоцитоз | ++ |
| | | Микроцитоз | + |
| ЦП – (цветовой показатель) | 0,92 | Макроцитоз | нет |
| | | Пойкилоцитоз | +++ |
| Тромбоциты | $32x10^{9}$/л | Мегалобласты | нет |
| СОЭ | 29 мм/ч | Мегалоциты | нет |

| | | | | | | | | |
|---|---|---|---|---|---|---|---|---|
| Количество лейкоцитов **$18x10^{9}$/л** | | | **НЕЙТРОФИЛЫ** | | | | | |
| | Б | Э | М | Ю | П | С | Л | М |
| | 0 | 0 | 0 | 0 | 1 | 4 | 21 | 2 |

Бласты -72%.

Цитохимические реакции: пероксидаза (+)

В миелограмме:

- Бласты 20 % и более
- Выраженная редукция всех нормальных ростков крови.

# Картина крови при остром

## недифференцированном клеточном лейкозе

Основным патологическим элементом являются малиг-

низированные клетки

2 – 3 класса схемы крове-

творения (клетки средней

величины с нежно-голубой

цитоплазмой, крупным

округлым ядром бледно

фиолетового цвета, содер-

жащим два – три ядрышка)

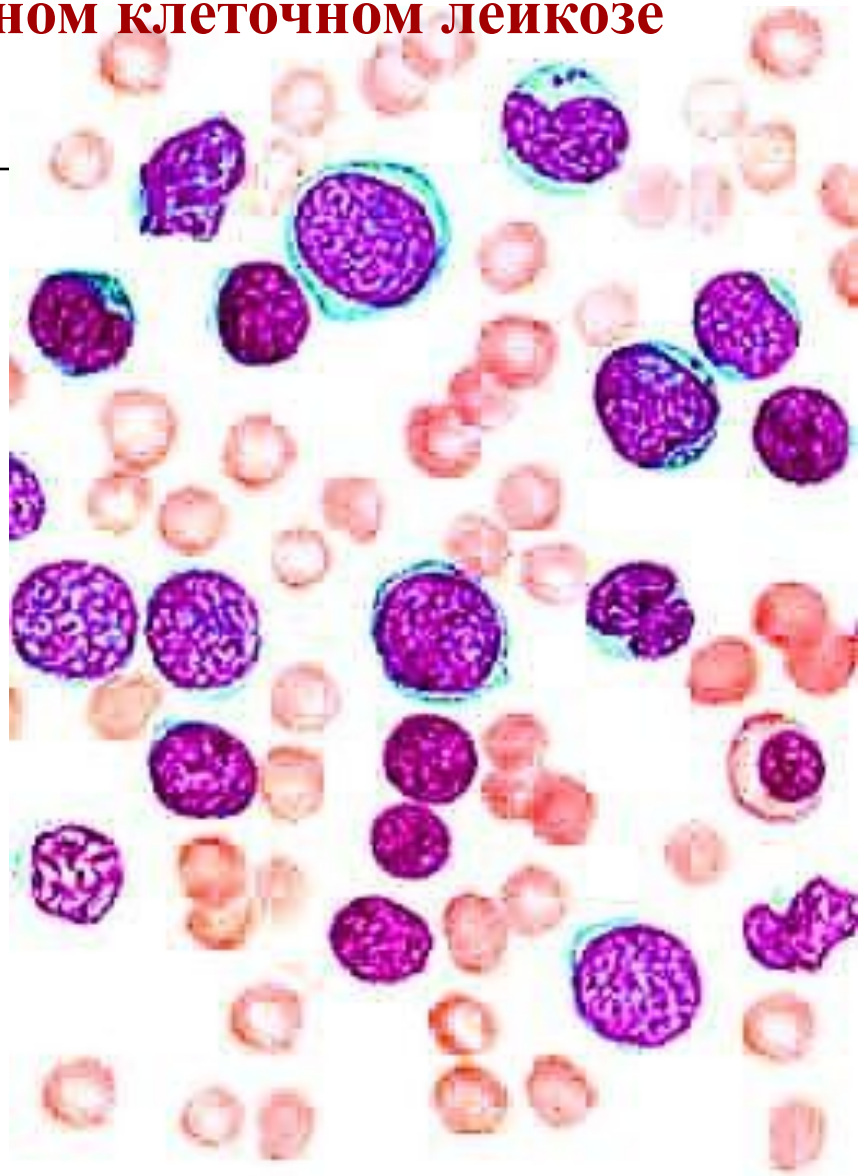

# Острый миелобластный лейкоз

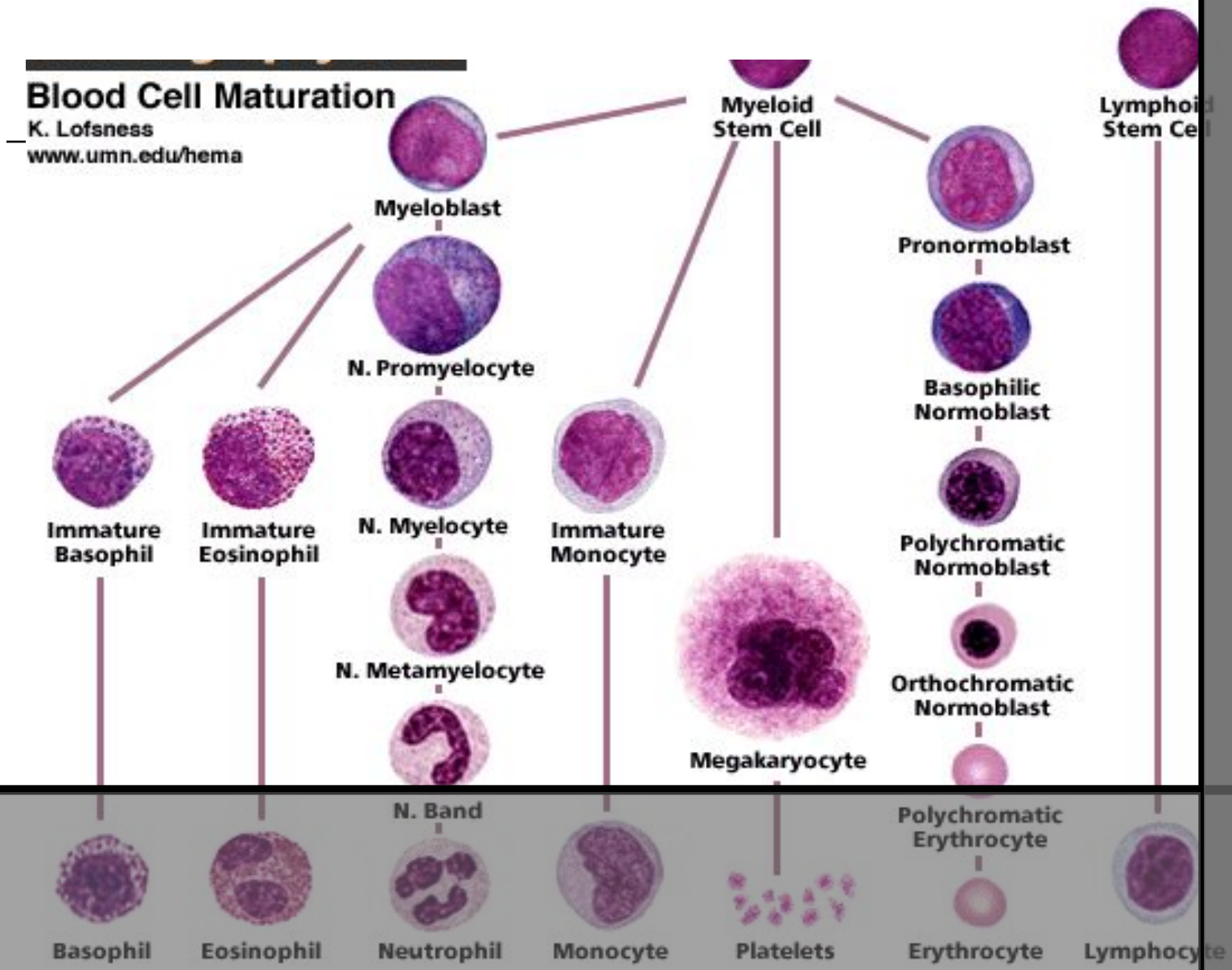

Цитохимическая характеристика FAB подтипов ОМЛ

| Вариант ОМЛ | Миелопироксидаза | Судан чёрный | Неспецифическая Эстераза |
|---|---|---|---|
| $M_0$ | Отрицательная | Отрицательная | Отрицательная |
| $M_1$ | Положительная в ≥3% случаев | Положительная | Отрицательная |
| $M_2$ | Положительная | Положительная | Отрицательная |
| $M_3$ | Положительная | Положительная | Отрицательная |
| $M_4$ | Положительная | Положительная | Положительная |
| $M_5$ | Отрицательная | Отрицательная | Положительная |
| $M_6$ | Отрицательная | Отрицательная | Отрицательная |
| $M_7$ | Отрицательная | Отрицательная | Отрицательная |

# Острый лимфобластный лейкоз

Злокачественное заболевание системы кроветворения, характеризующееся неконтролируемой пролиферацией незрелых лимфоидных клеток (лимфобластов).
Самое распространённым злокачественным заболеванием в детском и юношеском возрасте.
Заболевание протекает с поражением костного мозга, лимфатических узлов, селезёнки, тимуса, а также других органов.
Поражение центральной нервной системы более характерно при рецидивах после химиотерапии.

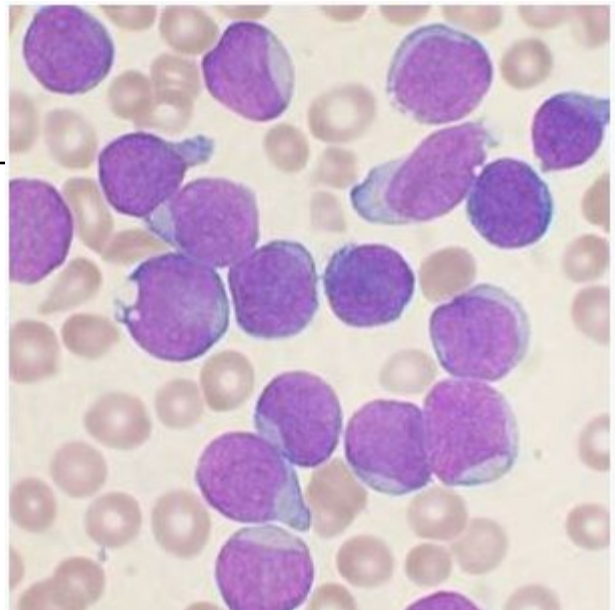

**Иммунофенотип**:

| | |
|---|---|
| Про-Т-ОЛЛ (Т1) | CD7+ |
| пре-Т-ОЛЛ (Т2) | CD2+ и/или CD5+ и/или CD8+ |
| кортикальный Т-ОЛЛ ($T_3$) | CБ1a+ |
| зрелый Т-ОЛЛ ($T_4$) | CD3+ мембранный, CD1a- |
| Про-В-ОЛЛ (В1) | нет экспрессии других маркёров |
| common-В-ОЛЛ (В2) | CD10+ |
| пре-В-ОЛЛ (В3) | цитоплазматический IgM+ |
| зрелый В-ОЛЛ (В4) | цитоплазматический или поверхностный К+или L+ |

Химерные онкогены

| | | |
|---|---|---|
| cryptic t(12;21) | TEL-AML1 fusion | 25.4% (дети) |
| t(1;19)(q23;p13) | E2A-PBX1 fusion | 4.8% |
| t(9;22)(q34;q11) | BCR-ABL fusion | 2-5% (дети)<br>20% (взрослые) |
| 11q23.3 | MLL fusions | 10% лейкозов |
| t(4;11)(q21;q23) | MLL-AF4 fusion | 5-10% (дети) |
| 1p33 del | SIL-TAL1 fusion | 25% Т-ОЛЛ |

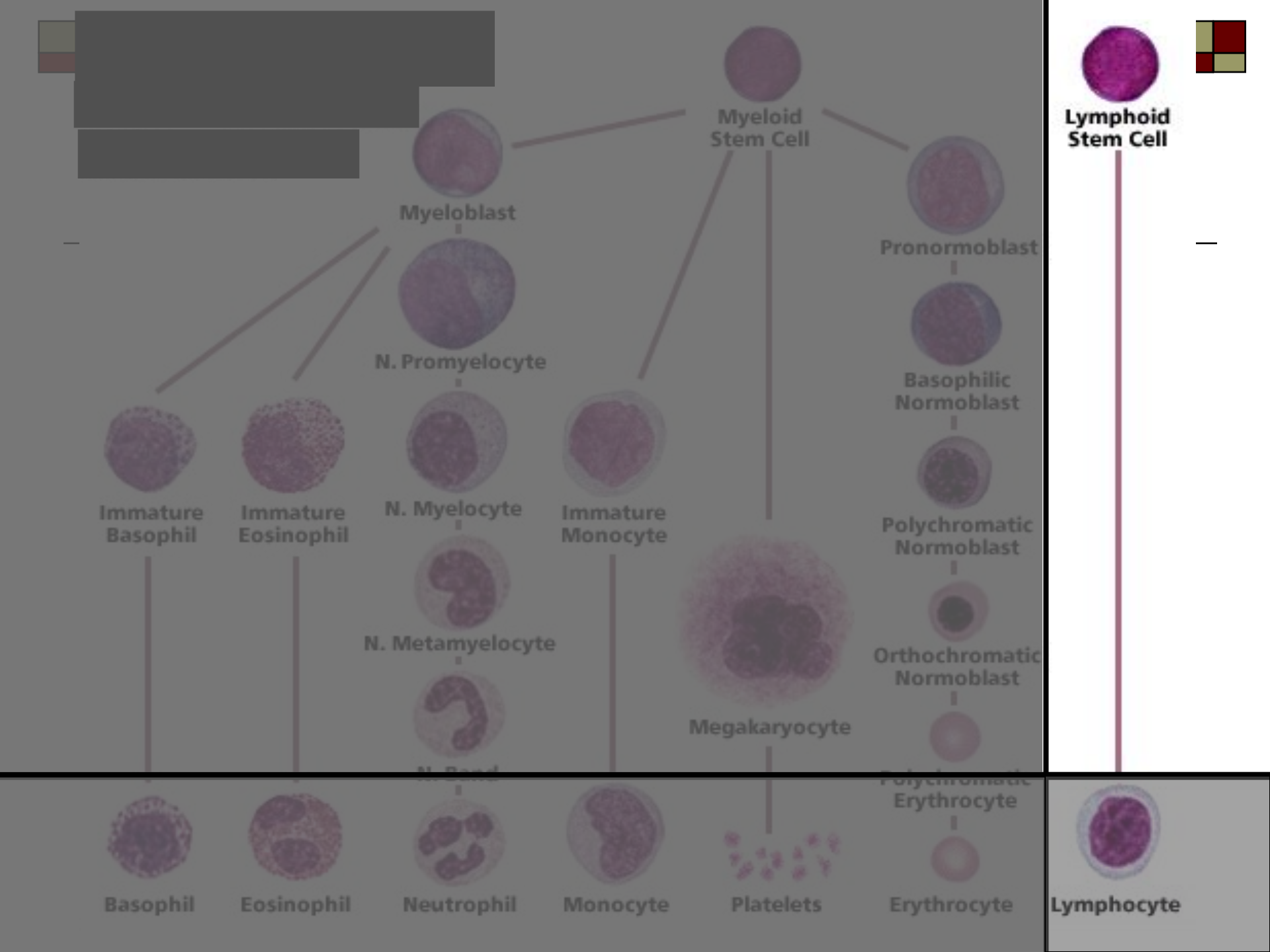
Myeloid Stem Cell
Lymphoid Stem Cell
Myeloblast
Pronormoblast
N. Promyelocyte
Basophilic Normoblast
Immature Basophil
Immature Eosinophil
N. Myelocyte
Immature Monocyte
Polychromatic Normoblast
N. Metamyelocyte
Orthochromatic Normoblast
Megakaryocyte
N. Band
Polychromatic Erythrocyte
Basophil
Eosinophil
Neutrophil
Monocyte
Platelets
Erythrocyte
Lymphocyte

# Диагностика острых лейкозов

Окончательный диагноз острого лейкоза ставится на основании исследования пунктата костного мозга.

При этом основным диагностическим признаком является мономорфная картина костного мозга с преобладанием однотипных бластных клеток.



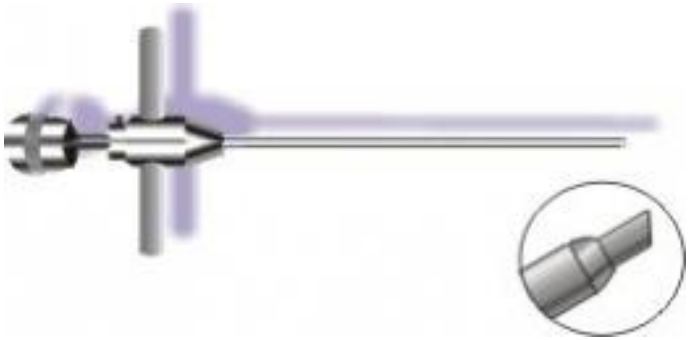

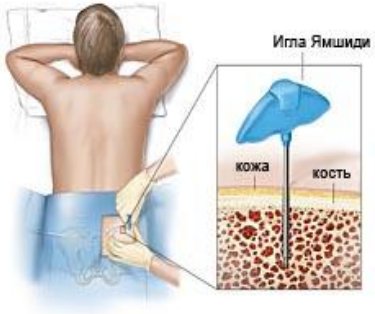

# ДИФФЕРЕНЦИАЛЬНАЯ ДИАГНОСТИКА ОСТРОГО ЛЕЙКОЗА

1. **Гистохимическая реакция с бензидином на оксидазу и пероксидазу (+ в бластах при миелозе).**
2. **Гистохимическая реакция с суданом на гликоген (+ при лимфаденозе).**
3. **«Висячая капля» - монобласты подвижны (+ при ретикулоэндотелиозе).**

# Методические подходы при ОЛ

| Вариант ОЛ | Морфологический | Цитохимический | Иммунологический | Цитогенетический | Молекулярно биологический |
|---|---|---|---|---|---|
| M0 | — | — | + | + | — |
| M1 | — | + | + | — | — |
| M2 | + | + | — | + | — |
| M3 | + | + | — | + | + |
| M4 | + | + | — | + | — |
| M5a | | + | — | — | — |
| M5b | + | + | — | — | — |
| M6a | + | + | — | — | — |
| M6b | — | — | + | — | — |
| M7 | — | — | + | — | — |
| ОЛЛ | — | — | + | + | + |
| Бифенот | + | + | + | — | — |
| Недиффе ренциров | — | — | + | + | + |

# Дифференциальная диагностика

**Агранулоцитозы** не сопровождаются бластозом костного мозга и редукцией эритроидного роста кроветворения. Геморрагический синдром отмечают редко, селезенка не увеличена.

Для **гипопластических анемий** не характерно увеличение лимфатических узлов и селезенки. При стернальной пункции в мазке не обнаруживают увеличение количества бластных клеток. Большое значение для диагностики имеет трепанобиопсия: преобладание в трепанате жировой ткани свидетельствует о гипопластической анемии.

# Дифференциальная диагностика

**Апластическая анемия** исключается на основании отсутствия бластоза, а также, характерных клинических признаков (низкорослость, на коже пятна цвета «кофе с молоком», аномалии скелета, почек) и отрицательных тестов ломкости хромосом. В некоторых случаях клинические проявления могут отсутствовать. Заболевание диагностируется чаще всего в возрасте 3-14 лет, но в некоторых случаях выявляется после 40 лет.

**Мегалобластные анемии.** Основным методом диагностики является оценка урвоня витамина В12 и фолиевой кислоты. Косвенными признаками, характерными для мегалобластных анемий являются повышение среднего содержания гемоглобина в эритроцитах, повышение среднего объема эритроцитов, мегалобластный тип кроветворения, отсутствие бластоза по данным миелограммы.

# Хронический миелолейкоз

злокачественная опухоль кроветворной ткани, исходящая из клеток предшественниц миелопоэза, морфологическим субстратом которой являются дифференцирующиеся и зрелые гранулоциты.

**C92.1 Хронический миелоидный лейкоз (ХМЛ), *BCR-ABL*-положительный**

# ХМЛ

- В среднем заболеваемость ХМЛ составляет

1-2 человека на 100 000 населения

- В структуре заболеваемости гемобластозами - 5 место (около15 %)

- Медиана возраста больных – 45-55 лет (от 20 до 60 лет)

# Этиология

- Ионизирующая радиация
- Химические вещества – бензол и другие ароматические углеводороды
- Среди пострадавших от атомной бомбардировки японских городов Нагасаки и Хиросимы лейкоз развился через 11 лет в 30% случаев
- Среди лиц, получавших лучевую терапию по поводу анкилозирующего спондилита, ХМЛ развился в 20% случаев
- Среди женщин, которые получали лучевую терапию по поводу рака матки, ХМЛ диагностирован через 9 лет в 30% случаев.
- Маркерами генетической предрасположенности к хроническому миелолейкозу является наличие HhA – антигенов CW3 и CW4.
- наличием одного и того же изофермента глюкозы-6-фосфатдегидрогеназы в перечисленных клетках, но не в фибробластах и других соматических клетках у женщин с ХМЛ, которые являются гетерозиготами по изоферментам А и В.
- наличием филадельфийской хромосомы ($22q^-$) в эритробластах, нейтрофилах, эозинофилах, базофилах, макрофагах и мегакариоцитах;

# ХМЛ

- Соматическая мутация - на уровне полипотентной клетки, родоначальницы красного и белого ростка, с сохранением способности к дифференциации опухолевых клеток до зрелых элементов.

- Филадельфийская хромосома открыта и описана в 1960 г. Питером Ноуеллом (P. Nowell) и Дэвидом Хангерфордом (D.A. Hungerford).

# Классификация ХМЛ

## Клинические варианты

**Типичная ХМЛ с филадельфийской хромосомой**

**Атипичная ХМЛ без филадельфийской хромосомы**

**Хронический МЛ у детей**

## Морфологические варианты

**Хроническая эозинофильная лейкемия**

**Хроническая базофильная лейкемия**

**Хроническая моноцитарная лейкемия**

**Хроническая нейтрофильная лейкемия**

## Фазы клинического течения

**Начальная фаза**

**Хроническая стабильная фаза**

**Фаза акселерации**

**Фаза бластного криза**

## По мере накопления лейкозного клона:

- **<u>синдром опухолевой интоксикации</u>** (слабость, снижение аппетита, потеря массы тела, потливость, субфебрильная температура);
- **<u>синдром опухолевой пролиферации</u>** (боль и чувство тяжести в левом боку при спленомегалии);
- **<u>анемический синдром</u>** (общая слабость, одышка, снижение толерантности к физической нагрузке, бледность кожи и слизистых оболочек, тахикардия);
- **<u>тромботические осложнения</u>** при гипертромбоцитозе и геморрагический синдром, обусловленный тромбоцитопенией, наиболее характерны для ФА и БК.

# В течении ХМЛ выделяют три фазы, отражающие степень прогрессирования заболевания: ХФ, ФА, БК

| Фаза ХМЛ | Классификация ELN |
|---|---|
| ХФ | Отсутствие признаков ФА или БК |
| ФА | 15-29% бластных клеток в периферической крови и/или костном мозге;<br>сумма бластов и промиелоцитов ≥30% (при этом бластов <30%);<br>количество базофилов в крови ≥ 20%;<br>персистирующая тромбоцитопения <100 x $10^9$/л не связанная с терапией;<br>некоторые ДХА* в Ph-положительных клетках, при терапии |
| БК | наличие в периферической крови или в костном мозге ≥ 30% бластных клеток<br>появление экстрамедуллярных инфильтратов бластных клеток |

*трисомия по 8, 19 хромосоме, удвоение Ph-хромосомы (+der(22)t(9;22)(q34;q11)), изохромосома 17 (i(17)(q10)), -7/del7q и перестройки 3(q26.2), –Y – выявление на фоне терапии [37]
ФА или БК устанавливают при наличии хотя бы одного критерия

# Критерии хронической фазы миелолейкоза

- Сочетанное или изолированное увеличение размеров селезенки и печени;
- Содержание лейкоцитов в периферической крови более $80x10^9$/л;
- Сдвиг лейкоцитарной формулы влево с общим количеством миелобластов и промилоцитов более 4%;
- Общая клеточность костного мозга более $350x10^9$/л;
- Общее количество бластов и промиелоцитов в костном мозге более 8%;
- Содержание клеток нейтрофильного ряда в костном мозге более 85%;

# ХМЛ

| | | | |
|---|---|---|---|
| Количество эритроцитов | $3,6x10^{12}$/л | Ретикулоциты % | **2,1** |
| | | Нормобласты | нет |
| Гемоглобин | 98 г/л | Анизоцитоз | ++ |
| | | Микроцитоз | нет |
| ЦП – (цветовой показатель) | 0,85 | Макроцитоз | нет |
| | | Пойкилоцитоз | +++ |
| Тромбоциты | 260x109/л | Мегалобласты | нет |
| СОЭ | 17 мм/ч | Мегалоциты | нет |

| Количество лейкоцитов **$31,5x10^9$/л** | | | **НЕЙТРОФИЛЫ** | | | | | |
|---|---|---|---|---|---|---|---|---|
| | Б | Э | М | Ю | П | С | Л | М |
| | 1 | 0,5 | 3,5 | 7,5 | 6,5 | 40 | 20 | 2 |

Бласты -22%, промиелоциты – 2%
Множественные обломки ядер мегакариоцитов

# ХМЛ

| | | | |
|---|---|---|---|
| Количество эритроцитов | $2,9x10^{12}$/л | Ретикулоциты % | **0,4** |
| | | Нормобласты | нет |
| Гемоглобин | 92 г/л | Анизоцитоз | + |
| | | Микроцитоз | нет |
| ЦП – (цветовой показатель) | 0,95 | Макроцитоз | нет |
| | | Пойкилоцитоз | + |
| Тромбоциты | 150x109/л | Мегалобласты | нет |
| СОЭ | 35 мм/ч | Мегалоциты | нет |

| Количество лейкоцитов **$182x10^9$/л** | | | **НЕЙТРОФИЛЫ** | | | | | |
|---|---|---|---|---|---|---|---|---|
| | Б | Э | М | Ю | П | С | Л | М |
| | 3 | 2 | 7 | 8 | 15 | 39 | 3 | 16 |

Бласты -2%, промиелоциты – 5%
Ph (+) в 20 из 30 митозов. Цитогенетика – t (9,22)

# Дифференциальная диагностика ХМЛ

- Лейкемоидные реакции при раке, туберкулезе, СКВ, сепсисе, почечной недостаточности и т.д. – вторичные, в к/м нет выраженных изменений
- Миелофиброз – требуется трепанобиопсия.
- Острый лейкоз – анамнестические данные, отсутствие выраженной спленомегалии.

# Сублейкемический миелоз (идиопатический миелофиброз, остеомиелосклероз)

- Хромосомные аномалии –у 30 -40 % неблагоприятный прогноз
- Характеризуется опухолевой пролиферацией преимущественно мегакариоцитов и гранулоцитов в костном мозге, развитием **фиброза в костном мозге** и экстрамедуллярного кроветворения.
- Встречается чаще в пожилом возрасте
- Преобладает многолетнее доброкачественное течение с медленным увеличением селезёнки

# Стадии развития сублейкемического миелоза:

1. ***Пролиферативная*** (ранняя, префибротическая)
2. ***Фибротическая*** (фибротически – склеротическая)
3. ***Трансформация в острый лейкоз***

# Префибротическая стадия

***Периферическая кровь***

- ***Лейкоцитоз*** – 10 - 20 × $10^9$/л
- ***Лейкоформула*** – сдвиг до миелоцитов, анизоцитоз нейтрофилов, асинхронное созревание созревания ядра и цитоплазмы, гипо- и гиперсегментированные нейтрофилы
- ***Нормохромная анемия***
- ***Анизоцитоз, пойкилоцитоз*** с преобладанием каплевидных эритроцитов(дакриоциты).
- ***Нормобласты***
- ***Невысокий ретикулоцитоз***
- ***Атипичные крупные тромбоциты***
- ***Активность щелочной фосфатазы*** в нейтрофилах – резко увеличена

# Префибротическая стадия

***Костный мозг***

**Гиперклеточность** с ↑ содержанием незрелых клеток гранулоцитарного ряда, атипичных мегакариоцитов

- **Эритрокариоциты** – N или ↓

# Фибротическая стадия

- Чаще диагностируется на этой стадии
- ***Клиника***: анемический синдром, спленомегалия, геморрагический синдром, рецидивирующие инфекционные осложнения.
- ***Периферическая кровь***

- многочисленные каплевидные эритроциты,
- лейкоциты варьируют от сниженного количества до выраженного лейкоцитоза,
- единичные бласты,
- анизоцитоз тромбоцитов.

## ***Костный мозг***

- Нормо- или гипоклеточный
- Миелобластов менее 10%
- Атипичные мегакариоциты
- Фиброз – значительно выражен

**Эволюция сублейкемического миелоза характеризуется постепенным нарастанием лейкоцитоза** ***вторичный острый лейкоз*** **(резистентный к лечению)**

# Хронический мегакариоцитарный лейкоз (эссенциальная тромбоцитемия, идиопатическая тромбоцитемия)

- Характеризуется пролиферацией мегакариоцитов м персистирующим тромбоцитозом
- Встречается у лиц пожилого возраста и у детей
- Клиника: гепато- спленомегалия, нарастающая анемия, расстройства микроциркуляции, артериальные и венозные тромбозы, геморрагические осложнения.
- Длительность- 10- 15 лет
- Исход: трансформация в острый лейкоз или миелодиспластический синдром

## ***Периферическая кровь***:

- **Гипертромбоцитоз** (500 - 1500 × $10^9$/л)
- **Фрагменты ядер мегакариоцитов**
- **Умеренная анемия**
- **Умеренный лейкоцитоз** со сдвигом влево
- **В лейкоформуле** – базофилия и эозинофилия
- **Анизоцитоз тромбоцитов**
- ↑ **среднего объема тромбоцитов** (MPV)
- ↑ **показателя анизоцитоза тромбоцитов** (PDW)
- **Появление гигантских** и уродливых форм тромбоцитов с псевдоподиями

## ***Костный мозг***:

- Нормо- или гиперклеточный
- Значительная гиперплазия мегакариоцитарного ростка
- Характерны гигантские мегакариоциты с многолопастными множественными ядрами без атипии
- Число гранулоцитов нормальное или незначительно ↑

# Диагностические критерии хронического мегакариоцитарного лейкоза

| |
|---|
| Тромбоцитоз > 600× $10^9$/л в теч. 2 мес. |
| Hb < 130 г /л |
| Содержание Fe в костном мозге нормальное |
| Гиперплазия мегакариоцитарного ростка(может сочетаться с гиперплазией гранулоцитарного и эритроидного ростков, наличие уродливых гигантских мегакариоцитов) |
| Отсутствие миелофиброза |
| Отсутствие Ph –хромосомы |
| Отсутствие причин для реактивного (вторичного) тромбоцитоза |

# Хронический лимфолейкоз

- злокачественное опухолевое заболевание лимфатической ткани с обязательным поражением костного мозга, при котором субстрат опухоли представлен зрелыми лимфоцитами.

# Хронический лимфолейкоз. Варианты.

- с преобладающим поражением костного мозга (костно-мозговой)
- с преобладающим поражением лимфатических узлов(опухолевый)
- с преобладающим поражением селезенки (спленомегалический)
- в выраженными аутоиммунными осложнениями (анемия, тромбоцитопения)

# Классификация стадий ХЛЛ (по J. Binet, 1981)

- **A :** гемоглобин более 100 г/л
  тромбоциты более $100{,}0 \cdot 10^9$ /л
  л/у в 1-2 зонах
  (медиана выживаемости более 10 лет)

- **B:** гемоглобин более 100 г\л
  тромбоциты более $100{,}0 \cdot 10^9$ /л
  л/у в 3 зонах (5 лет)

- **C:** гемоглобин менее 100 г/л
  тромбоциты менее $100{,}0 \cdot 10^9$ /л
  при любом количестве зон с
  увеличенными л/у (2 года)

# Особенности лимфоузлов при ХЛЛ:

- - безболезненные
- - мягко-эластической консистенции
- - подвижные
- -разного размера- от 1 см до значительных конгломератов(5-10см)

# Хронический лимфолейкоз

# ОСНОВНЫЕ НЕПОСРЕДСТВЕННЫЕ ПРИЧИНЫ СМЕРТИ ОТ ЛЕЙКОЗОВ

1. **Массивные кровотечения и кровоизлияния (повреждение сосудистой стенки, свертывания крови).**
2. **Тромбоэмболии на фоне гипокоагуляции – «ДВС-синдром».**
3. **Тяжелые инфекционные процессы (↓иммунитета).**
4. **Кахексия - истощение (резкое снижение массы тела).**
5. **Тяжелая анемия, чаще гипопластическая или в сочетании с железо-дефицитной.**