ЧЕРЕПНО-МОЗГОВЫЕ НЕРВЫ № 1

План лекции

1. Функциональные особенности черепных нервов
2. Области иннервации головы и шеи
3. Общая схема строения и развитие ЧМН.
4. Схема строения и особенности иннервации V ЧМН.

Литература

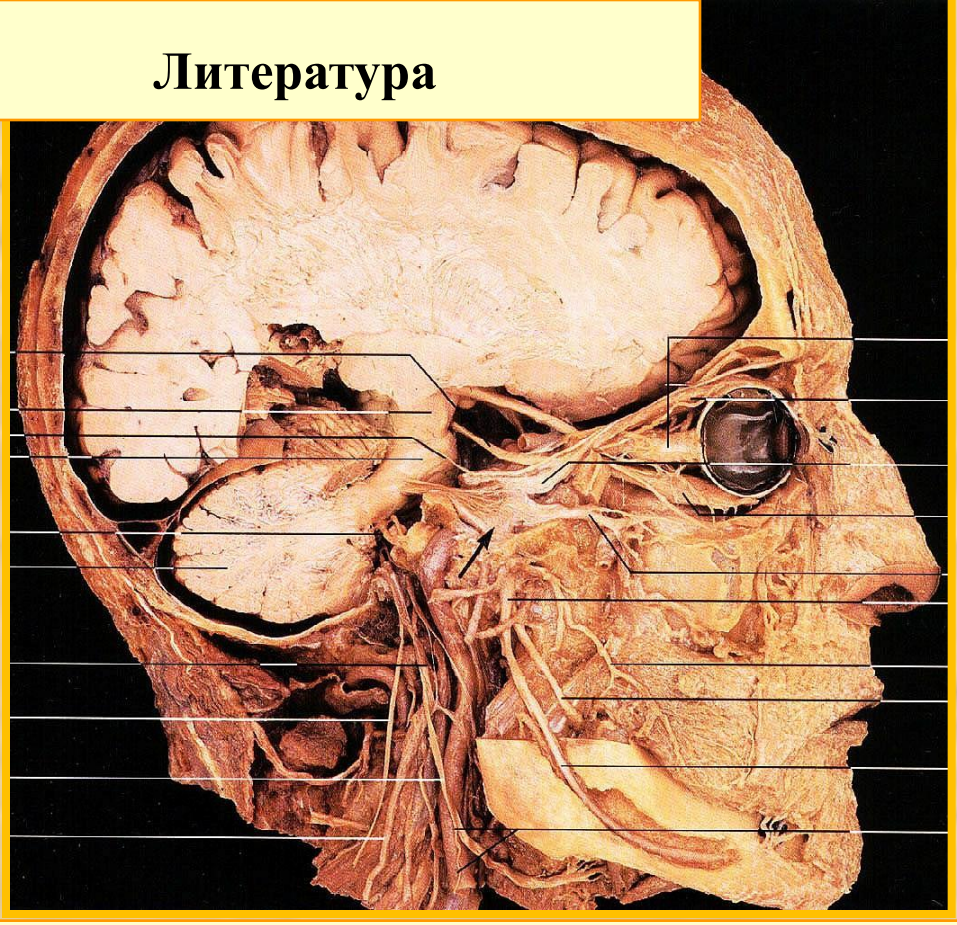

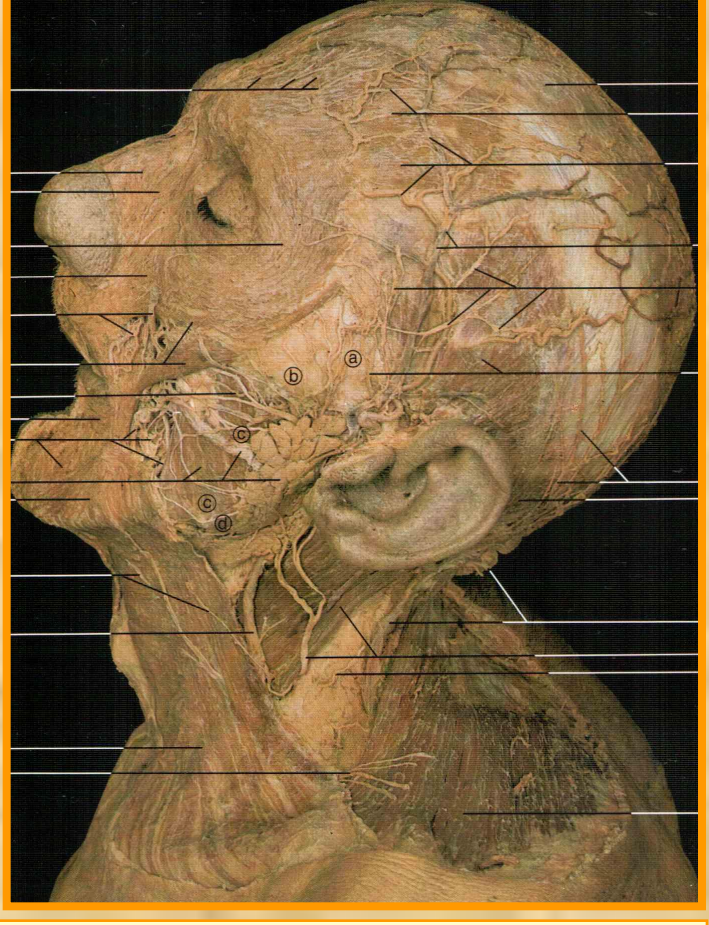

1. Гусев Е. И., Коновалов А. Н., Бурд Г. С. Неврология и нейрохирургия: Учебник. — М.: Медицина, 2000

2 .Дуус П. Топический диагноз в неврологии Анатомия. Физиология. Клиника — М. ИПЦ «Вазар-Ферро», 1995

3. Нервові хвороби/ С. М.Віничук, Є.Г.Дубенко, Є.Л.Мачерет та ін.; За ред. С. М.Віничука, Є.Г.Дубенка — К.:

Здоров’я, 2001

4.Триумфов А. В. топическая диагностика заболеваний нервной системы М.: ООО «МЕДпресс». 1998

Функциональные особенности черепных нервов

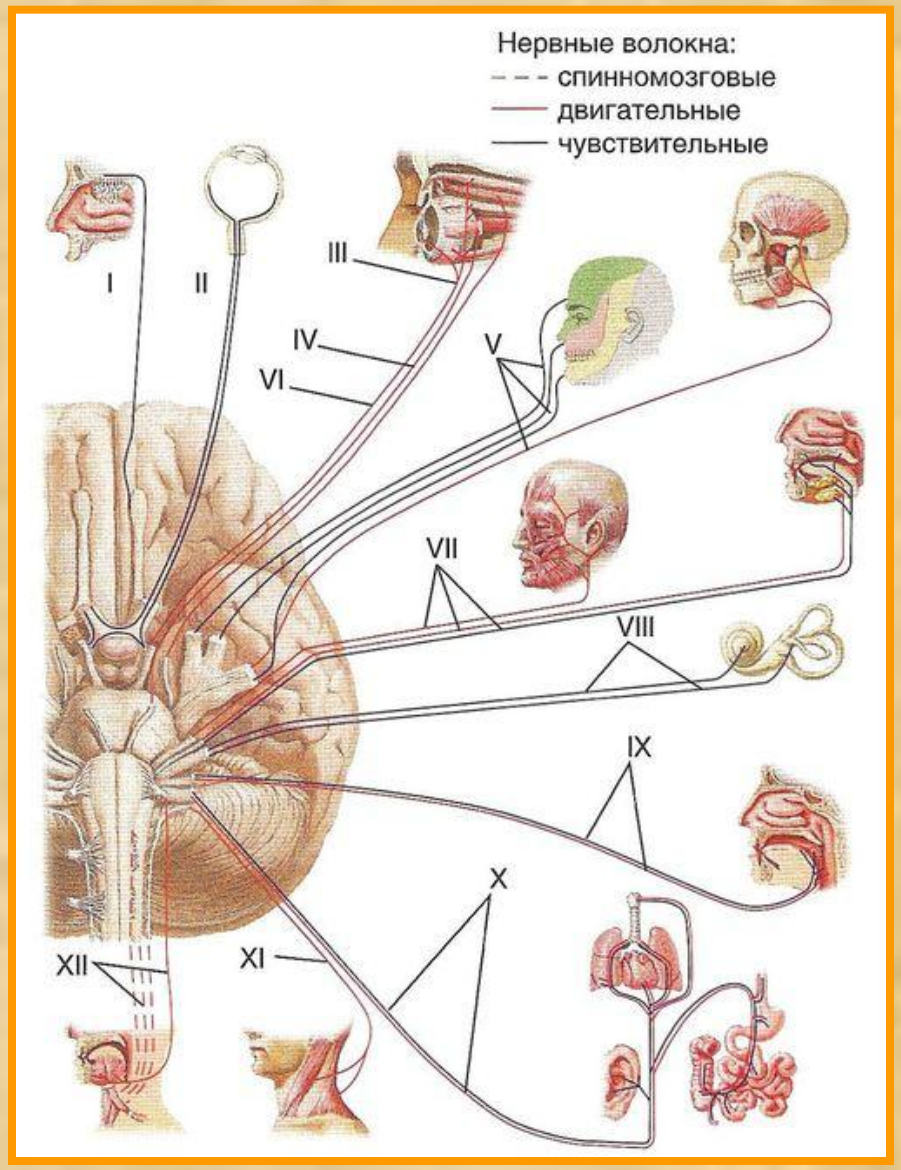

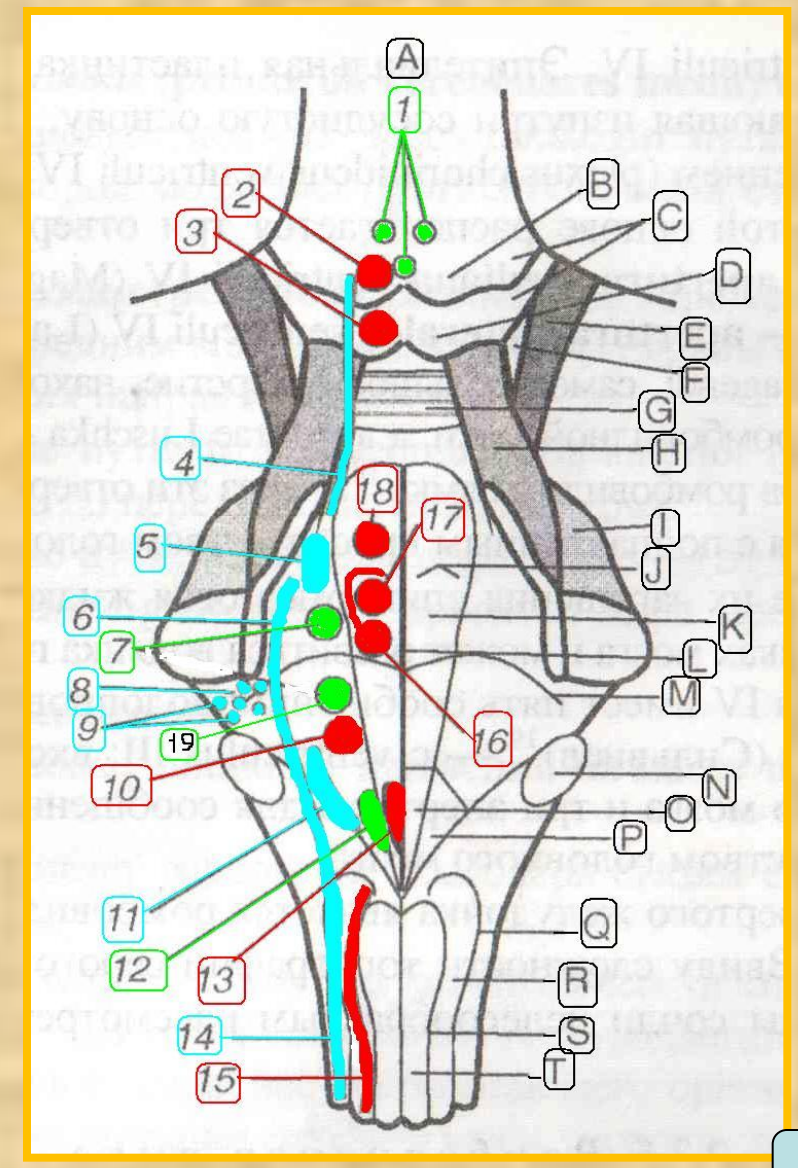

Области иннервации головы и шеи

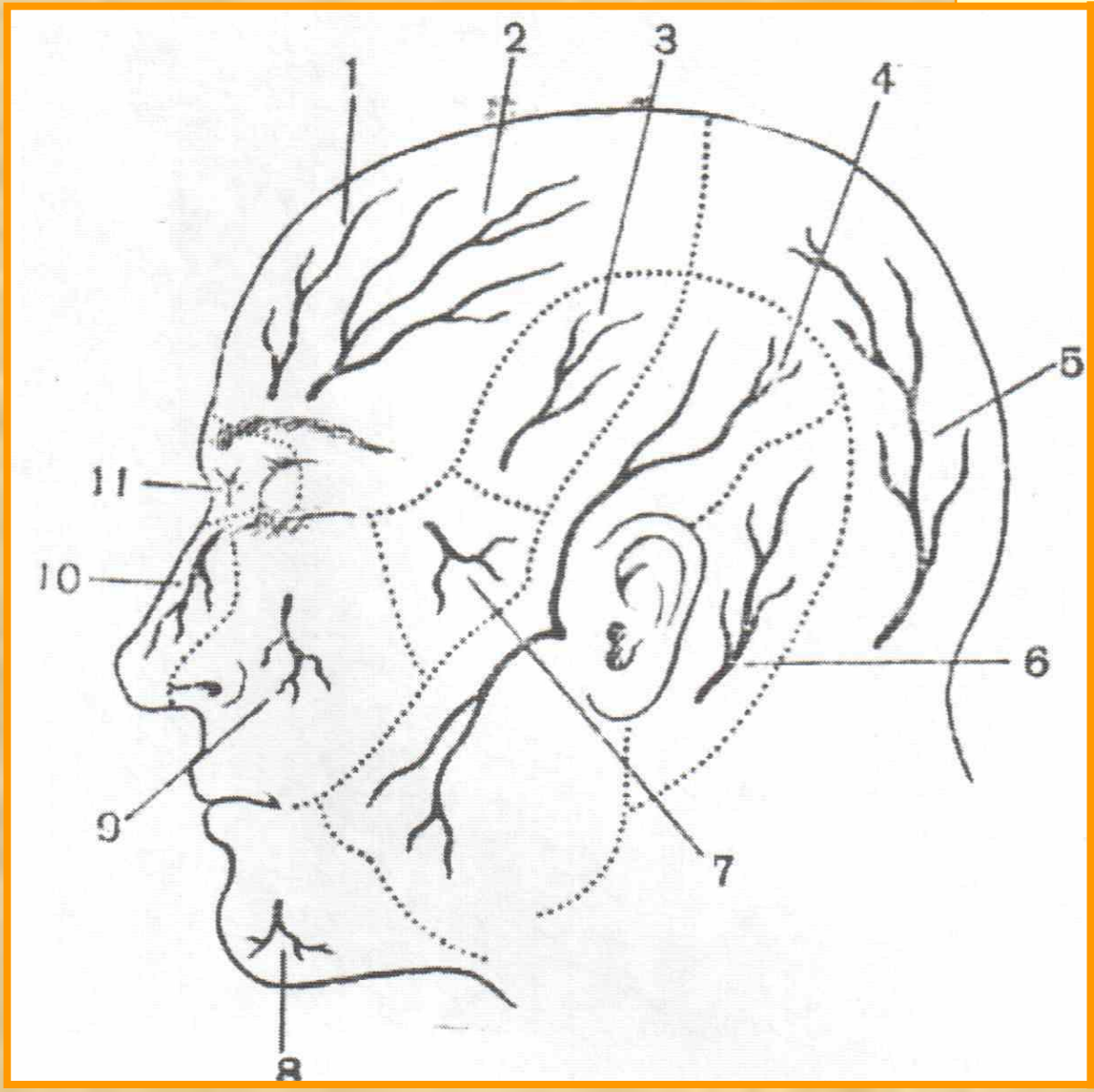

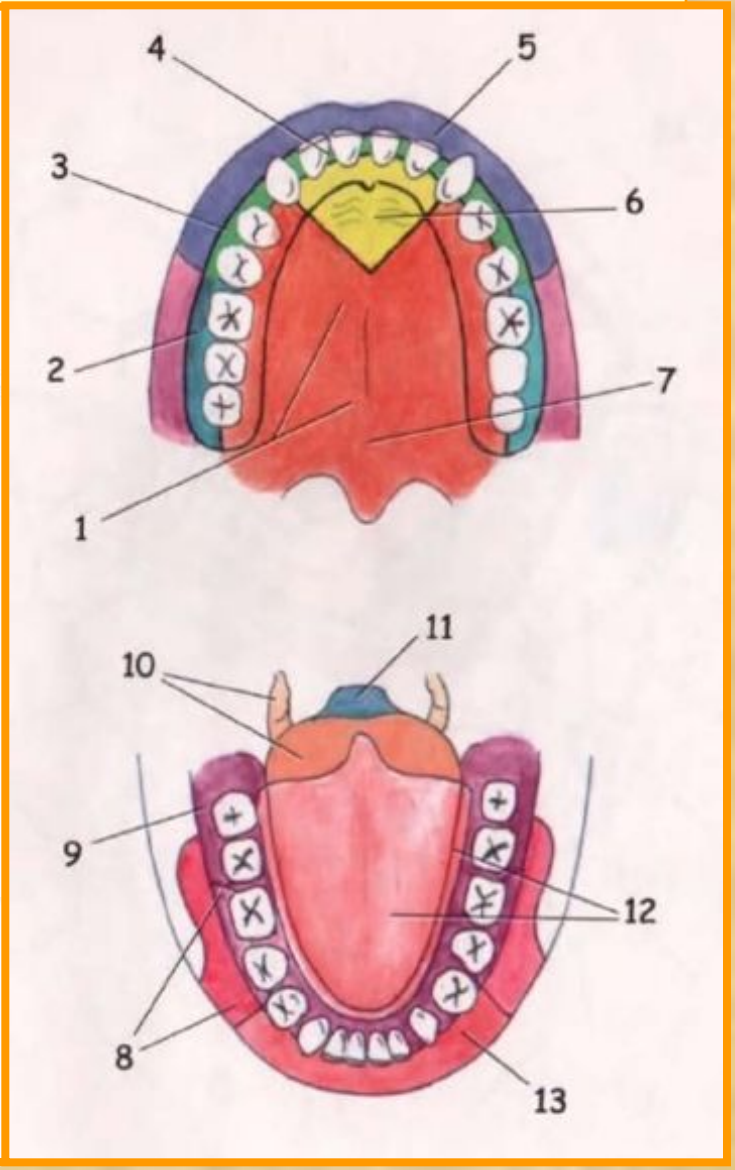

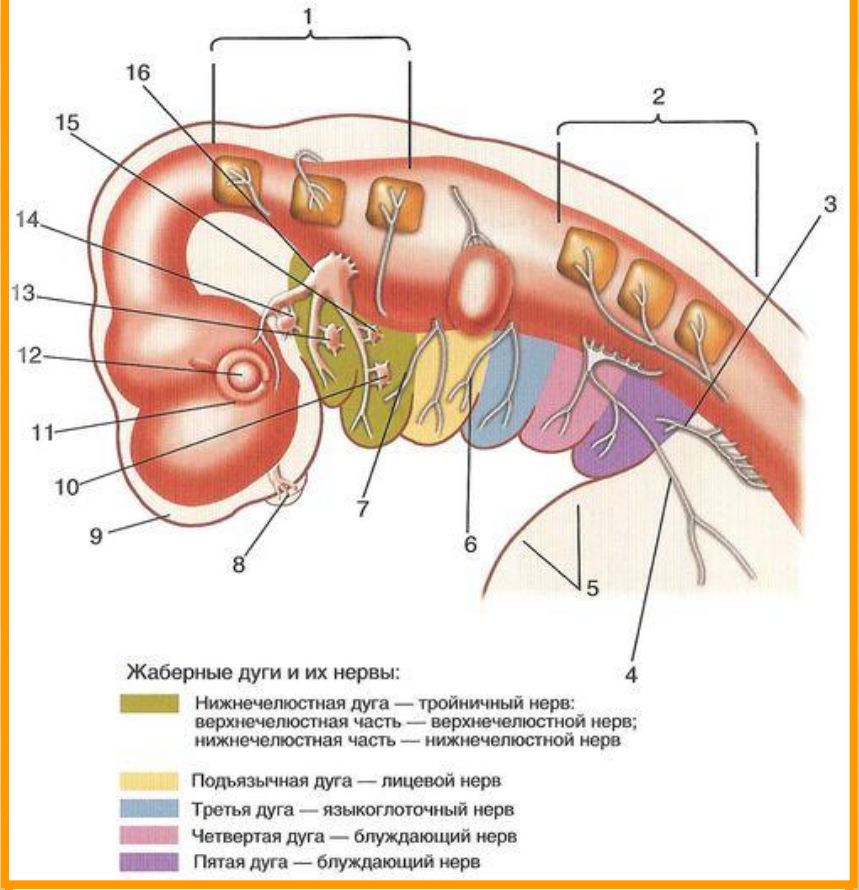

Развитие ЧМН

Сомит	Жаберная дуга	Нервы, развившиеся из передних корешков	Нервы, развившиеся из задних корешков
1-ый	—	III	V -*n. ophthalmicus, n. maxillaris*
2-й	1-я (нижнечелюстная)	IV	*n. mandibularis*
3-й	2-я (подъязычная)	VI	VII
4-й	3-я	—	IX
5-й	4-я	—	X, XI

- ✔ I и II – производные переднего мозга;
- ✔ III, IV, VI – соответствует передним корешкам;
- ✔ V, VII, VIII, IX, X – с оответствует задним корешкам;
- ✔ XI – отщепление X пары;
- ✔ XII – слияние 3-4 спинномозговых нервов.

Общая схема строения V ЧМН

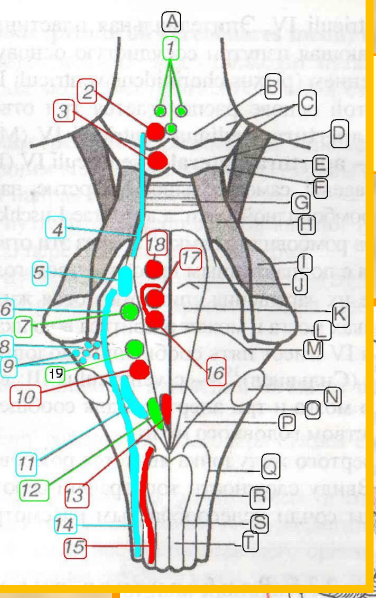

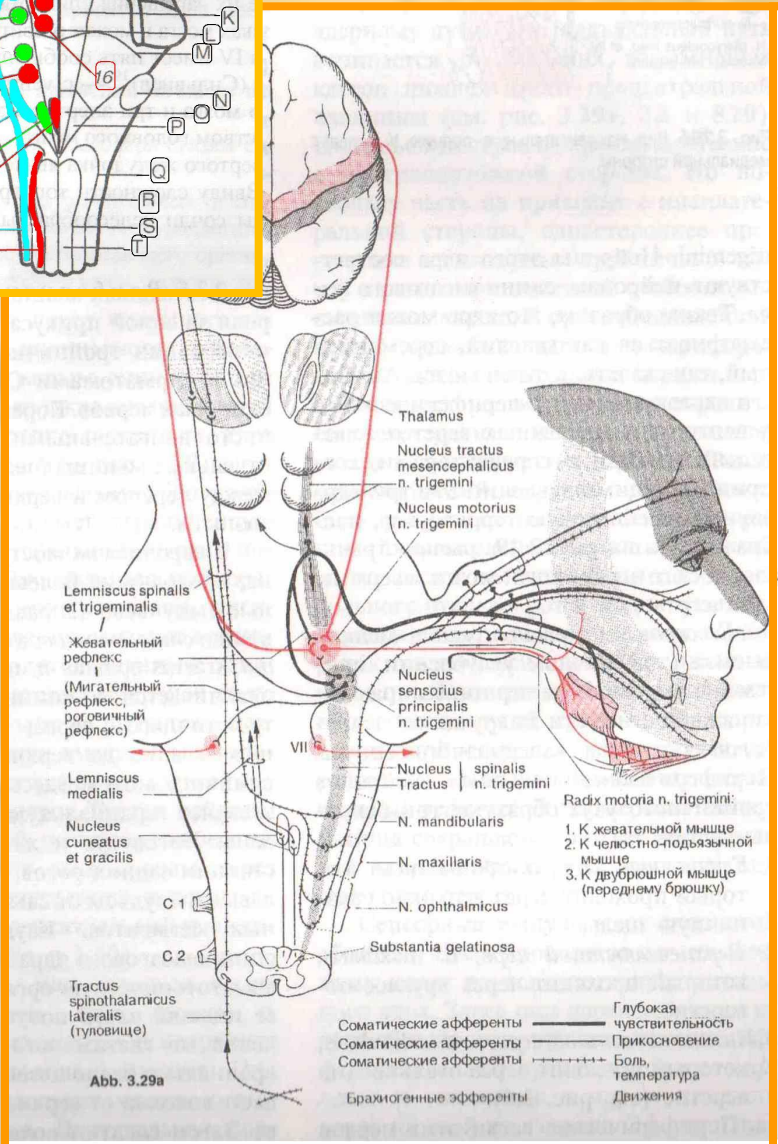

Abb. 3.29a

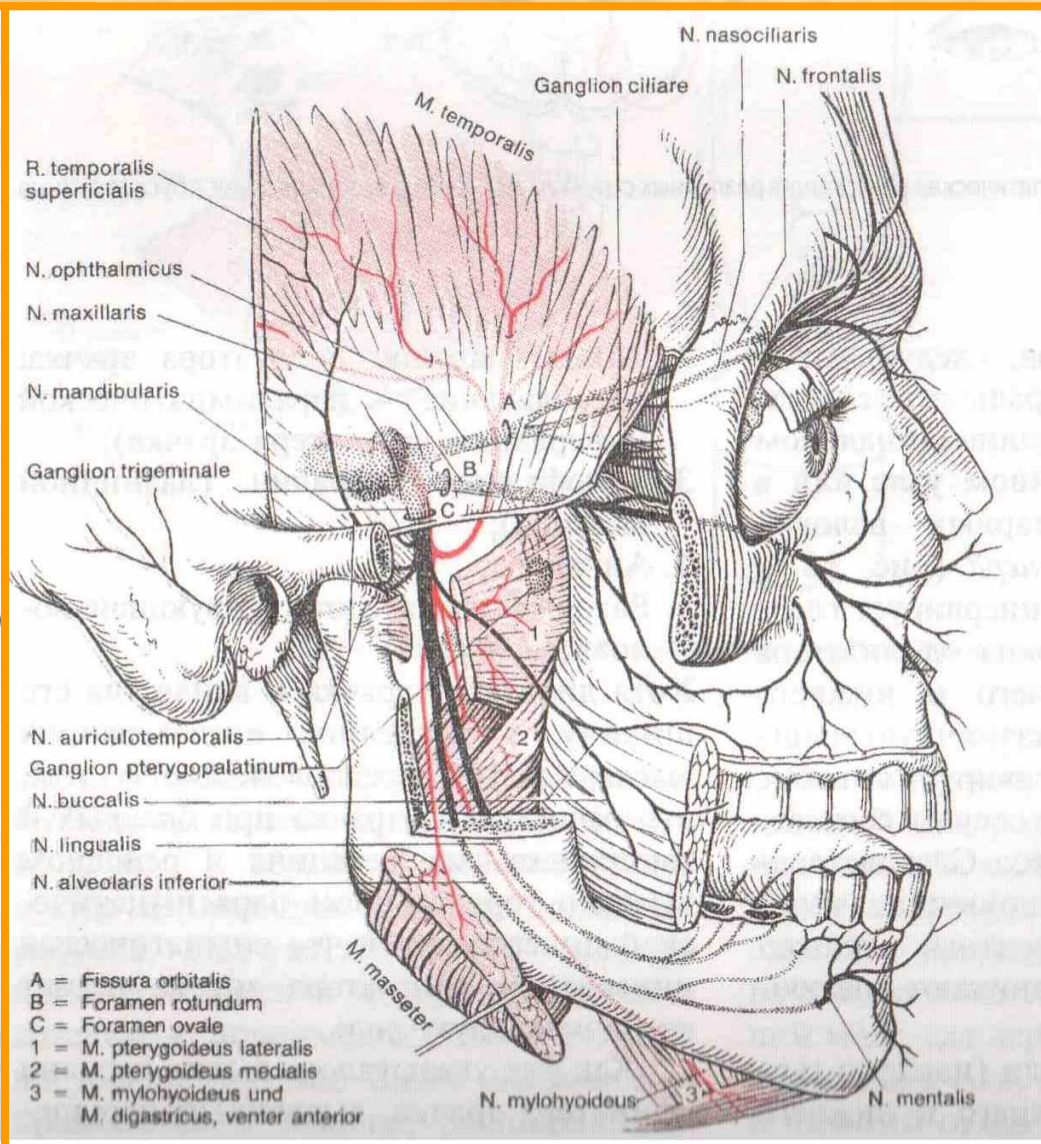

ganglion Gasseri sea g. semilunare V ЧМН

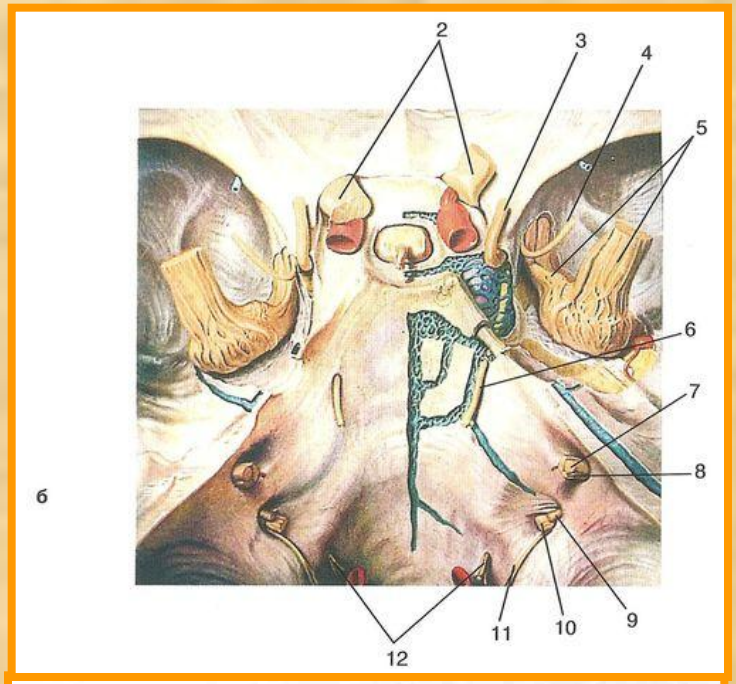

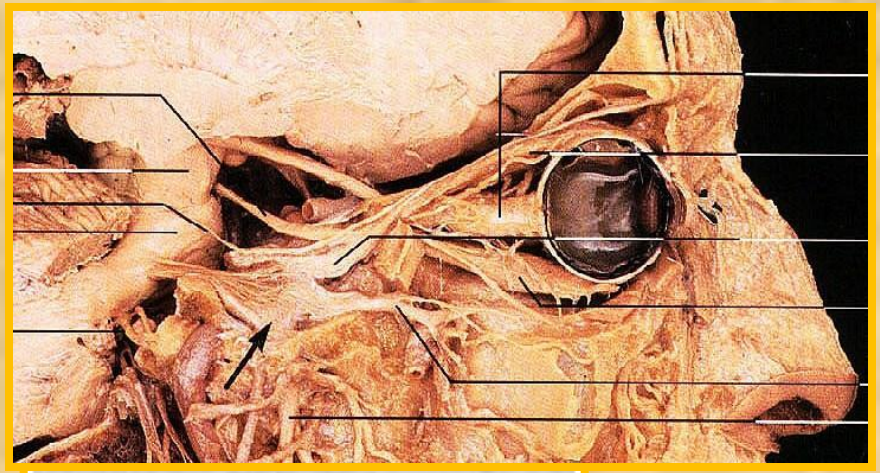

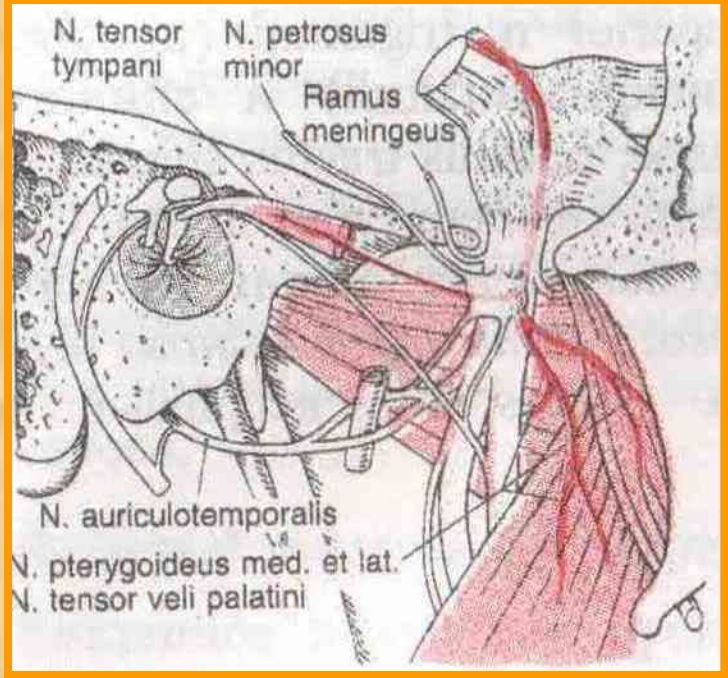

Двигательная порция V ЧМН

Йоганн Людвиг Гассер, австрийский анатом, 1723-1765

Вегетативные головные узлы

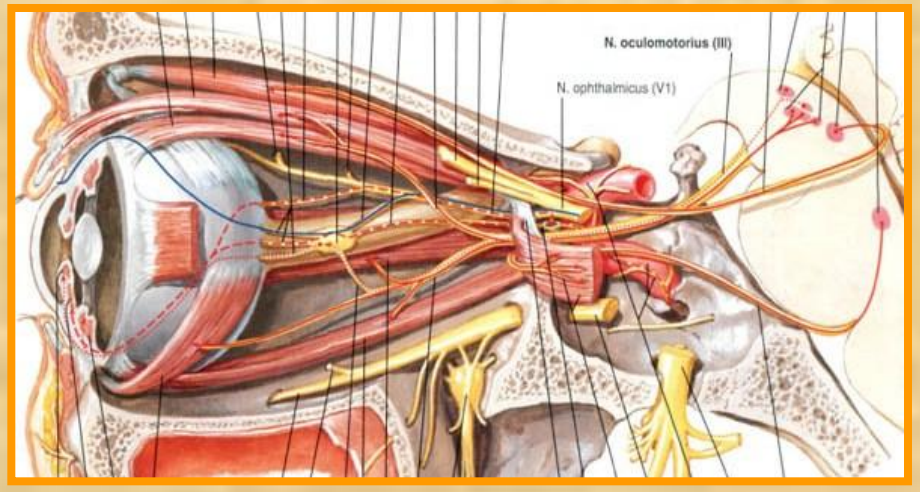

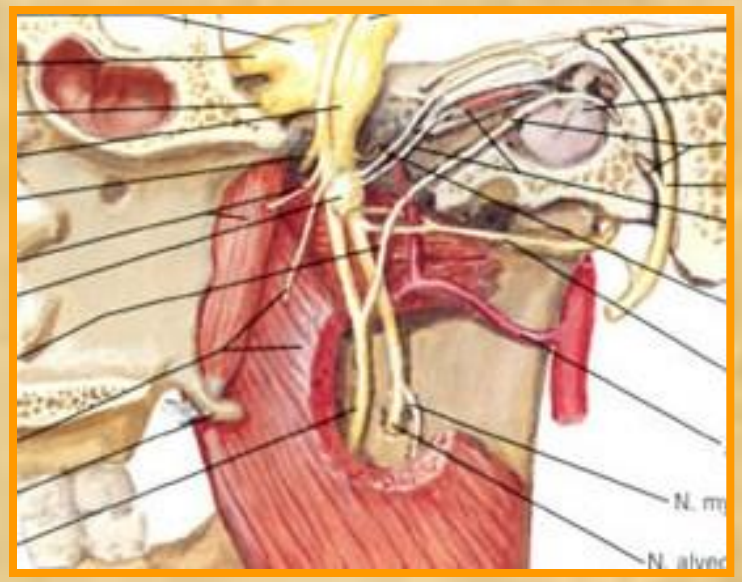

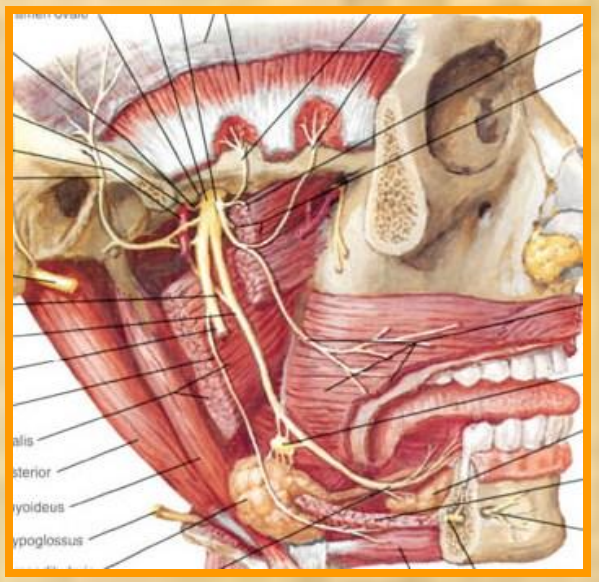

Филогенез V ЧМН

1. Тройничный нерв образовался в результате соединения глубокого глазничного нерва со своим узлом (gangl. profundum) и собственно тройничного нерва, превращаясь в n. ophthalmicus (I ветвь).

2. Вторая ветвь (r. maxillaris superior) у всех животных иннервирует зубы, верхнюю челюсть и участок от глаза до ротовой щели.

3. Третья ветвь — r. mandibularis содержит чувствительные и двигательные волокна.

- У хрящевых рыб третья ветвь идет по наружной поверхности нижней челюсти.
- У животных, имеющих костный скелет, r. mandibularis попадает в костный канал.
- У млекопитающих в результате деления остались самостоятельными только аксоны, формирующие portio minor.
- У пресмыкающихся и млекопитающих чувствительные ветви, иннервирующие язык и слизистую оболочку дна полости рта, концентрируются в единый n. lingualis.

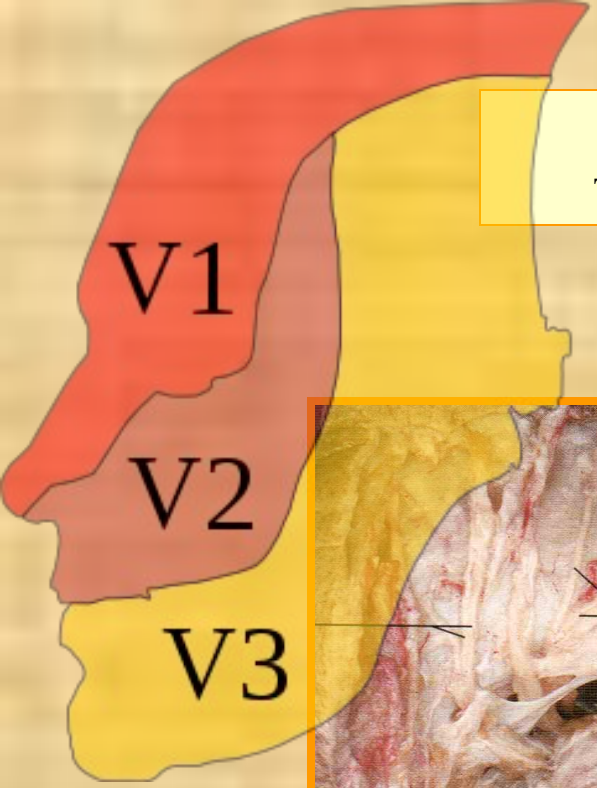

Схема I ветви тройничного нерва.

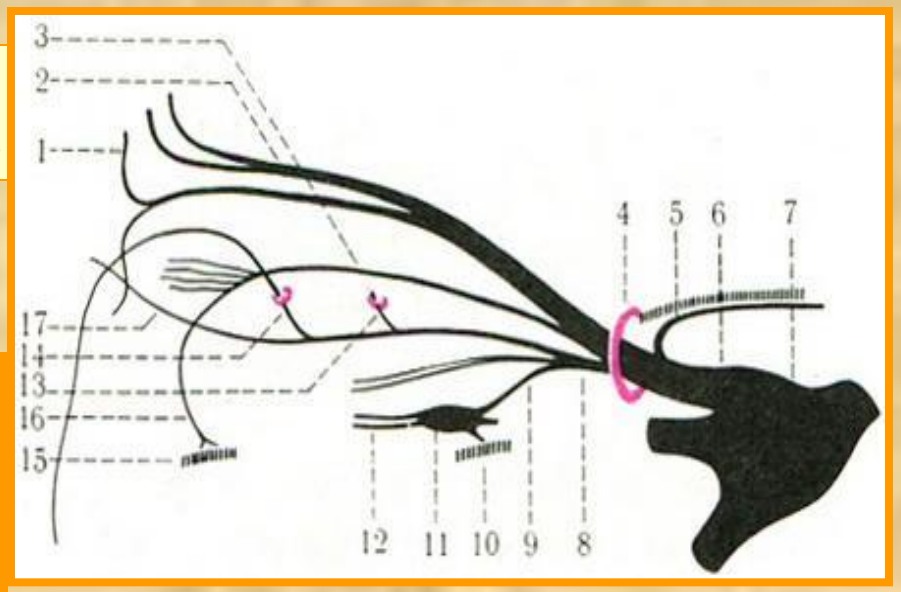

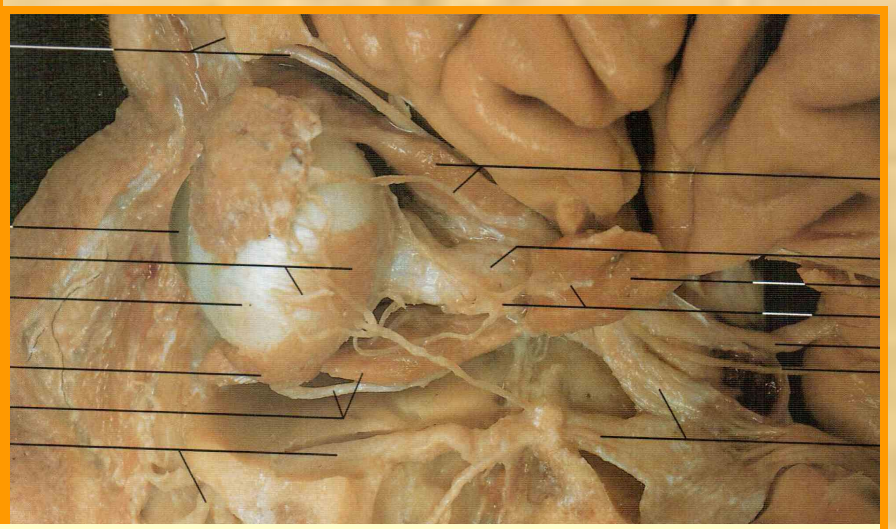

- **Супраорбитальный нерв** расположен по средней зрачковой линии, он перекидывается через верхний край орбиты из incisura supraorbitals или выходит из одноименного отверстия на расстоянии **до 2 см от верхнего края орбиты**.
- **Надблоковый нерв** располагается **на 1 см медиальнее**.

Схема II ветви тройничного нерва.

pes anserinus minor

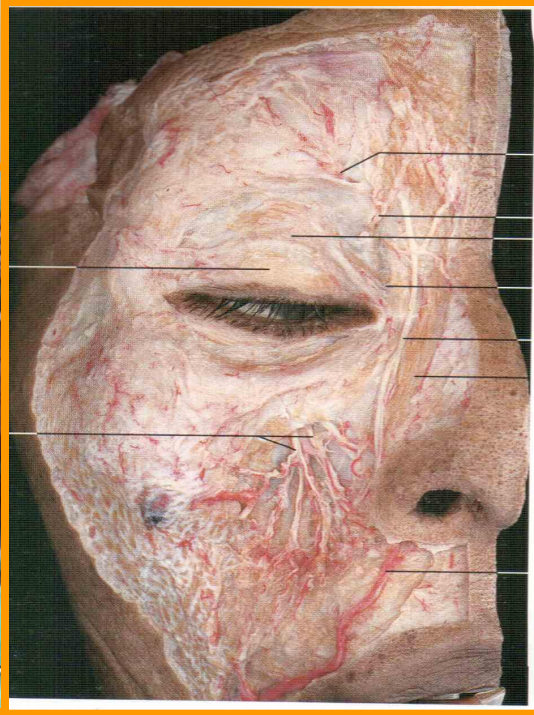

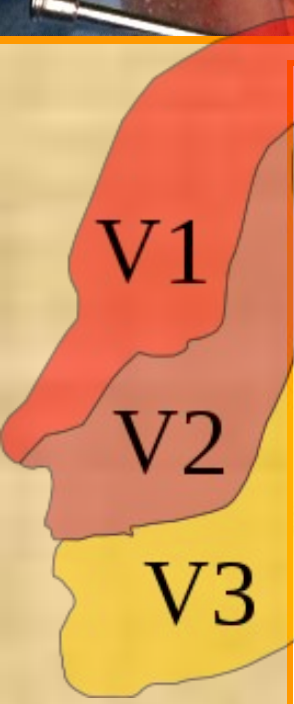

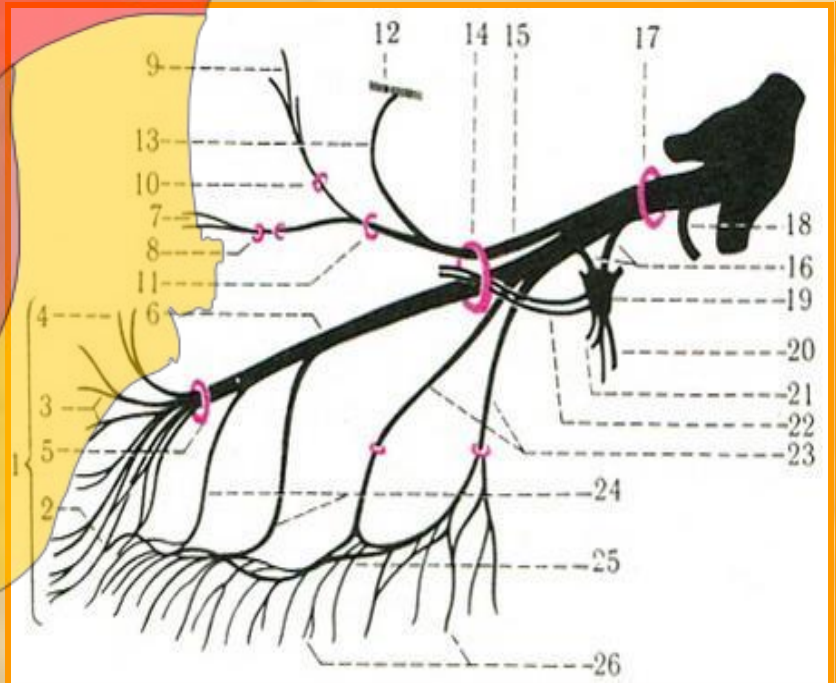

Схема строения III ветви тройничного нерва

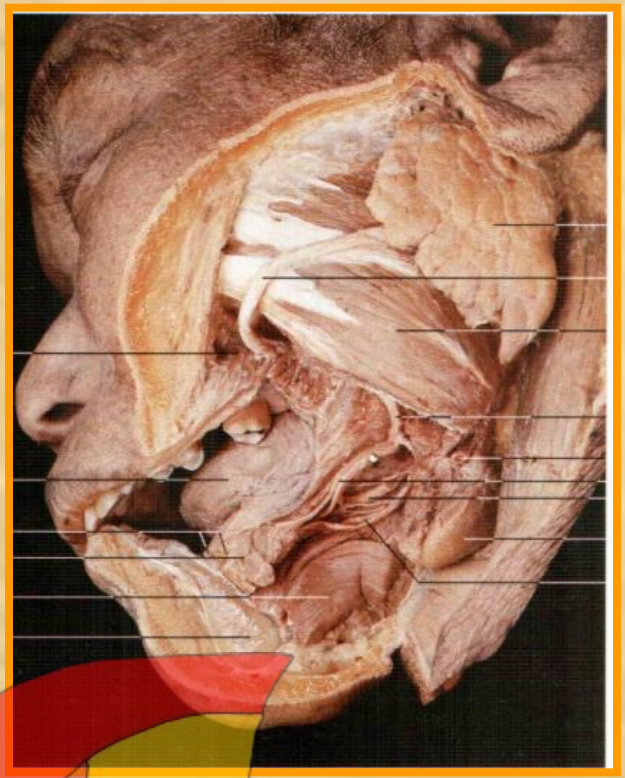

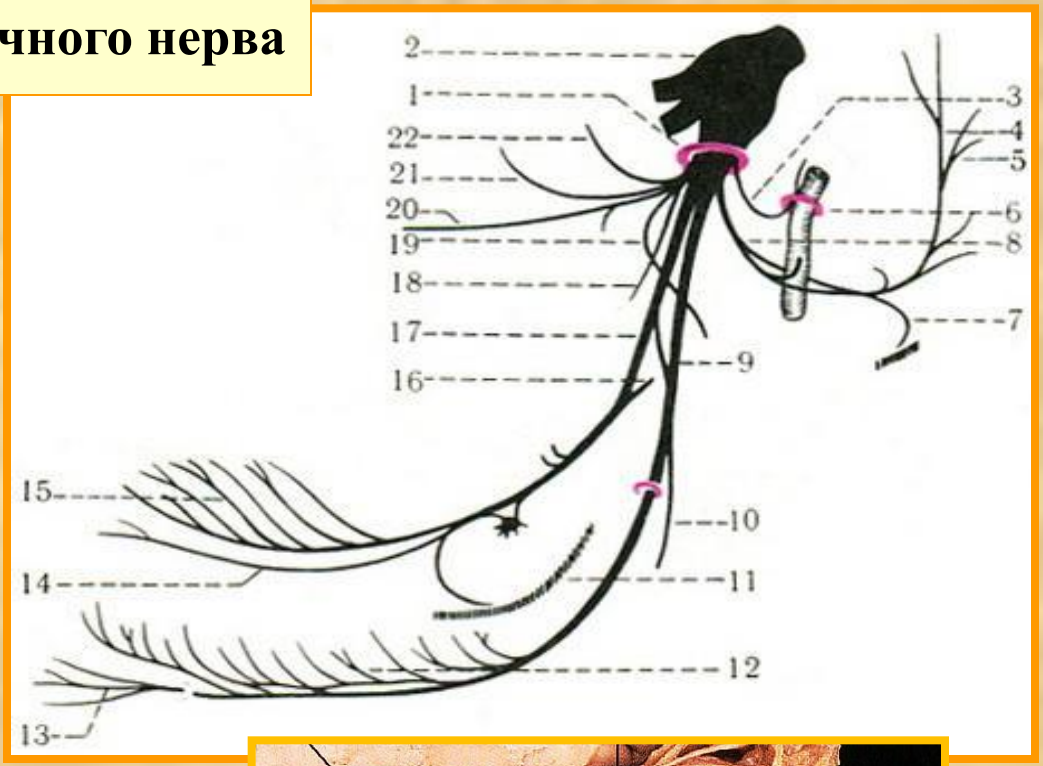

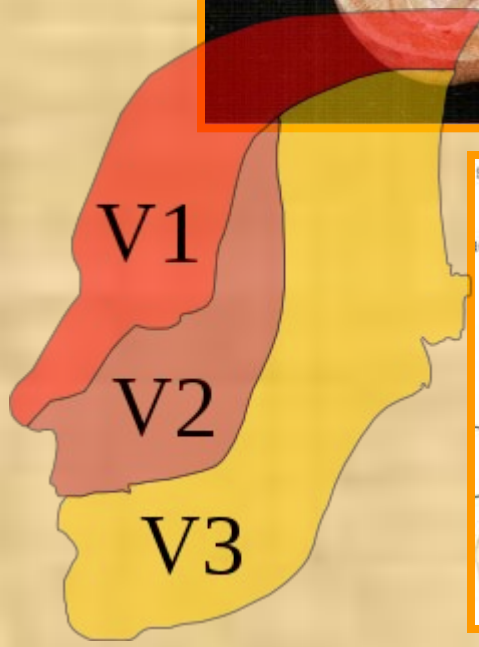

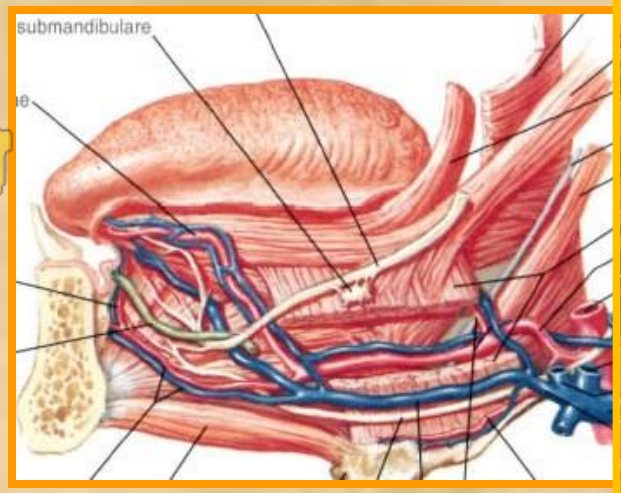

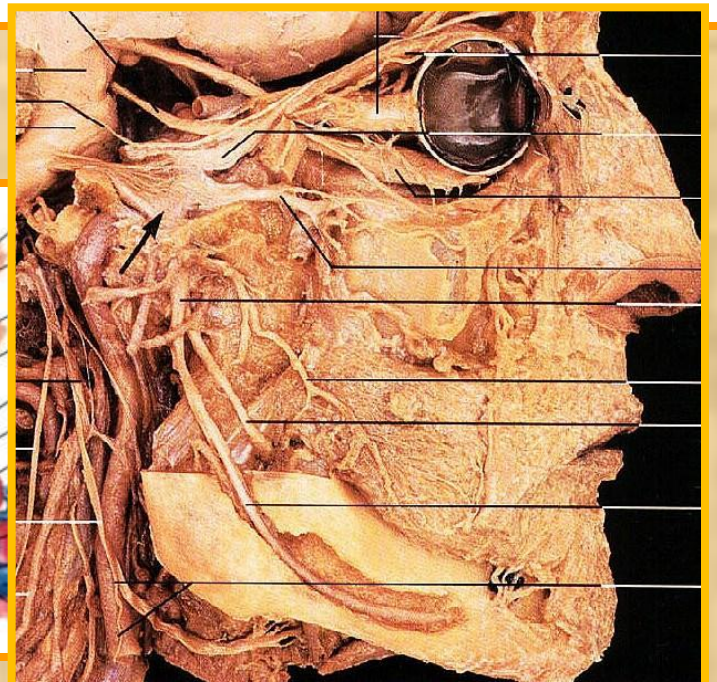

Проекции на кожу сосудов и нервов в подбородочной области.

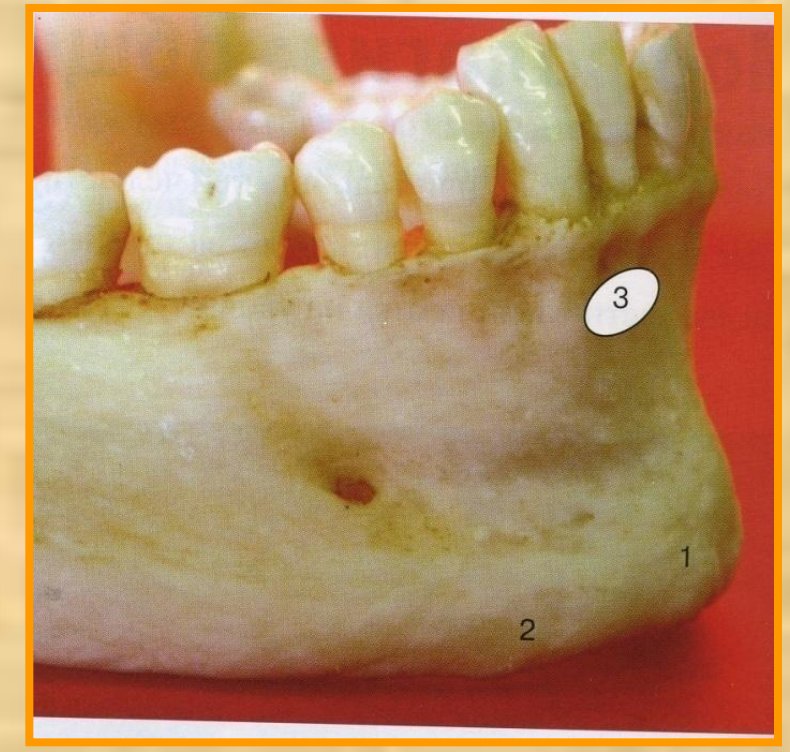

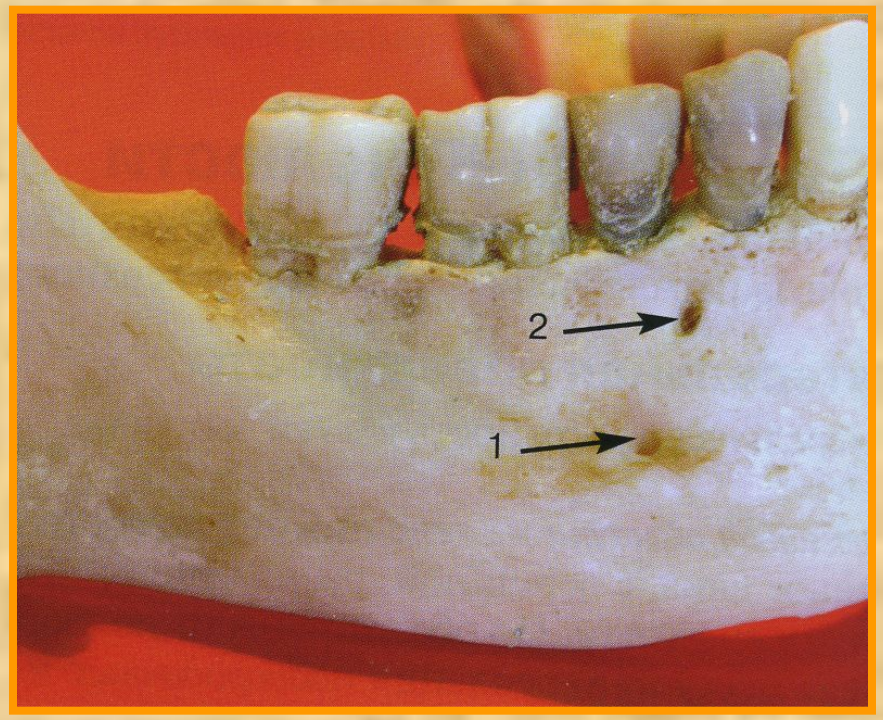

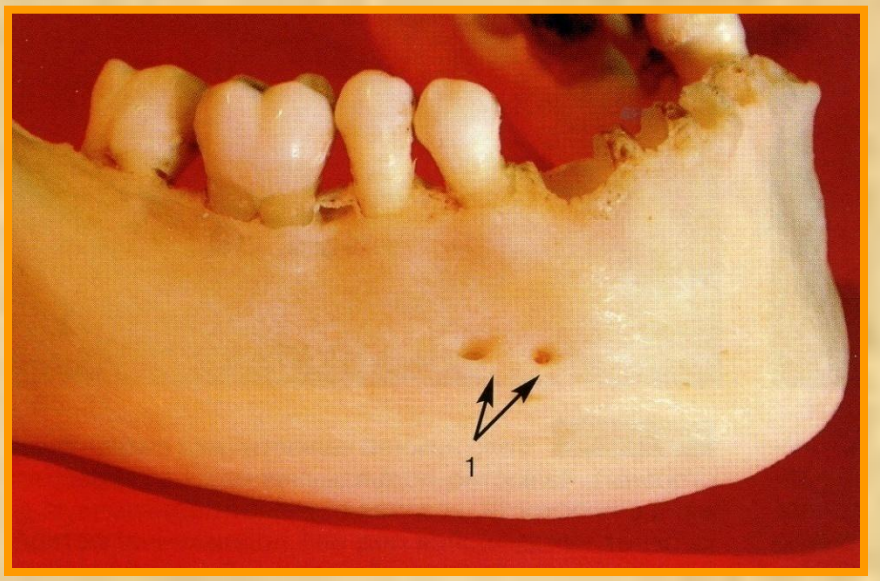

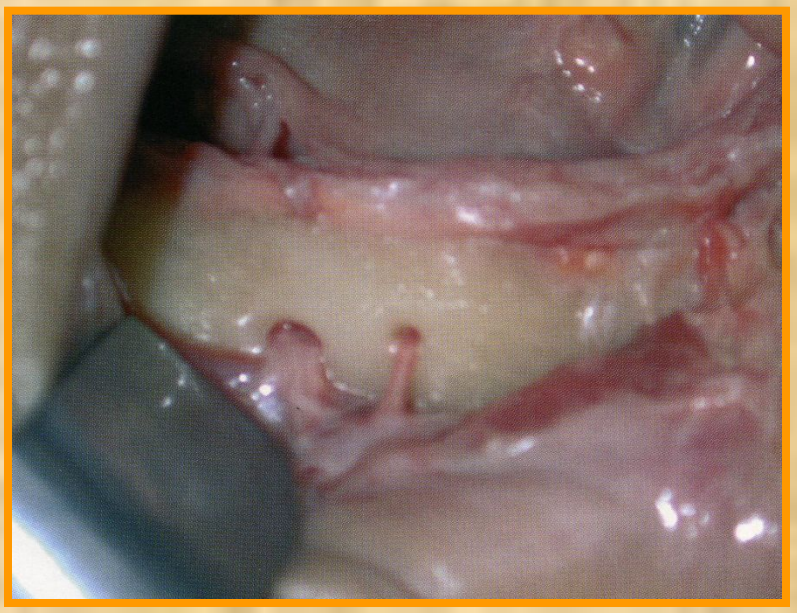

Нижнечелюстной канал

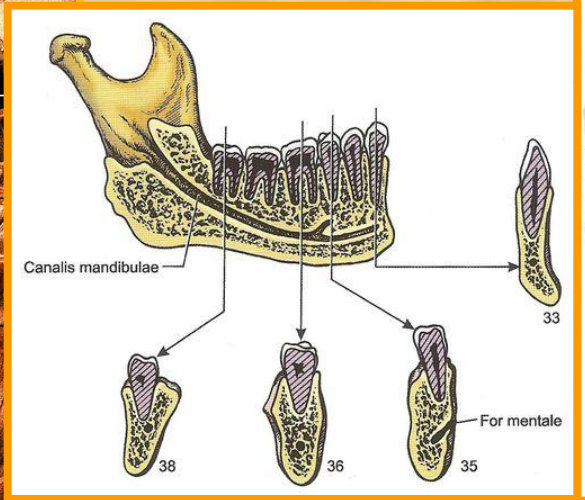

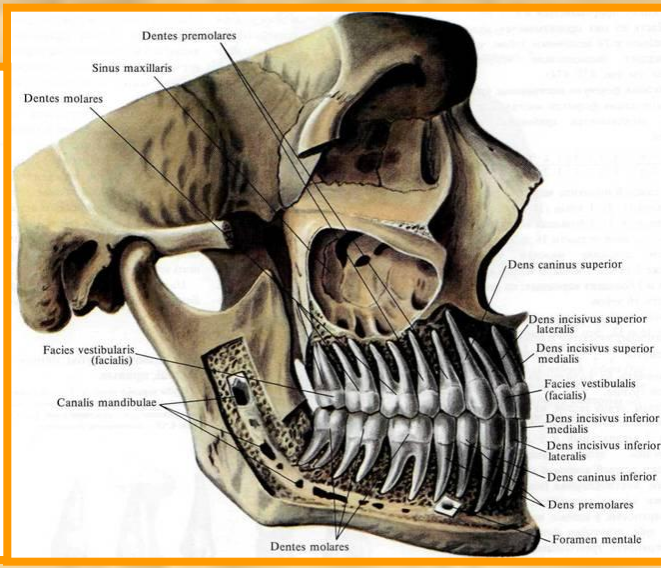

При рождении

У взрослых

У стариков

Нижнечелюстной канал

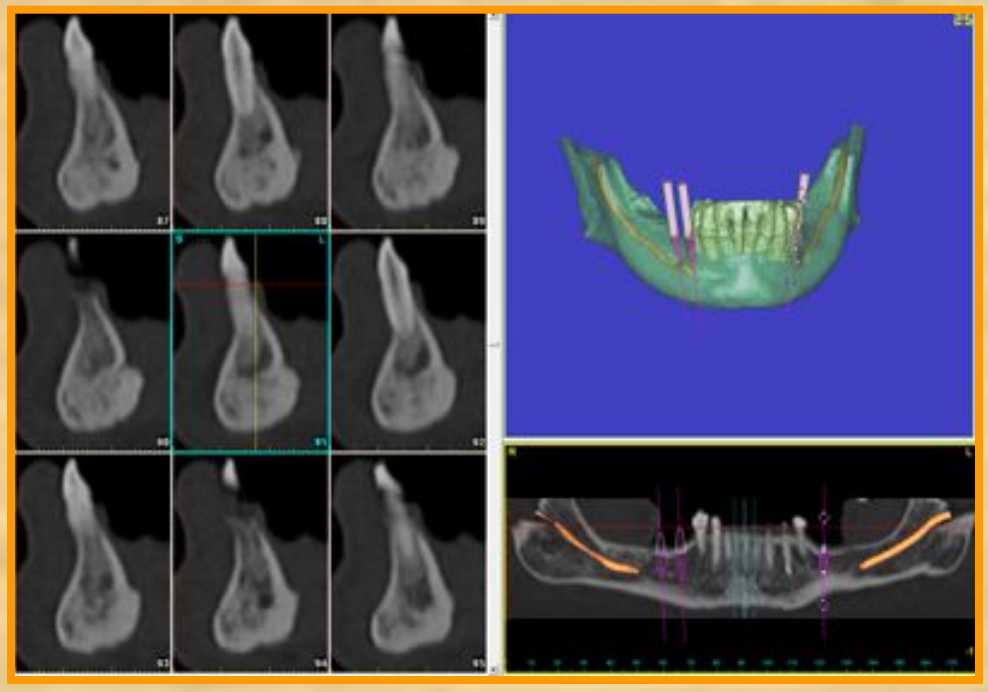

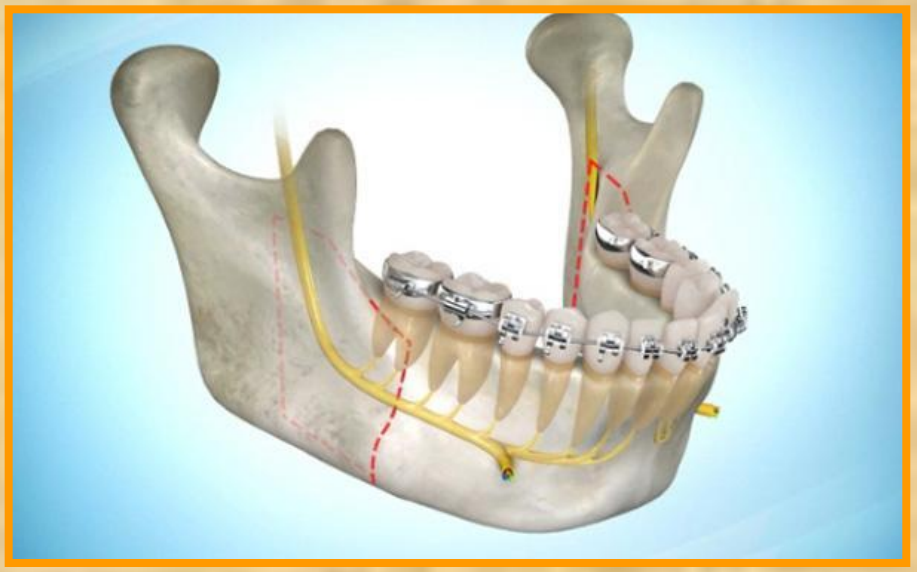

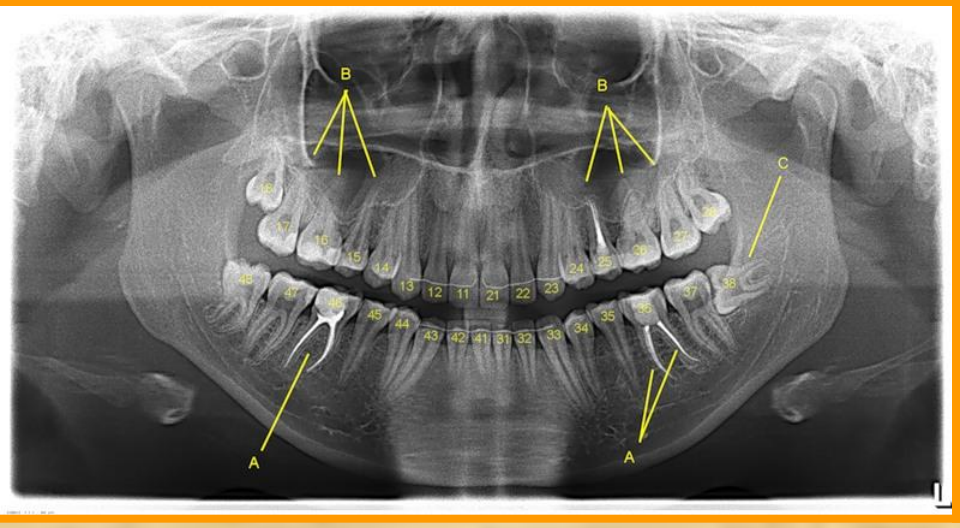

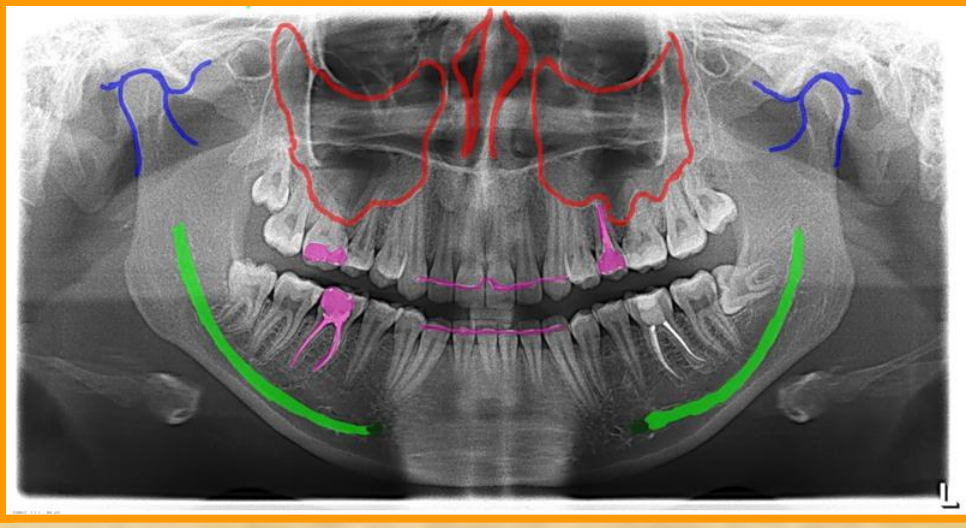

Особенности строения нижнечелюстного канала

Канал Робинсона

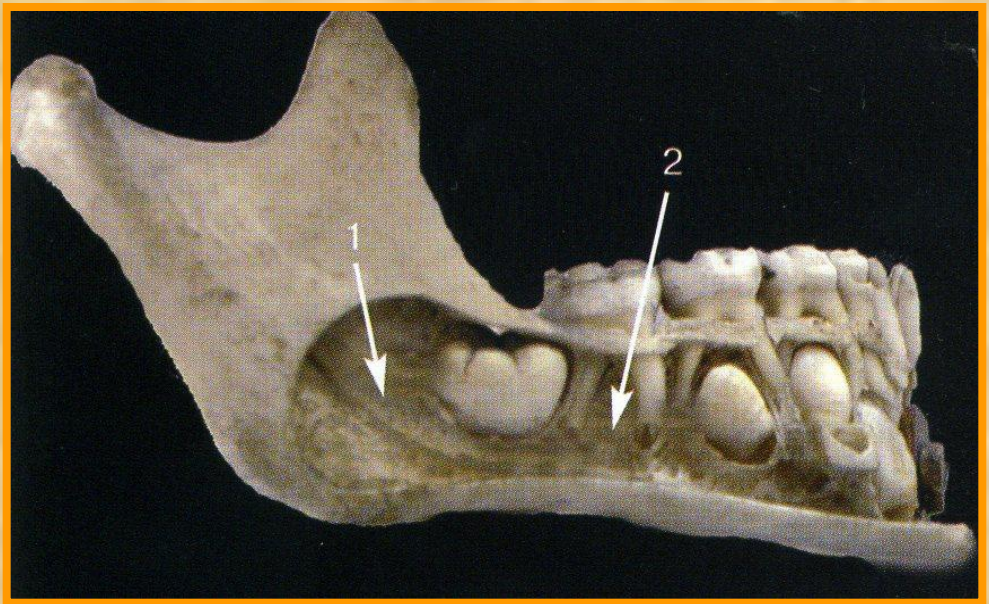

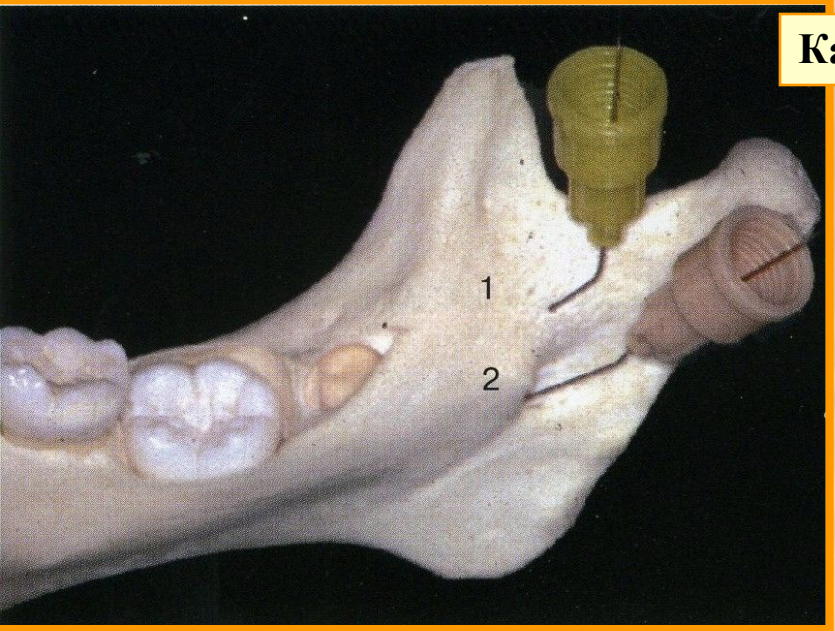

Канал Сера

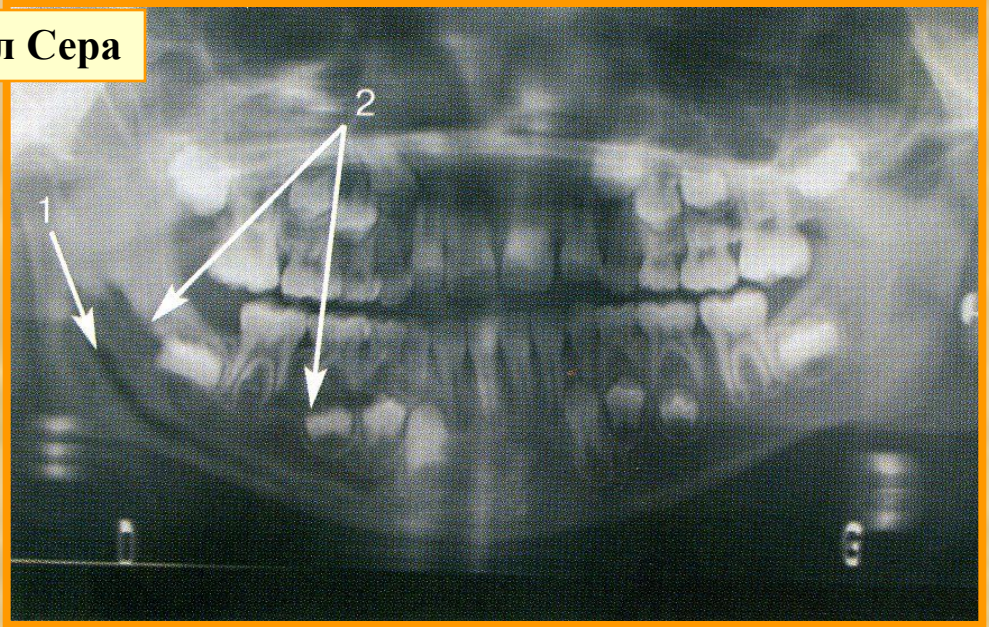

Основные типа строения ментального нерва

- 1. **I тип** – **единая магистраль**, выходящая мощным стволом и веерообразно разделяющаяся на 3-5 ветвей, адресно иннервирующих слизистую нижней губы и кожу подбородка. Такое строение ментального нерва наиболее характерно для мужчин, чаще брахицефалов.

2. **II тип** – **двойная или тройная спаренная магистраль**, которая при выходе на расстоянии 2-5 мм от ментального отверстия, делится на 2-4 ветви, идущие к коже подбородка (нижние ветви) и на 2-5 веточек (верхние), иннервирующих слизистую оболочку нижней губы. Такое строение наиболее характерно для женщин, чаще долихоцефалов

3. **III тип** – повторение II-го с той разницей, что подбородочный нерв сразу выходит из одноименного отверстия **отдельными пучками** встречается одинаково часто и у мужчин и женщин .

Подбородочный нерв I типа (1), справа - подбородочный нерв III типа (2)

Foramen infraorbitale проецируется на **0,5 см** ниже середины нижнеглазничного края (скуловерхнечелюстного шва) или расстояние от альвеолярного края до подглазничного отверстия приблизительно равно 3,5 см (по данным С.Н. Вайсблата, 1962), овальная форма , 2-6 мм в диаметре.

Местонахождение данного отверстия определяется по линии, проведенной через второй премоляр и подбородочное отверстие, или **по линии, проведенной через зрачок глаза, смотрящего строго вперед**.

"Обезболивание в условиях стоматологической клиники", Бизяев А. Ф.,Иванов С.Ю., Лепилин А.В., Рабинович С.А., -М: ГОУ ВУМНЦ МЗ РФ, 2002.-144с.: ил.

Foramen supraraorbitalis

На границе медиальной и средней трети надглазничного края имеется **надглазничная вырезка**, incisura supraorbitális, иногда вместо вырезки располагается **надглазничное отверстие, foramen supraorbitale**.

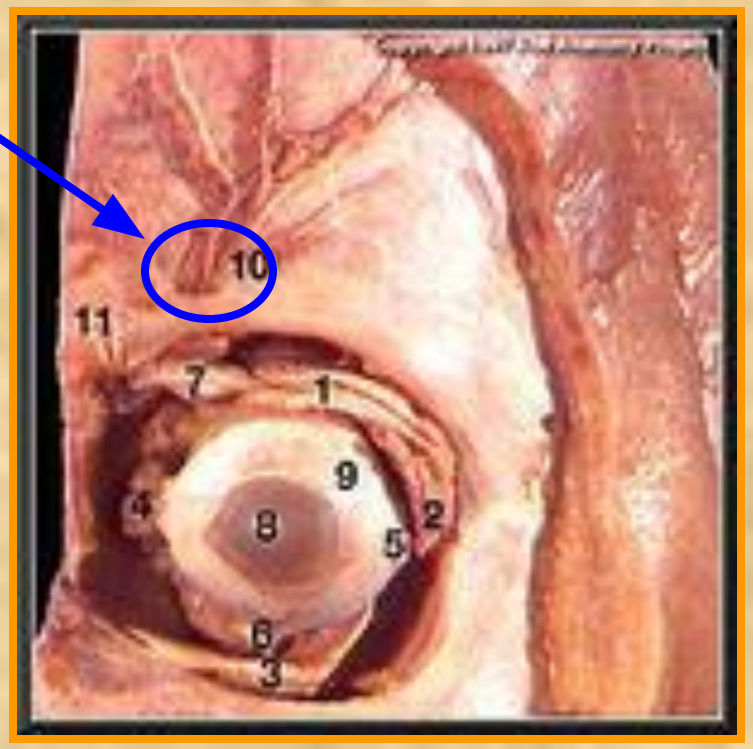

Топография ветвей тройничного нерва, выходящих из костных отверстий лицевого черепа (фронтально)

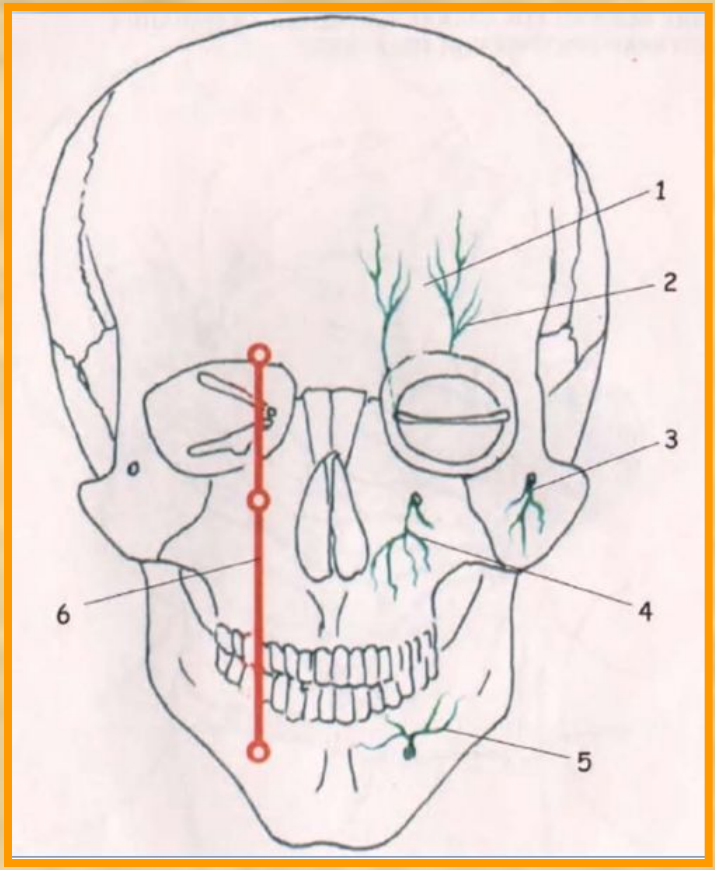

- 1. **Надблоковый нерв** (nervus supratrochlearis)
  2. **Надглазничный нерв** (nervus supraorbitalis)
  3. **Скулолицевой нерв** (nervus zygomaticofacialis)
  4. **Подглазничный нерв** (малая гусиная лапка) (nervus infraorbitalis) (pes anserinus minor)
  5. **Подбородочный нерв** (nervus mentalis)
  6. **Лицевая линия** (**линия Гиртля**) (**linea facialis seu Hyrtle**) на которую проецируются надглазничное, подглазичное и подбородочное отверстия

В области головы и шеи диагностическое значение имеют точки выхода на поверхность черепа ветвей тройничного нерва — **супраорбитальная, инфраорбитальная, ментальная**.

Особенности иннервации V пары ЧМН

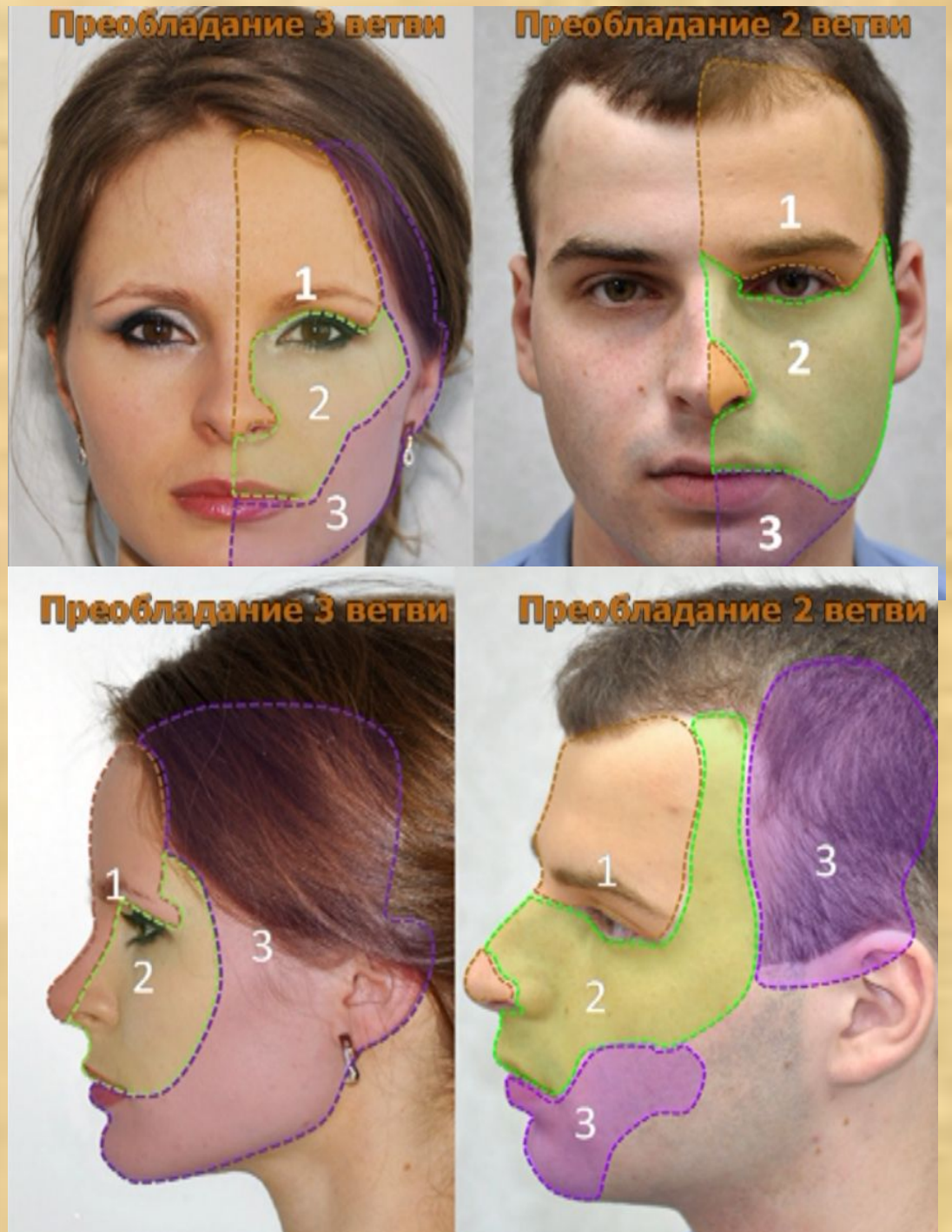

Ноцицептивная система тройничного нерва

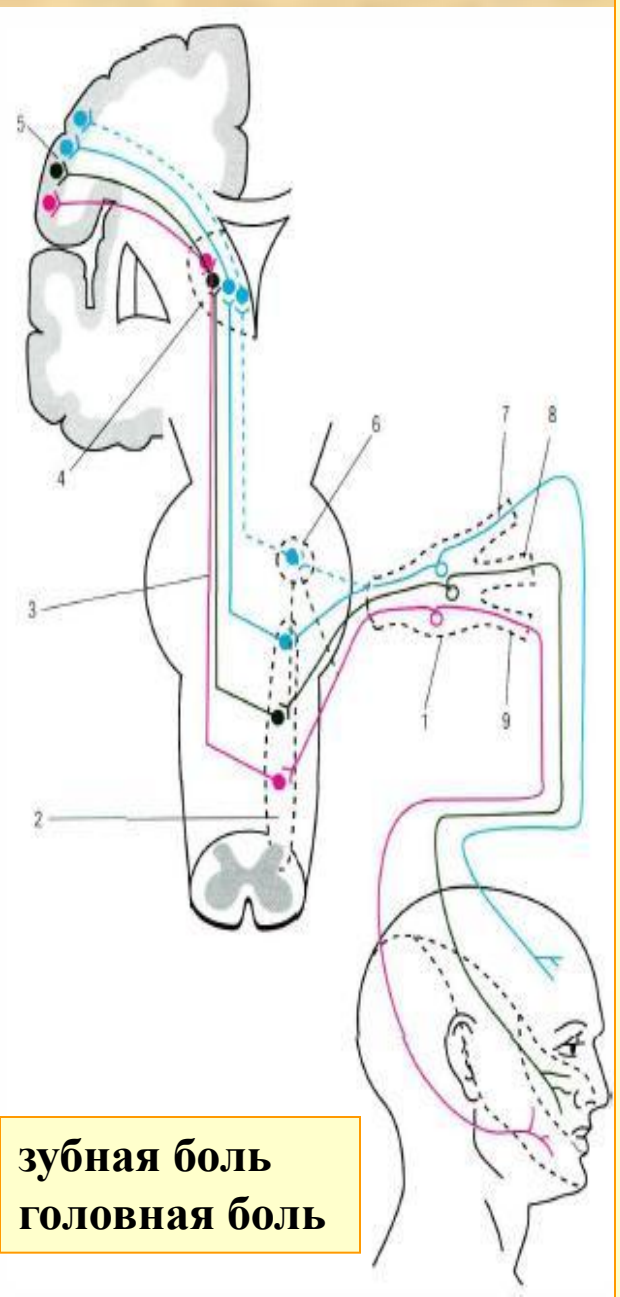

зубная боль
головная боль

ноцицептивные и температурные рецепторы

↓

I нейрон – Гассеров узел

↓

II нейрон – nucl. tractus spinalis

↓

тройнично-таламический тракт (в составе lemniscus medialis)

↓

III нейрон – латеральные ядра таламуса

↓

fasciculae thalamocorticalis

↓

gyrus postcentalis нижняя треть

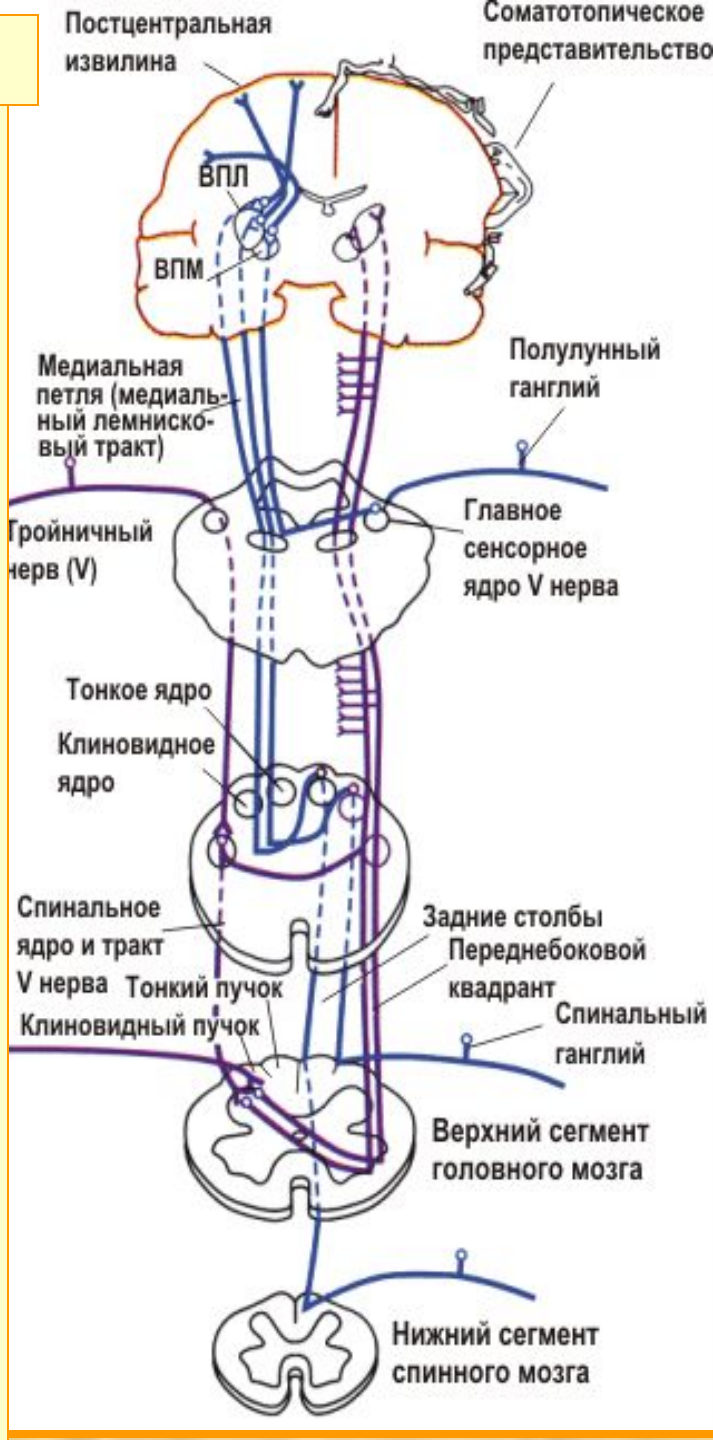

Ноцицептивная система тройничного нерва. Зоны Зельдера

1. Связано с **nucleus tractus spinalis n.trigemini**.
2. При поражении только **оральной части ядра**, то чувствительные расстройства выявляются лишь в оральной части той же половины лица (область носа и губ).
3. Если патологический процесс распространяется по ядру **сверху вниз**, то зоны чувствительных расстройств постепенно распространяется на всю половину лица от носа к ушной раковине и нижней челюсти.
4. Чувствительность латеральных отделов лица при этом нарушается лишь при поражении наиболее **каудально** расположенной части ядра.
5. Таким образом, каждому этажу ядра на лице соответствует определенная зона, имеющая форму скобки, известная под названием **зоны Зельдера**. В зонах Зельдера выпадает только поверхностная чувствительность (температурная и болевая), тогда как глубокая остаётся сохранённой.
6. При поражении Гассерова узла или чувствительного корешка тройничного нерва выпадает чувствительность всех трёх ветвей.



Слева (указаны синим) отмечены зоны иннервации ветвей тройничного нерва, справа — зоны Зельдера