Лекция
Механическая желтуха

- Желчнокаменная болезнь
- Хронический индуративный панкреатит
- Опухоли поджелудочной железы
- Опухоли печени и внепеченочных желчных путей

Механическая (хирургическая) желтуха

Вызывается нарушением оттока желчи из печени в ДПК

- ***Препятствие может возникнуть в связи с закупоркой изнутри или сдавлением снаружи***

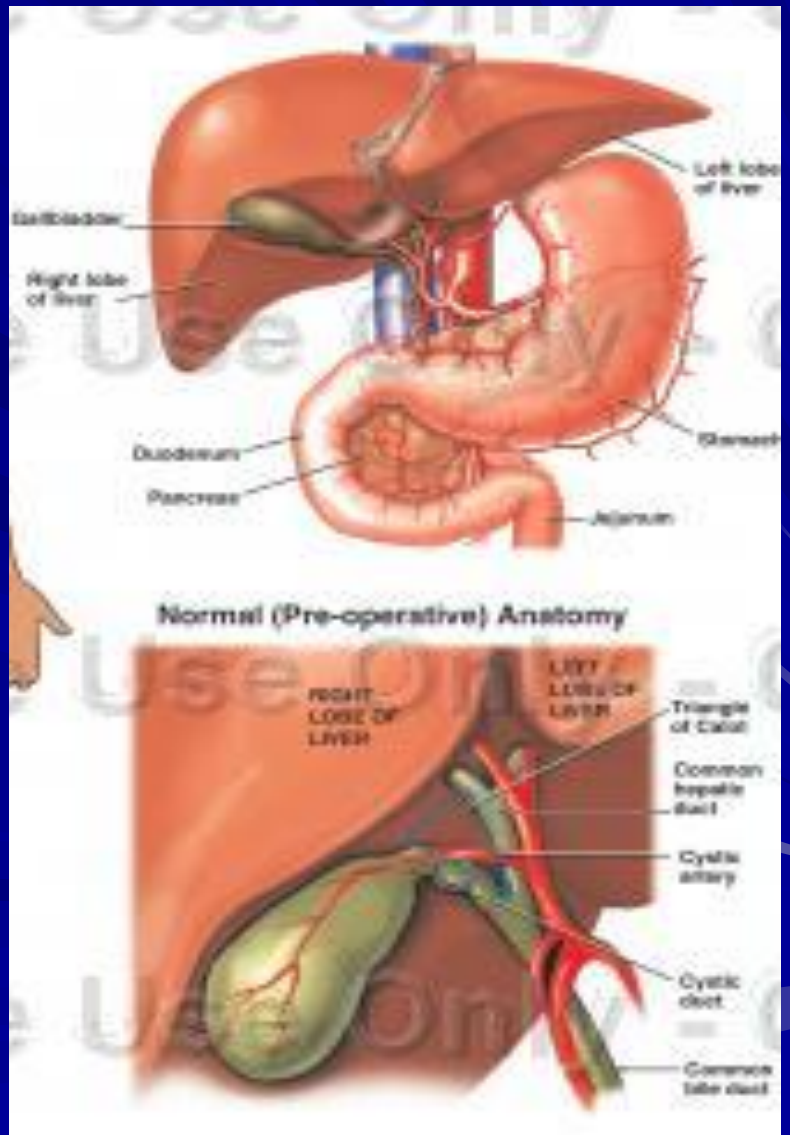

Причины механической желтухи

1. 50% - Камни в желчных протоках
2. 40% - Новообразования в протоках, большом дуоденальном соске, поджелудочной железе, желчном пузыре
3. 10% - стеноз БДС,
   стриктура протоков,
   атрезия желчевыводящих путей,
   холангит,
   индуративный панкреатит,
   опухоли печени

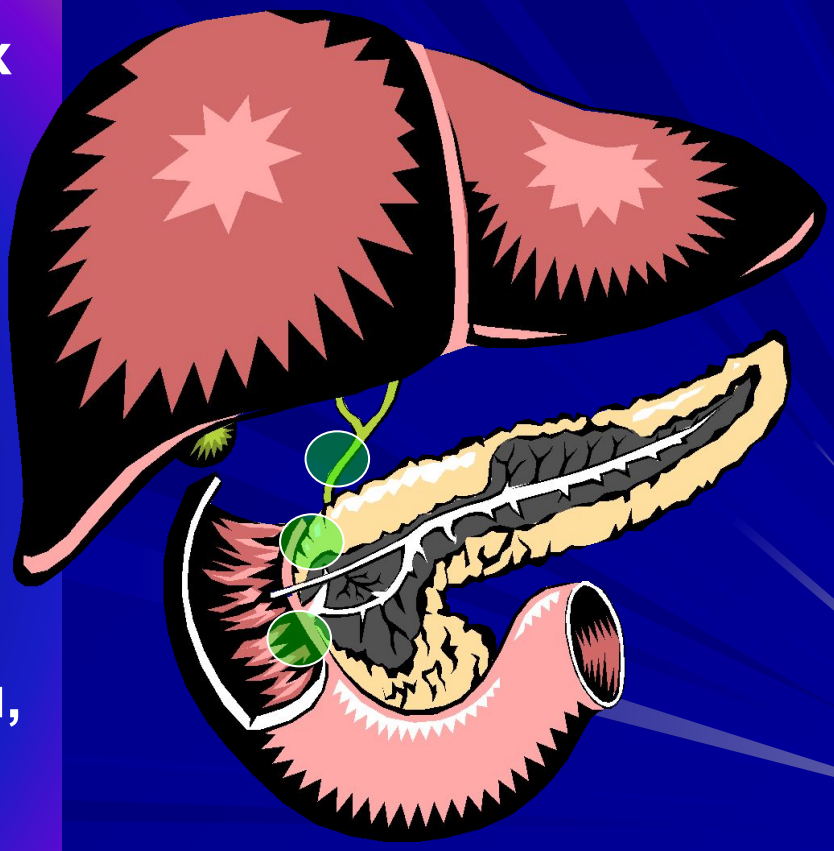

По образному выражению Прибрана:

«Камни в желчных путях как маленькие собачки, чем они меньше, тем больше шуму»



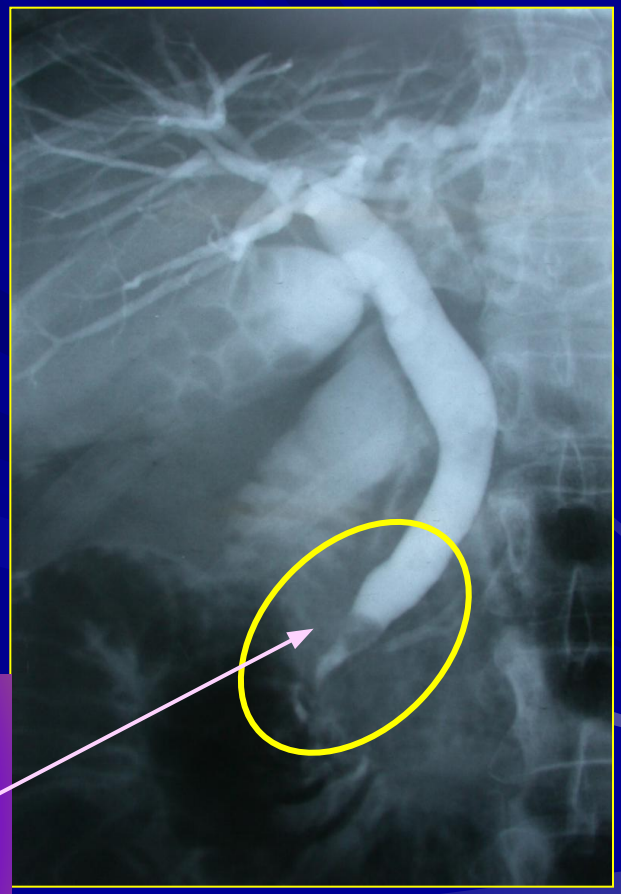

Обтурация общего желчного или печеночного протоков

Механическая желтуха. Клинические проявления

Дифференциальная диагностика механической желтухи и паренхиматозной

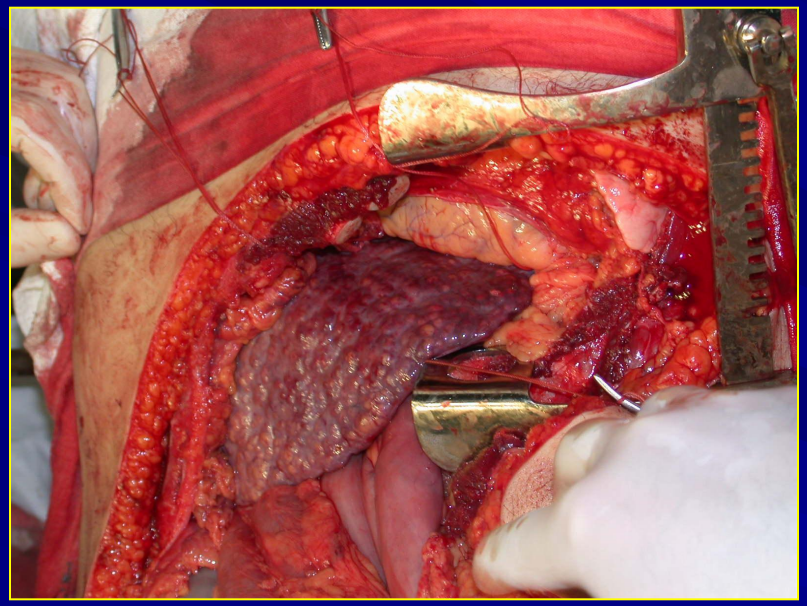

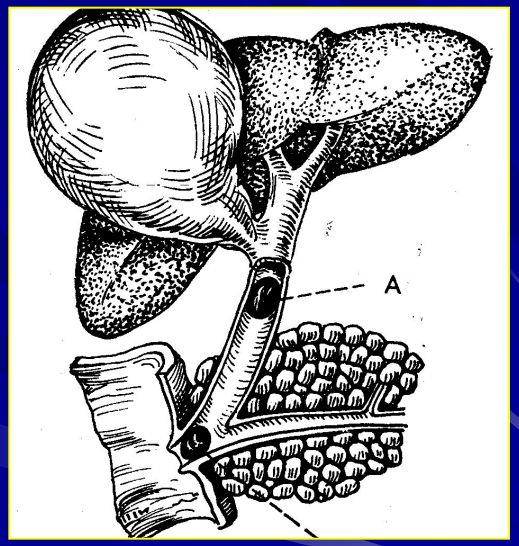

При паренхиматозной желтухе повышается концентрация альдолазы и трансаминазы, которые служат показателями некроза клеток в организме

Клинические проявления механической желтухи обусловлены ХОЛЕСТАЗОМ и ХОЛЕМИЕЙ (накоплением составных частей желчи в крови)

Холестаз и холемия

Холестаз и холемия ведут к повышению давления в желчных капиллярах

↓

Желчные капилляры расширяются, разрываются

↓

Частичная гибель печеночных клеток и желчь поступает в лимфатические капилляры и в кровь

Расстройства детоксикационной и синтетической функции печени

Синдром эндотоксемии

Печеночная недостаточность



Эндогенная интоксикация

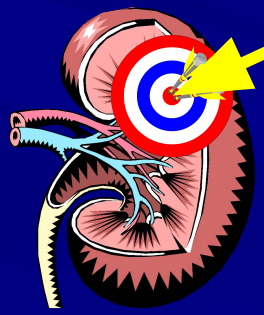

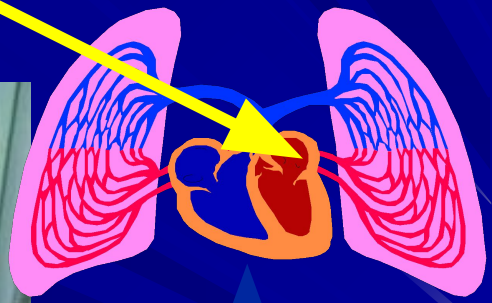

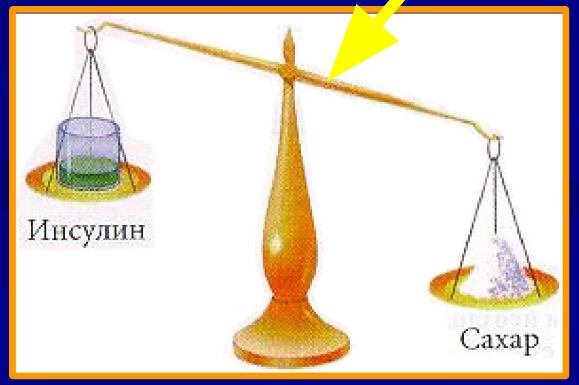



- ***Длительное пребывание больного в состоянии мех. желтухи приводит к необратимым изменениям***
- ***Восстановление оттока желчи оперативным путем может не прервать порочный круг***
- ***Прогрессирование печеночно-почечной недостаточности – самая частая причина летальных исходов у такой категории больных***

Диагностический поиск

- Механическая природа желтухи должна быть выявлена как можно раньше для проведения соответствующего оперативного вмешательства

Диагностический поиск

Увеличенный и безболезненный желчный пузырь - положительный симптом Курвуазье.

Он свидетельствует о наличии опухоли, чаще злокачественной:

- ***головки ПЖ,***
- ***БДС,***
- ***конечного отдела общего желчного протока***

Инструментальные методы диагностики мех. желтухи:

1. Обзорная рентгенография – *возможно выявление камней в желчном пузыре*
2. Ретроградная холангиопанкреатография – *широкие желчные протоки, камни, опухоль, стриктуры*
3. Чрескожная чреспеченочная холангиография – *то же*
4. УЗИ - *широкие желчные протоки, камни, опухоль*
5. Гастроскопия – *изменения БДС*
6. Радиоизотопная гепатография – *замедление скорости выведения препарата*
7. Сканирование печени – *очаговые поражения*
8. Компьютерная томография - *широкие желчные протоки, камни, опухоль, стриктуры, увеличение ПЖ*
9. Лапароскопия – *коричнево-зеленый цвет печени, увеличенный желчный пузырь при опухолях дистального отдела холедоха, БДС или головки ПЖ*

Выявив механический характер желтухи и определив причину ее, планируется радикальное или паллиативное оперативное вмешательство

Желчнокаменная болезнь

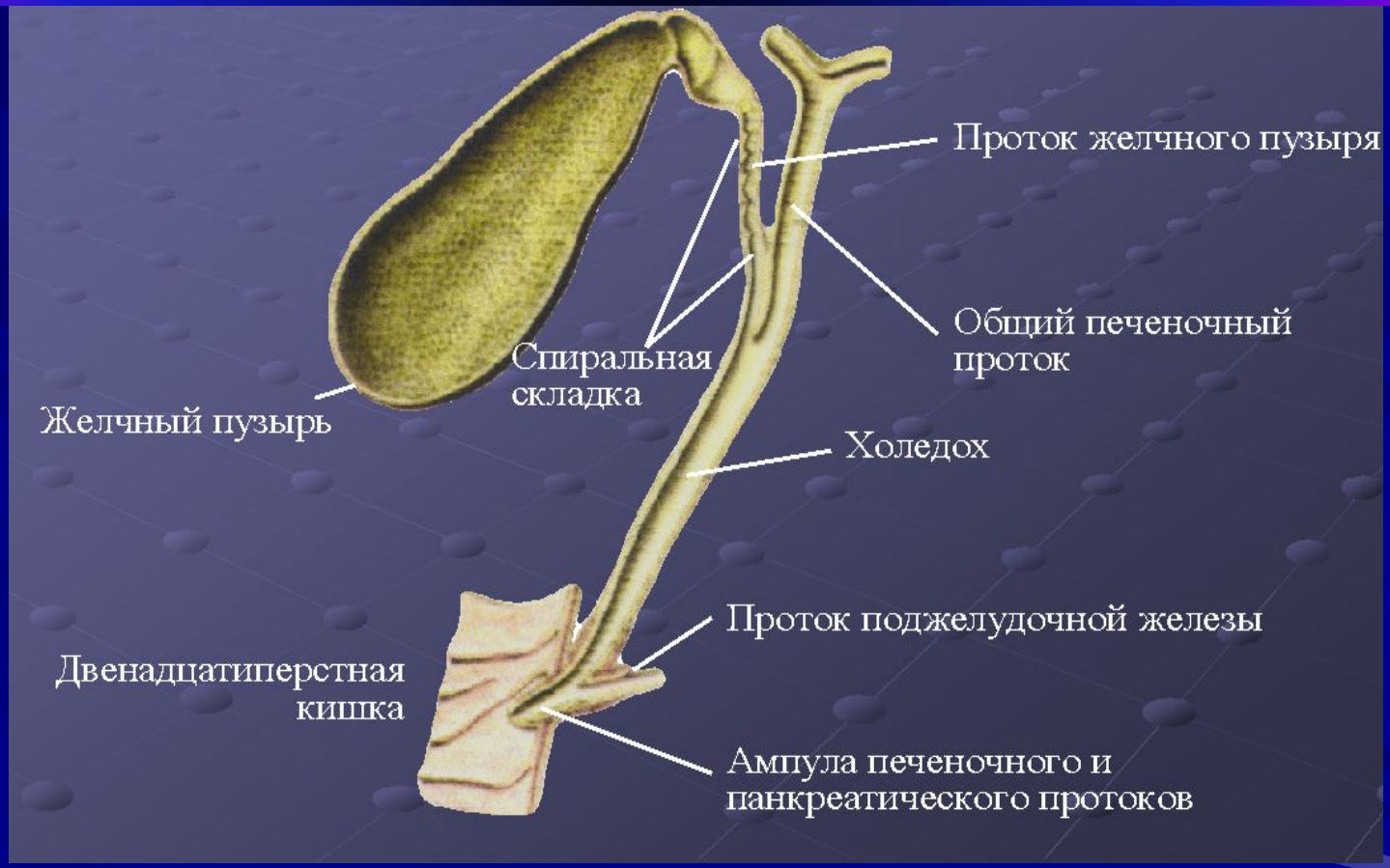

Образование в желчном пузыре и желчных протоках камней из холестерина, желчных пигментов и известковых солей

Синтопия желчного пузыря

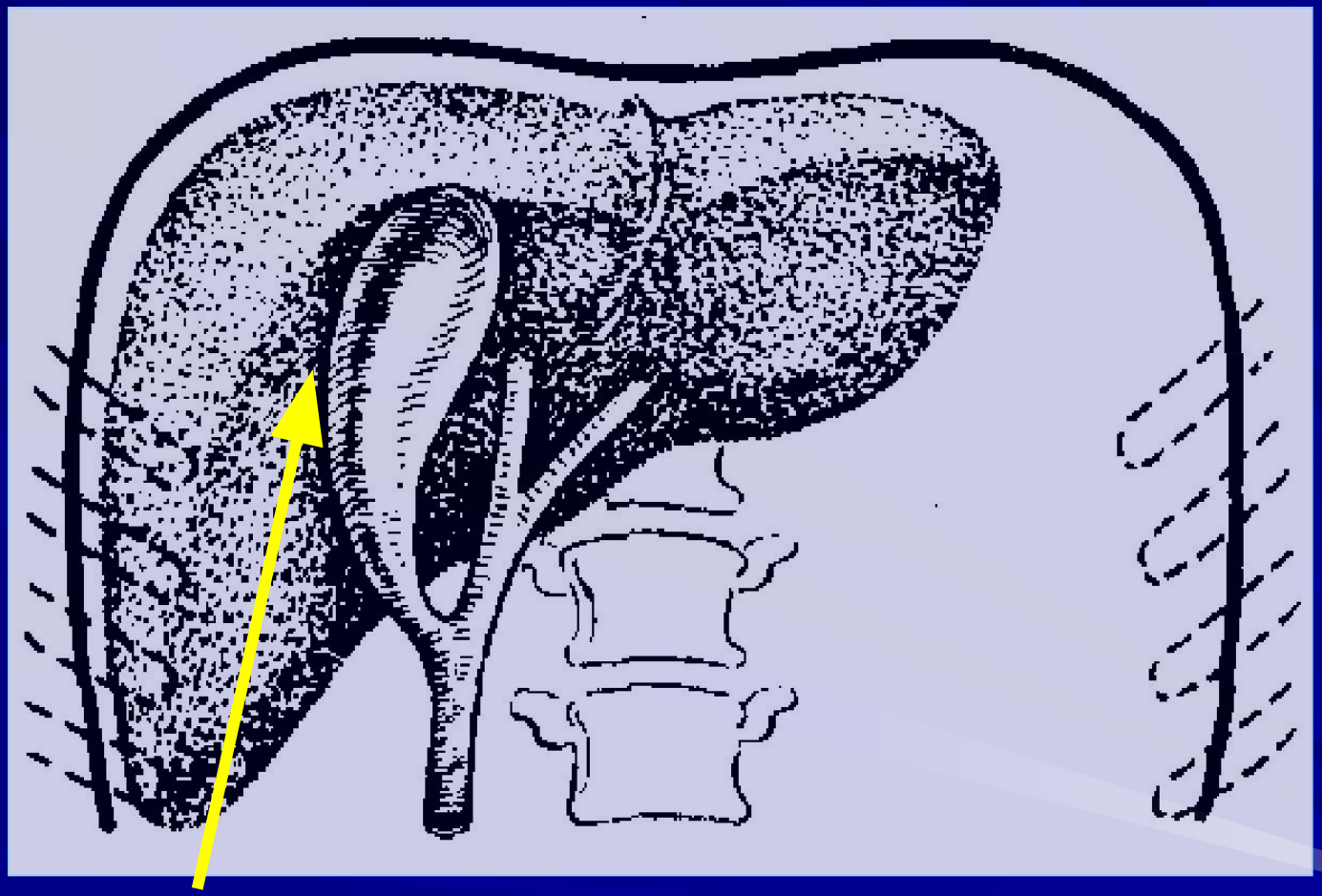

Передний отдел правой сагитальной борозды печени

Желчный пузырь. Анатомические отделы

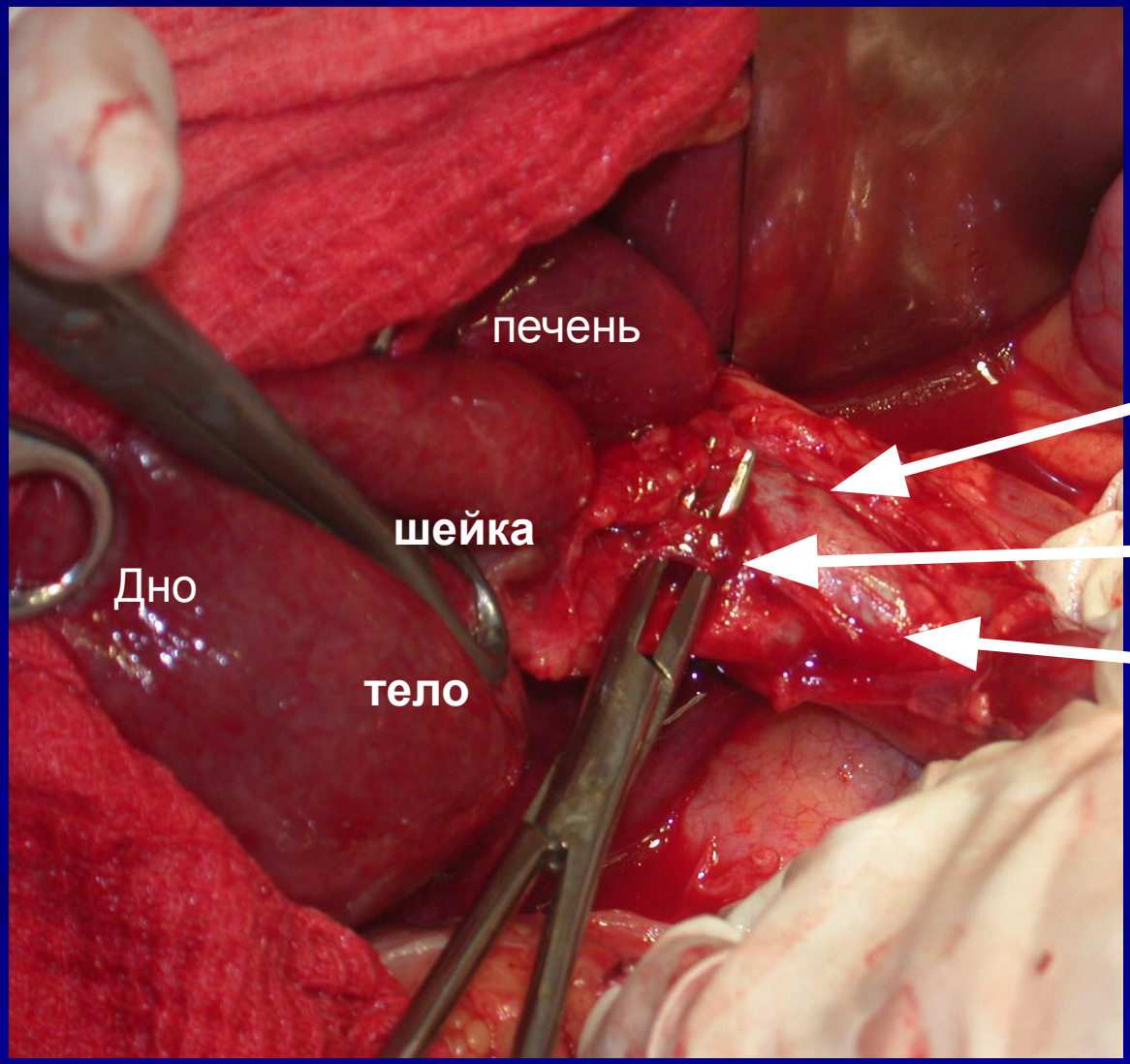

Общий печеночный проток

Пузырный проток

Общий желчный проток

Желчный пузырь.
Варианты взаимоотношения к брюшине

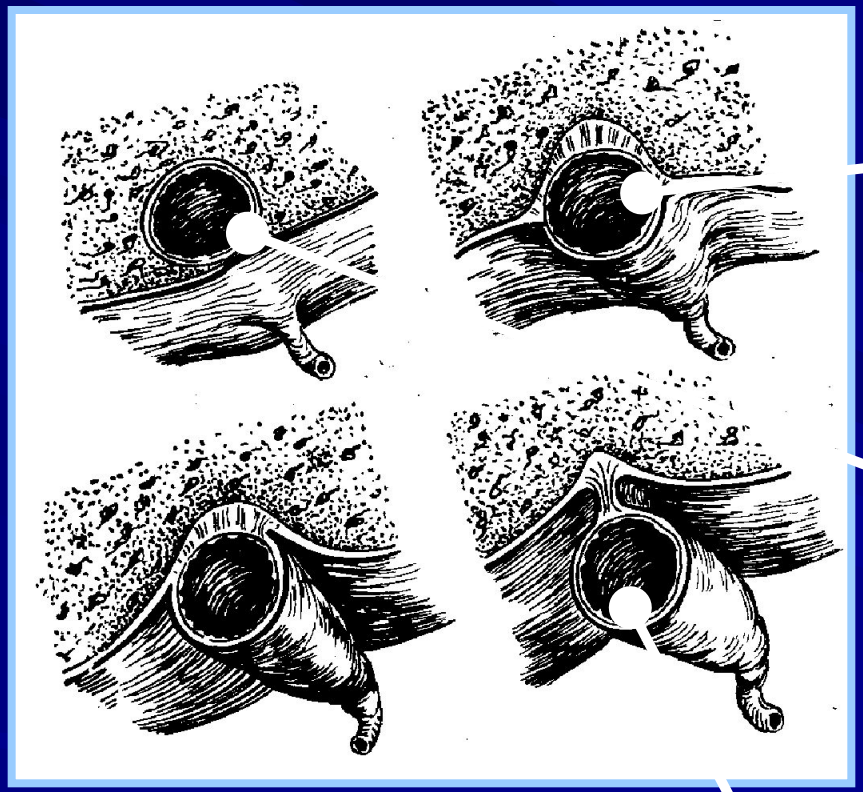

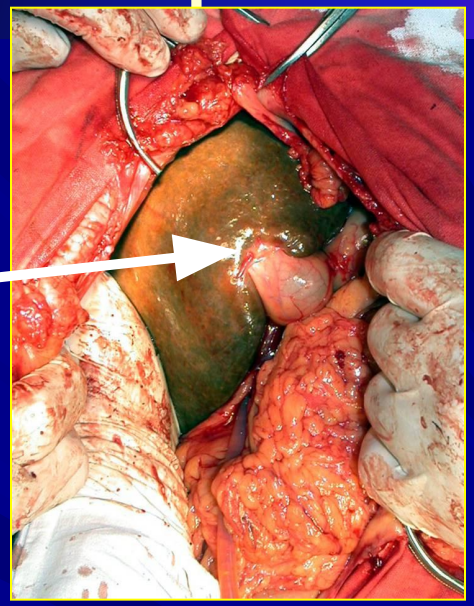

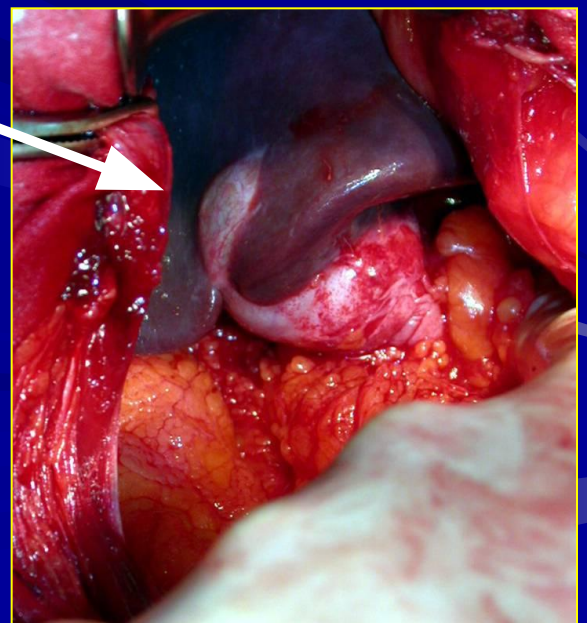

Висячий блуждающий желчный пузырь

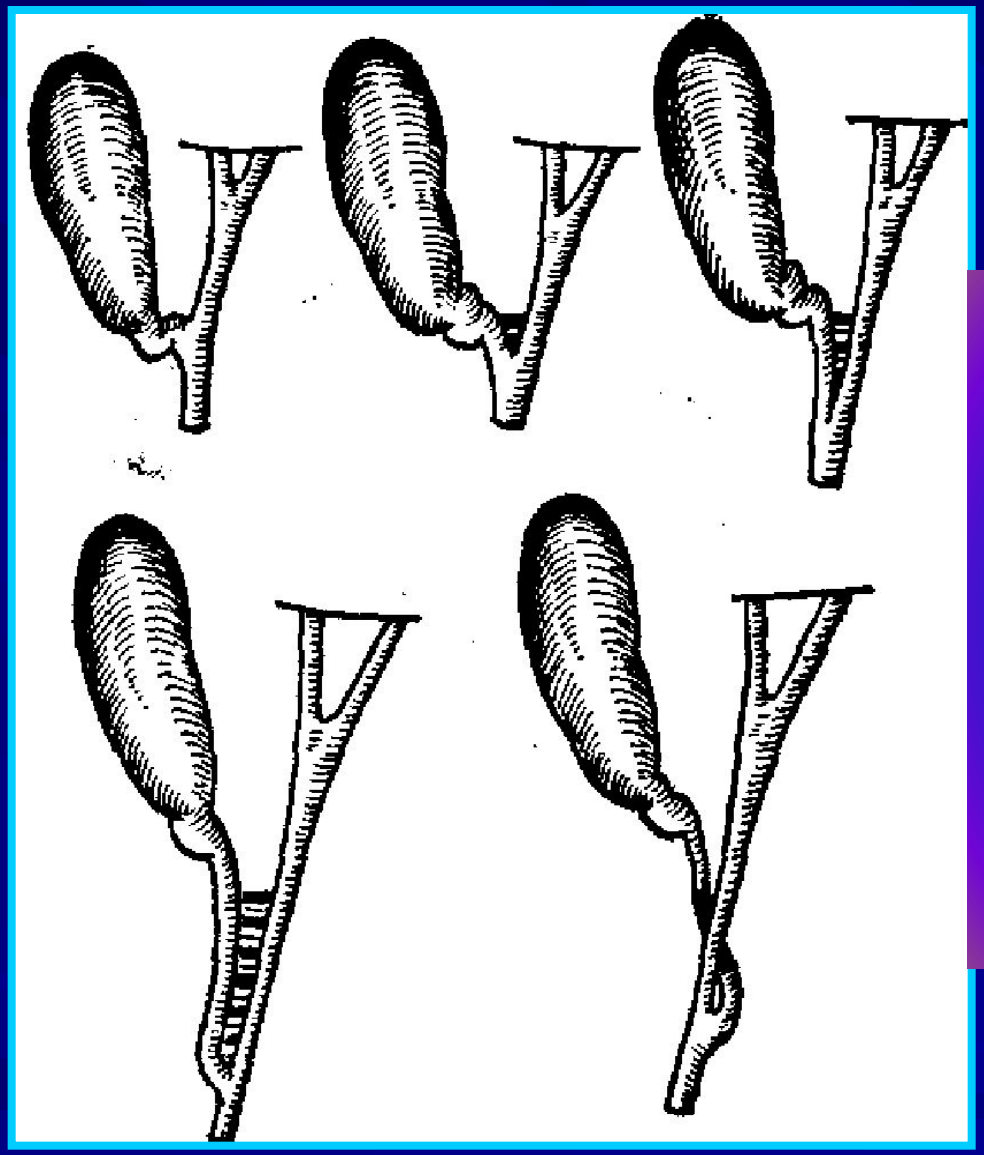

Варианты расположения пузырного протока и его соединение с печеночным протоком

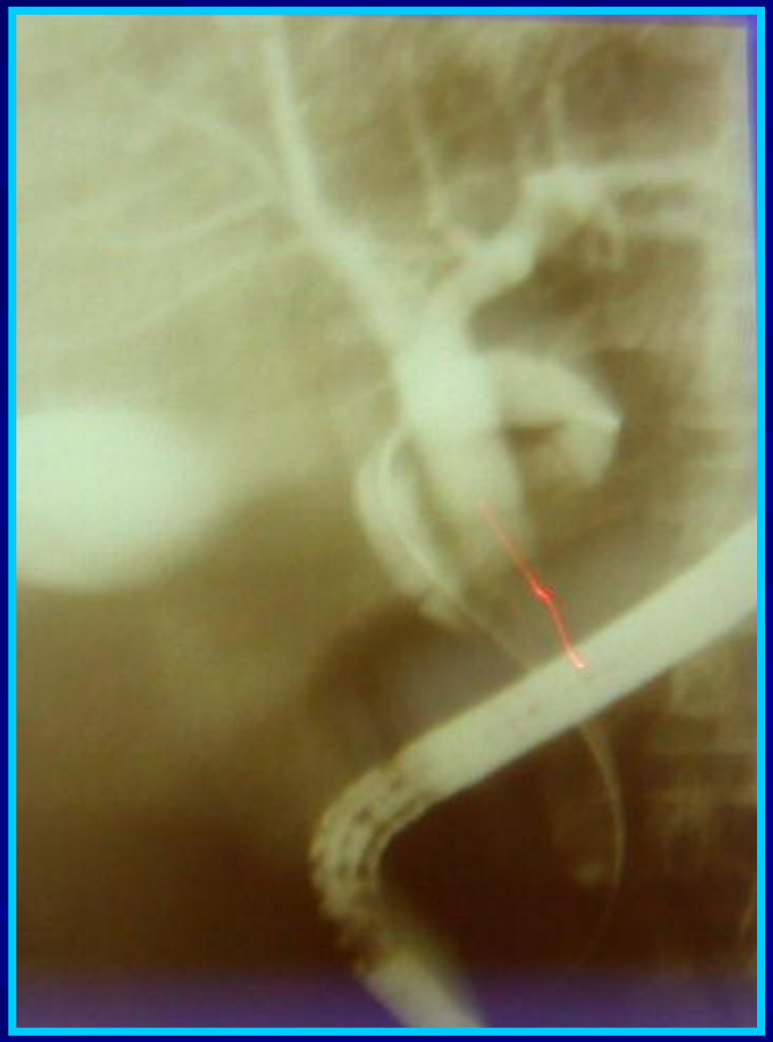

Спиралевидный пузырный проток

Аномалия развития. Два холедоха

Аномалия развития. Два холедоха

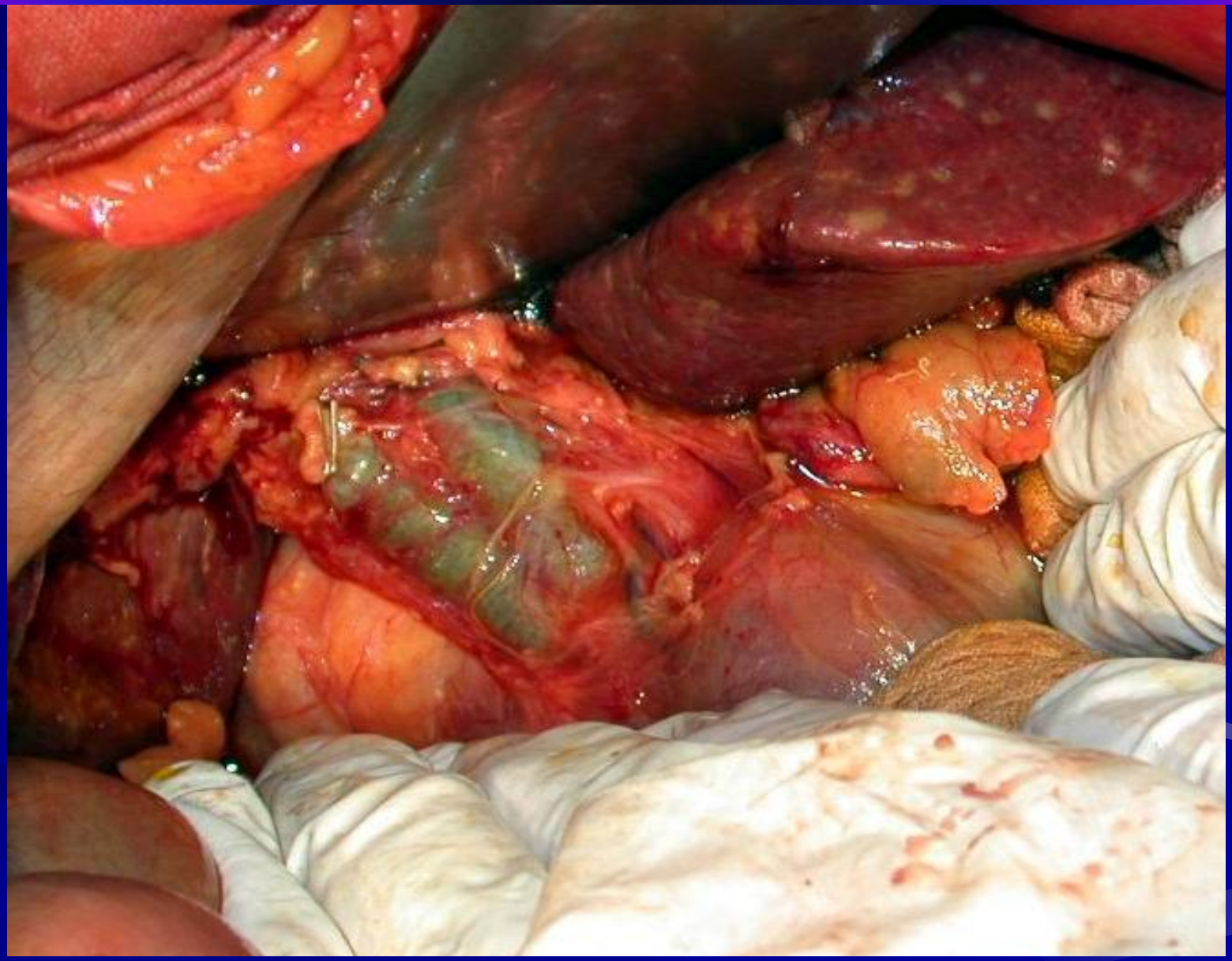

Общий желчный проток: вид сзади

Супрадуоденальная часть

Ретродуоденальная часть

Панкреатическая часть

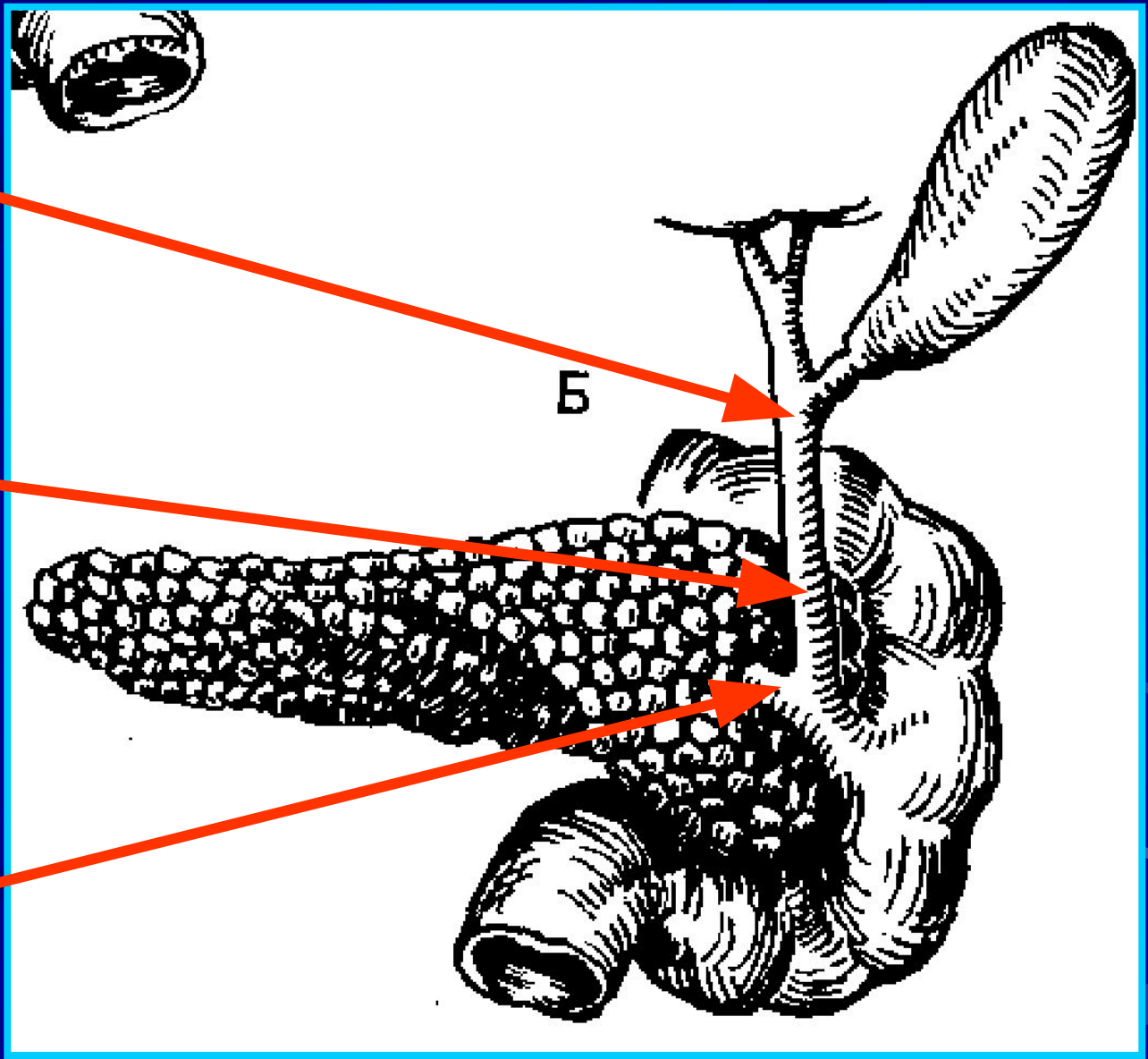

Желчный пузырь. Основные функции

В желчном пузыре в 5-10 раз концентрируется печеночная желчь

Желчный пузырь поддерживает на нужном уровне давление в желчевыделительной системе

Поступающая в кишечник концентрированная желчь улучшает пищеварение, активирует ферментативные процессы и обладает противогнилостными свойствами

Пути проникновения инфекции

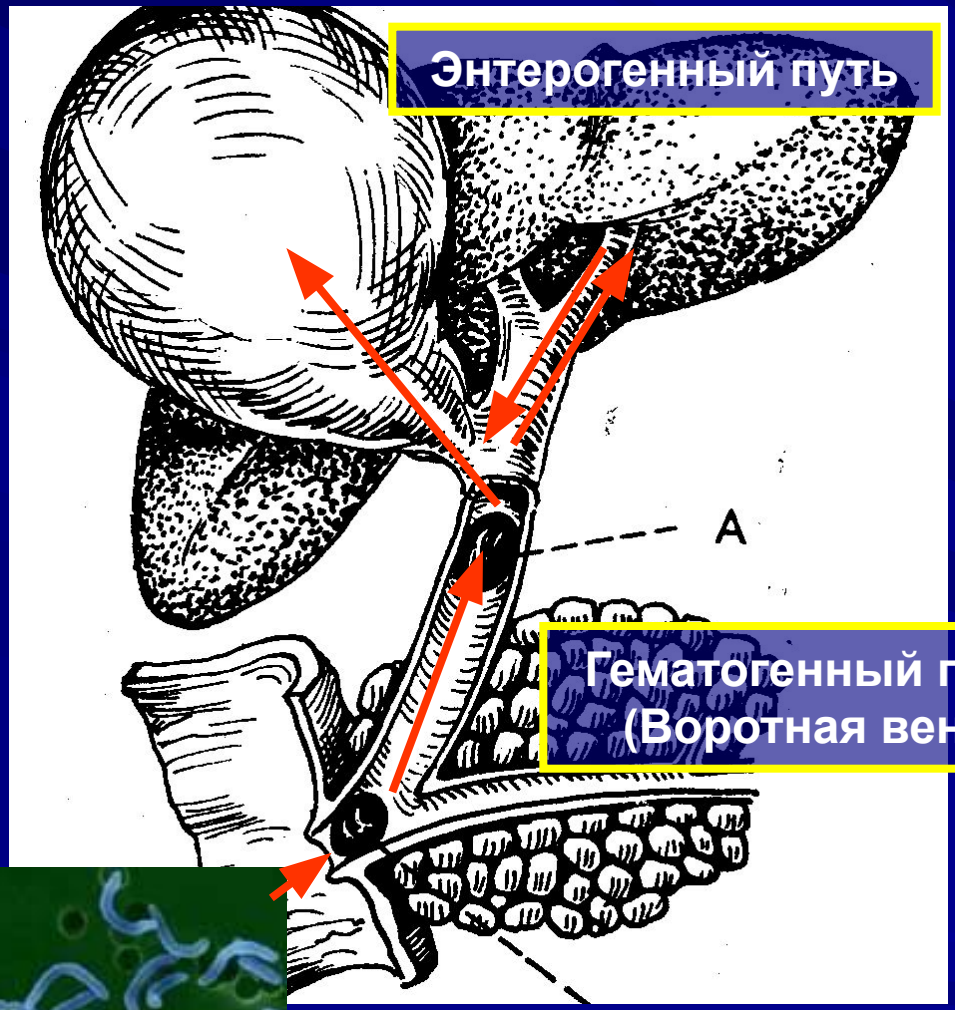

Нарушение пассажа и застой желчи

Камнеобра зование

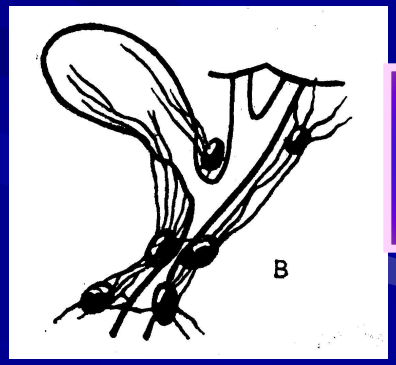

Лимфоге нный путь

Попадание инфекции в желчный пузырь

Этиология холестаза

1. Конкременты
2. Стриктуры
3. Сдавление желчных протоков
4. Нарушение моторной функции желчевыводящих путей
5. Попадание инфекции в желчный пузырь
6. Прочие факторы, затрудняющих отток желчи

Катаральное воспаление → Деструктивный холецистит

Желчные камни – важный этиологический фактор острого холецистита



***Образование желчных камней* происходит чаще у женщин пожилого возраста**





ЖКБ. Каждая 5

ЖКБ. Каждый 10

3. *Наследственная отягощенность:*

Если у человека есть родственники, страдавшие ЖКБ, особенно, по материнской линии, его шансы заболеть ЖКБ повышаются в 2-3 раза.

Индейцы Навахо – почти 100% ЖКБ

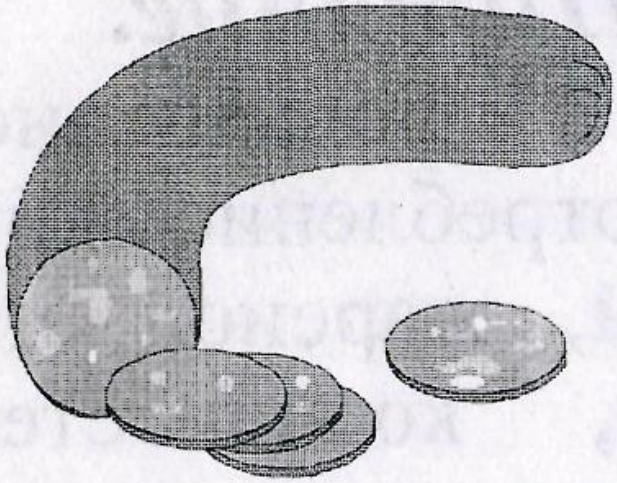

4.*Питание.*

Повышенное употребление жирной, жареной пищи, копченостей, сливочного масла, обеднение рациона овощами, фруктами, зерновыми приводит к изменению состава крови, желчи и развитию ЖКБ.

5.*Избыточный вес.*

У лиц, страдающих ожирением, ЖКБ встречается в 2,5 раза чаще, чем у лиц с нормальной массой тела.

Ожирение является доказанным фактором риска ЖКБ. При этом увеличение индекса массы тела до 30 кг/м2 и выше приводит к возрастанию частоты возникновения заболевания на 25%

6. *Запоры.*

При замедлении кишечного пассажа происходит застой желчи, нарушается ее состав, что также способствует камнеобразованию.

Образ жизни оказывает существенное влияние на развитие и течение ЖКБ. В частности, доказано неблагоприятное влияние оказывает длительный прием алкогольных напитков.

7. *Алкоголь.*

Тесная взаимосвя
установлена межд
злоупотреблением
алкоголем и ЖКБ.

8. *Количество родов абортов у женщин.*

Распространенность ЖКБ у женщин, рожавших дважды и более, выше по сравнению с нерожавшими в 1,5-3 раза, поскольку в время беременности, даже прерванной на ранних сроках (аборт, выкидыш), происходит застой желчи желчевыводящих путях.

9.*Физическая активност*

Доказано, что среди больных ЖКБ 60 % составляют лица с низкой физической активностью, как в рабочее, так и в свободное время.

Последствия некоторых операций

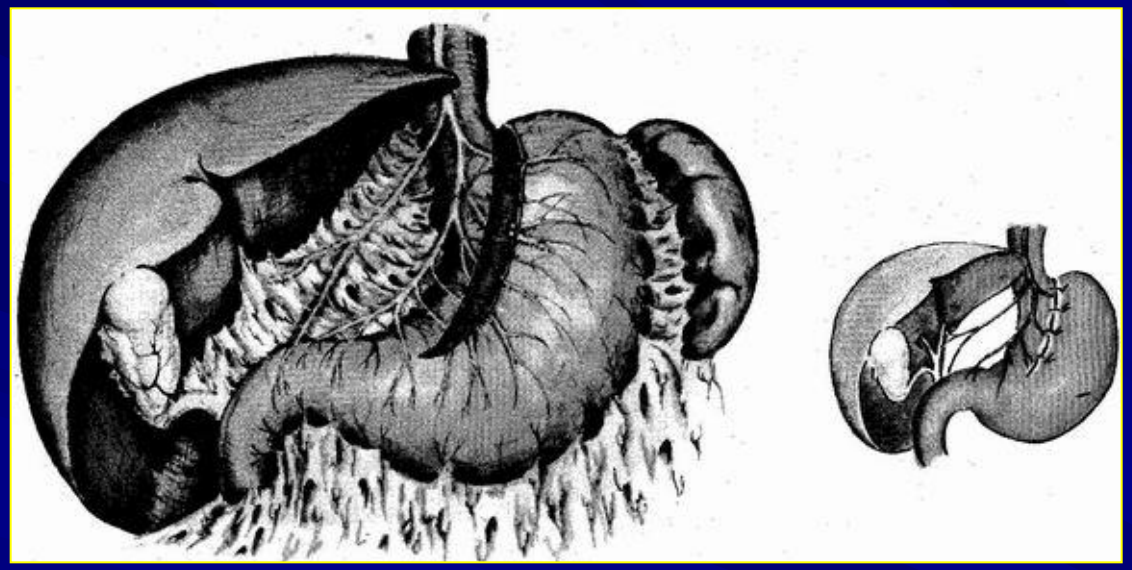

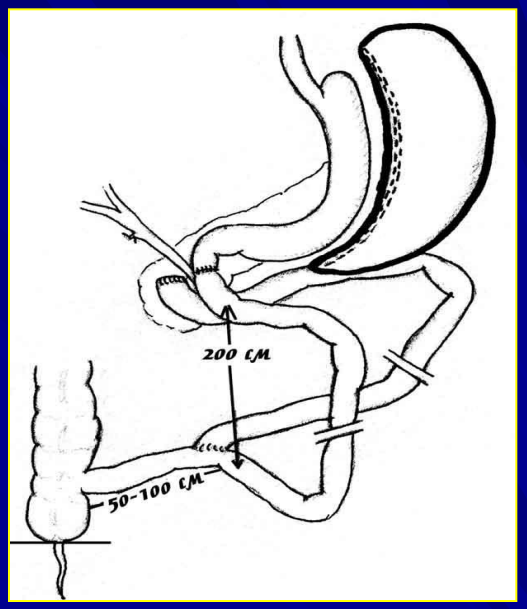

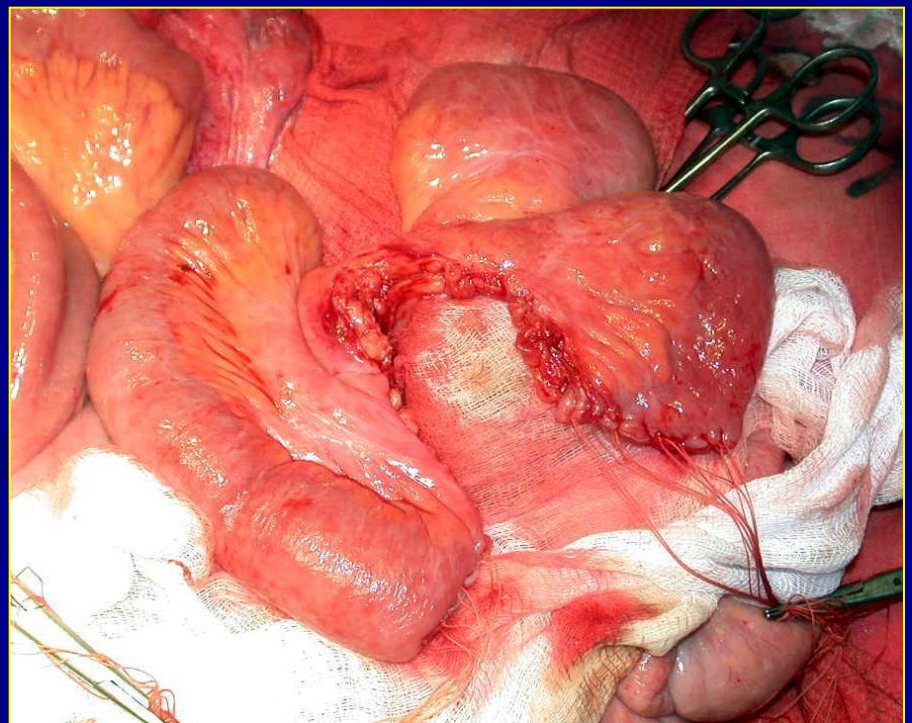

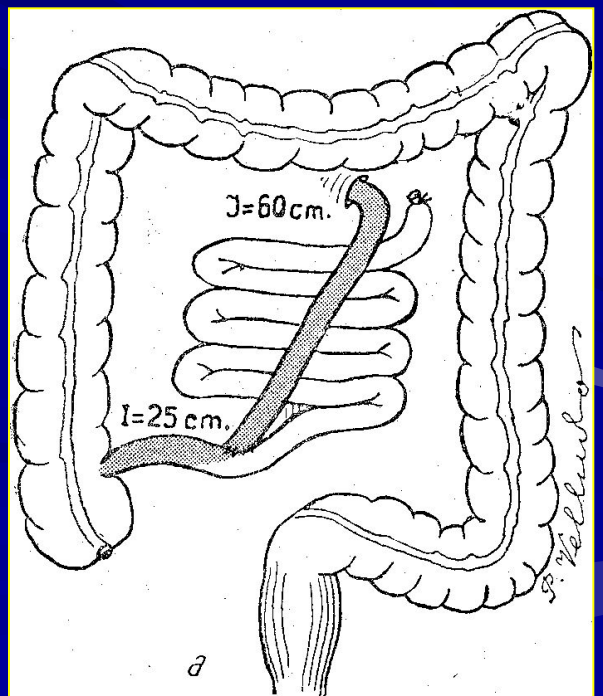

Паразитарные поражения ЖКТ

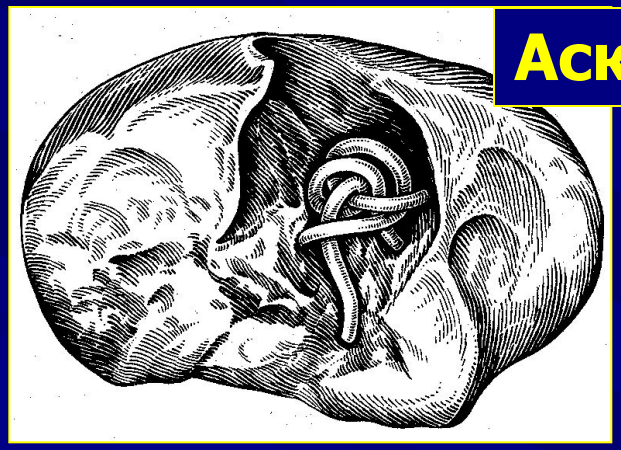

Аскариды в печеночных протоках

Лямблиоз

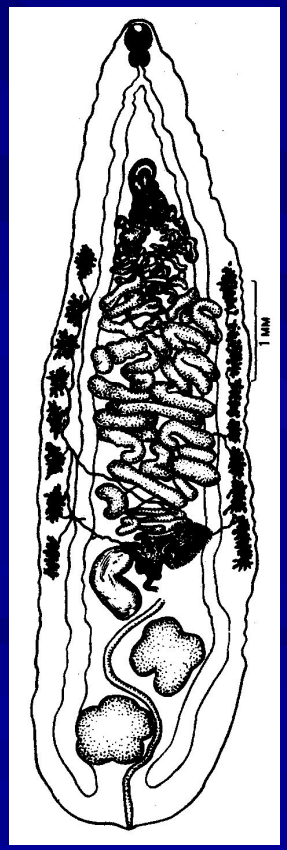

Opistorchosis felineus в просвете желчного протока

Вариабельность числа, формы и размеров желчных камней

Состав желчных камней

Известковые

Холестериновые

Пигментные

Локализация желчных камней

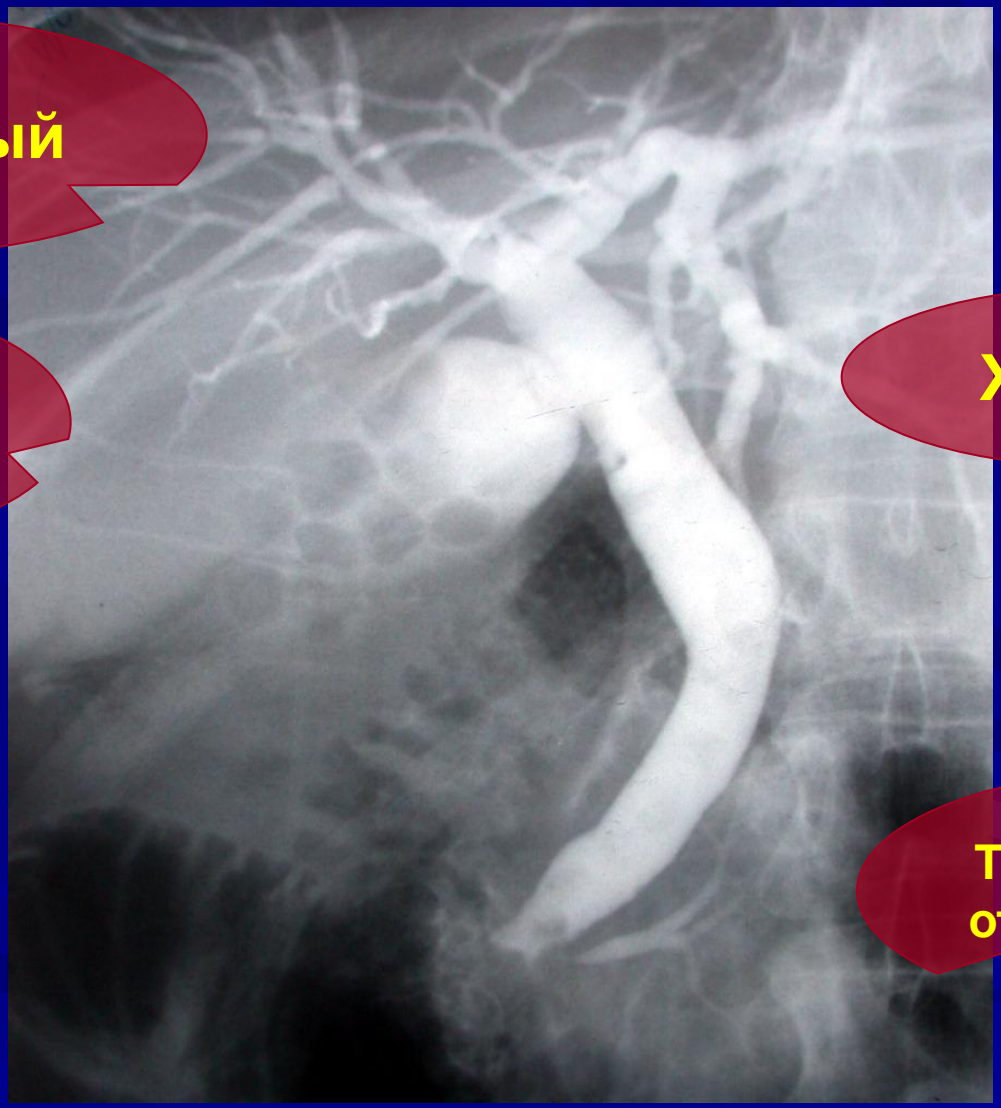

Правый печеночный проток

Желчный пузырь

Холедох

Терминальный отдел холедоха

Условия для камнеобразования

Инфекция

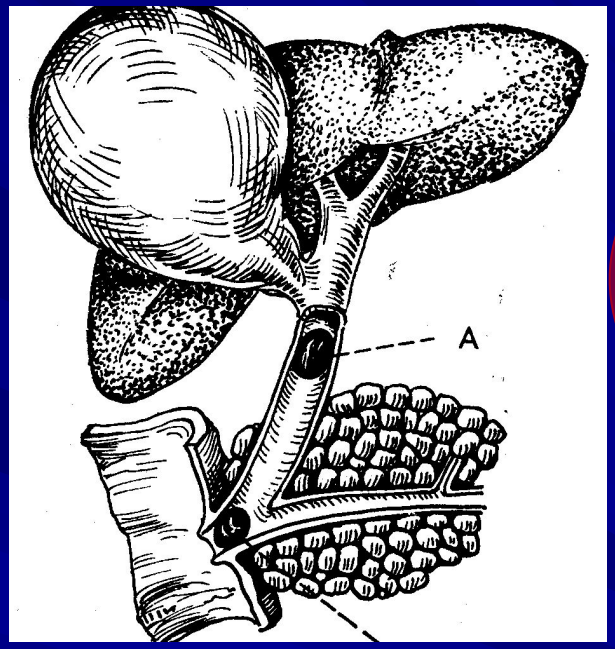

Нарушение пассажа и застой желчи

Нарушение обмена веществ

Острый холецистит. Классификация

В зависимости от выраженности патоморфологических изменений различают катаральную и деструктивную формы острого холецистита

Классификация острого холецистита:

1. *Катаральный холецистит*
2. *Деструктивный холецистит*
   - *флегмонозный*
   - *гангренозный*
   - *эмпиема желчного пузыря*
3. *Водянка желчного пузыря*
4. *В зависимости от наличия камней*
   - *каменный острый холецистит*
   - *бескаменный острый холецистит*

Катаральный холецистит

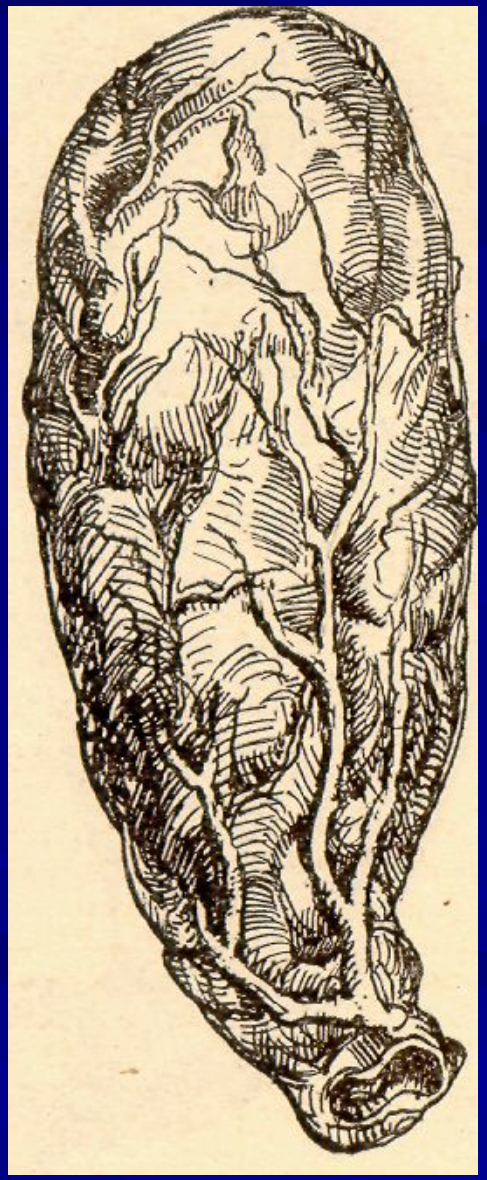

Флегмонозный холецистит



Гангренозный холецистит

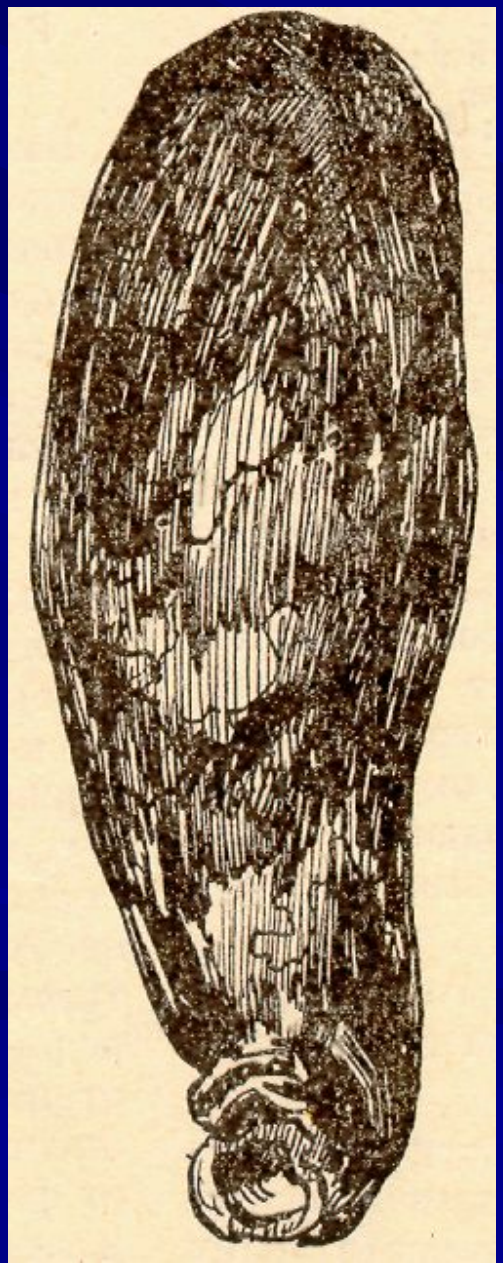

Водянка желчного пузыря

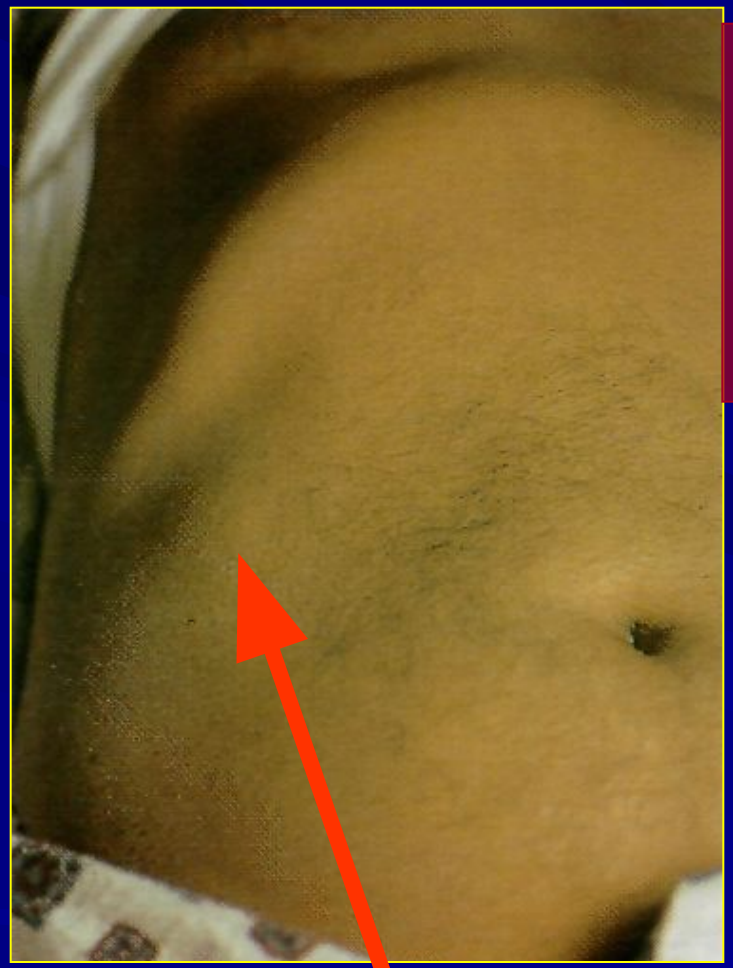

Желчный пузырь принимает грушевидную форму, растянут, напряжен и наполнен прозрачной белой жидкостью - «белая желчь»

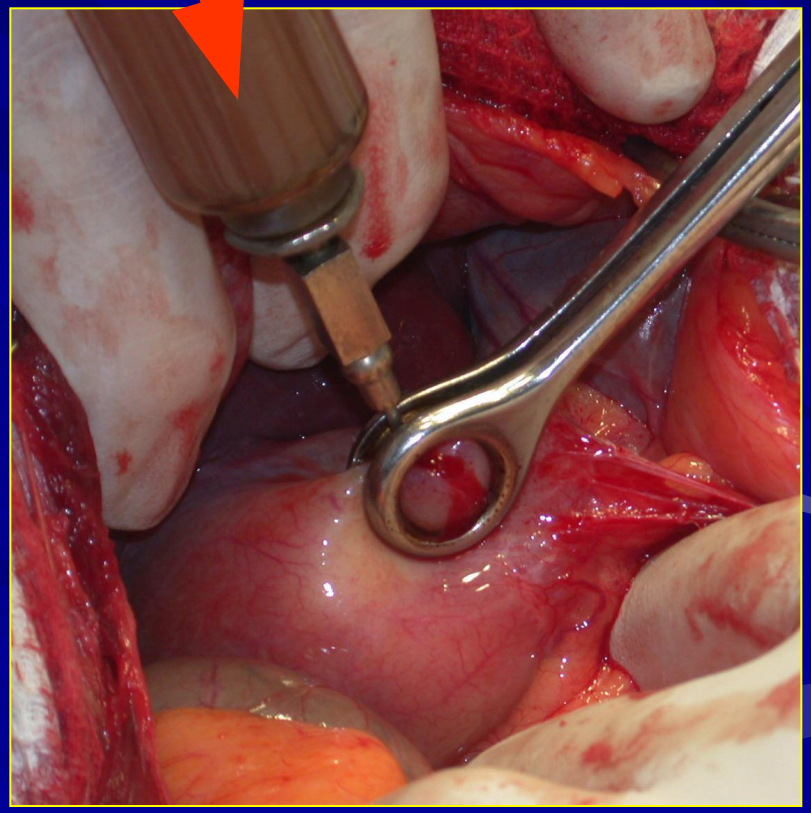

Пальпируемый через брюшную стенку желчный пузырь

Водянка желчного пузыря
Интраоперационная картина

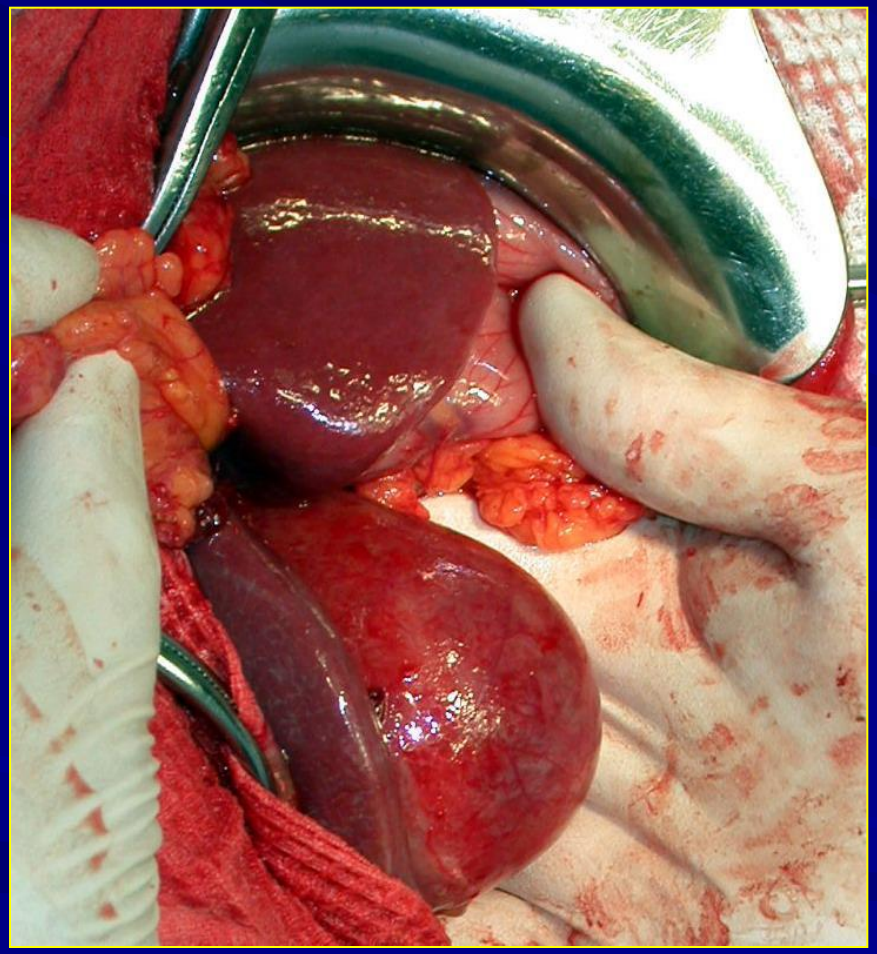

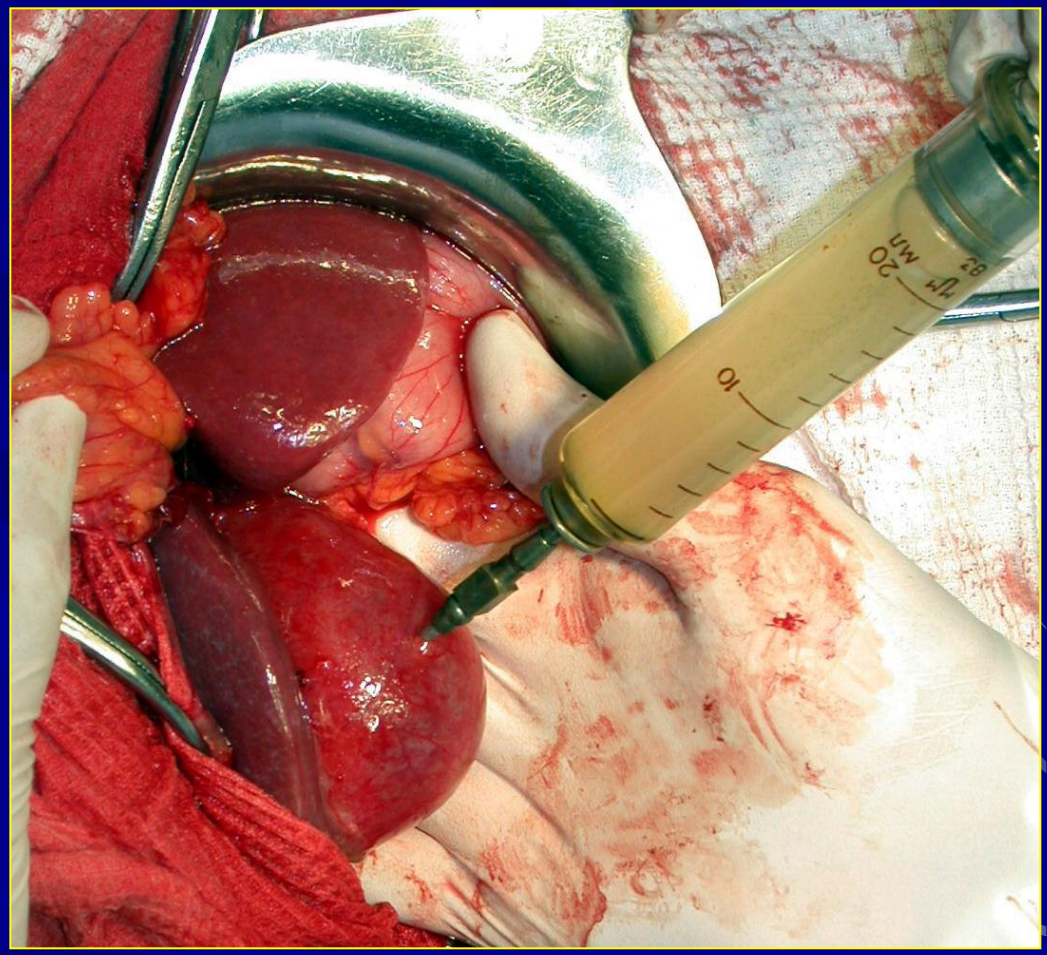

Эмпиема желчного пузыря

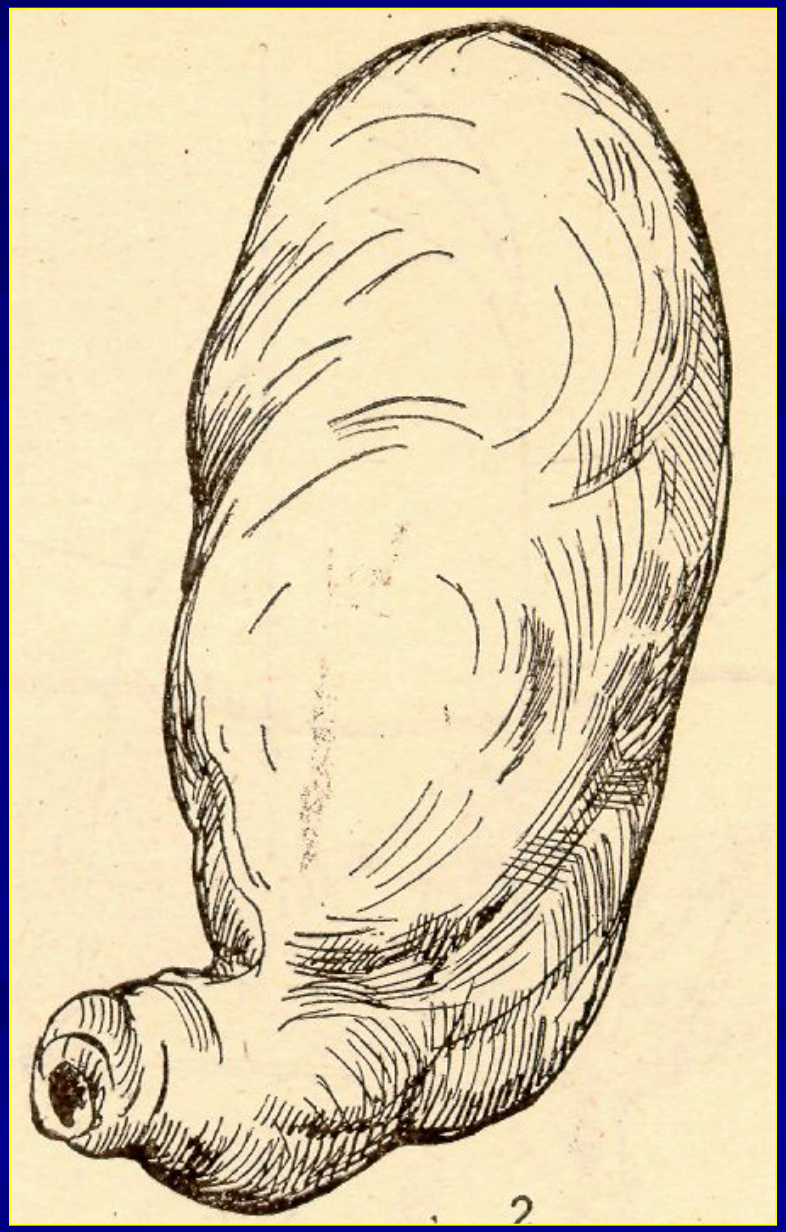

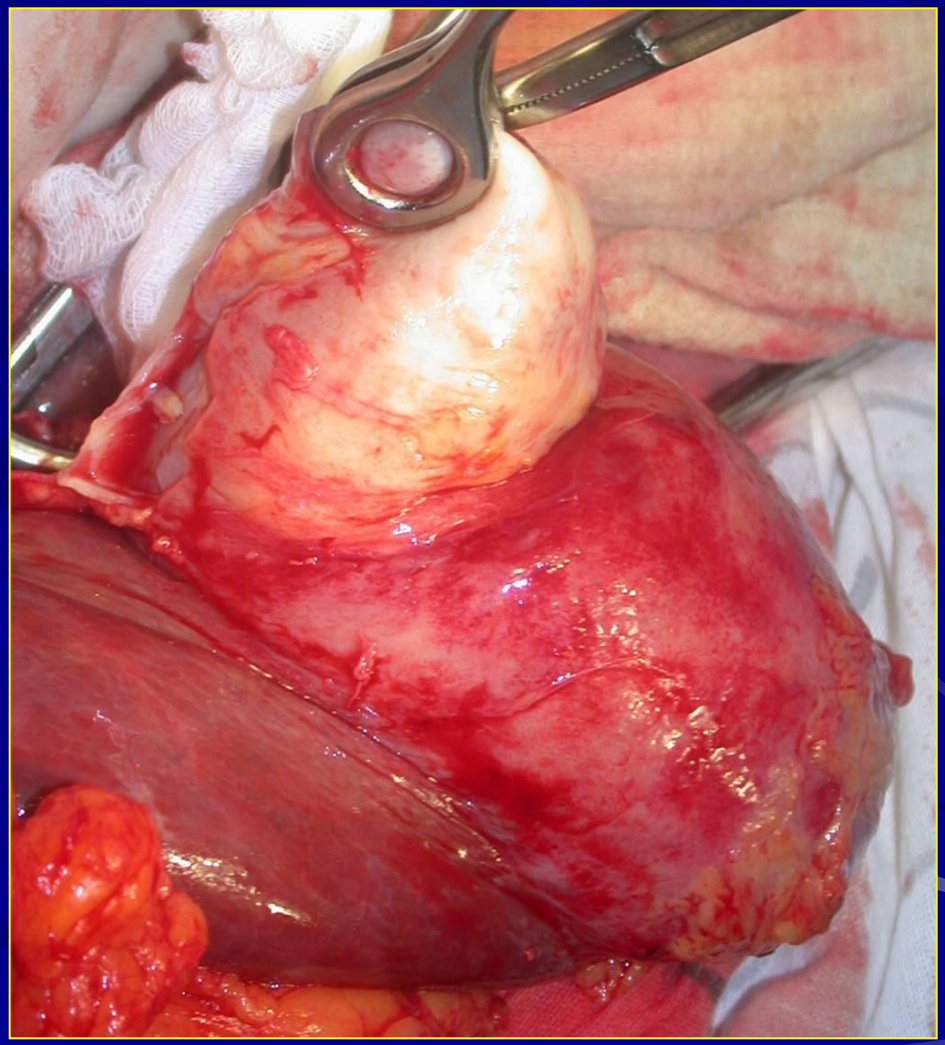

Острый холецистит в зависимости от наличия камней

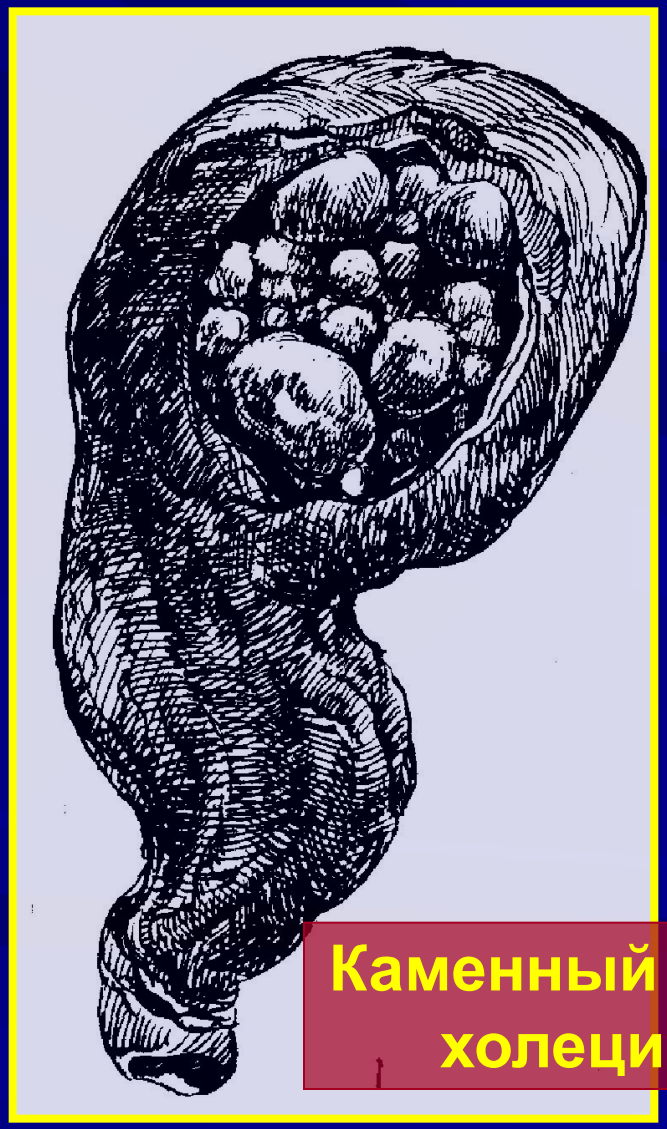

Каменный острый холецистит

Бескаменный острый холецистит

Клиническая картина острого холецистита обусловлена:

- *Воспалительными изменениями в желчном пузыре и желчевыводящих путях*
- *Нарушением эвакуации желчи*

Болевые зоны ВПЖП *(по Прибраму):*

А - тело и дно пузыря *(немая зона)*
Б - шейка пузыря *(чувствительная зона)*
В - пузырный проток *(начало зоны, воспринимающей боль)*
Г - общий желчный и печеночный протоки *(высокочувствительная болевая зона)*

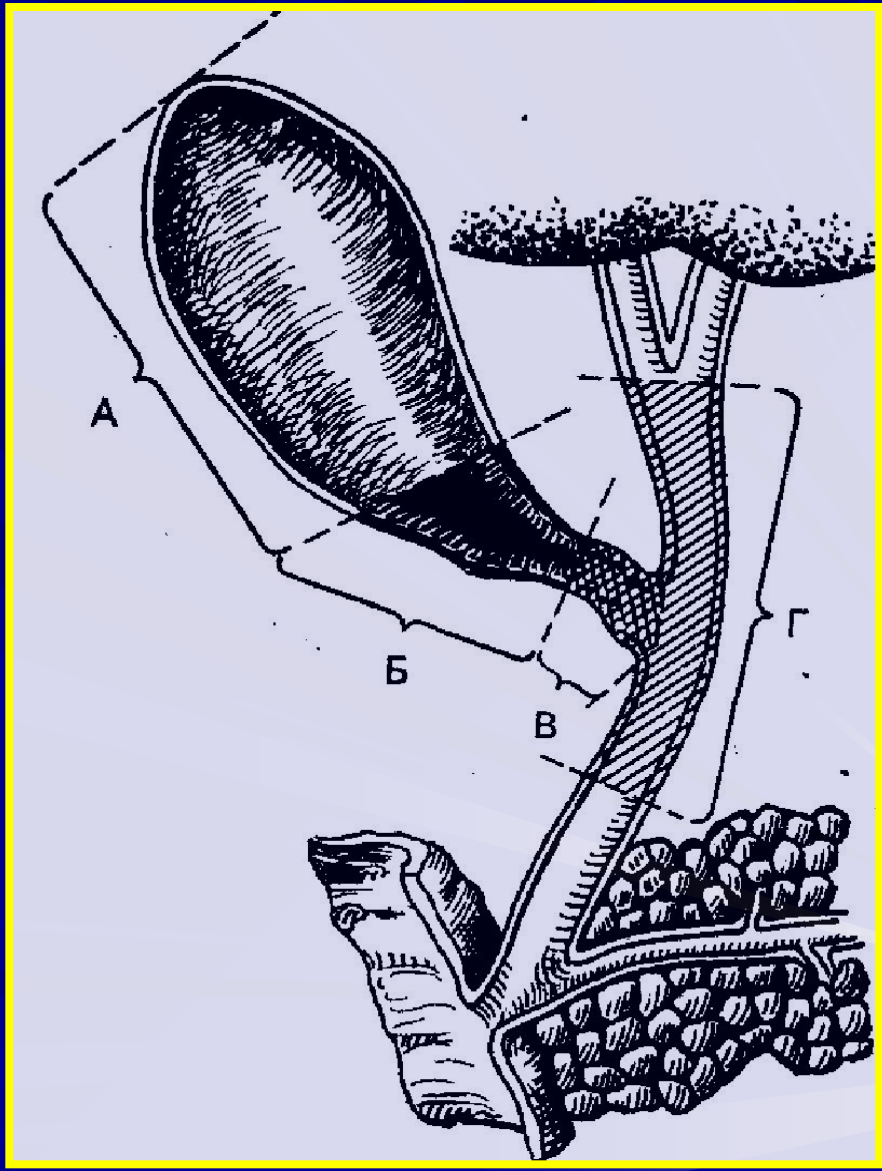

Острый холецистит. Что провоцирует начало боли?

Острый холецистит. Локализация боли

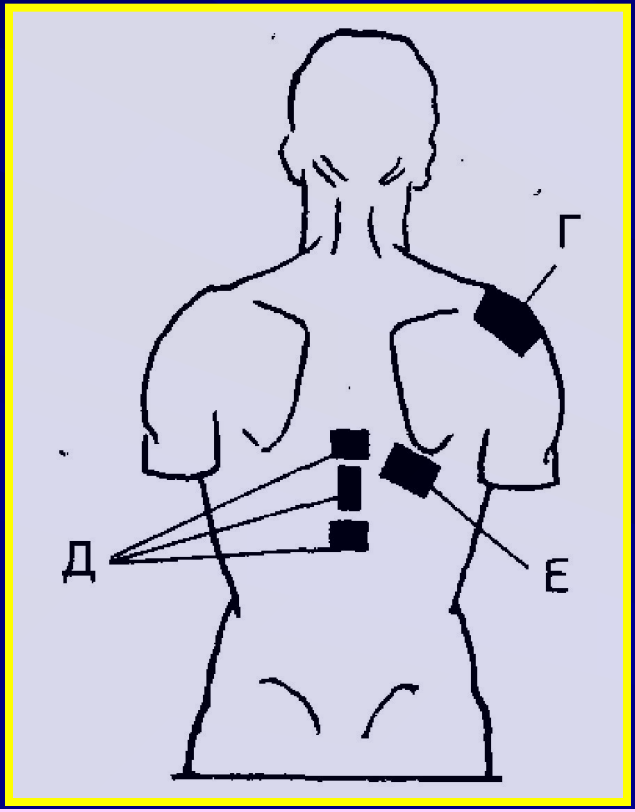

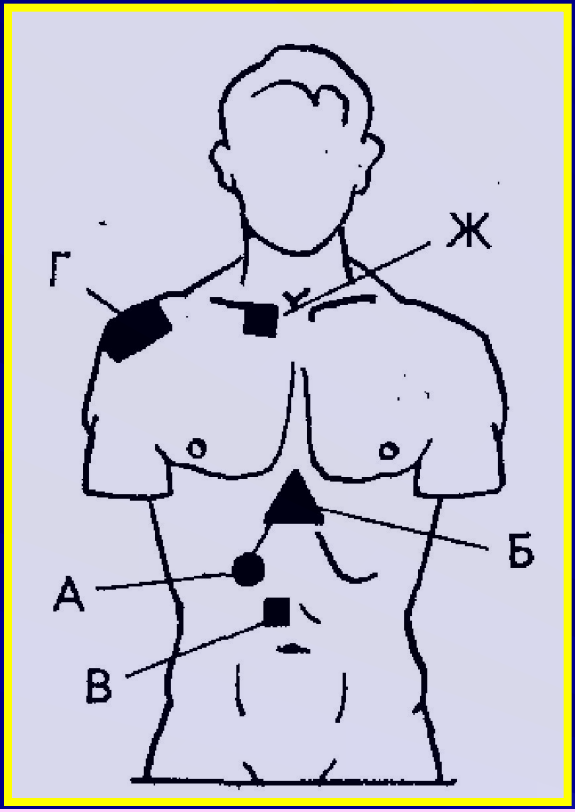

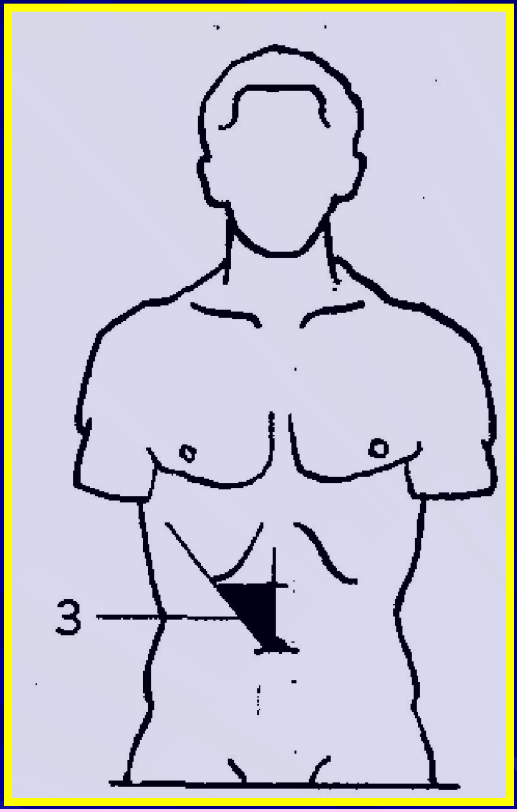

А - правое подреберье Б - область мечевидного отростка В - справа над пупком Г - правое надплечье Д - область грудного отдела позвоночника Е - подлопаточная область справа Ж - подключичная область справа З - область между белой линией и биссектрисой угла, образованного белой линией живота и горизонтальной линией, идущей от пупка.

Острый холецистит. Локализация боли



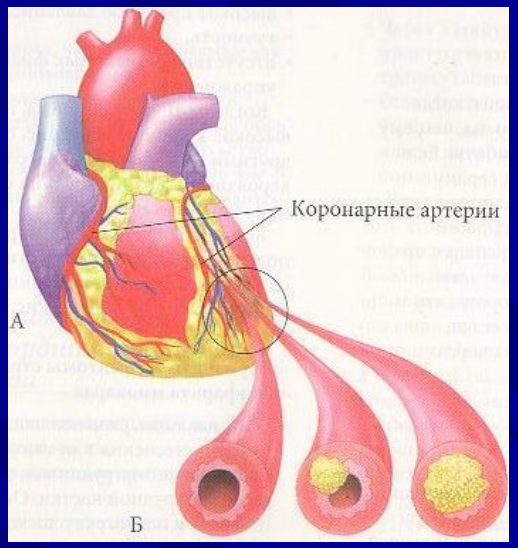

Острый холецистит. Рвота



рвота многократная
в рвотных массах желчь
не приносит облегчения
не связана с приемом пищи



У ряда больных невозможен прием лекарств или воды из-за немедленно возникающей рвоты

Острый холецистит. Потрясающие ознобы

Симптом Щеткина-Блюмберга

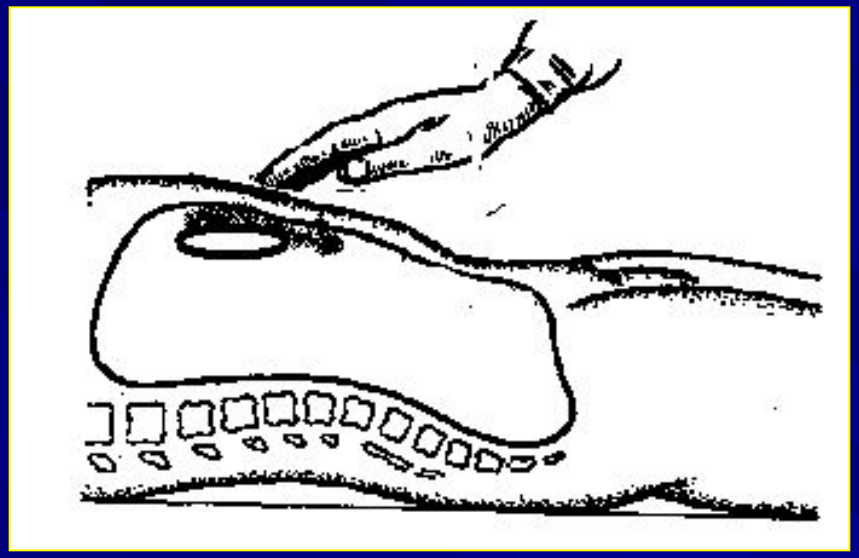

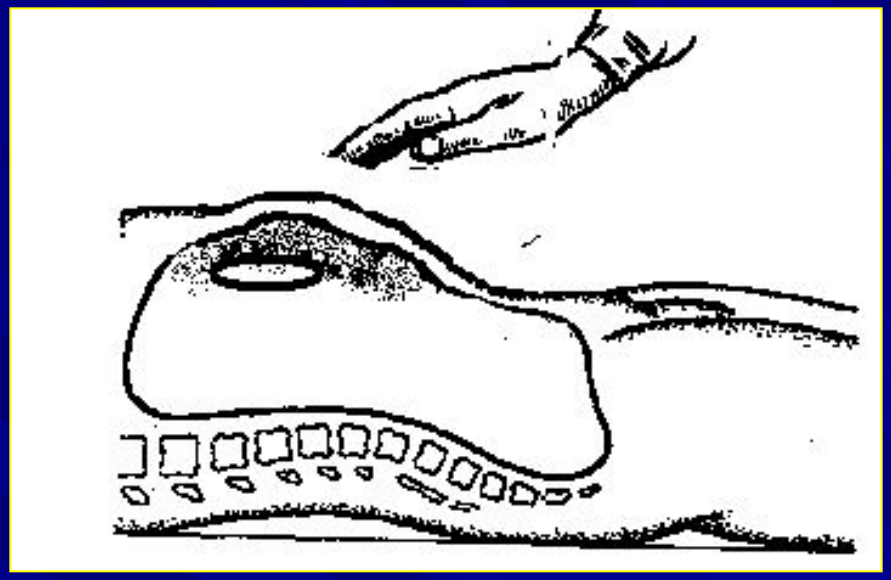

Схема выявления симптома Щеткина-Блюмберга (точками обозначена интенсивность болей): при надавливании рукой в правом подреберье (А) боли менее интенсивные, чем при быстром ее опускании (Б)

Иногда прощупывается желчный пузырь в виде эластического, малоподвижного образования разной величины. Часто прощупывается не сам желчный пузырь, а реактивно увеличенная часть печени, его прикрывающая, или инфильтрированный большой сальник

Симптом Курвуазье

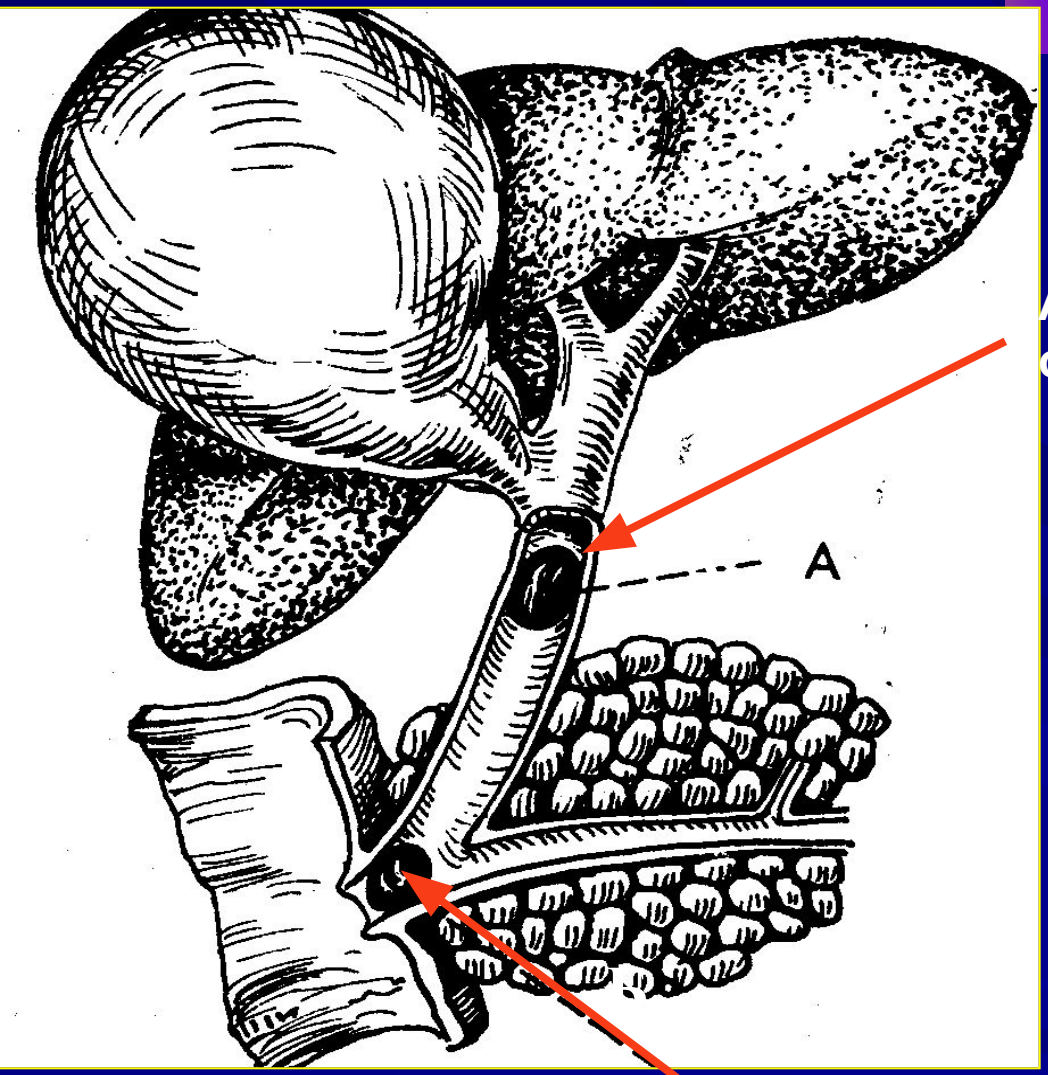

А - при закупорке начального отдела общего желчного протока

Б - при обтурации в области фатерова соска

Асимметрия пупка

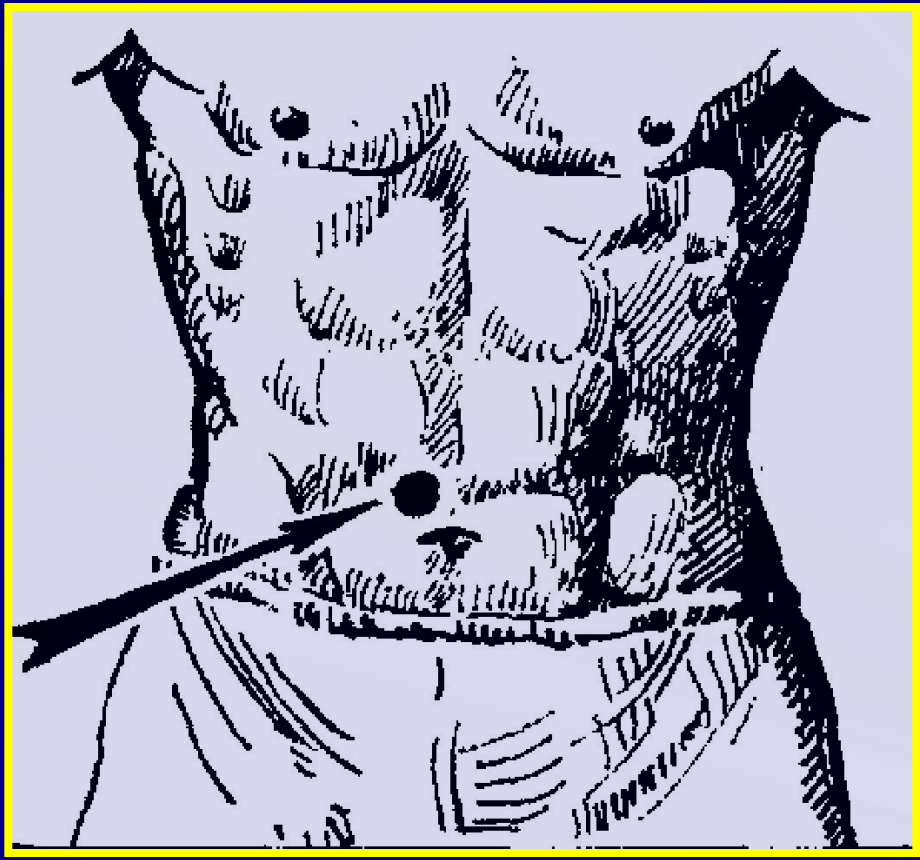

Пупок смещен вправо и вверх.
Стрелкой показано смещение пупка
при остром холецистите

Симптом Г.А. Захарьина

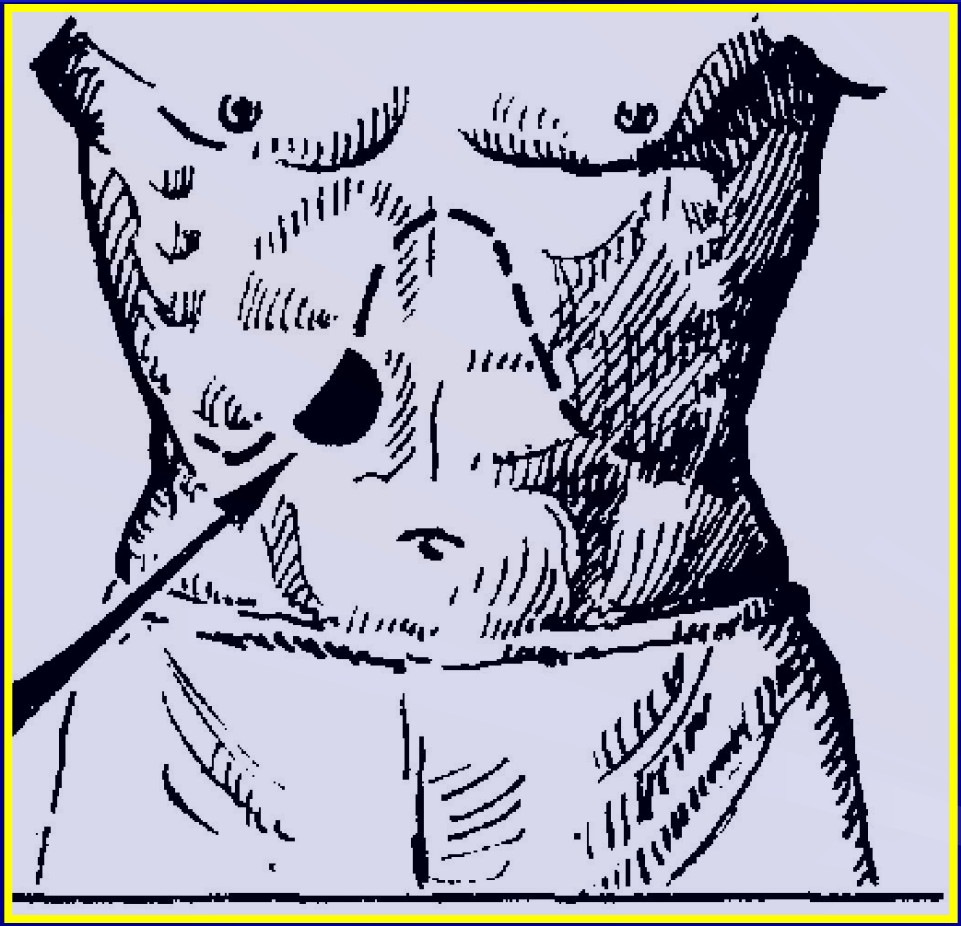

Боль при надавливании или поколачивании на область проекции желчного пузыря

Симптом Грекова-Ортнера

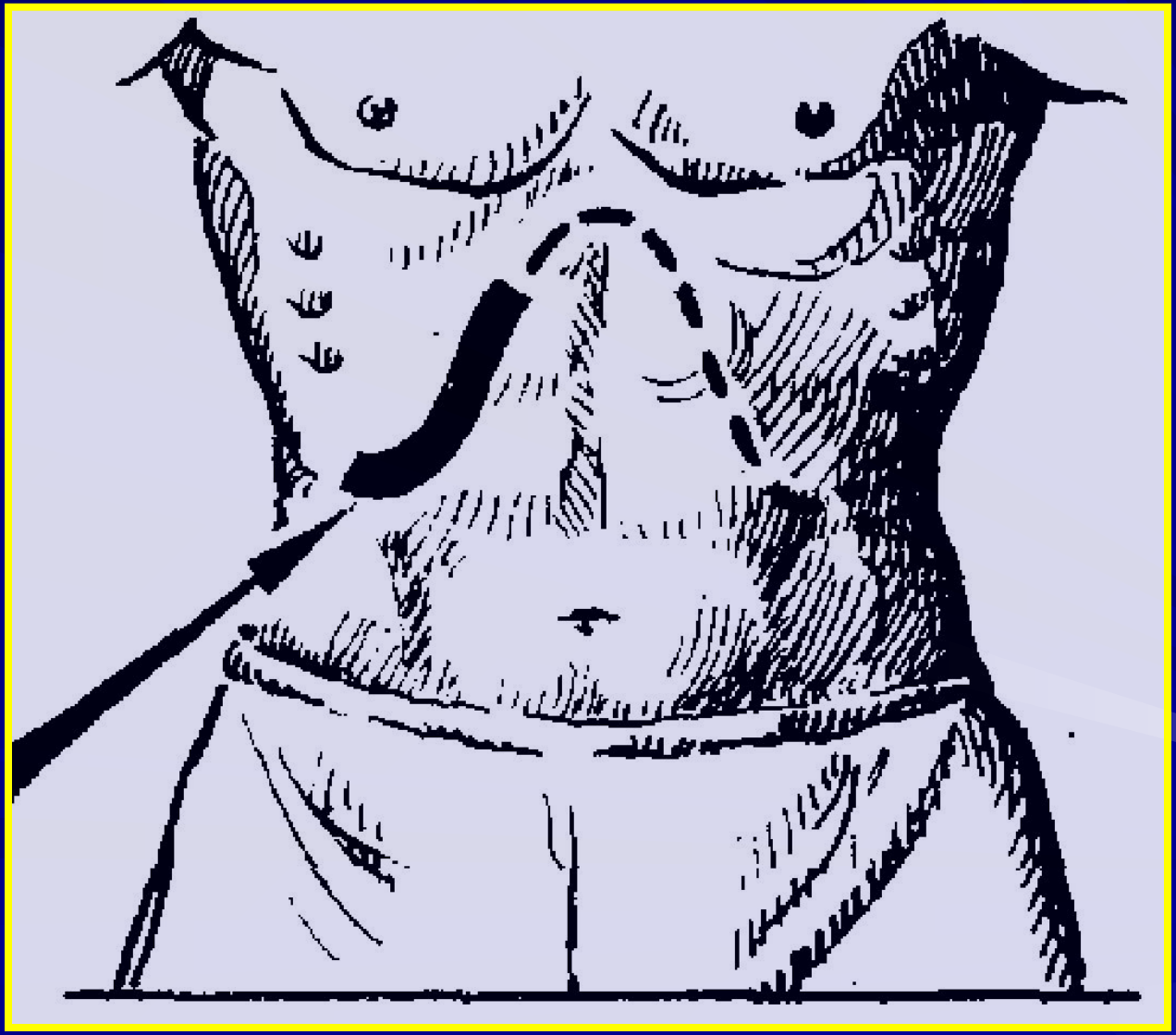

Симптом В.П. Образцова

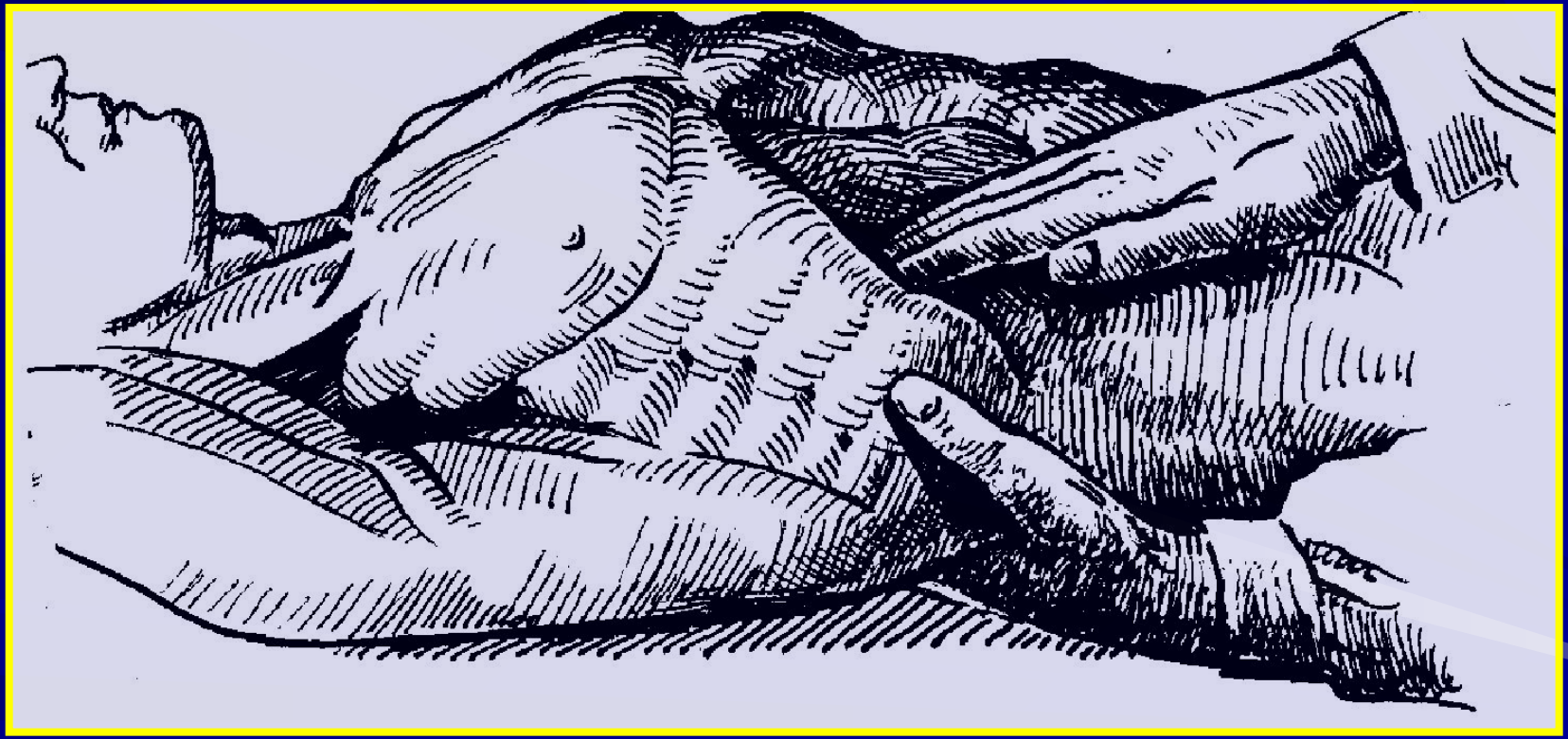

Острый холецистит. Симптом Боаса

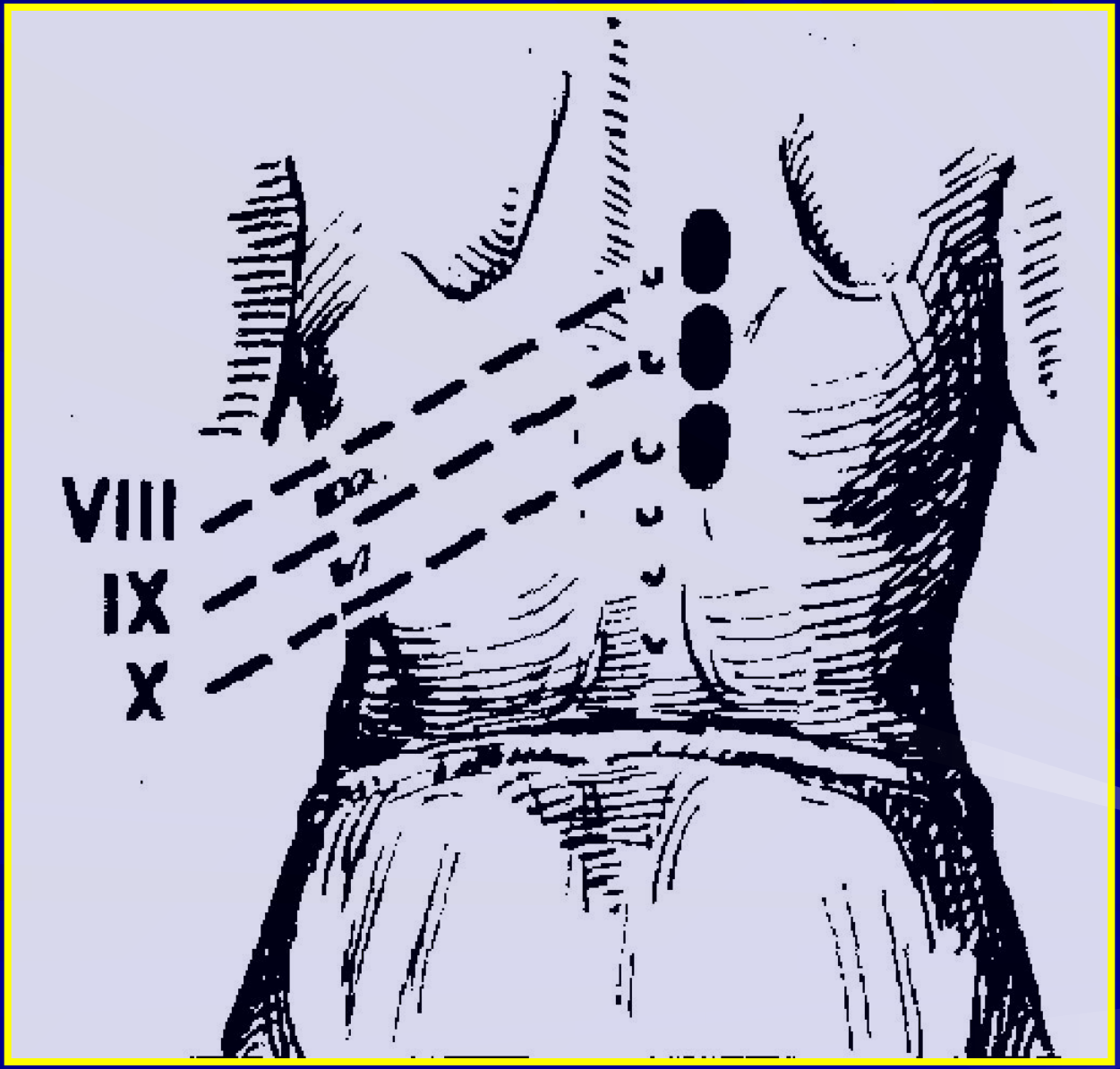

Френикус-симптом

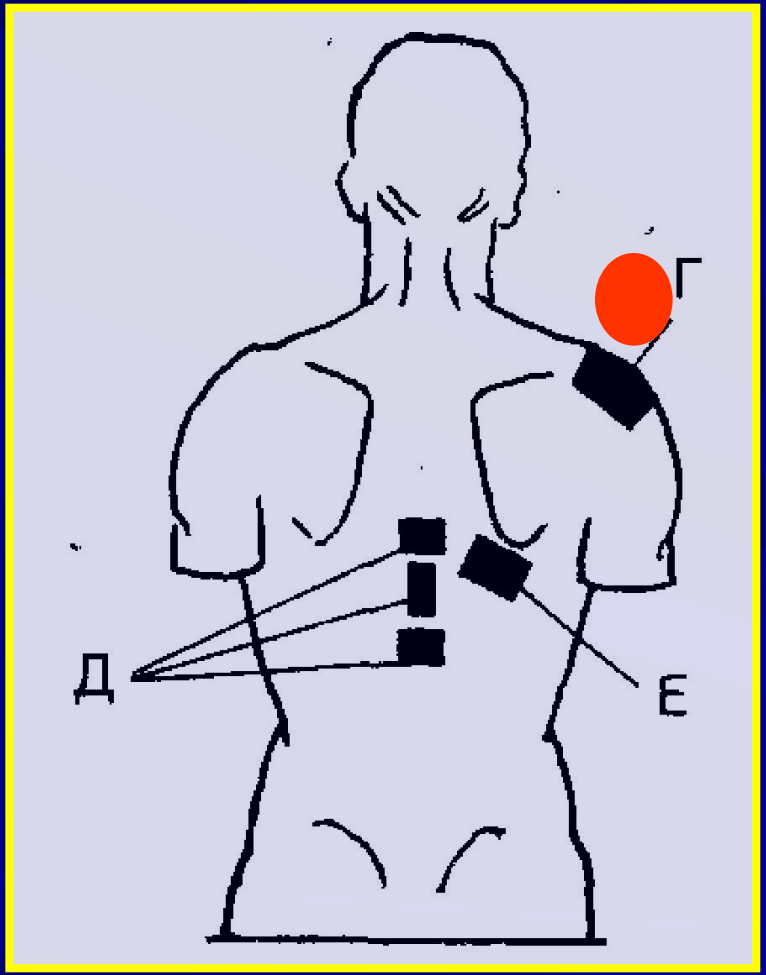

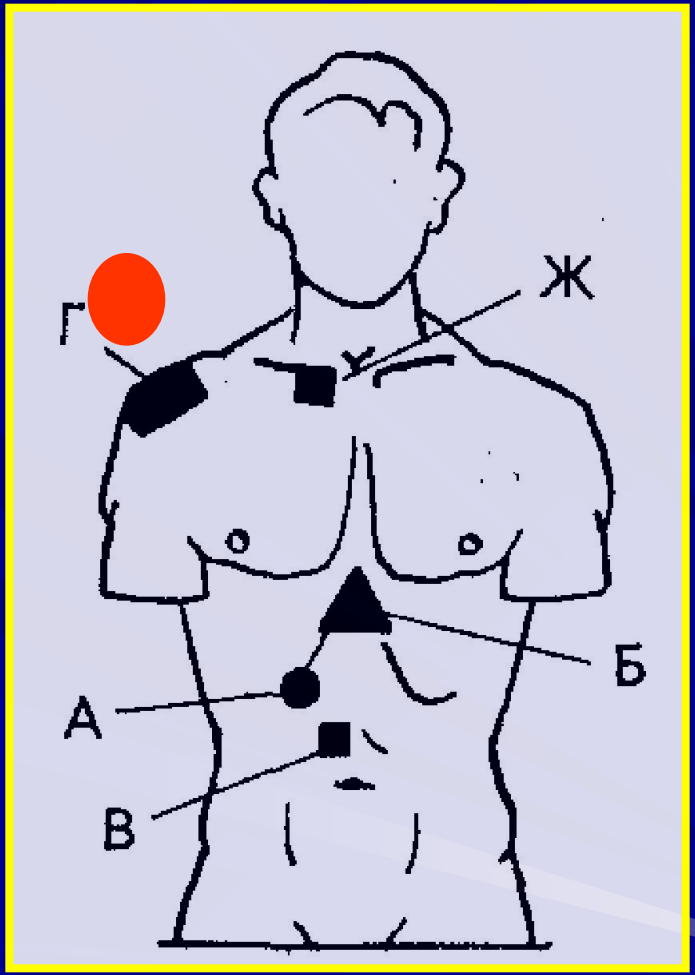

Френикус-симптом (симптом Элекера-Бреннера)

Симптом Мерфи-Партюрье

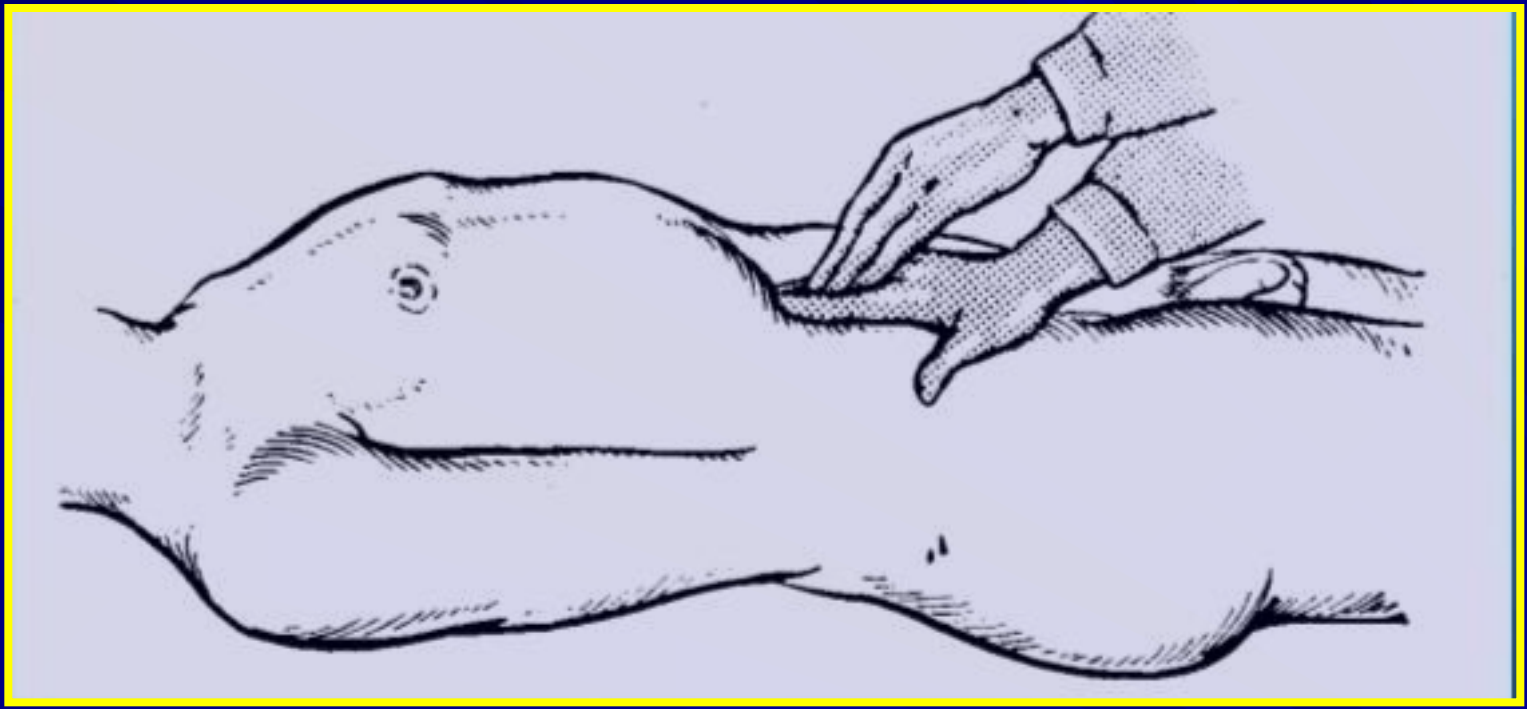

Невозможность произвести глубокий вдох при глубокой пальпации в правом подреберье

Симптом Мюсси-Георгиевского

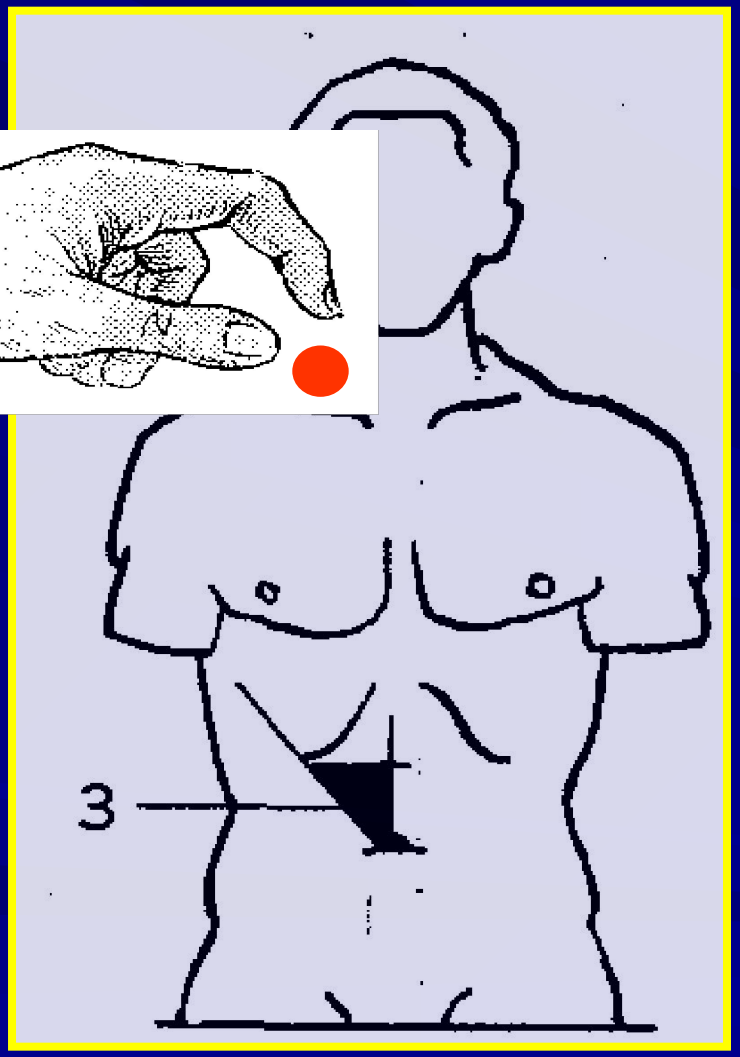

Болезненность при пальпации в правой надключичной области

Острый холецистит. Стадийность

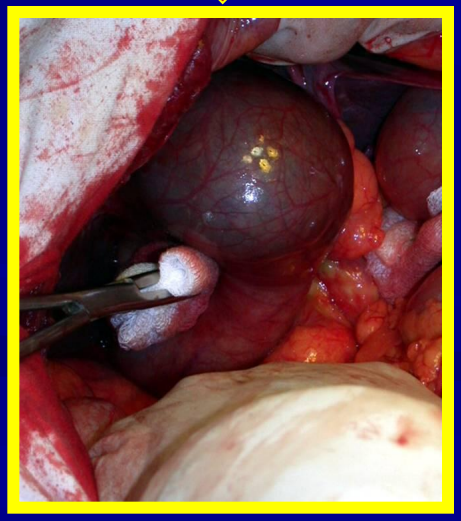

Острый холецистит. Первичный протокол диагностики

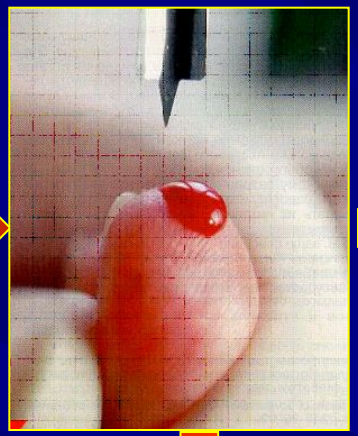

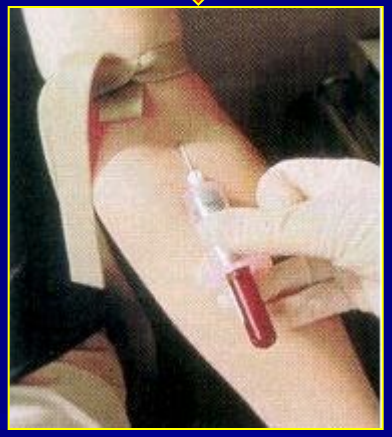

<u>Сдвиг формулы крови влево</u>
(возрастание палочкоядерных, юных форм, а в тяжелых случаях - миелоцитов, промиелоцитов, миелобластов)

Повышение уровня прямого билирубина

Острый холецистит. Первичный протокол диагностики

Консультация терапевта, инфекциониста и др.

Диастаза мочи
Желчные пигменты в моче

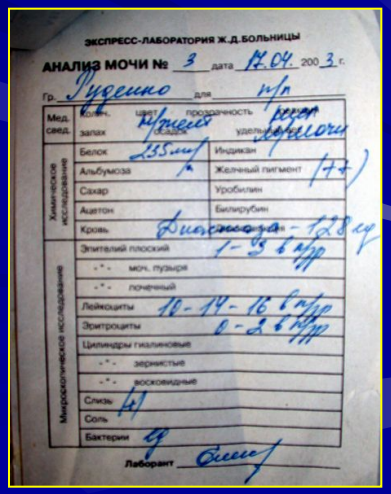

ЭКСПРЕСС-ЛАБОРАТОРИЯ Ж.Д.БОЛЬНИЦЫ

АНАЛИЗ МОЧИ № 3 дата 17.04. 2003 г.

Гр. Рудешко для п/п

Мед. свед.	Кол. 66	цвет	прозрачность
	запах	осадок	удельный вес мочи
Химическое исследование	Белок 2,35 мг/л	Индикан	
	Альбумоза	Желчный пигмент (+)	
	Сахар	Уробилин	
	Ацетон	Билирубин	
	Кровь	Диастаза - 128 ед.	
Микроскопическое исследование	Эпителий плоский	1-3 в п/зр	
	-"- моч. пузыря		
	-"- почечный		
	Лейкоциты	10-14-16 в п/зр	
	Эритроциты	0-2 в п/зр	
	Цилиндры гиалиновые		
	-"- зернистые		
	-"- восковидные		
	Слизь (+)		
	Соль		
	Бактерии ++		

Лаборант

Острый холецистит. УЗИ

1. **Лабораторные исследования**
   - *Клинический анализ крови*
   - *Билирубин*
   - *Мочевина*
   - *АсАТ, АлАТ*
   - *Амилаза* мочи
2. **Специальные исследования:**
   - *УЗИ органов брюшной полости*
   - *Лапароскопия*

Диагностическая эффективность УЗИ в диагностике заболеваний ВПЖП

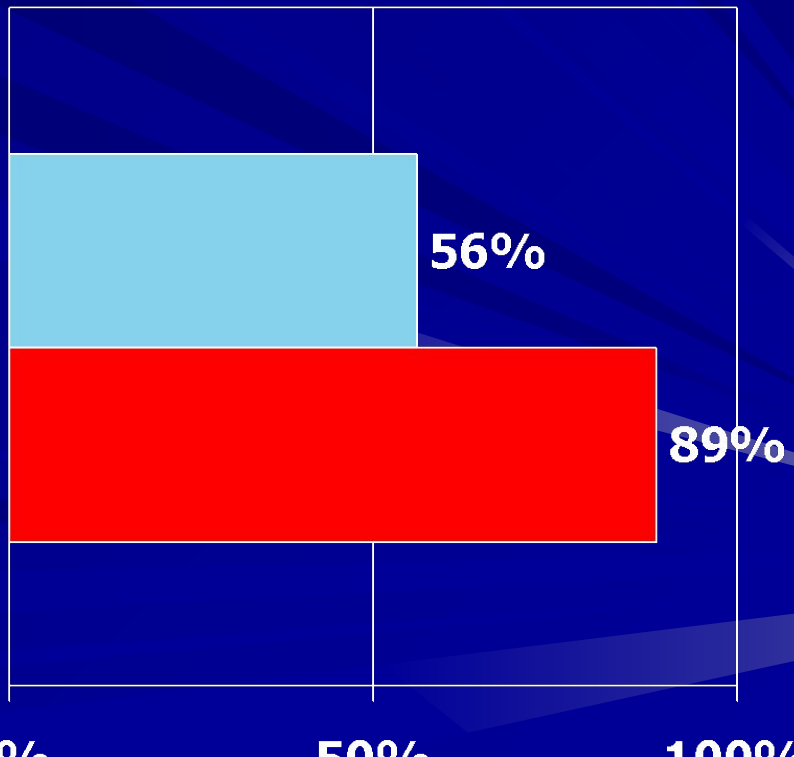

ЭРХПГ. Диагностическая эффективность

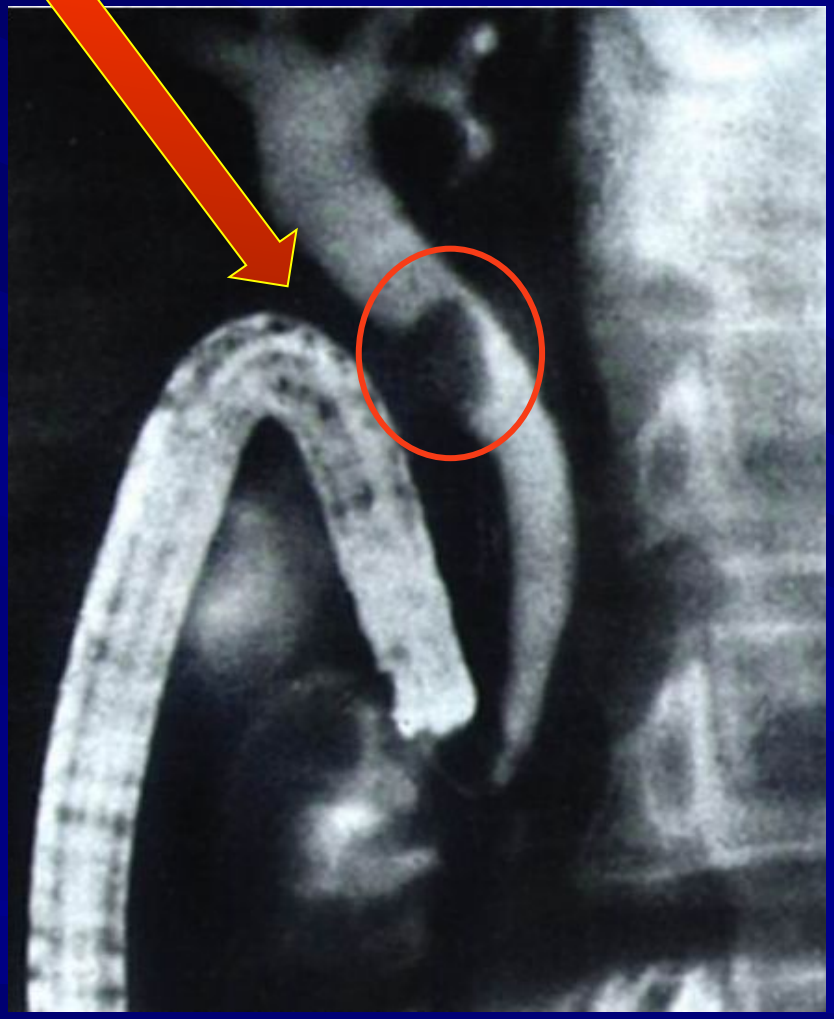

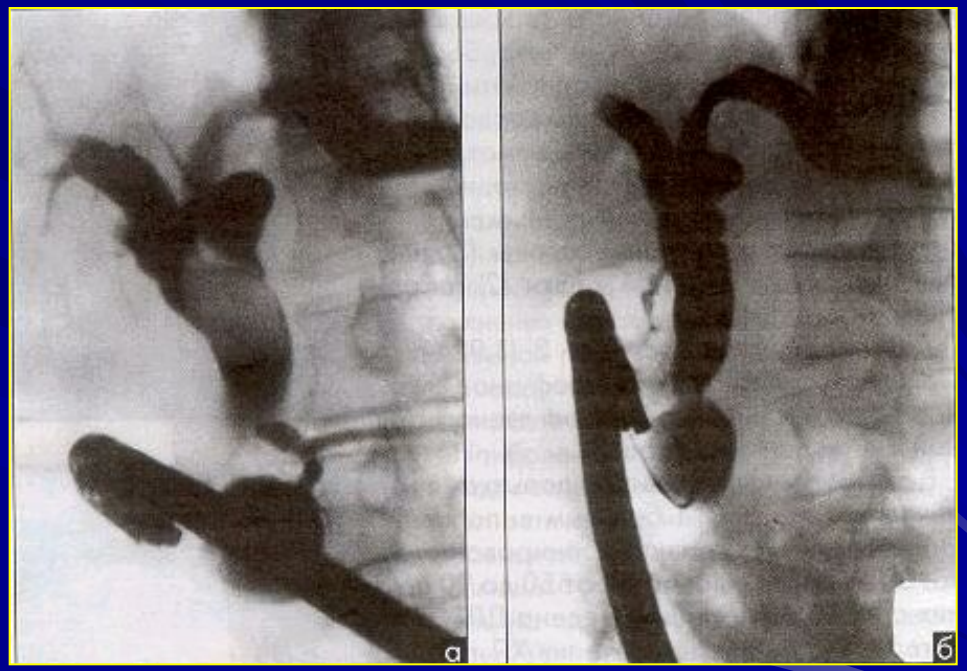

дефект наполнения общего желчного протока при холедохолитиазе

Показаниями к экстренной лапароскопии

- *Неясный диагноз при наличии признаков воспаления в брюшной полости*
- *Необходимость верификации формы и распространенности воспалительного процесса при четкой клинической картине острого холецистита*
- *Острый холецистит, осложненный холангитом с механической желтухой*

Основная причина ошибок – перипузырный инфильтрат

Дифференциальная диагностика острого холецистита

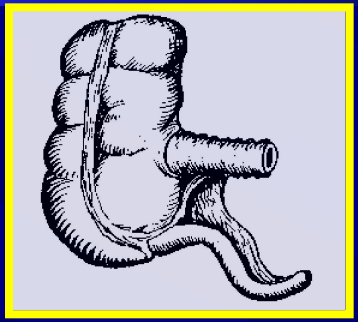

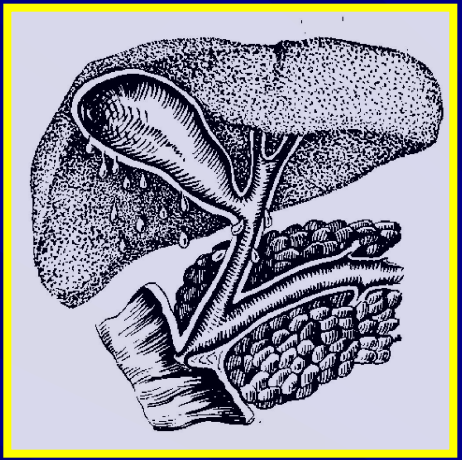

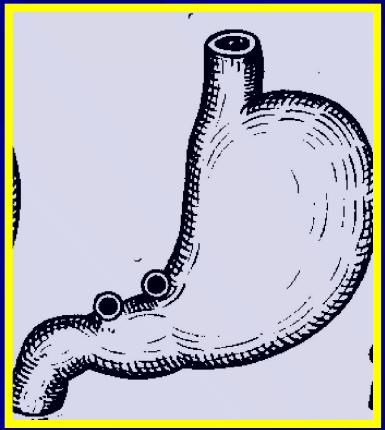

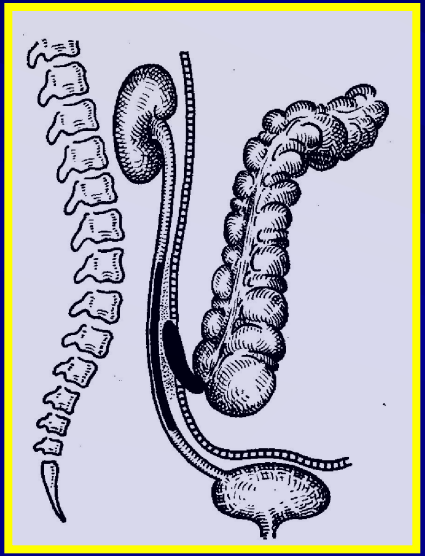



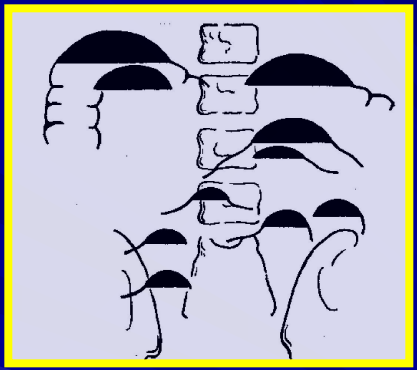

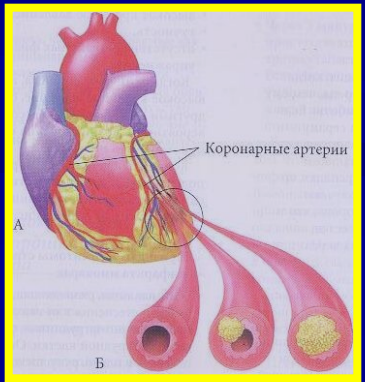

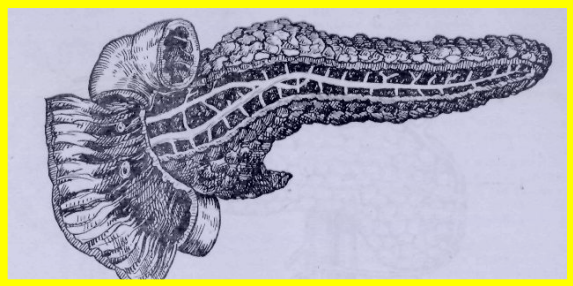

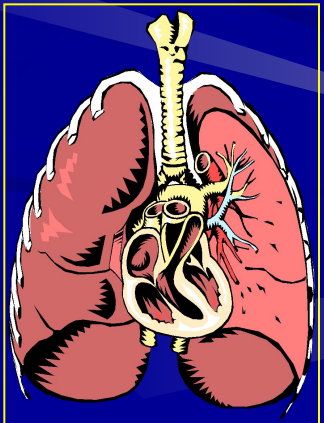

Классификация осложнений острого холецистита и ЖКБ

- Перфорация стенки желчного пузыря с развитием ограниченного или разлитого желчного перитонита

- Механическая желтуха, протоковая гипертензия
- Холедохолитиаз
- Холангит гнойный, Холангит склерозирующий
- Стриктура холедоха, изолированный стеноз БДС
- Папиллит
- Холецистопанкреатит
- Желчно-печеночный бронхиальный свищ, желчно-печеночный кишечный свищ
- Перихоледохеальный лимфаденит
- Холемия, осложненная желудочно-кишечным кровотечением
- Печеночная недостаточность

- Поддиафрагмальный абсцесс
- Абсцесс печени
- Сепсис

Ретроградная холангиопанкреатография

Перфорация. Разлитой желчный перитонит

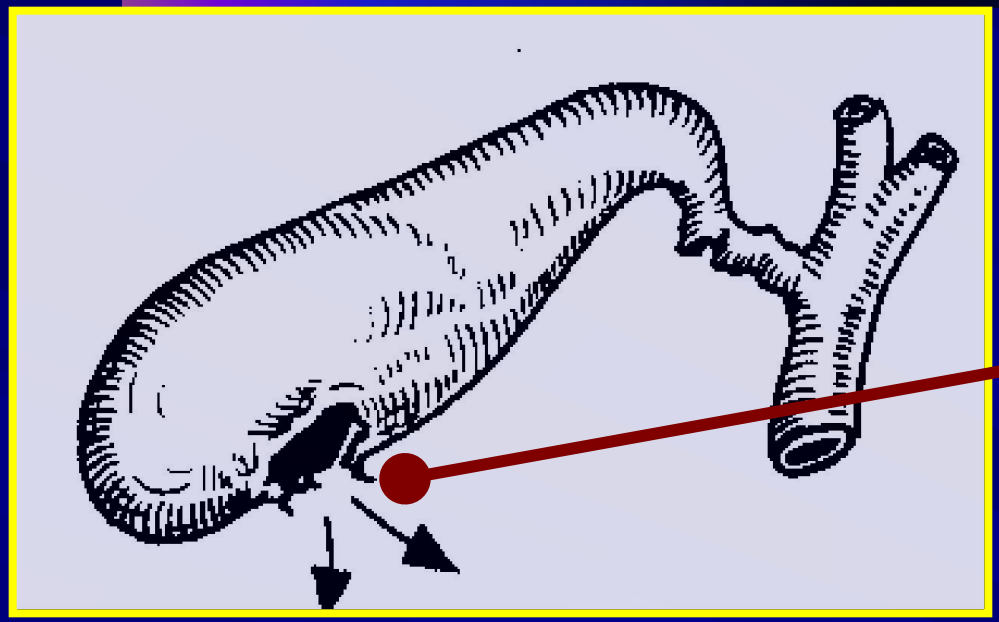

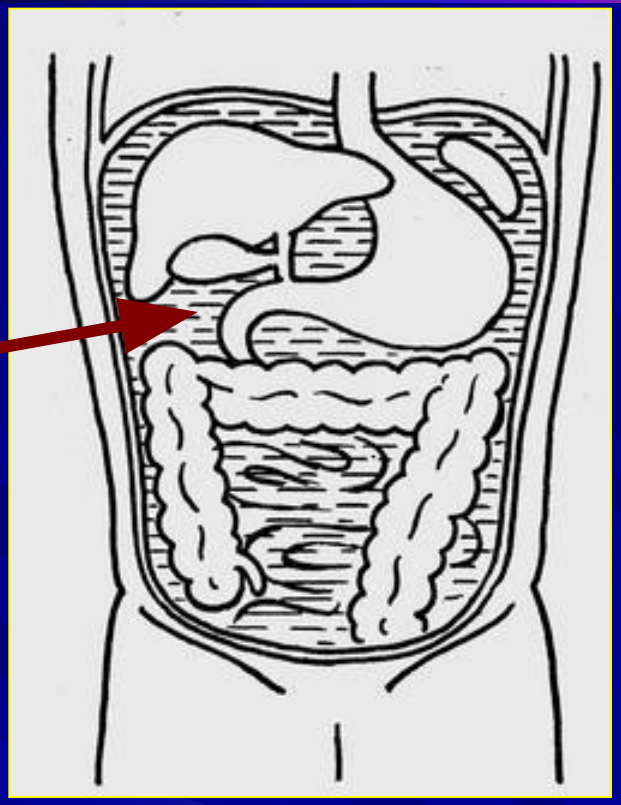

При деструктивном холецистите иногда наступает перфорация желчного пузыря с развитием разлитого гнойного желчного перитонита

Разлитой желчный перитонит при прободном остром холецистите

Схема локализации ограниченных гнойников при перфорации желчного пузыря

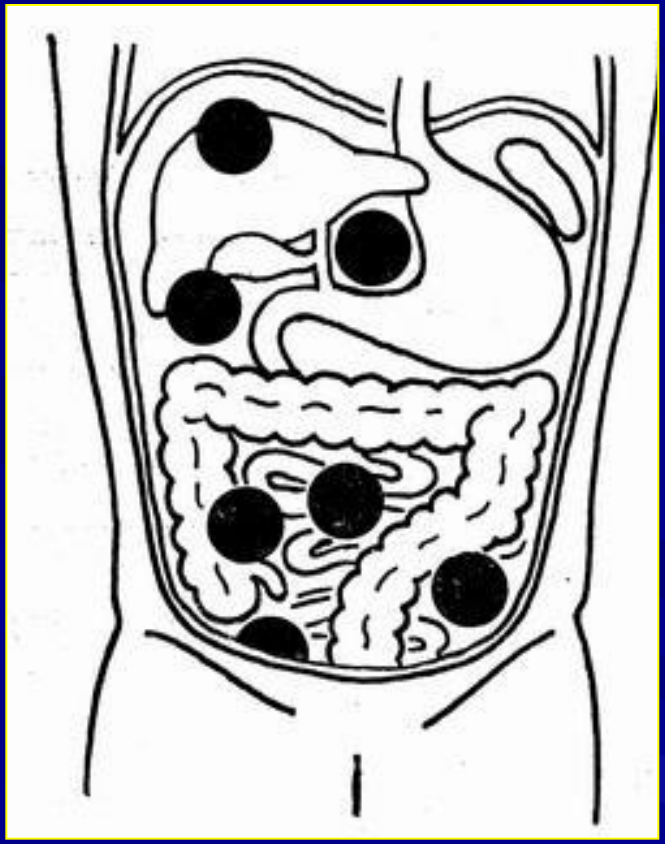

Однако часто даже при прободении желчного пузыря он ограничивается от свободной брюшной полости спайками и соседними органами. Образуются ограниченные гнойники.

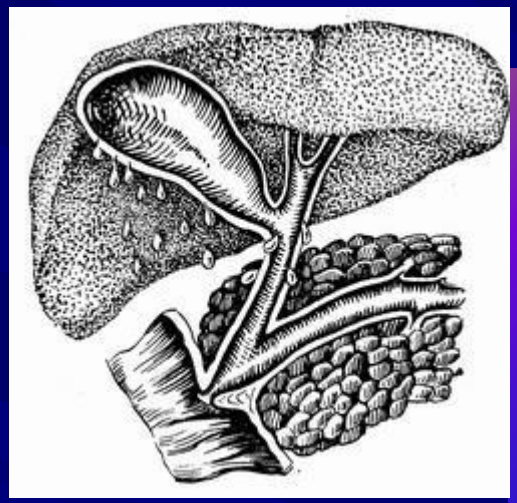

Проникновение желчи в брюшную полость возможно и без перфорации желчного пузыря

Это связано с глубоким проникновением ходов Люшка в мышечный слой пузыря.

Стенка желчного пузыря покрывается капельками желчи, что носит название «плачущего» желчного пузыря.

Развивается беспрободной желчный перитонит

Беспрободной желчный перитонит

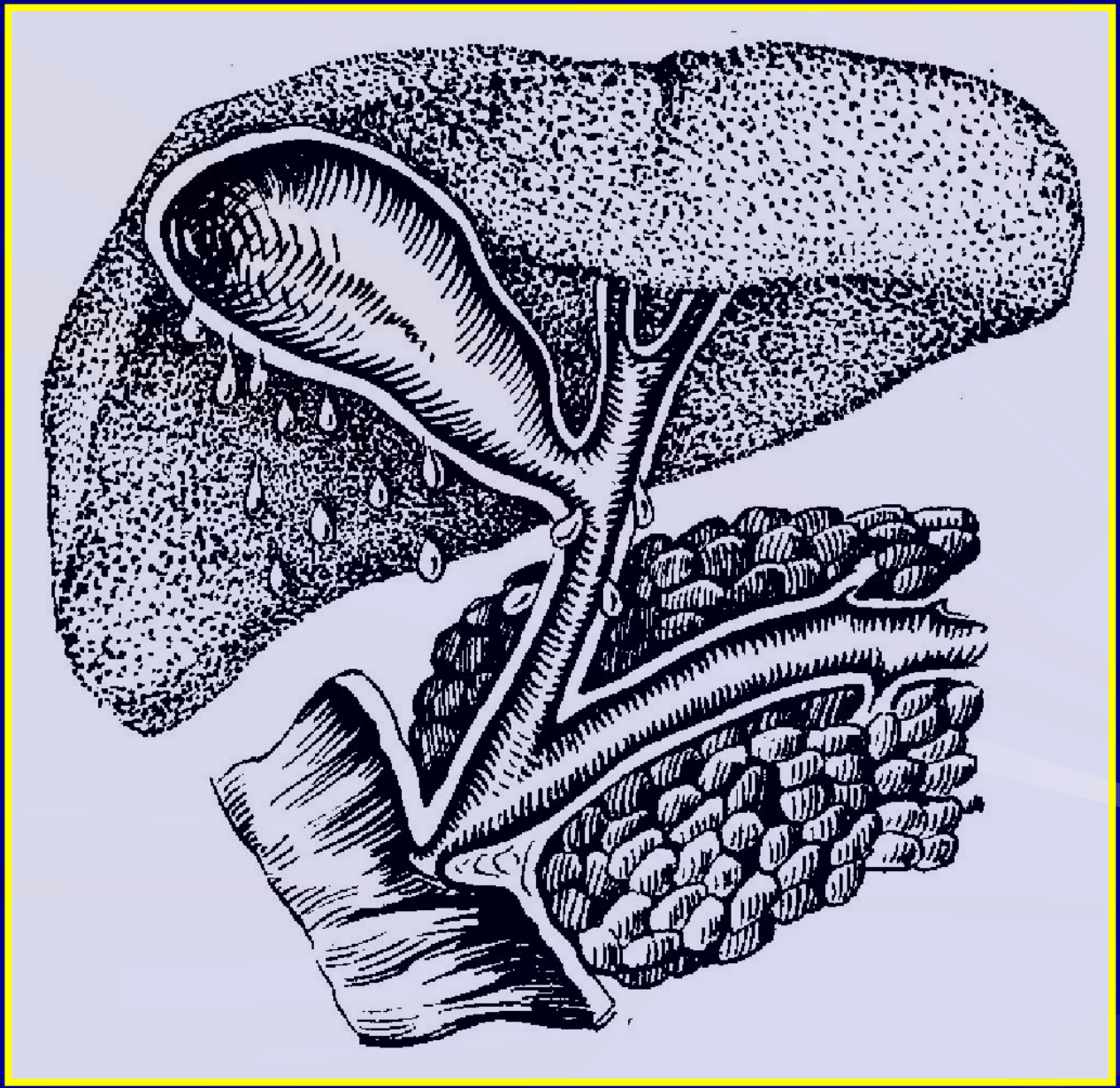

Водянка желчного пузыря

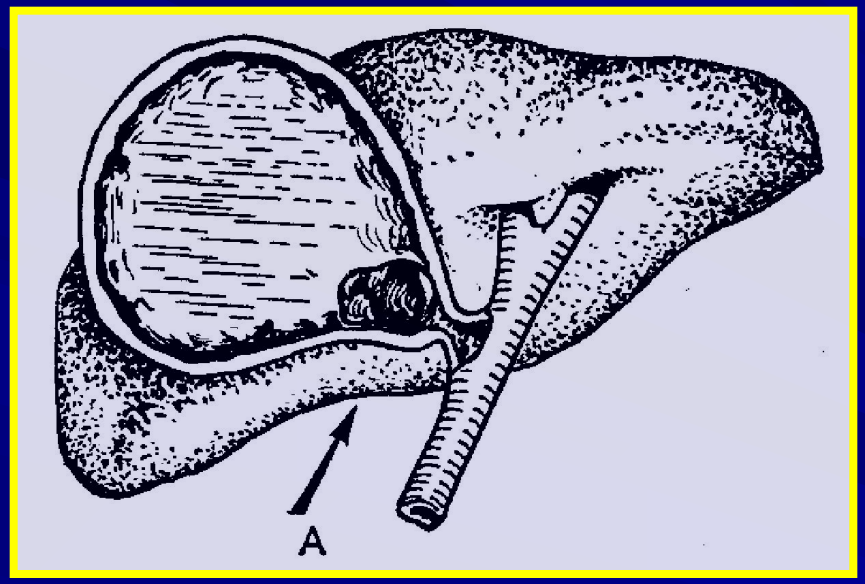

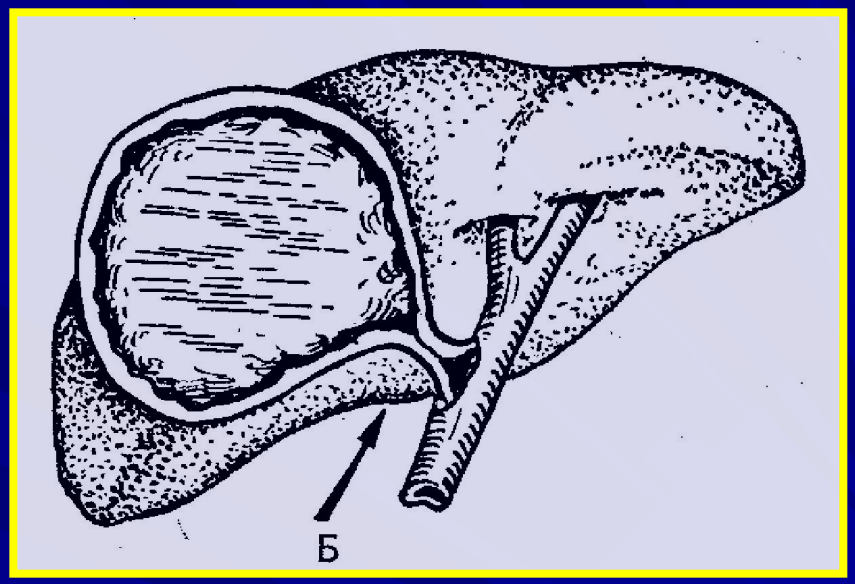

Причины развития водянки желчного пузыря:
А - обструкция пузырного протока конкрементом
Б - инфильтрация стенок пузырного протока

Механическая желтуха. Холедохолитиаз

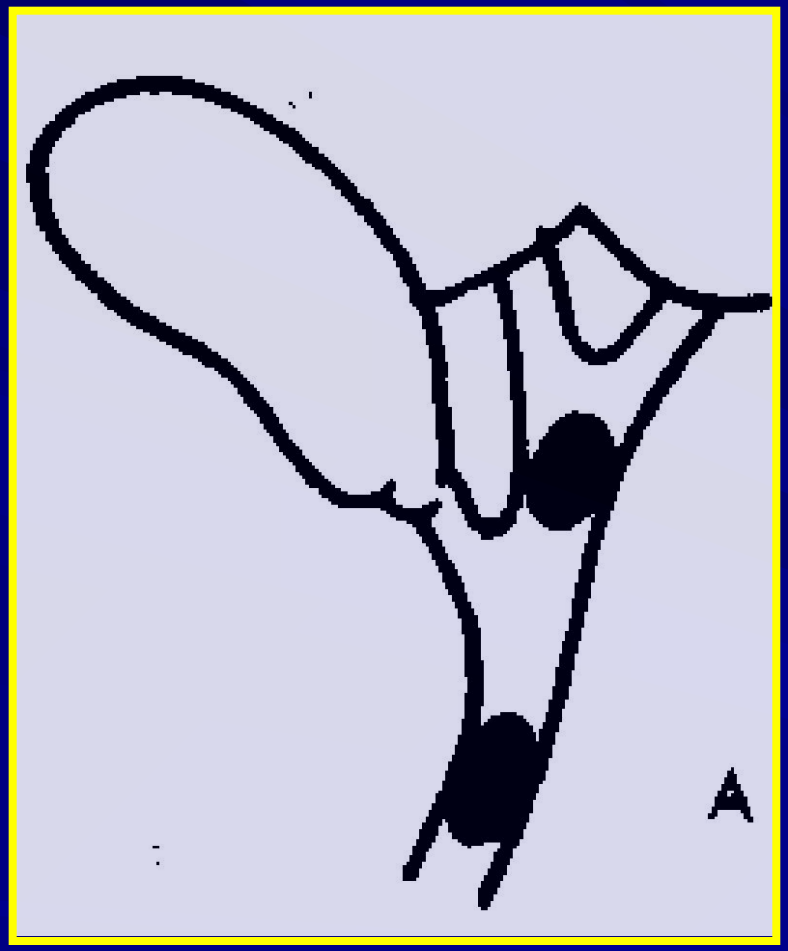

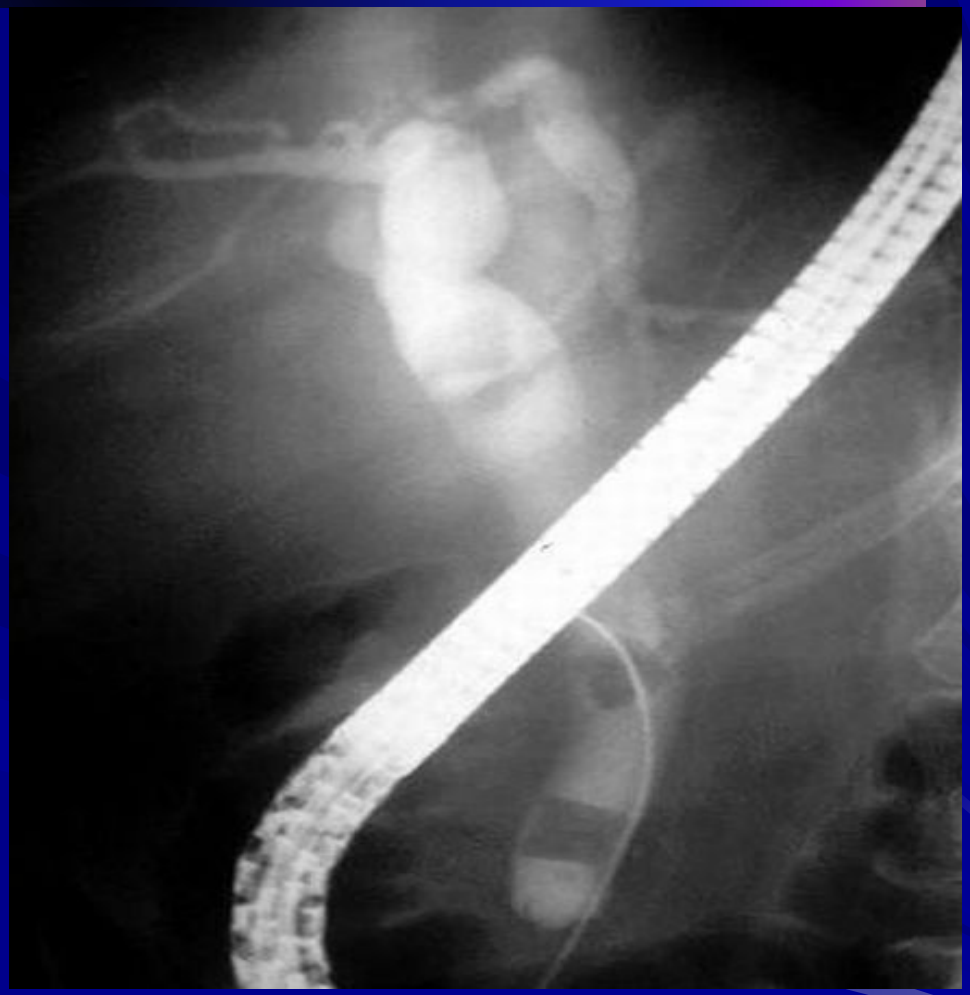

ЭРХГ: четкие контуры дефектов наполнения общего желчного протока, вызванных крупными конкрементами

Ядерно-магнитная томография с контрастированием билиарного тракта: характерные дефекты наполнения общего желчного протока при холедохолитиазе

Механическая желтуха. Панкреонекроз

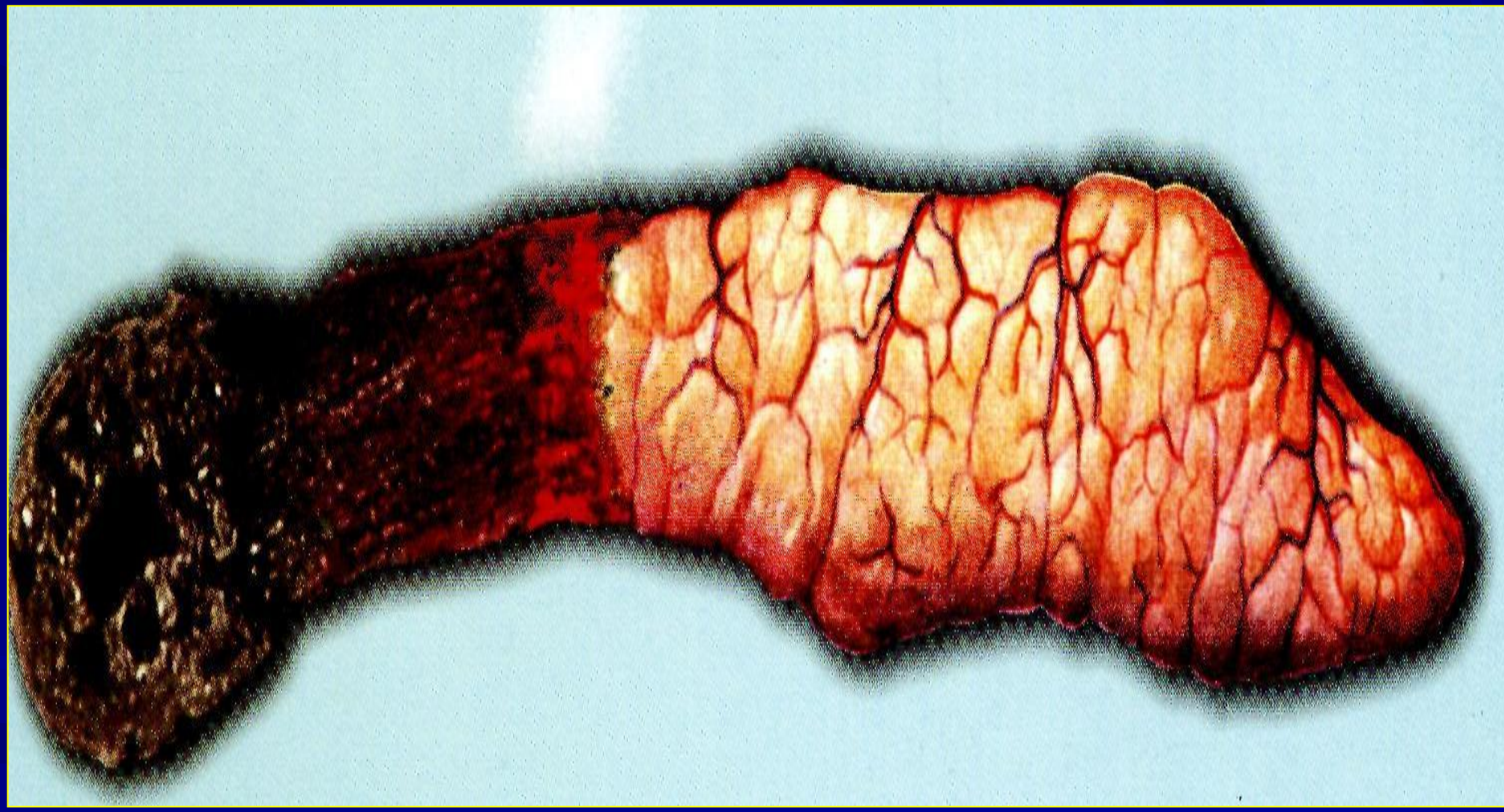

Механическая желтуха. Изолированный стеноз БДС

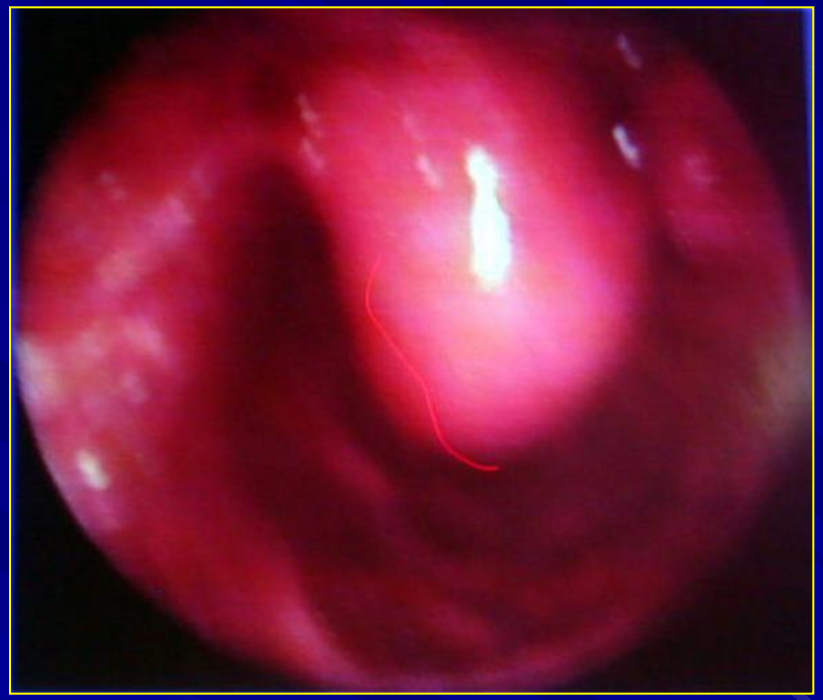

Эндоскопическая папиллосфинктеротомия



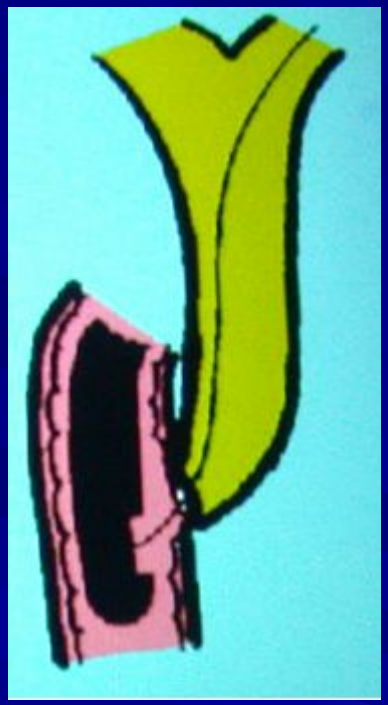

Эндоскопическая папиллодилатация

Расправление талии баллона

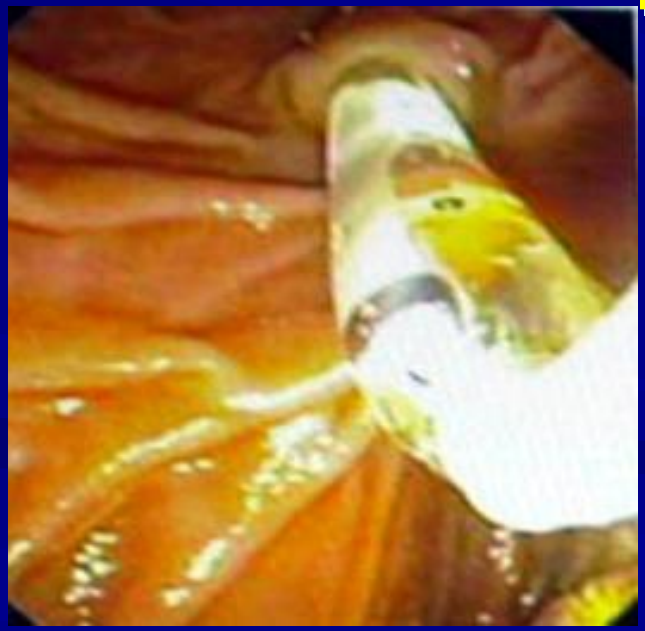

Эндоскопическая папиллодилатация

Аспирация контраста из баллона

Устье БДС после ЭПД

Эндоскопическая папиллодилатация

Экестракция конкремента

Извлечение баллона

Холангит - воспаление внутри- и внепеченочных желчных ходов. Возникает при холедохолитиазе за счет холестаза и инфекции

По характеру морфологических изменений в стенках желчных протоках выделяют катаральный и гнойный холангит

Холангиография через дренаж Кера: множественные кисты внутрипеченочных желчных протоков, кистозное расширение общего желчного протока

Стенозирующий холангит

Холангиограмма: множественные стриктуры общего желчного протока

Механическая желтуха. Холангит восточный

Этиология связана с паразитами

В 75-80% встречаются внутрипеченочные желчные камни

Opistorchosis felineus в просвете желчного протока. Присоска гельминта втянула участок стенки желчного протока *(по Н.Н.Плотникову)*

Чередование стриктур и расширений внутрипеченочных желчных протоков

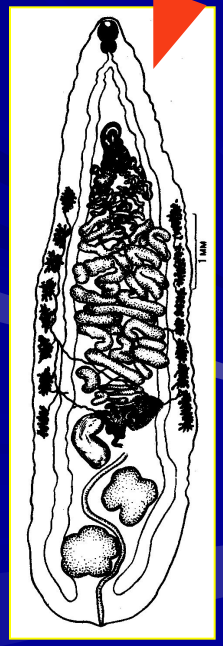

Острый холецистит. Тактика лечения

Больные с катаральным и флегмонозным холециститами

Консервативное лечение в течение 24-48 часов с обязательным динамическим осмотром хирурга

Неэффективность консервативного лечения в течение 24-48 часов

Появление признаков деструктивного холецистита в течение 6 ч

Оперативное лечение в сроки от 24 до 72 часов

Острый холецистит. Показания к экстренной операции

Деструктивные формы острого холецистита: перфорация, гангрена или флегмона пузыря с признаками перитонита или катаральный холецистит, осложненный закупоркой печеночного или общего желчного протоков.



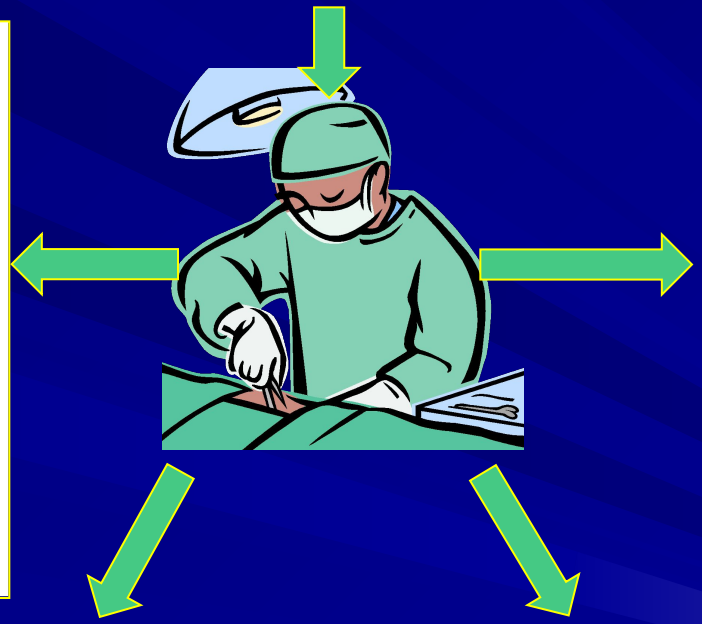

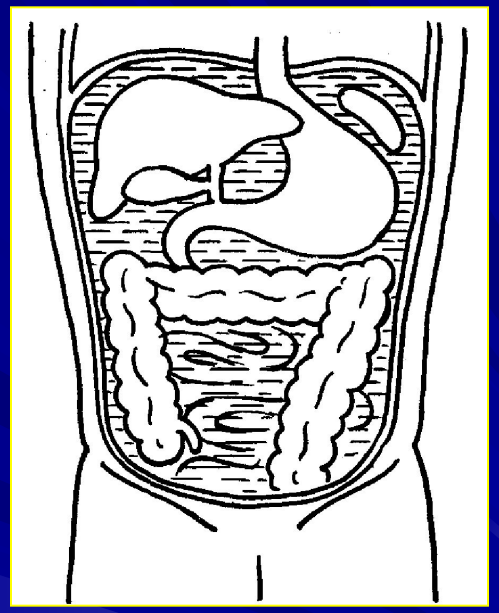

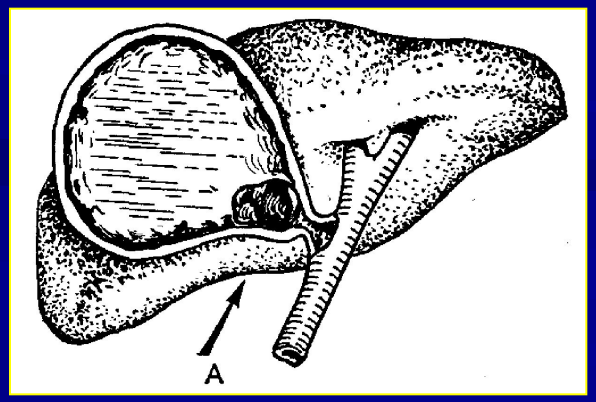

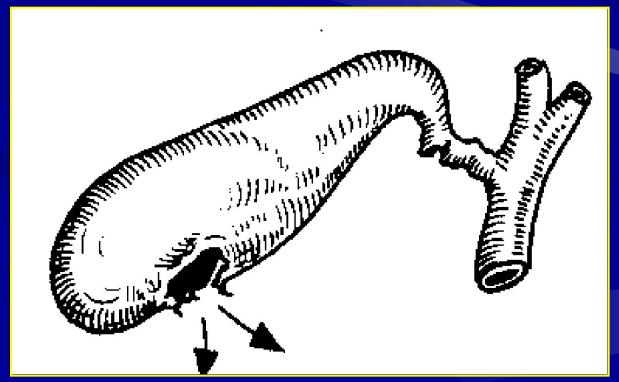

Острый калькулезный холецистит, осложненный обтурационной желтухой

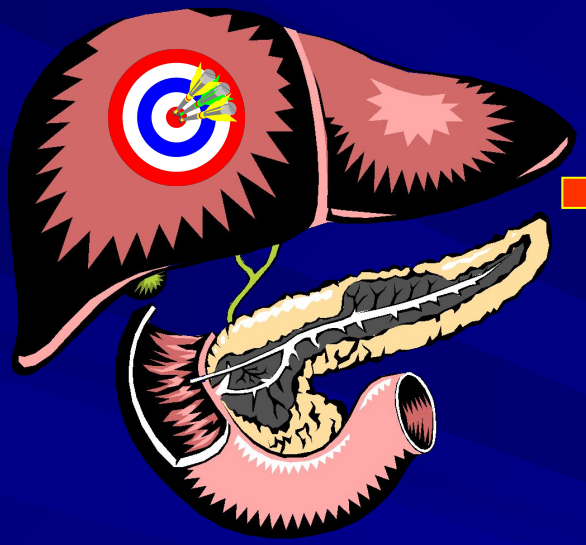

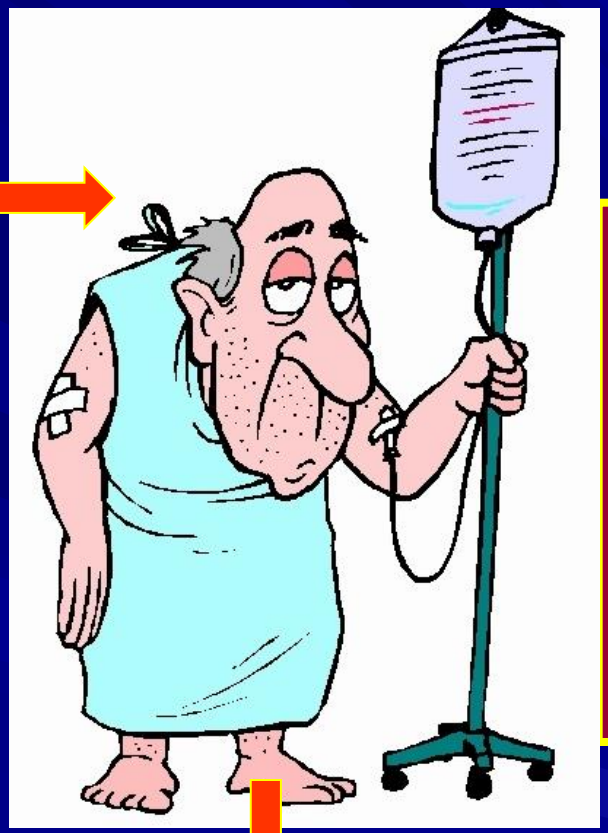

Требуется адекватная предоперационная подготовка. В первую очередь необходимо удалить из кровеносного русла токсические метаболиты

Плазмосорбция

Плазмоферез

Гемосорбция

Оперативные доступы к желчному пузырю

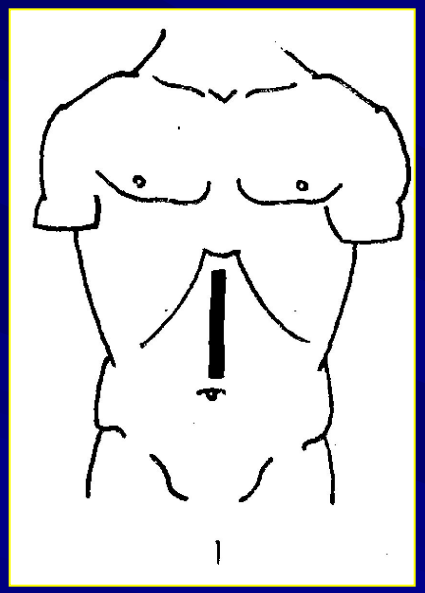

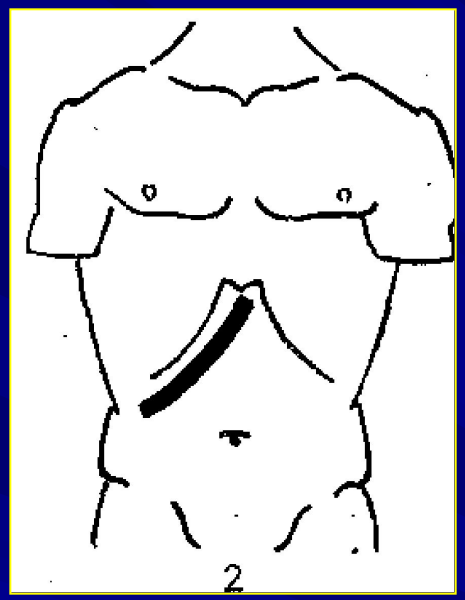

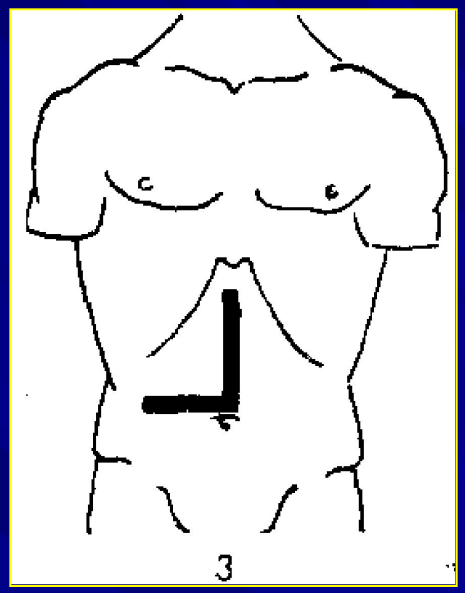

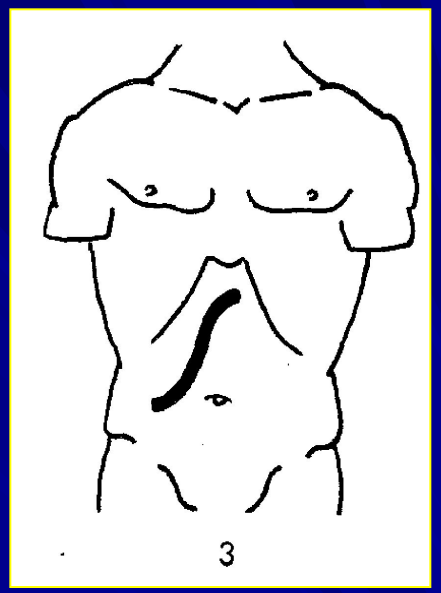

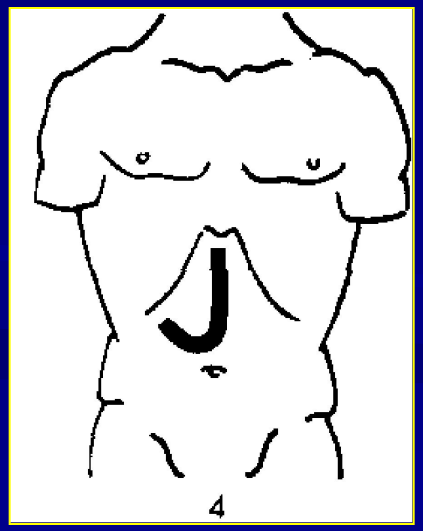

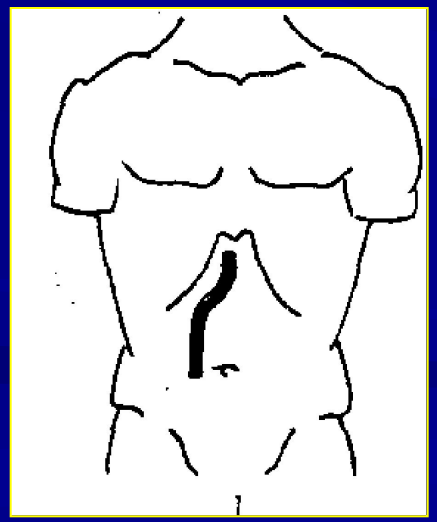

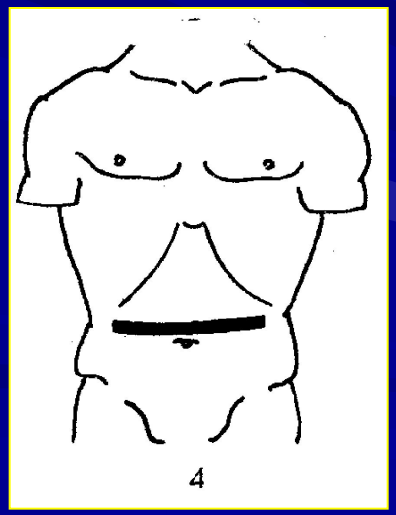

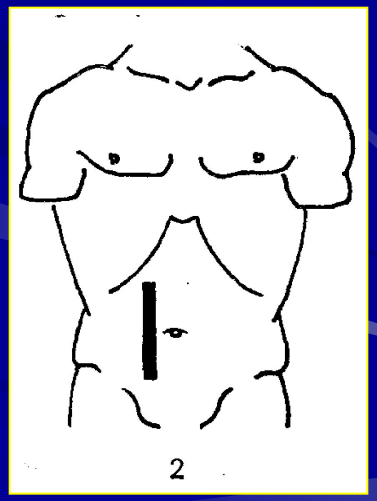

Комбинированные доступы к желчному пузырю

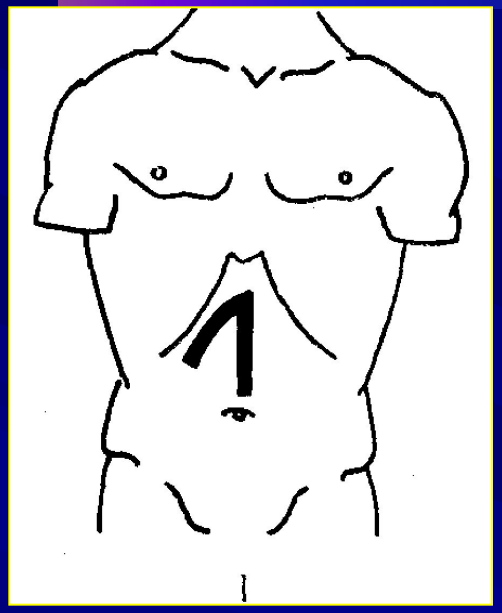

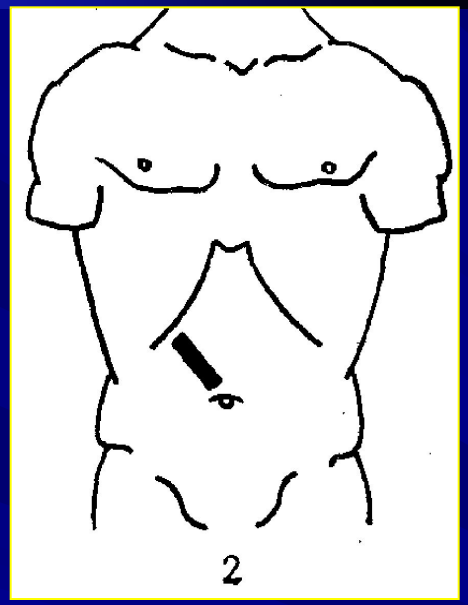

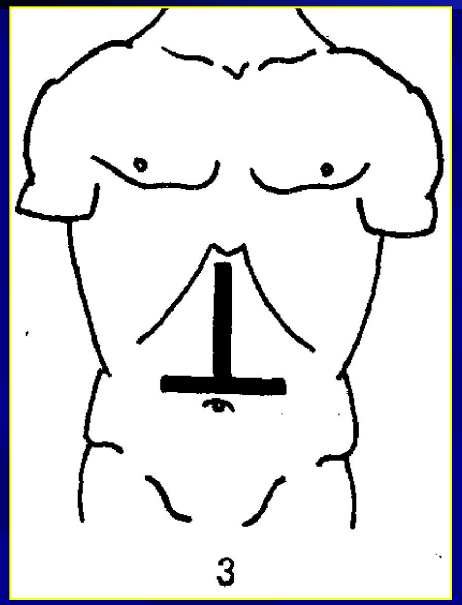

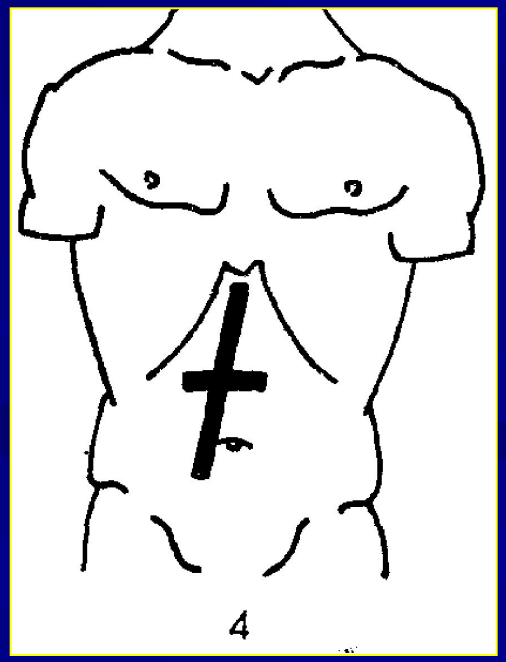

Применяются при операциях на ВПЖП:

1 - лоскутный (Лежар)

2 - косопоперечный (Госсе)

3 - комбинированный (Бруншвиг)

4 - комбинированный (Уайпл)

Способы холецистэктомии от шейки

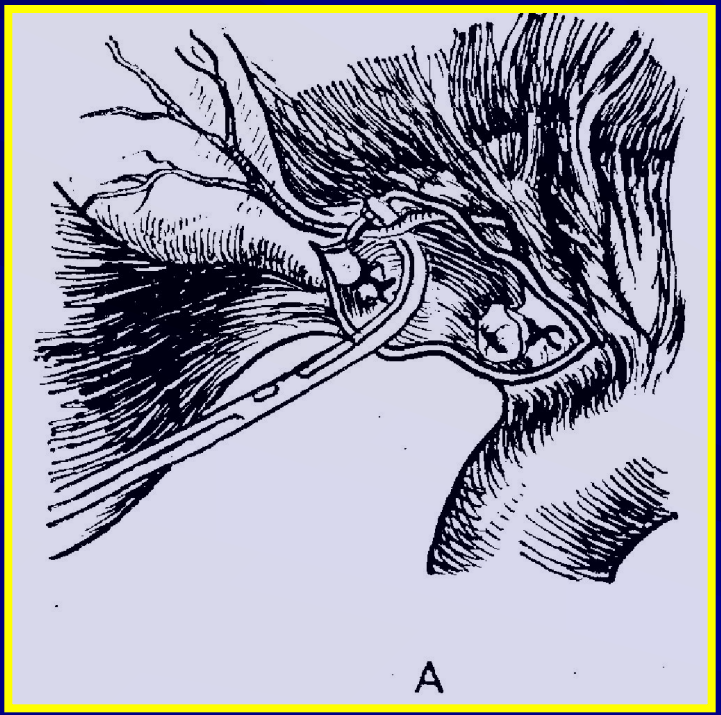

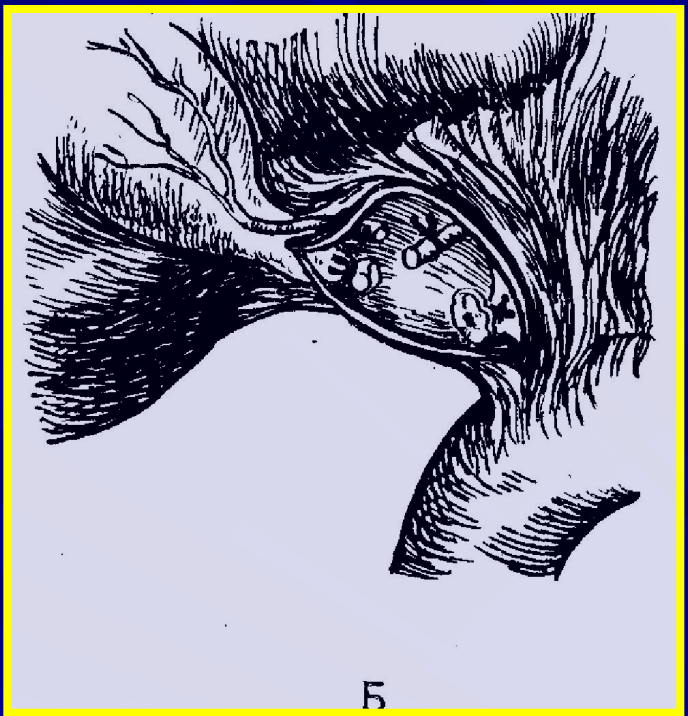

Удаление желчного пузыря от шейки:
А - перевязан и рассечен пузырный проток, подведена лигатура под пузырную артерию
Б - после перевязки пузырная артерия пересечена

Способы холецистэктомии от дна



Показано:
при наличии выраженного инфильтрата в области гепатодуоденальной связки и в области шейки желчного пузыря

Способы холецистэктомии От дна

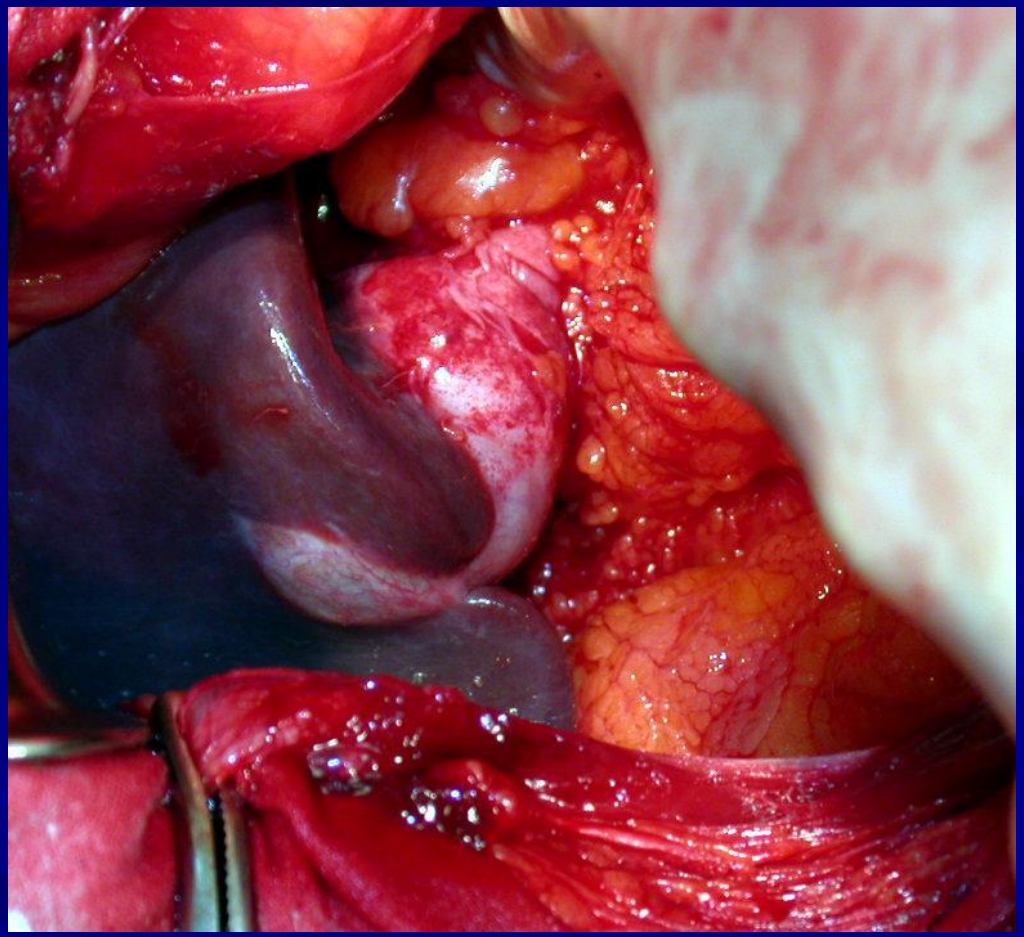

МИРИЗЗИ СПОСОБ
удаления желчного пузыря, расположенного внутрипеченочно.
В месте предполагаемого расположения желчного пузыря пунктируют печень и желчный пузырь.
Рассекают ткань печени над пузырем по оси его и производят холецистэктомию

Интраоперационная ревизия ВПЖП
Измерение ширины холедоха

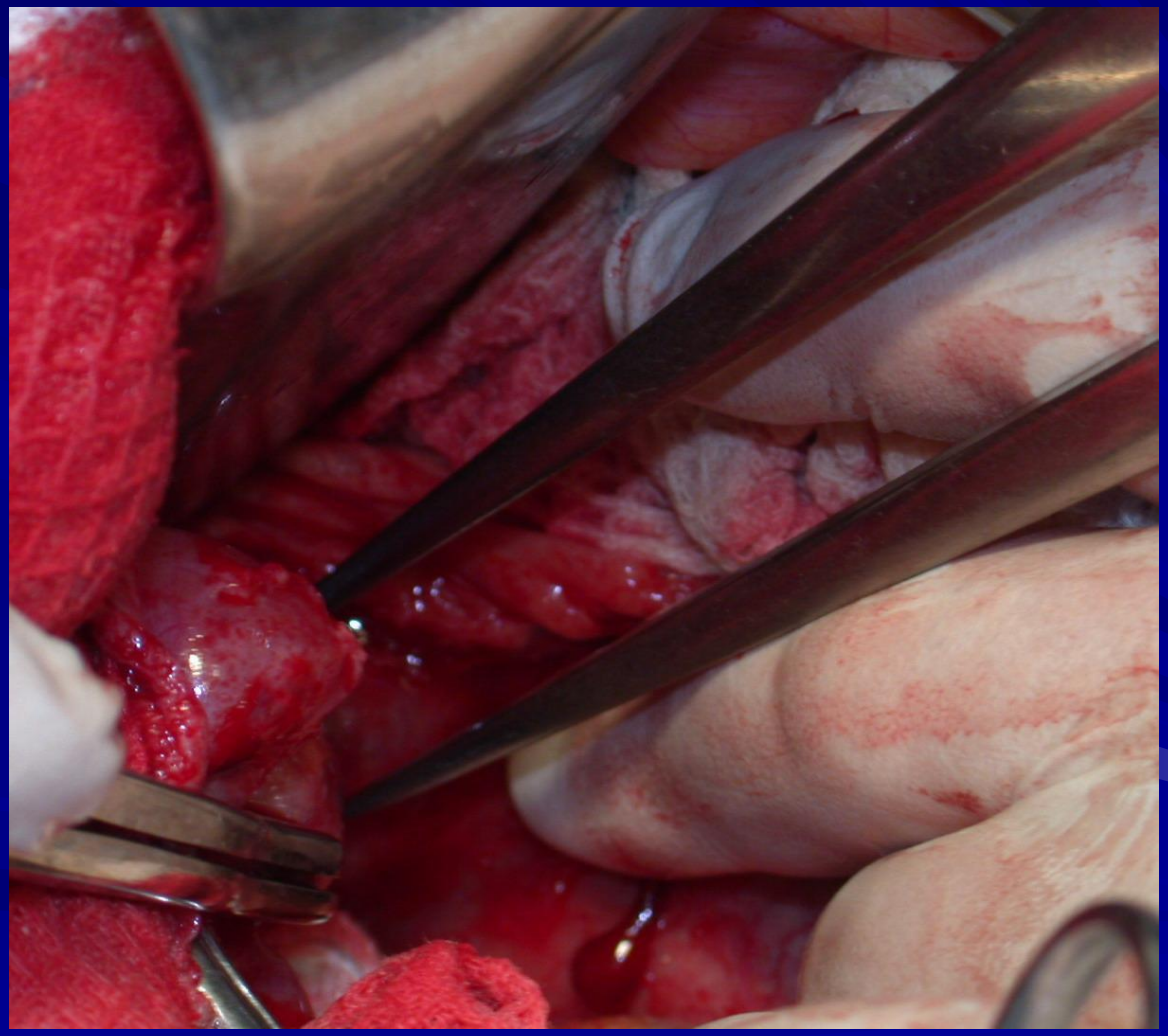

Интраоперационная холецистохолангиография
Инъекция рентгенконтрастного вещества

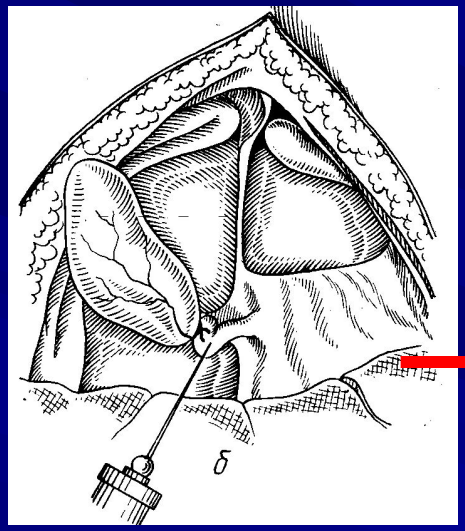

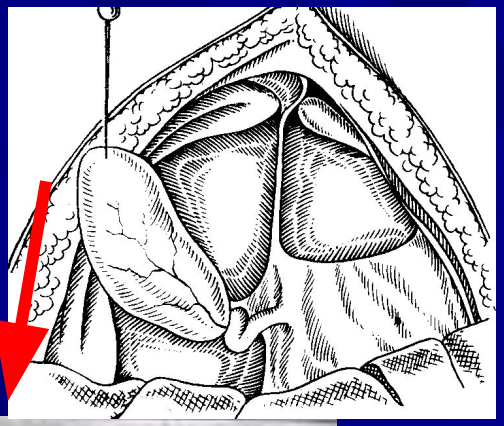

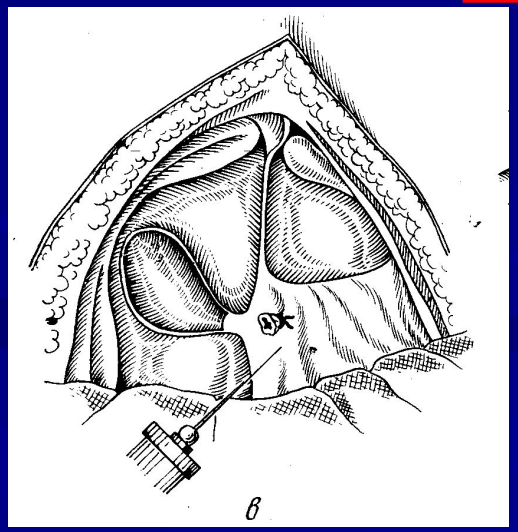

Видны тени конкрементов в желчном пузыре и расширенном желчном протоке

Интраоперационная фистулохолангиография

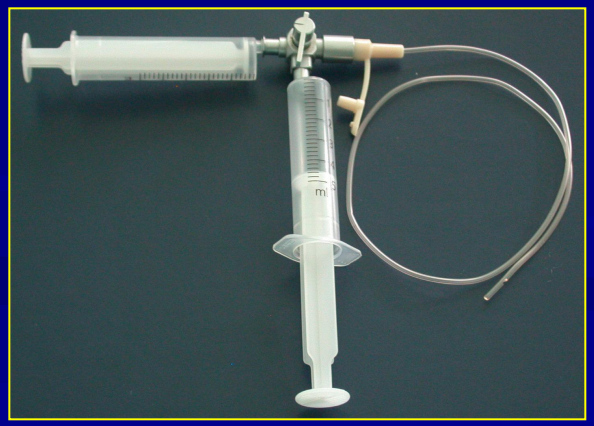

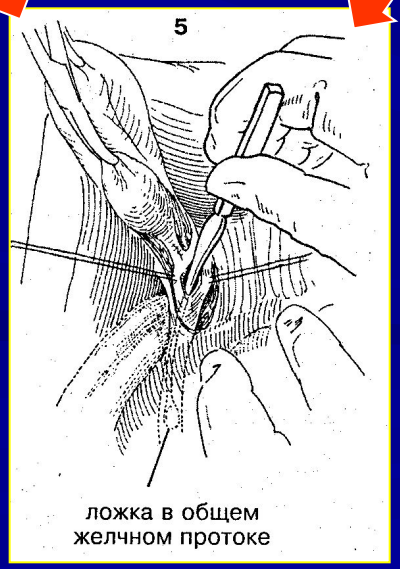

Интраоперационная холедохоскопия

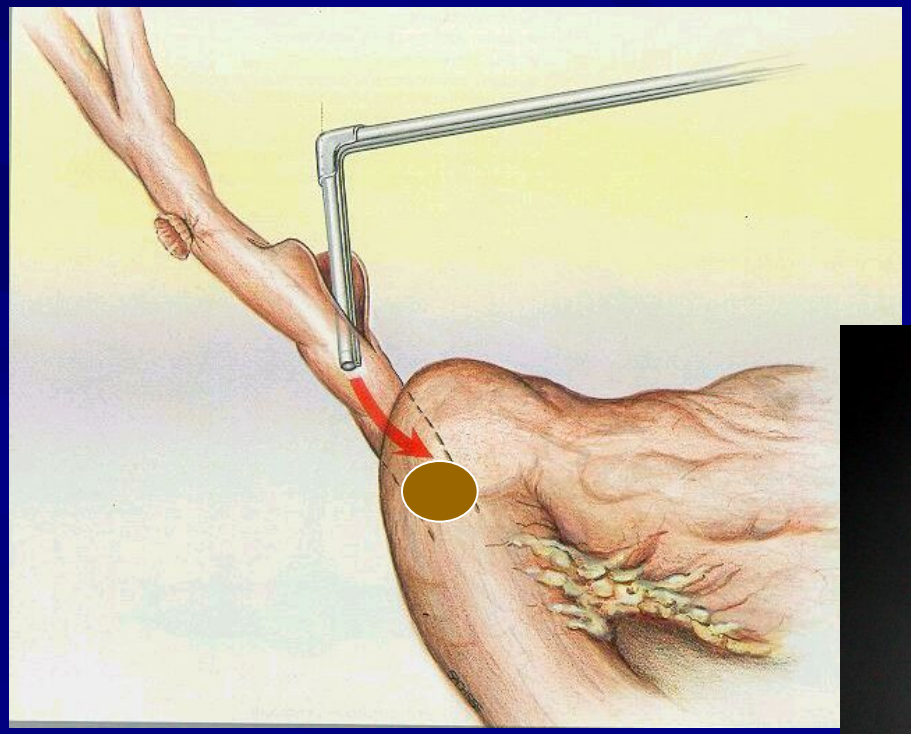

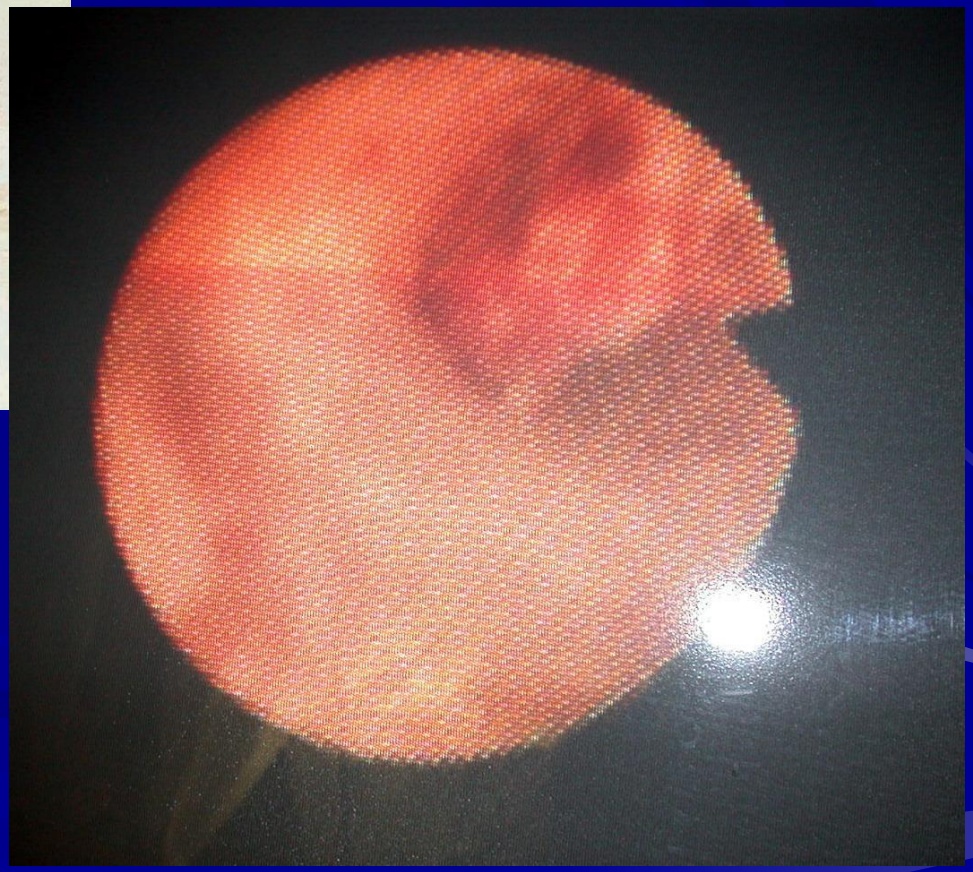

Холедохотомия

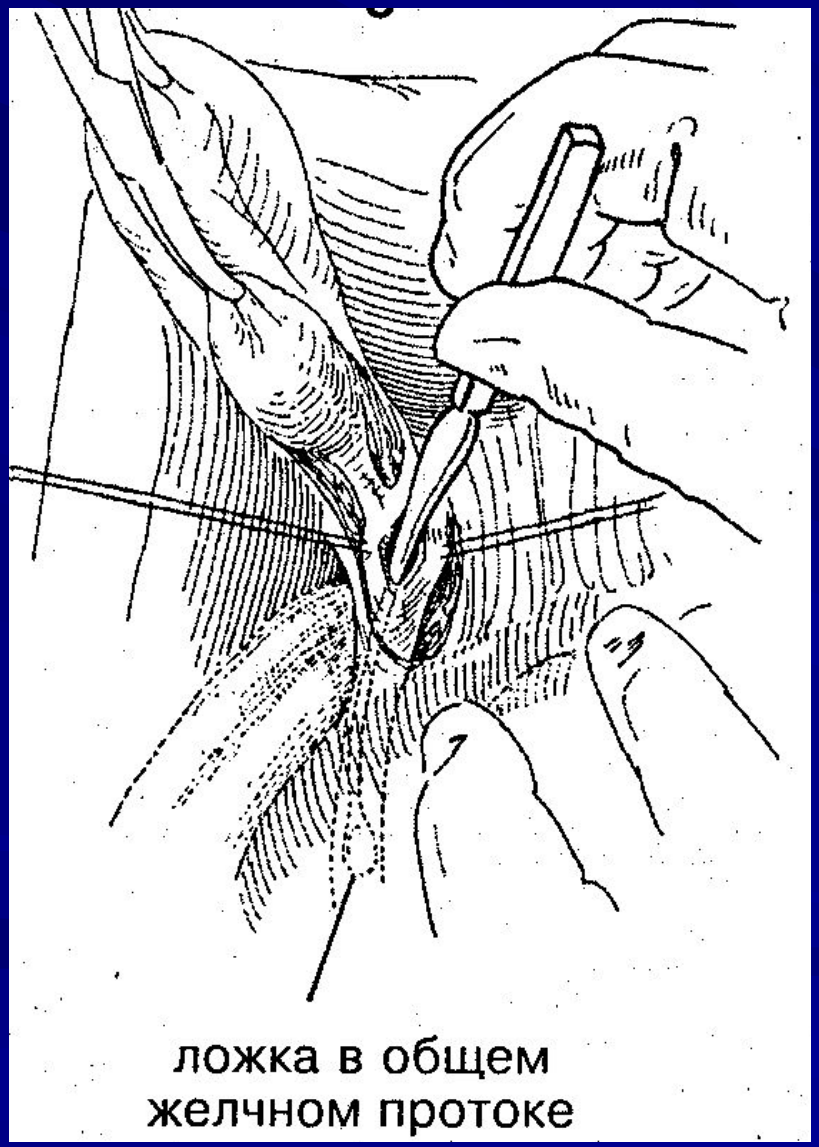

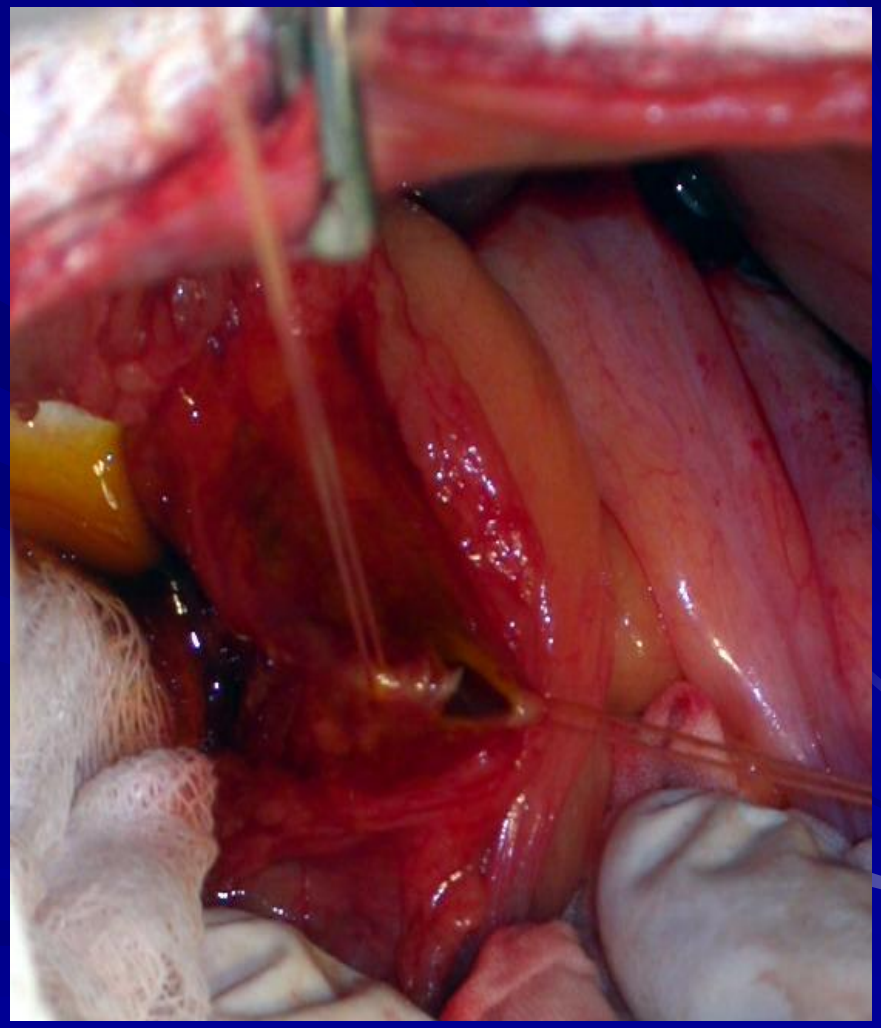



Холедохотомия. Показания

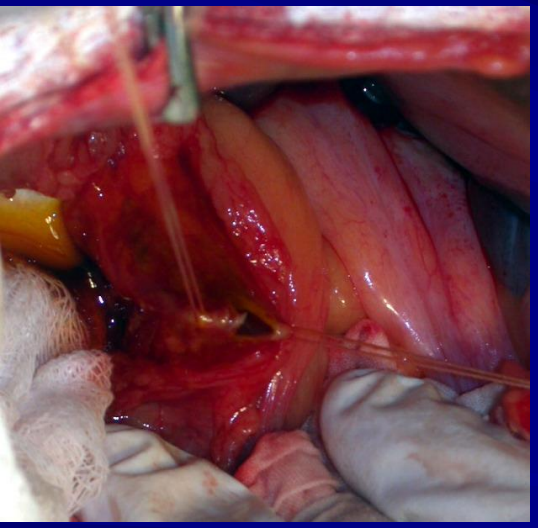

1. наличие желтухи в анамнезе
2. острый панкреатит со сдавлением панкреатической части холедоха
3. стеноз дистального отдела холедоха
4. нарушение проходимости дистального отдела общего желчного протока
5. резкое расширение желчного протока
6. стеноз БДС
7. желчная гипертензия
8. увеличение диаметра холедоха более 12 мм
9. повторные вмешательства
10. наружные желчные свищи

Холедохотомия. Этапы

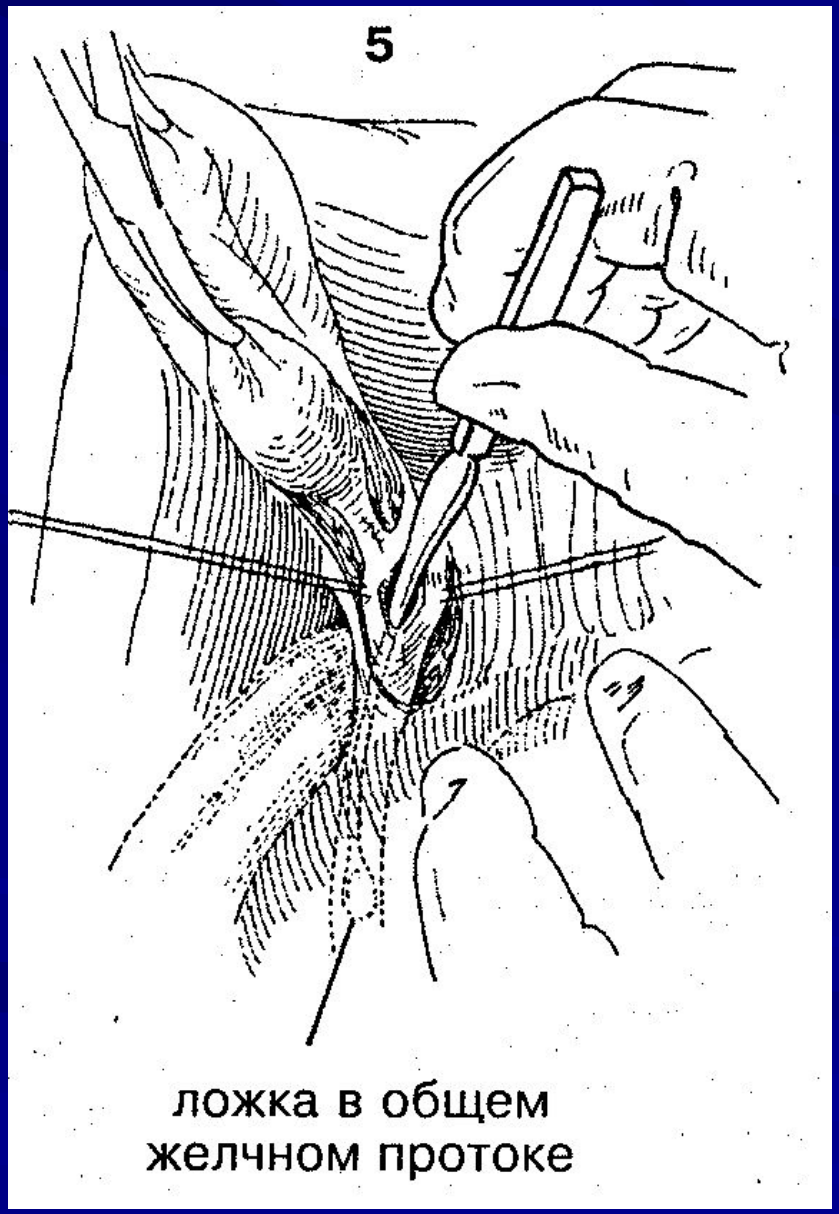

Дренирование ВПЖП. Варианты

Дренирование холедоха по А. В. Вишневскому



Дренирование холедоха по Денверу-Керу

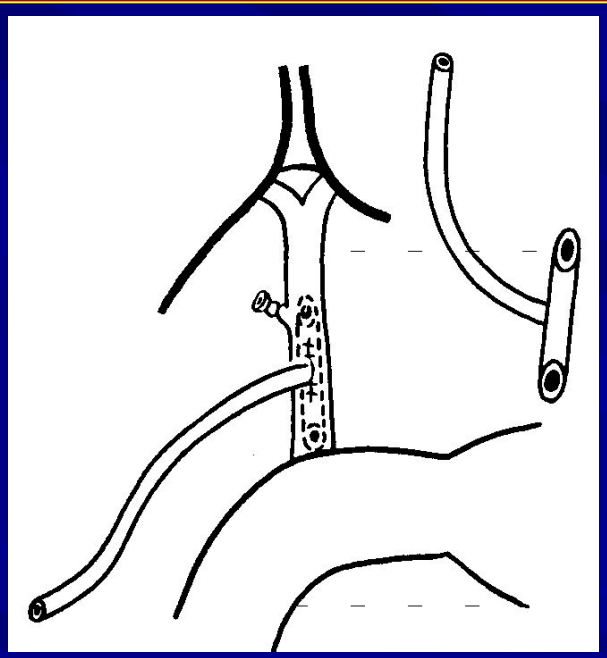

Дренирование холедоха по Д. Л. Пиковскому

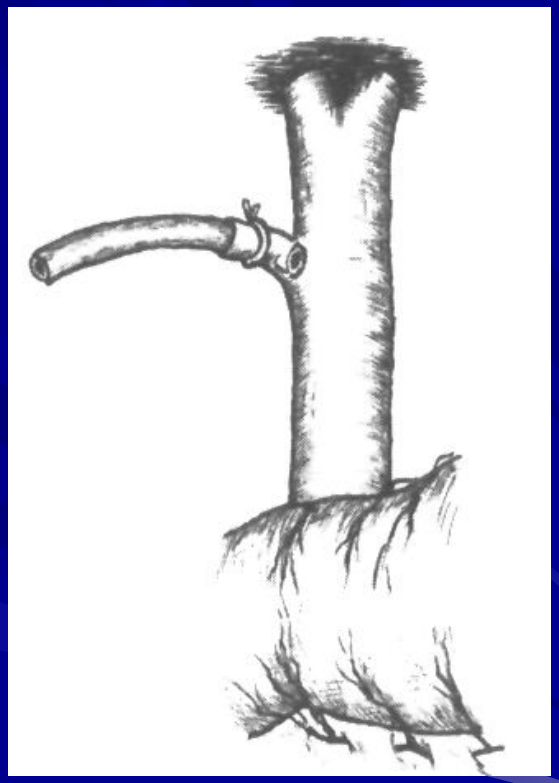

Холецистостомия

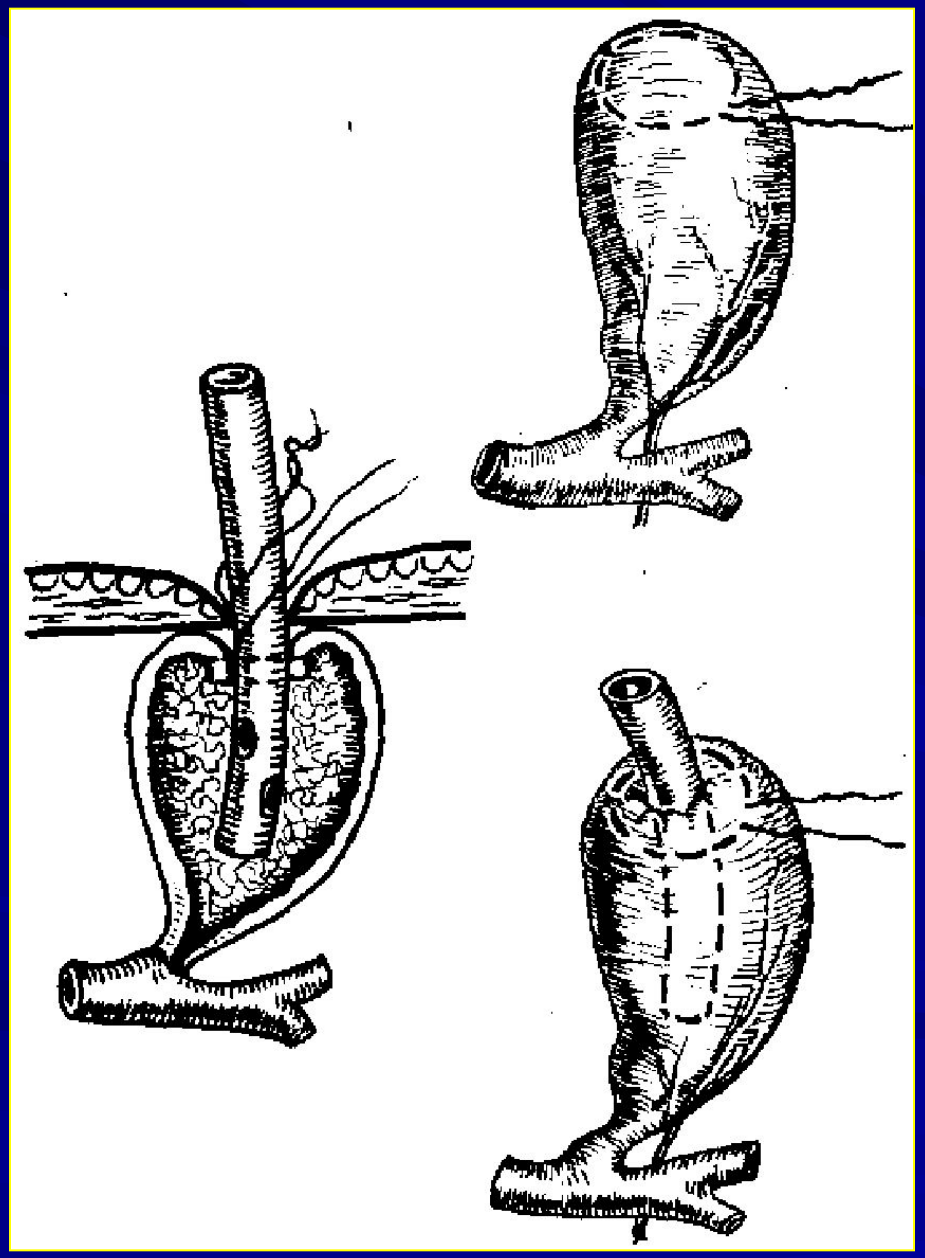

Условием наложения холецистостомы является жизнеспособность стенки пузыря и проходимость пузырного протока

Эндовидеохирургические вмешательства на ВПЖП. Показания для лапароскопии

Неясный диагноз при наличии признаков воспаления в брюшной полости

Острый холецистит, осложненный холангитом с механической желтухой

При высоком риске оперативного вмешательства

Флегмонозный холецистит (без распространенного перитонита)

Необходимость верификации формы и распространенности воспалительного процесса при четкой клинической картине острого холецистита

Видеолапароскопия. Возможности

Лапароскопическая холецистостомия и дробление камней в желчном пузыре

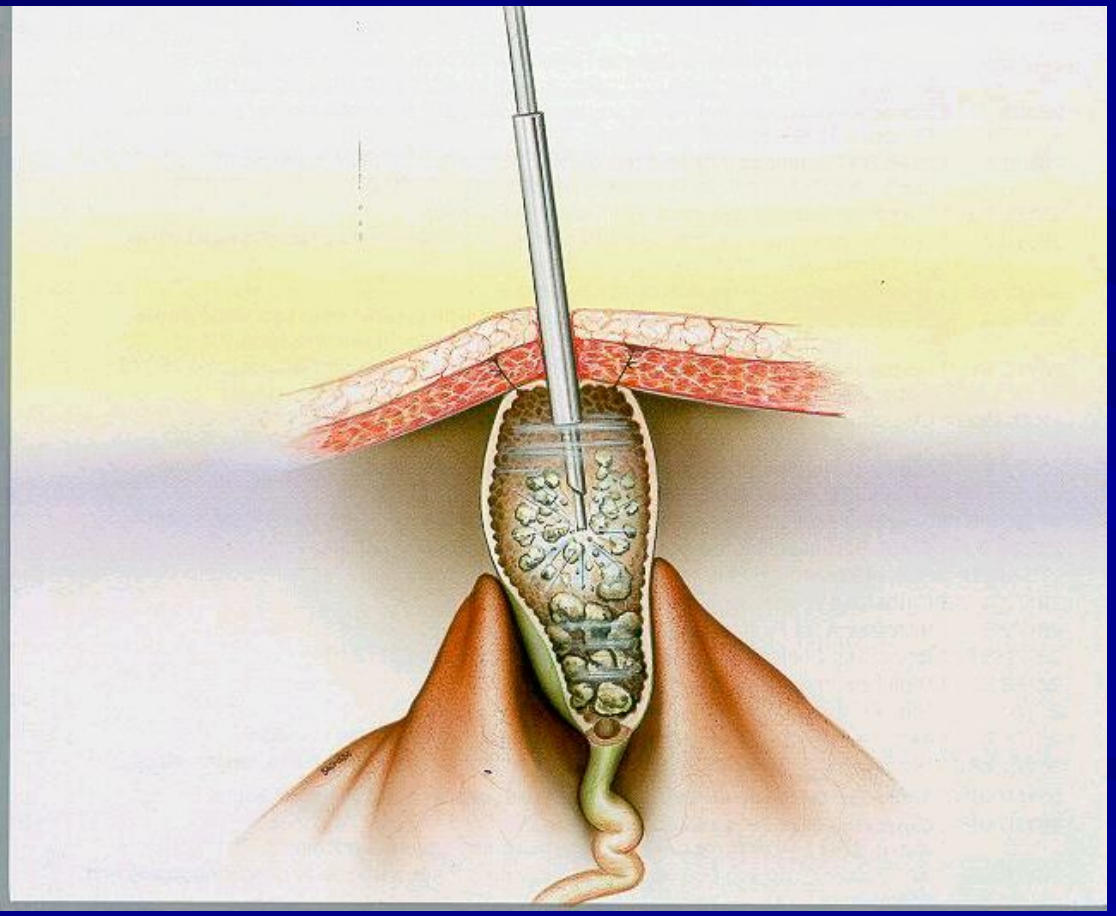

Санационная декомпрессия желчного пузыря.
Введение лекарственных смесей в полость пузыря, в клетчатку ворот печени, околопузырное пространство

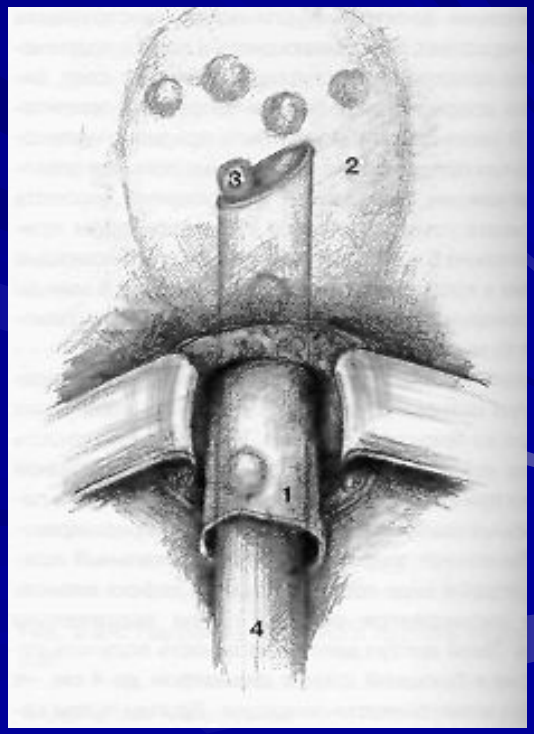

Механическая желтуха. Опухоль головки ПЖ

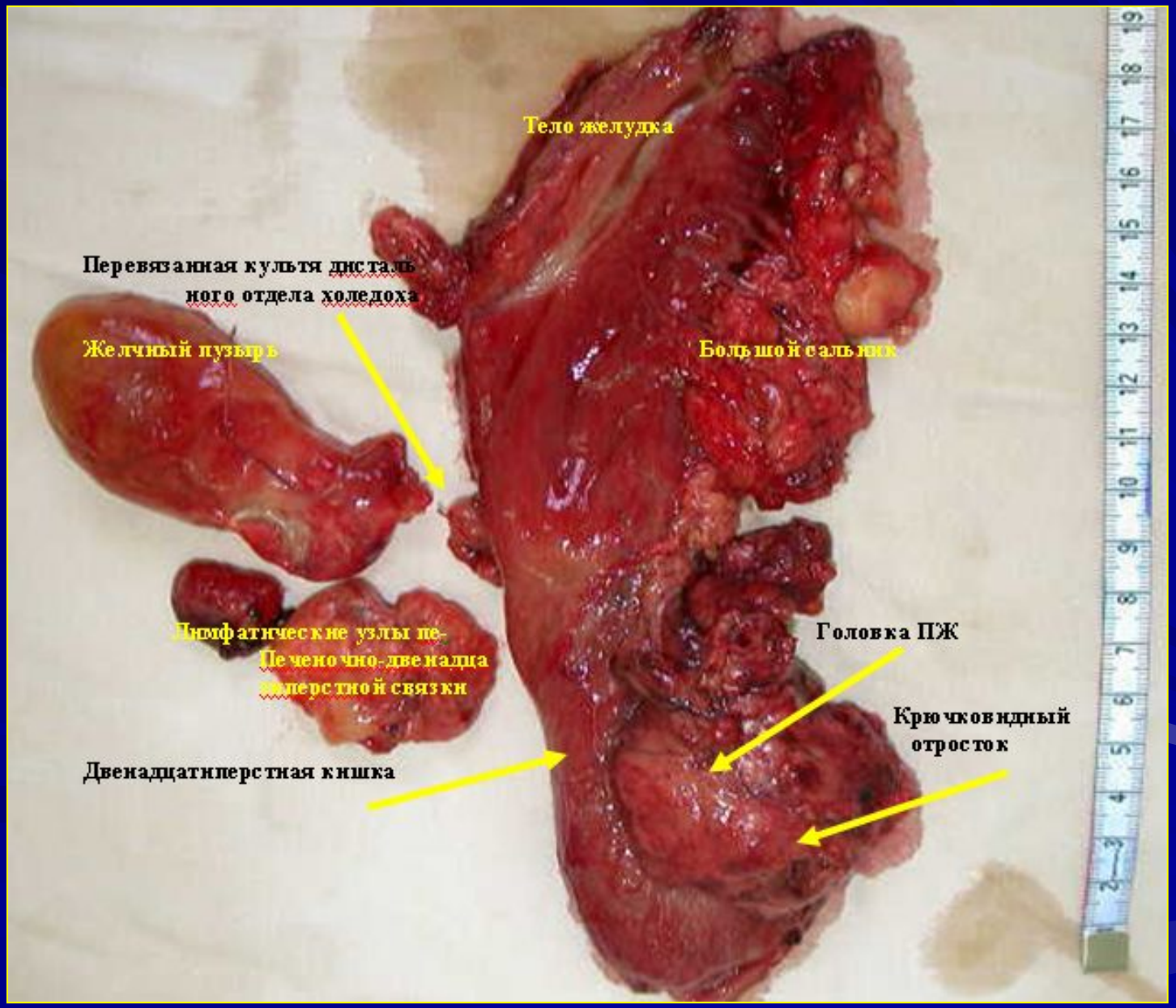

Механическая желтуха. Опухоль БДС

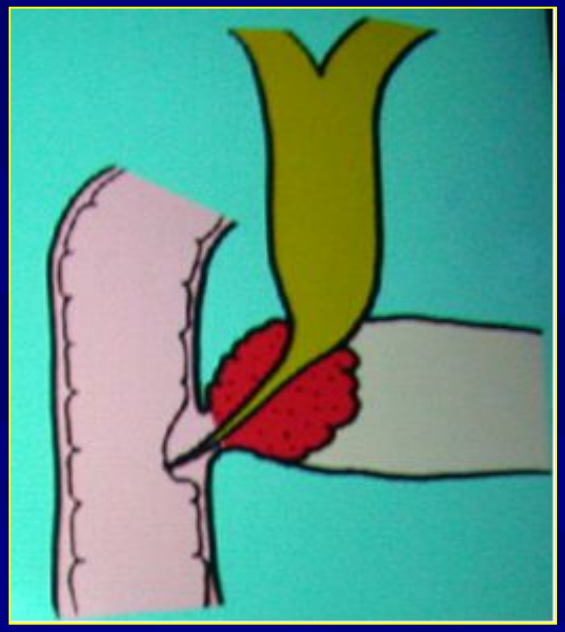

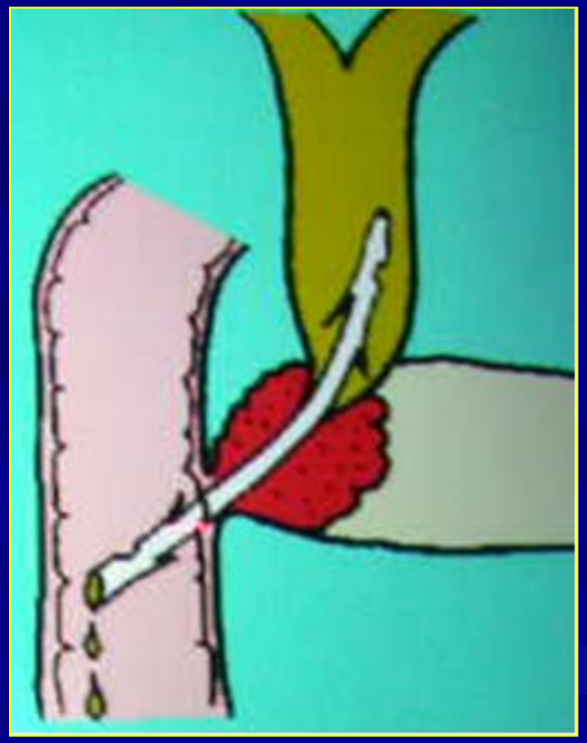

РЕНТГЕНОГРАММА. ЭРХПГ: Опухоль Большого Дуоденального Сосочка, хиндекулярная

Механическая желтуха. Метастазы в лимфатические узлы ПДС

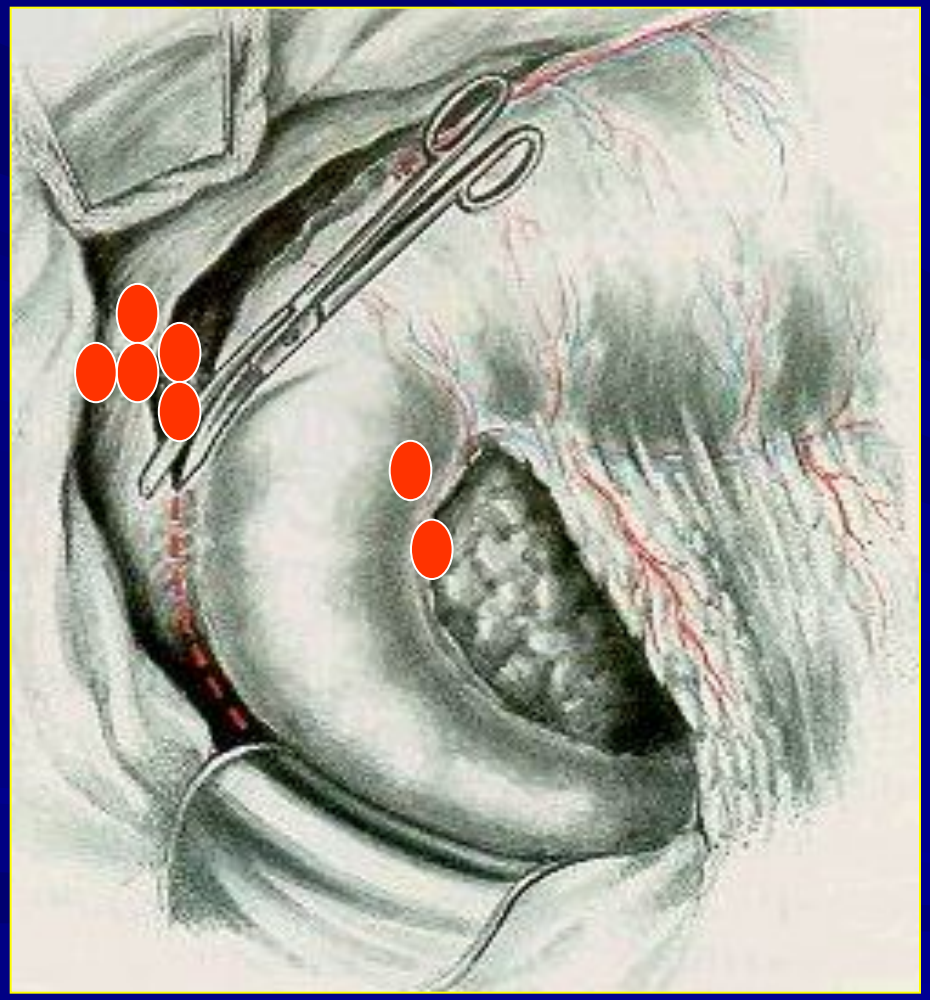

Группа больших признаков:

- Механическая желтуха – основное значение
- Потеря более 10% массы тела
- Боли в эпигастральной области и спине
- Наличие пальпируемой опухоли в зоне ПЖ

Наибольшая частота желтухи наблюдается при раке:

- БДС – 98%
- общего желчного протока – 97%
- при раке ПЖ желтуха отмечается в 56%
- при первичных опухолях ДПК – в 25%

Механическая желтуха. Причины. Индуративный панкреатит

- препятствие в области БДС – стеноз или камень
- сдавление общего желчного протока воспаленной или уплотненной головкой ПЖ
- обтурация общего желчного протока полипом в зоне БДС и устья желчного или панкреатического протоков

Опухоли печени

Доброкачественные опухоли печени эпителиального происхождения

Аденома печени

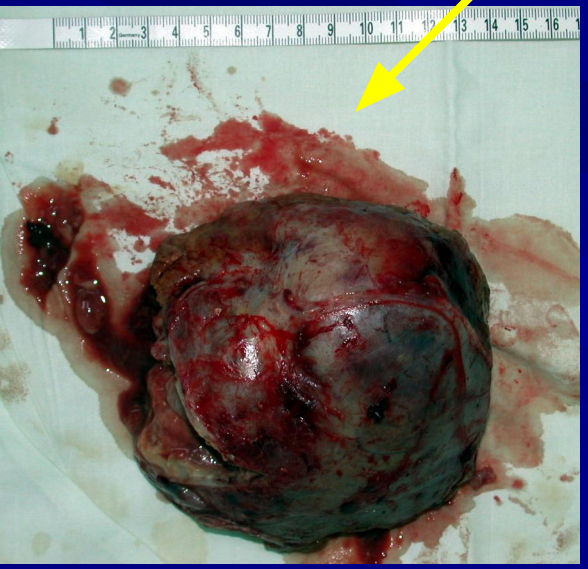

Холангиогепатома (Гамартома) печени

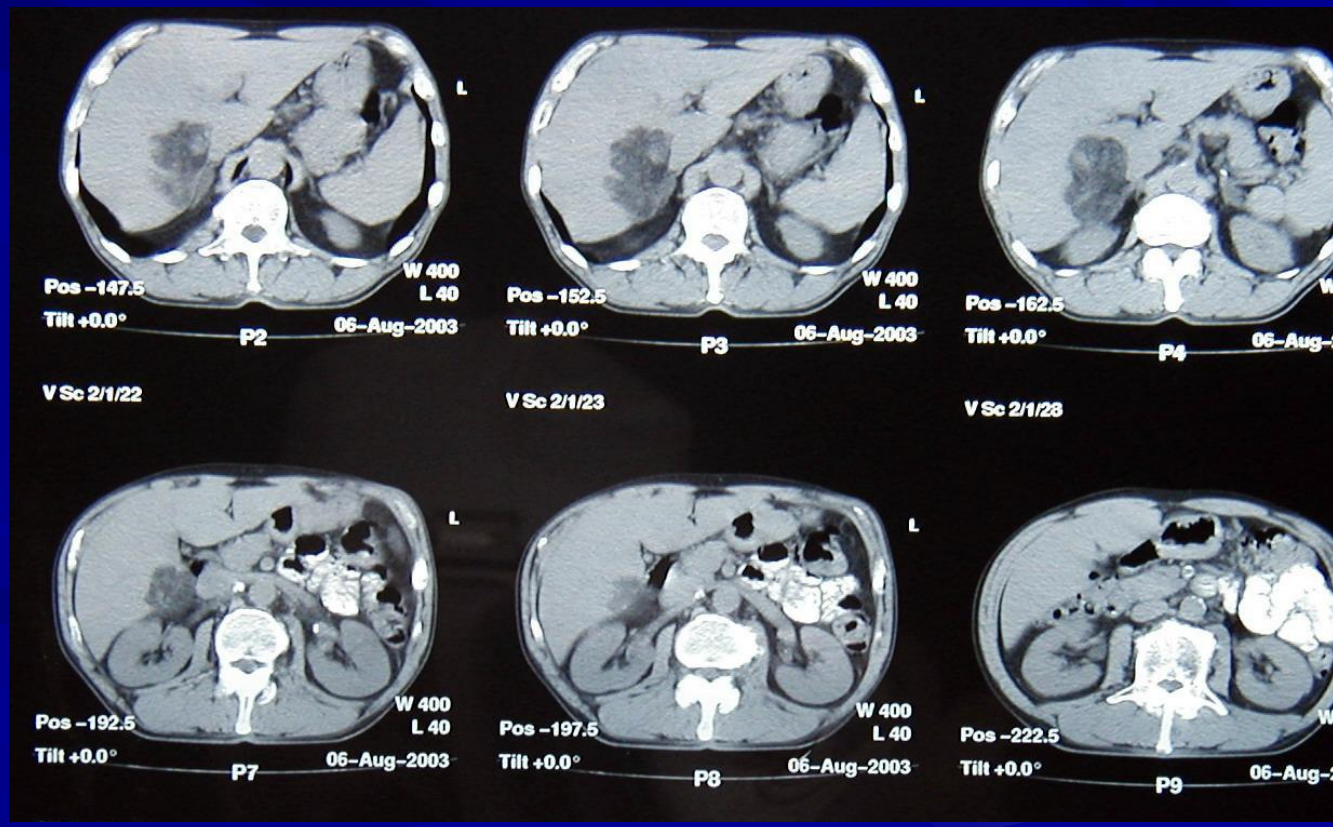

Опухоли печени

Доброкачественные опухоли печени мезенхимального происхождения

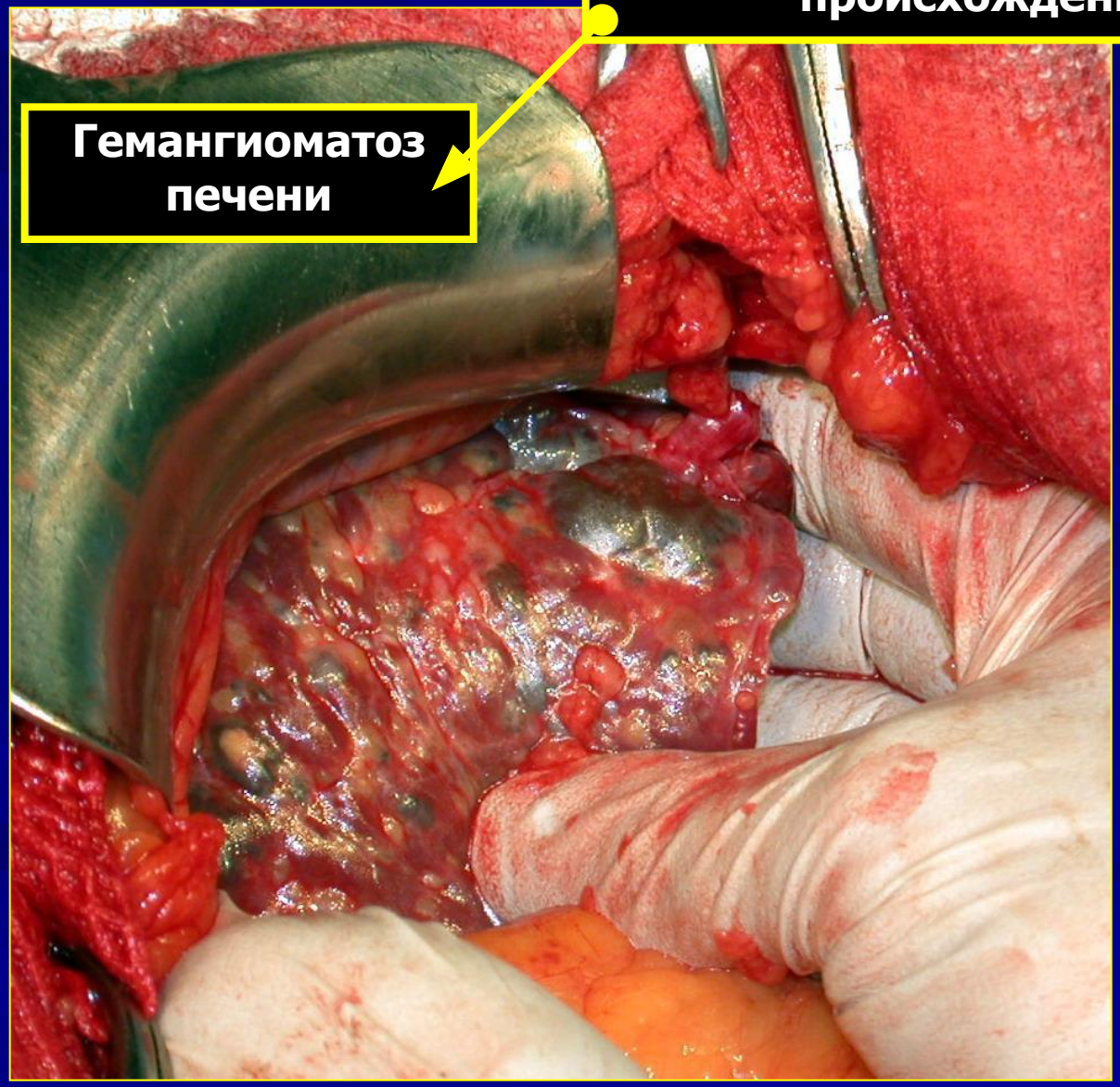

Гемангиоматоз печени

Гемангиоэпителиома печени

Тератома печени

Злокачественные опухоли из эпителиальной ткани бывают 4-х видов:

1. Печеночноклеточный рак (гепатоцеллюлярный) – 75% всех первичных злокачественных новообразований печени.
2. Рак желчных протоков (холангиоцелюлярный) – железистый или слизистый.
3. Смешанный рак (гепато-холангиоцелюлярный)
4. Недифференцированный рак.

Первичный рак печени

Развивается на фоне хронических процессов – цирроза, хронического гепатита, паразитарных заболеваний, перенесенного острого гепатита В, С.

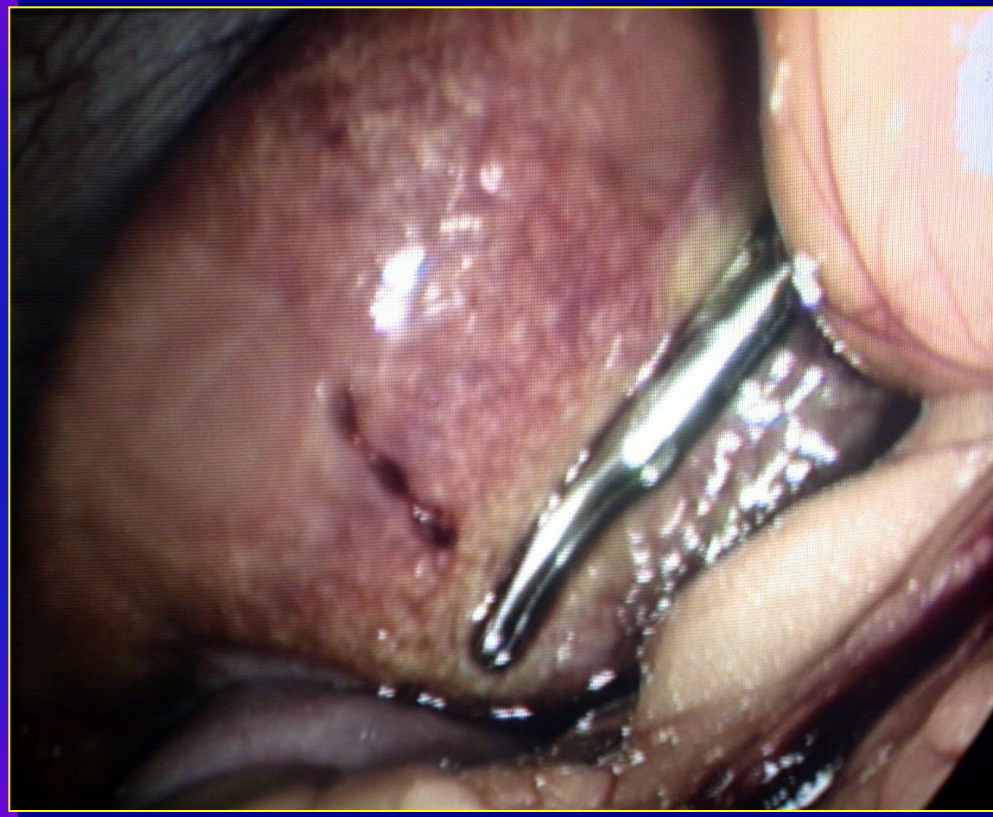

Вторичный рак печени

Метастазы в печень

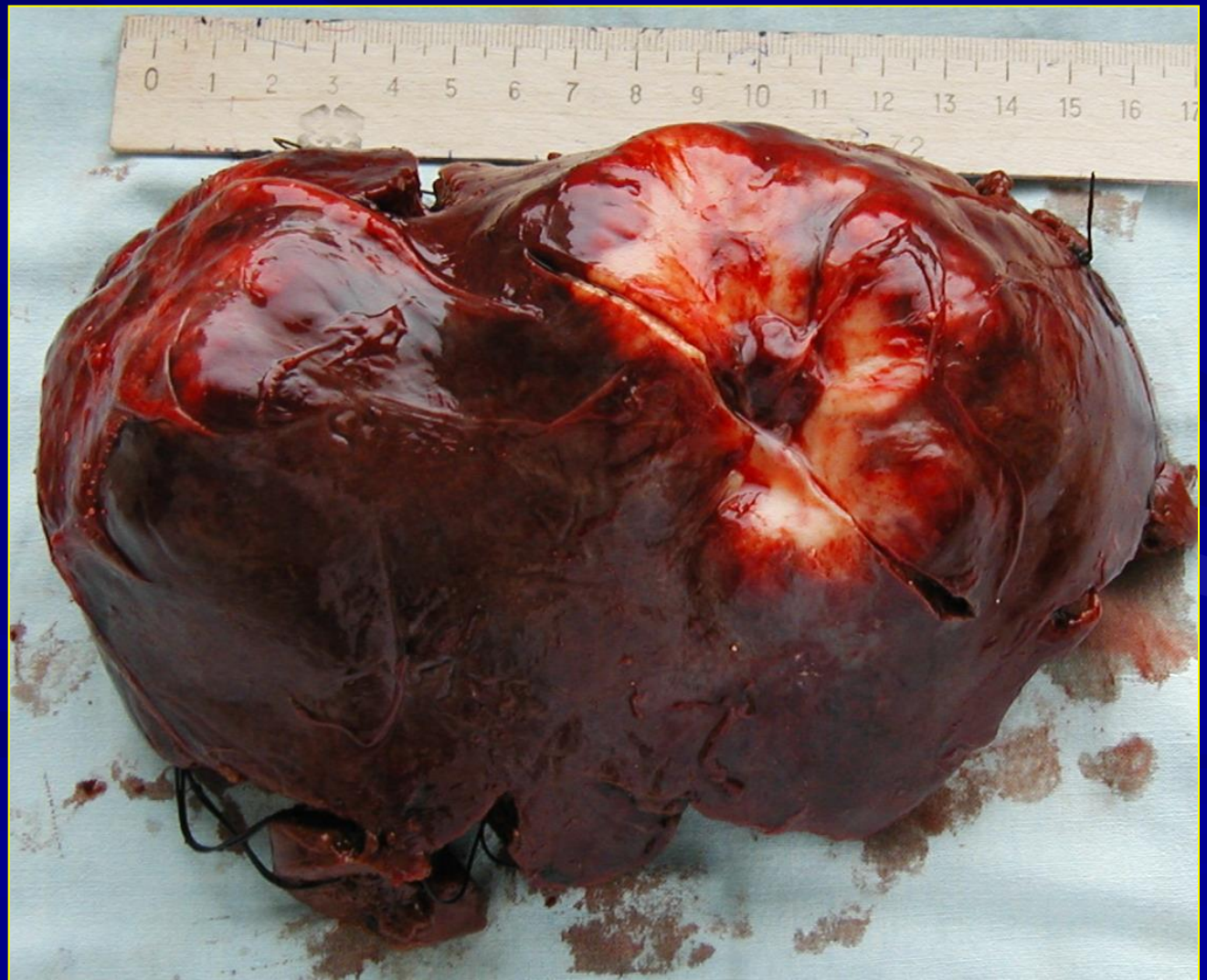

Солитарный метастаз в печень

Спасибо за внимание!