ТЕХНИКО-ТАКТИЧЕСКИЕ АСПЕКТЫ ПОВТОРНЫХ ВМЕШАТЕЛЬСТВ ПРИ ГЭРБ И ГРЫЖАХ ПИЩЕВОДНОГО ОТВЕРСТИЯ ДИАФРАГМЫ

Колесников С.А., Бугаев В.В., Бугаева С.Р., Куница Е.В.

- ФГАОУ ВО «Белгородский государственный национальный исследовательский университет», НИУ «БелГУ», кафедра факультетской хирургии
- ОГБУЗ «Корочанская ЦРБ»

Белгород, 2021

ЦЕЛЬ ИССЛЕДОВАНИЯ

Определить тактику лечения при ГЭРБ и грыжах пищеводного отверстия диафрагмы, обосновать технические аспекты антирефлюксных вмешательств.

Способ Nissen подразумевает создание фундопликационной манжеты. Этот метод представляют собой коррекцию угла Гисса и фиксацию желудка к диафрагме. Он выполним только при скользящих аксиальных грыжах пищеводного отверстия диафрагмы, при достаточной длине абдоминального отдела пищевода. При формирующемся укорочении пищевода, а тем более при сформированном «коротком пищеводе» выполнить манжету по Ниссену технически сложно, переместить дистальную часть пищевода в брюшную полость можно, но ее не удастся удержать там какими-либо швами

ФУНДОПЛИКАЦИЯ НИССЕНА

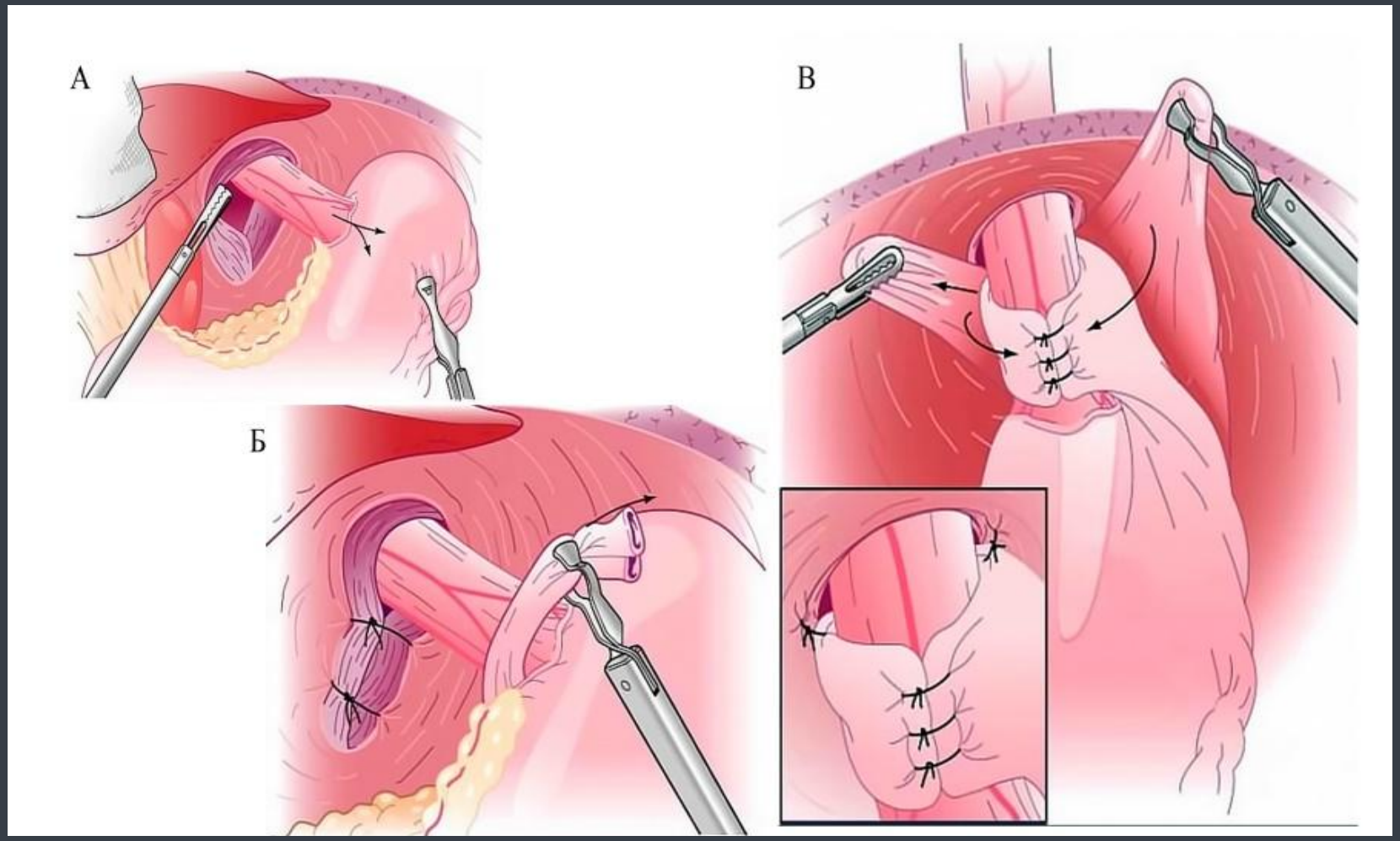

ФИКСАЦИЯ СЕТКИ ПОЗАДИ ПИЩЕВОДА ПОВЕРХ ЗАДНЕЙ КРУРОРАФИИ

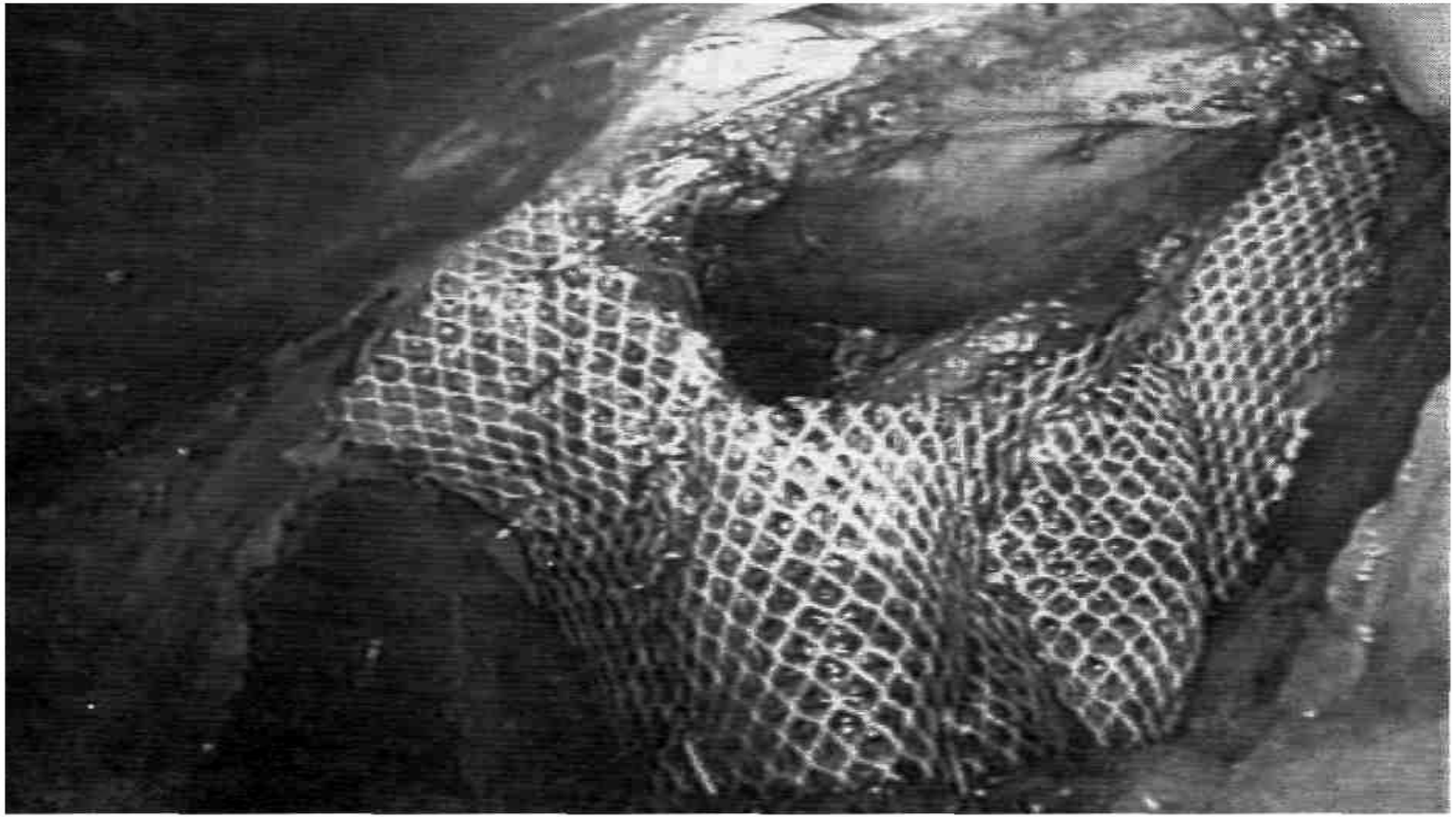

РЕКОНСТРУКТИВНАЯ ОПЕРАЦИЯ С УДАЛЕНИЕМ СИНТЕТИЧЕСКОГО ЭКСПЛАНТА ПО ПОВОДУ ОСЛОЖНЕНИЙ АНТИРЕФЛЮКСНОГО ВМЕШАТЕЛЬСТВА ПО NISSEN С АЛЛОПЛАСТИКОЙ ПИЩЕВОДНОГО ОТВЕРСТИЯ ДИАФРАГМЫ

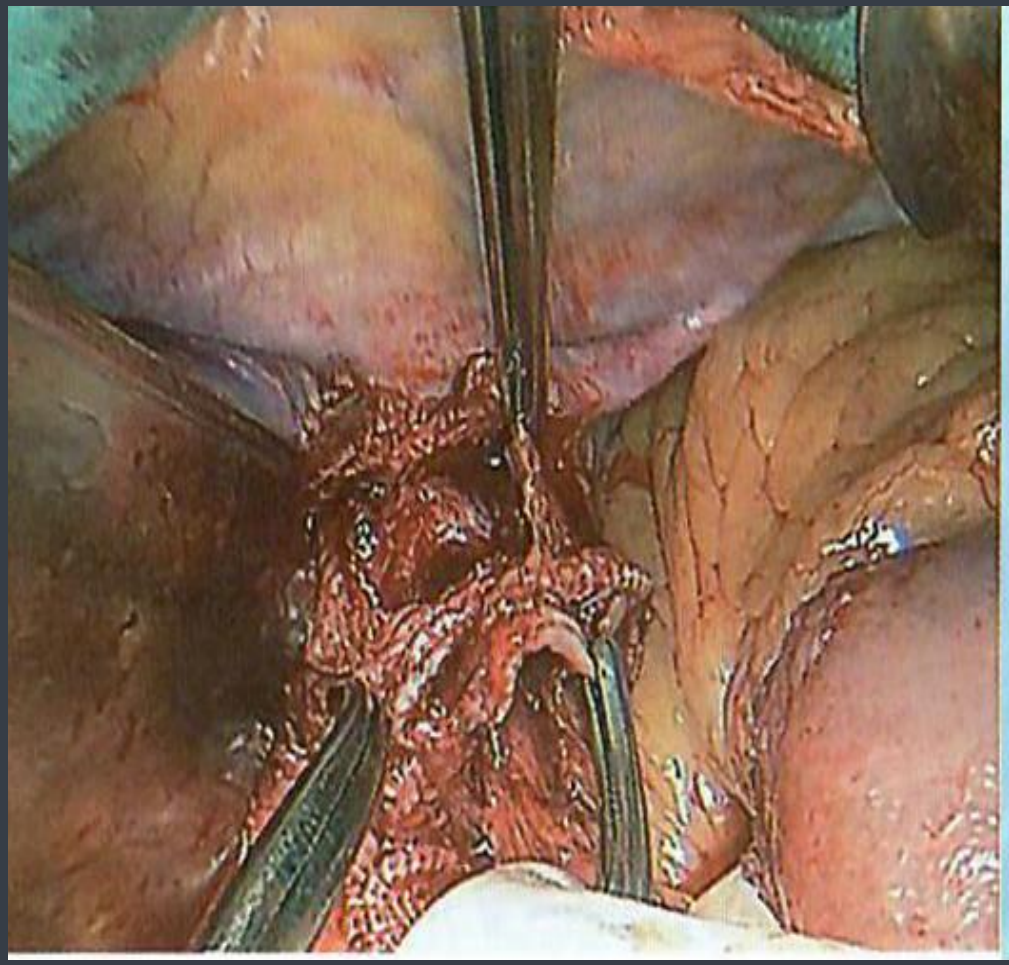

ОСЛОЖНЕНИЯ

- Неудачные исходы антирефлюксных вмешательств способами Nissen— 17-30%, из них дисфагия и болевой синдром – 10-21%,
- рецидив рефлюкс-эзофагита – 8-22%.

Сводные статистические данные многоцентровых рандомизированных исследований

Hayward G. (1961); Guelrud M. et al. (1985); Fernandes F.V. et al. (1995); Hunter J.G. et al. (1996); Hirota W.K. et al. (1999); Curet M.J. et al. (1999); Черноусов А.Ф. и соавт. (2000); Арутюнов А.Г. (2005); Kilgore S.P. et al. (2000); Axelrod D.A., Divi V., Ajluni M.M. (2002); Bajaj J.S., Bajaj S., Dua K.S. (2006); Jung H.K. et al. (2007); Лазебник Л. Б. и соавт. (2011).

Причинами дисфагии и болевого синдрома явились сдавление пищевода фундопликационной манжетой, несоответствие размеров манжеты параметрам абдоминального отдела пищевода и вновь сформированного пищеводного отверстия диафрагмы

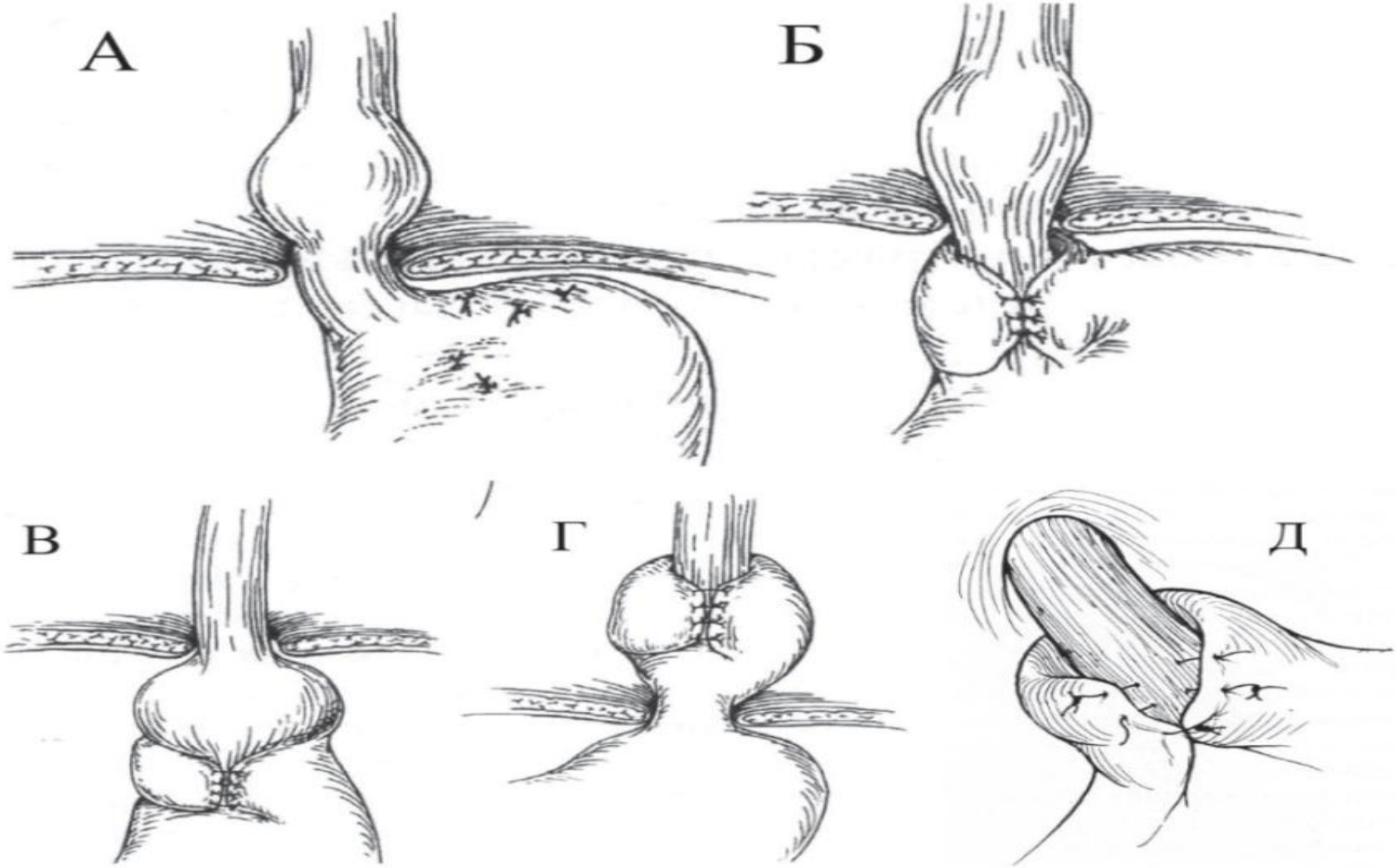

рис. 78 Осложнение после фундопликации Nissen:
А - полный разворот манжеты при прорезывании швов;
Б - «slippage» - синдром; В - перемещение манжеты на кардиальный отдел желудка; Г - втягиваниеманжеты в заднее средостение и сдавление желудка в пищеводном отвеорстии диафрагмы;
Д - частичный разрыв фундапликационной манжеты

Учитывая, что сокращение пищевода происходит в продольном направлении манжета закономерно будет мигрировать в заднее средостенье выше уровня диафрагмы и суженное крурорафией пищеводное отверстие будет этому препятствовать.

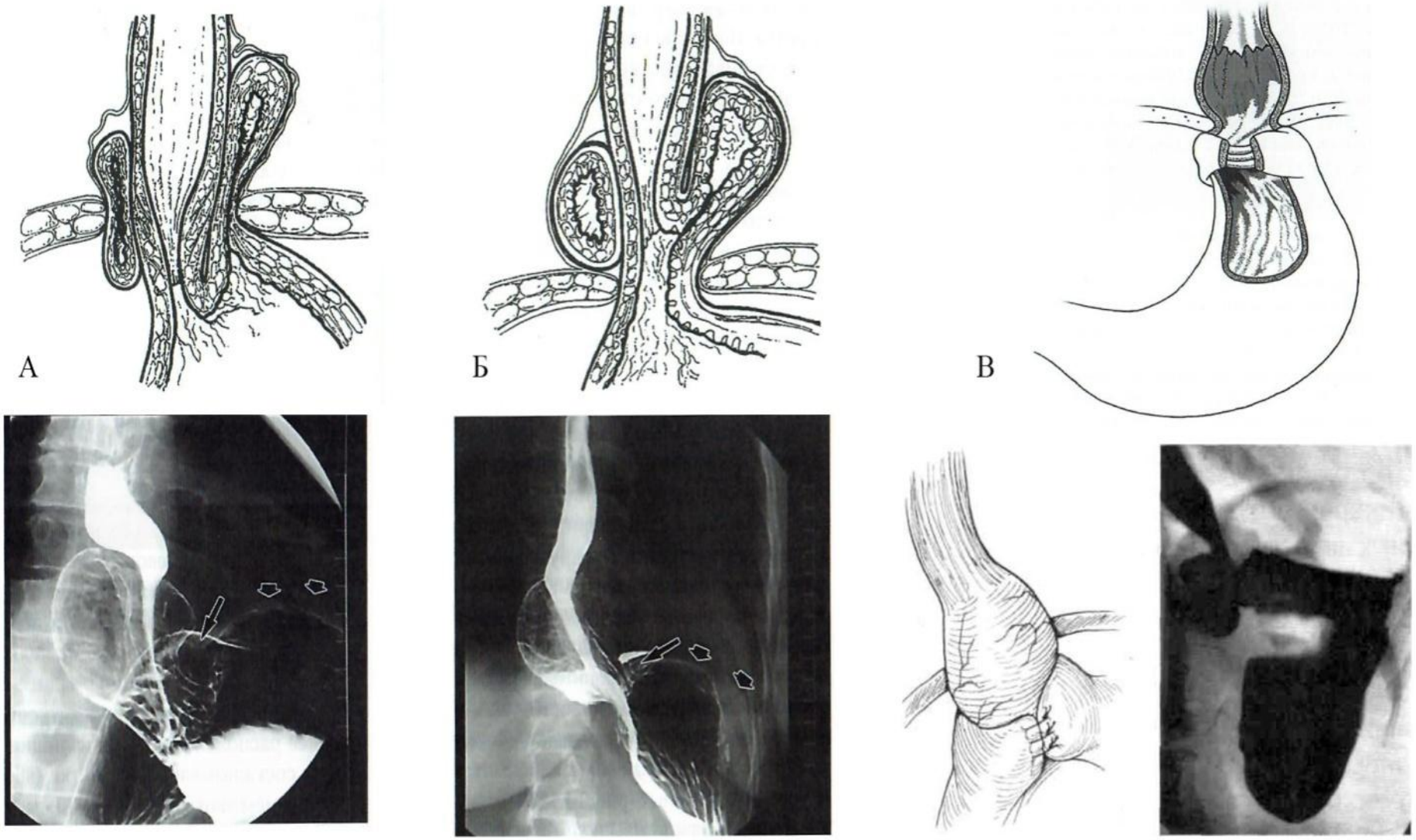

рис. 111 Схемы и рентгенограммы осложнений антирефлюксных операций:
А - сдавление манжеты в области пищеводного отверстия диафрагмы;
Б - миграция манжеты в заднее средостение и сдавление желудка в суженном пищеводном отверстии диафрагмы;
В - соскальзывание фундопликационной манжеты по Nissen (slippage - syndrom).

Причиной желудочно-пищеводного рефлюкса является некорригированное нарушение жомно-клапанной функции кардии с ее зиянием.

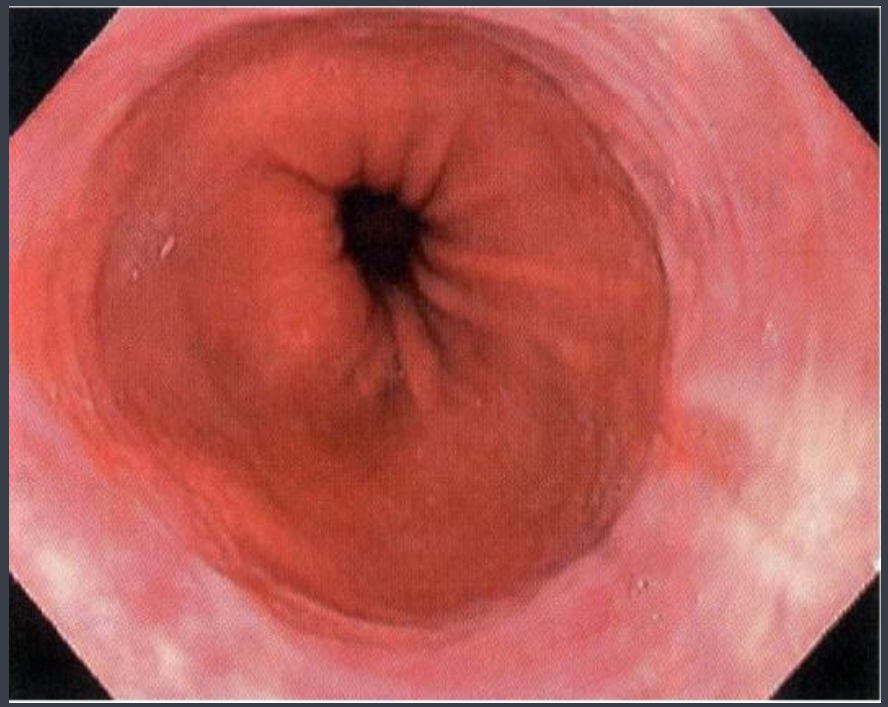

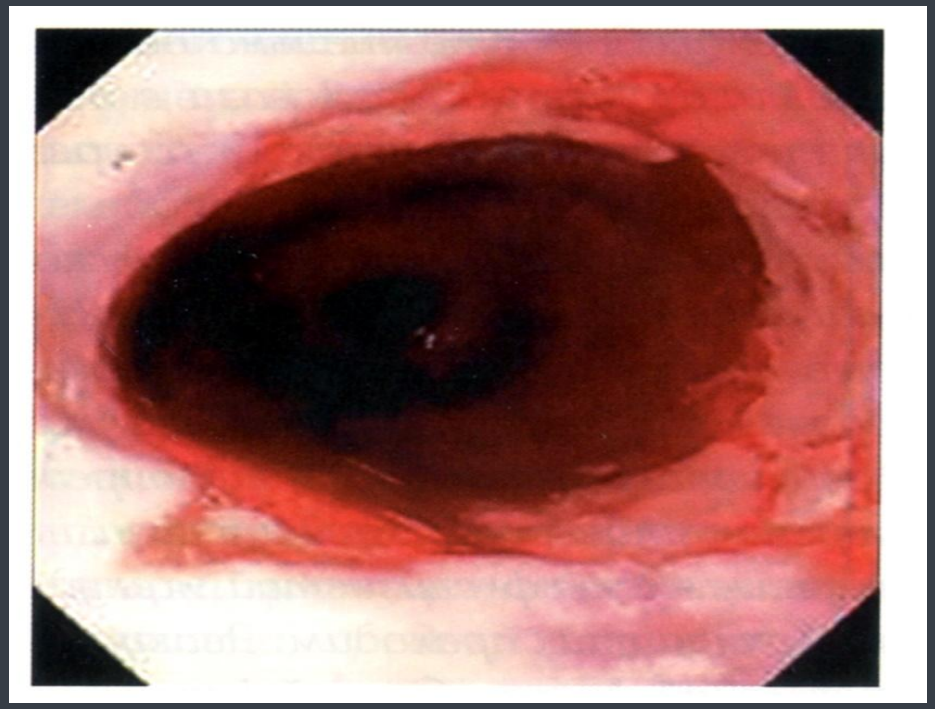

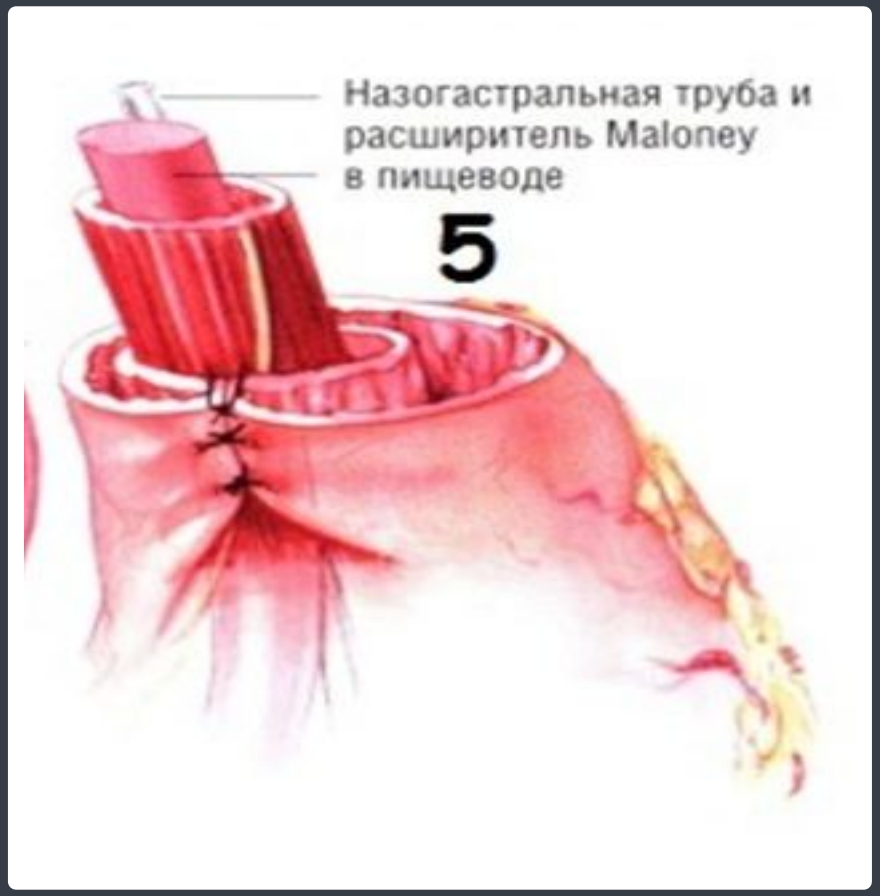
Назогастральная труба и
расширитель Maloney
в пищеводе
5

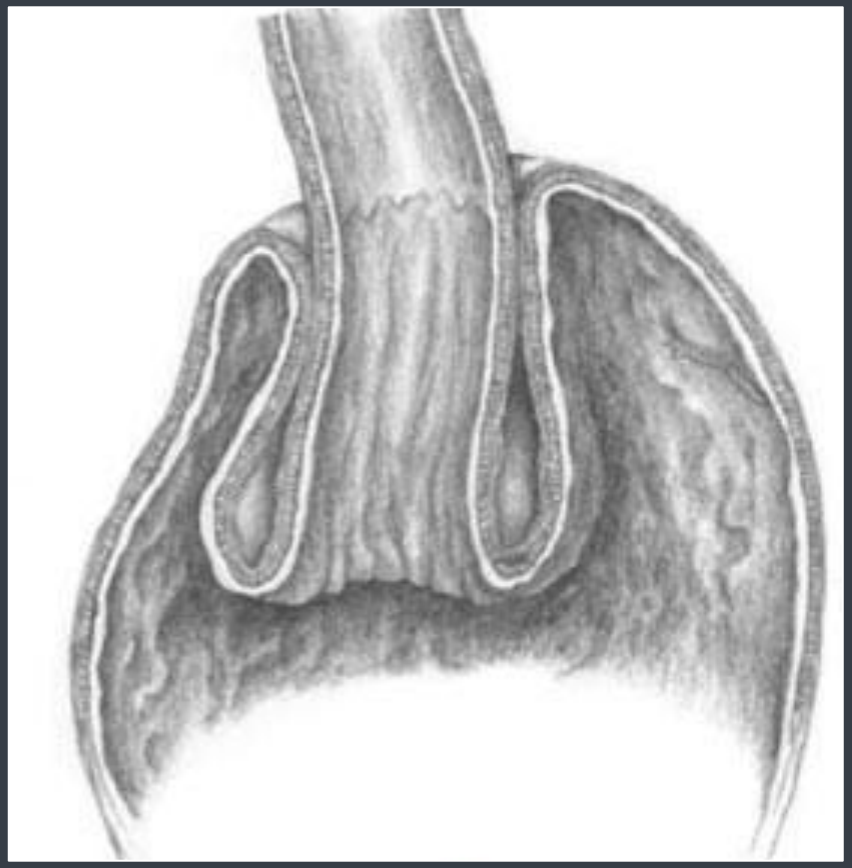

С целью уточнения обоснованности этапов антирефлюксных вмешательств и конкретизации перечисленных осложнений последних нами выполнены анатомо-топографические исследования на 113 трупах (67-мужского – и 46-женского пола) умерших в возрасте от 34 до 76 лет.

ПАРАМЕТРЫ СОСТАВИЛИ ОТ 22 ДО 62 ММ., ПРИЧЕМ У МУЖЧИН В СРЕДНЕМ 3.8 СМ , У ЖЕНЩИН 3.6 СМ

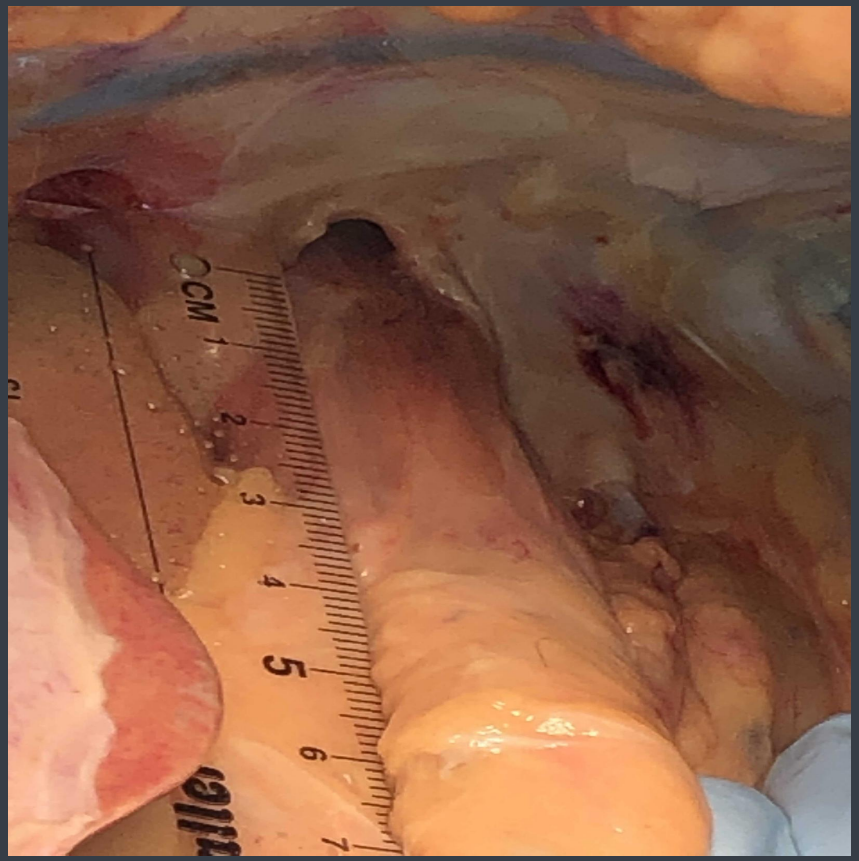

Полученные данные позволяют усомниться в целесообразности во всех случаях формирования фундопликационной манжеты высотой 4 см. и считать этот показатель предельно допустимым.

- Сдавление пищевода манжетой или ее соскальзывание требует снятия с нее швов и рефундопликации, адекватной длине абдоминального отдела пищевода.

- При недостаточной коррекции жомно-клапанной функции кардии необходимо выполнение этапов селективной проксимальной ваготомии (частичной СПВ) с легированием задней восходящей и 1-2 верхних коротких артерий, гофрирования малой кривизны желудка в проксимальной части с приближением угла Гиса к правой стенке кардии.

- Зауженное пищеводное отверстие диафрагмы и сдавление манжеты в нем требуют снятия крурорафии, снятия швов с манжеты и выполнения рефундопликации, адекватной длине абдоминального отдела пищевода и размерам пищеводного отверстия диафрагмы.

ФУНДОПЛИКАЦИЯ ПО А.Ф. ЧЕРНОУСОВУ + СЕЛЕКТИВНАЯ ПРОКСИМАЛЬНАЯ ВАГОТОМИЯ

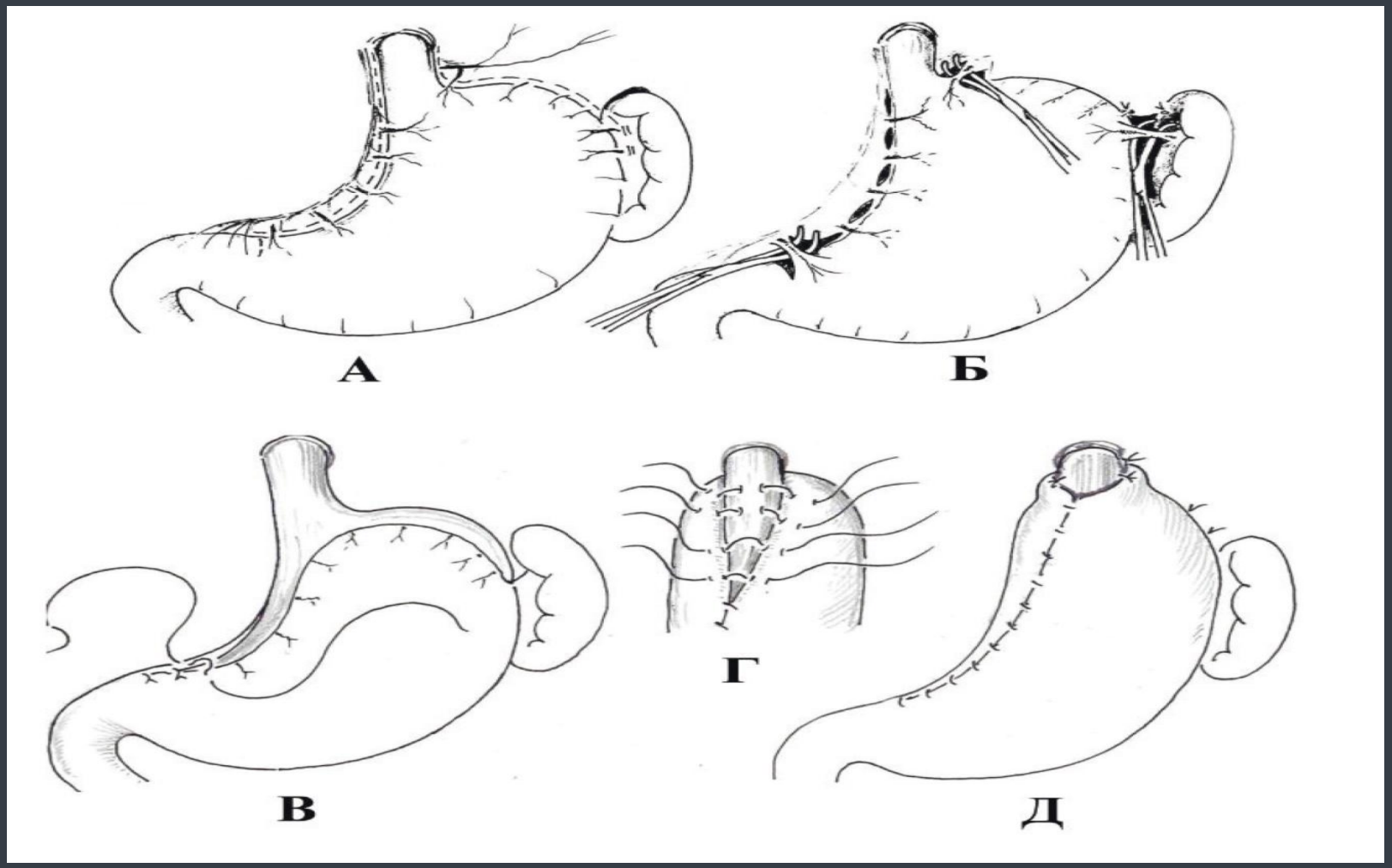

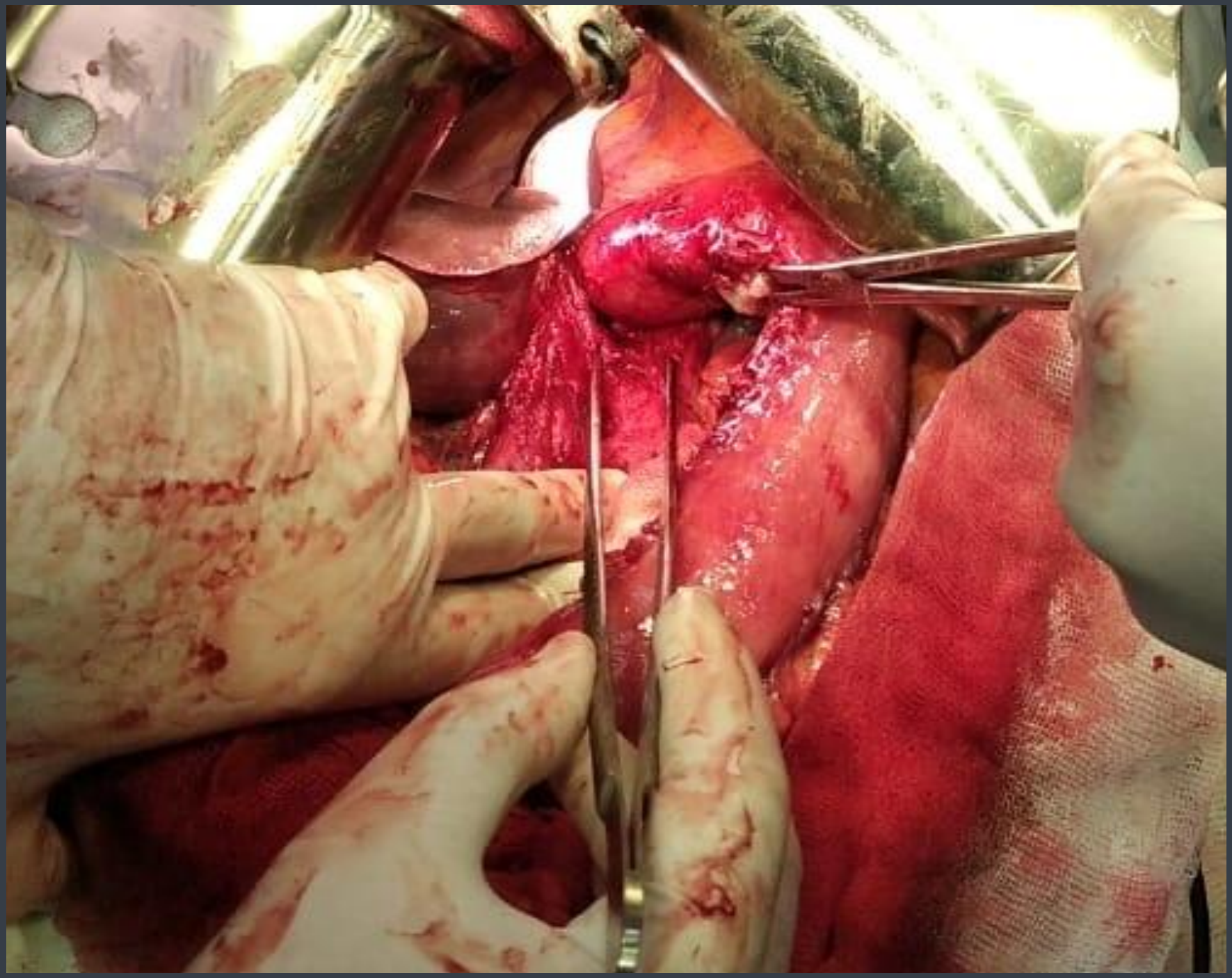

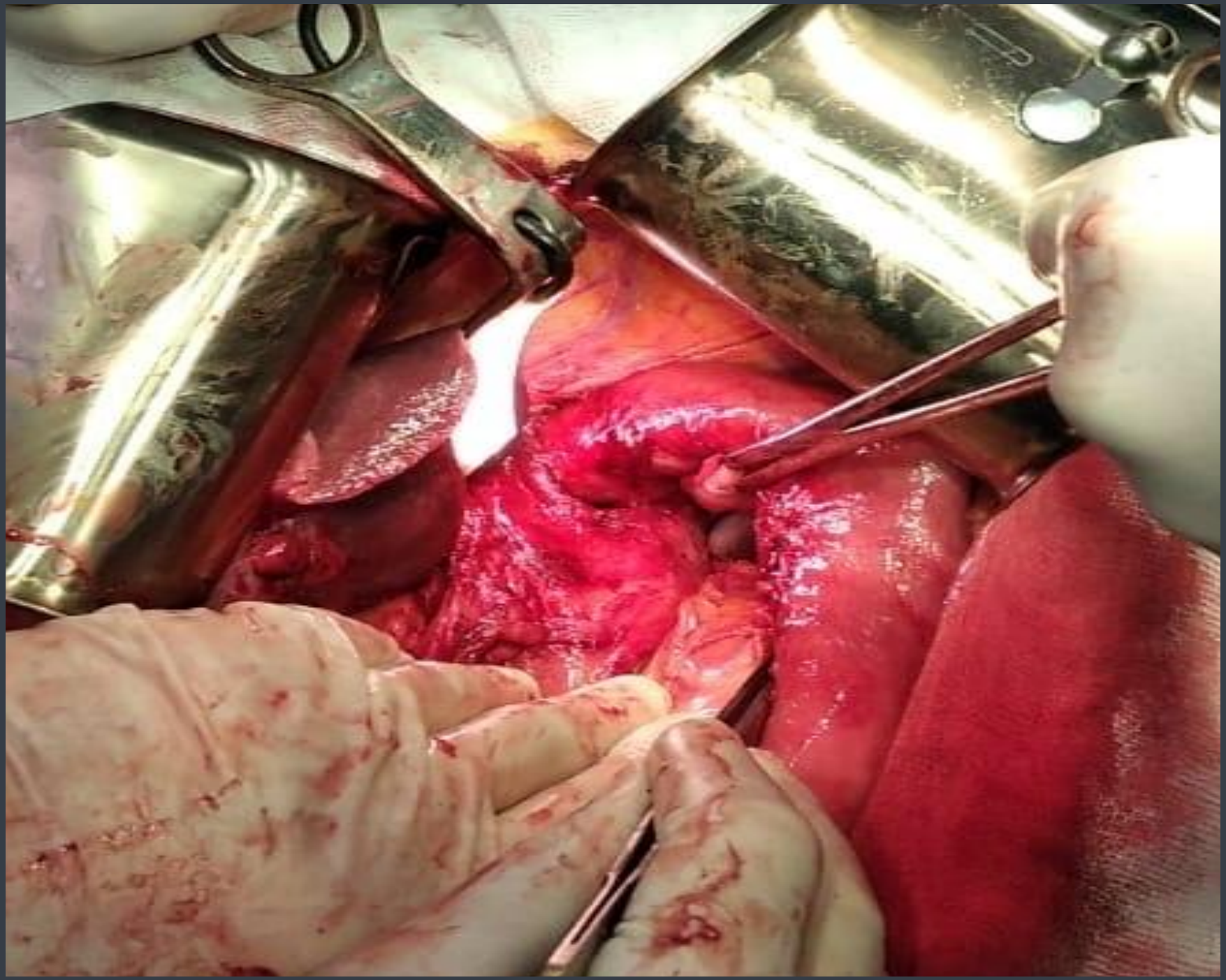

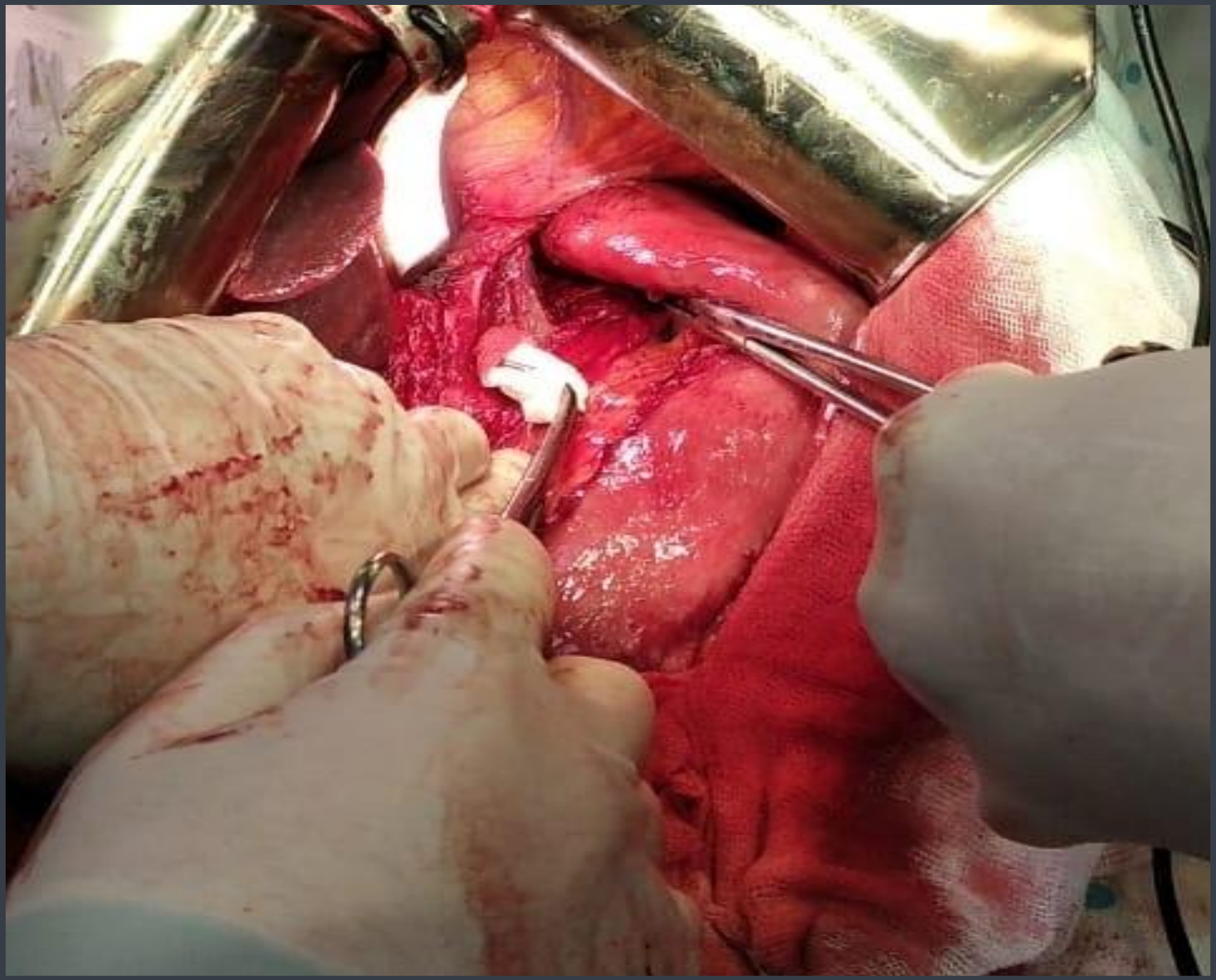

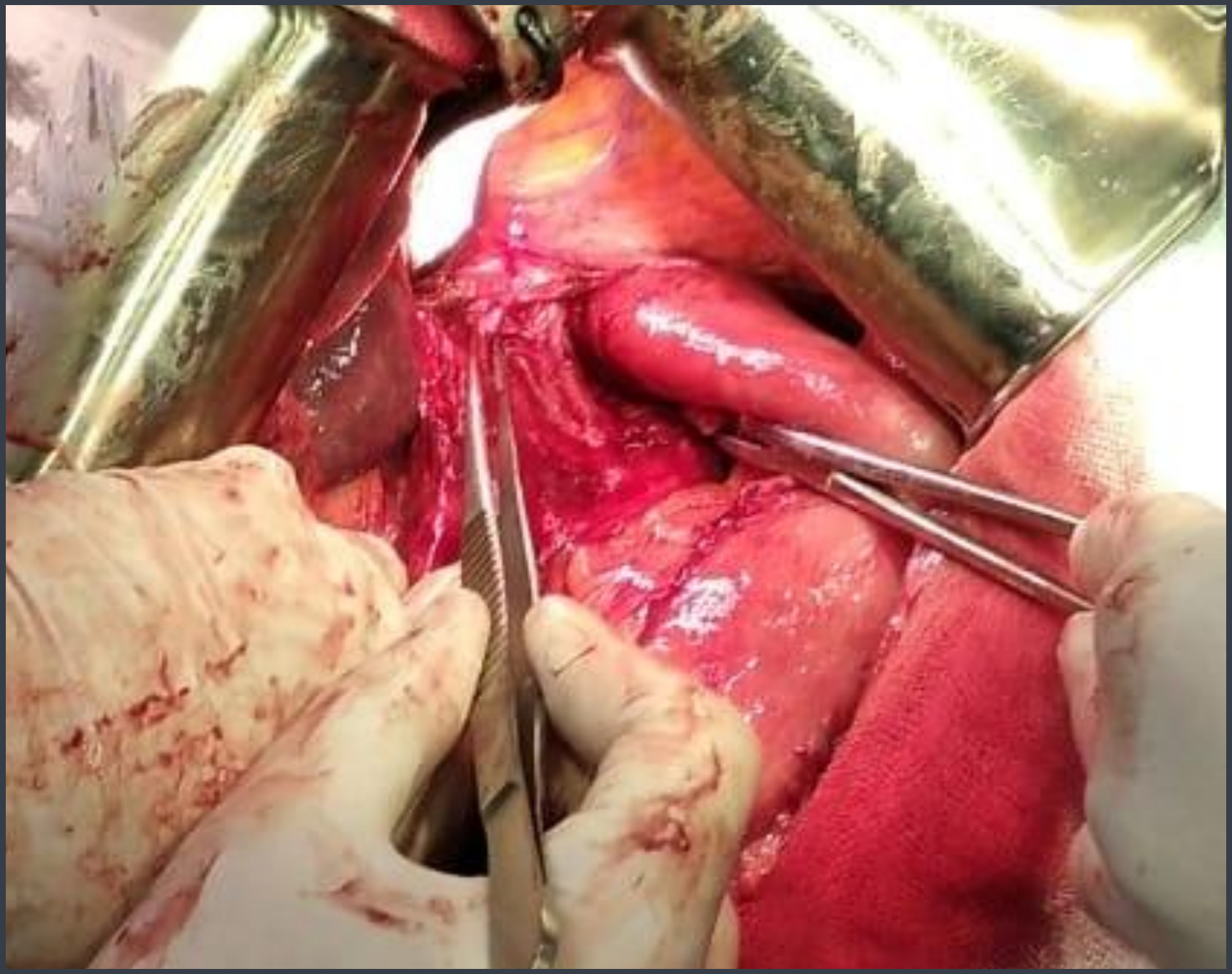

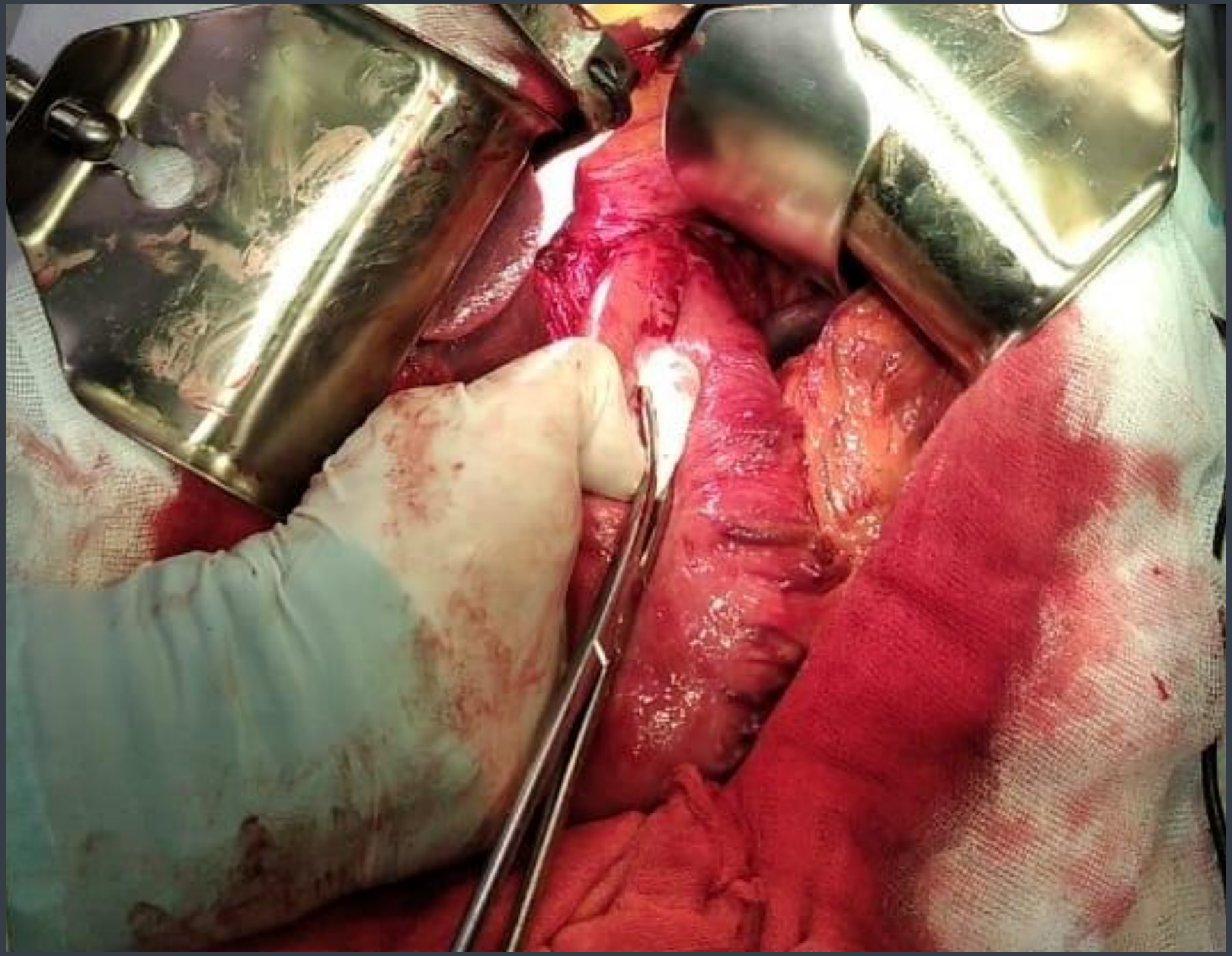

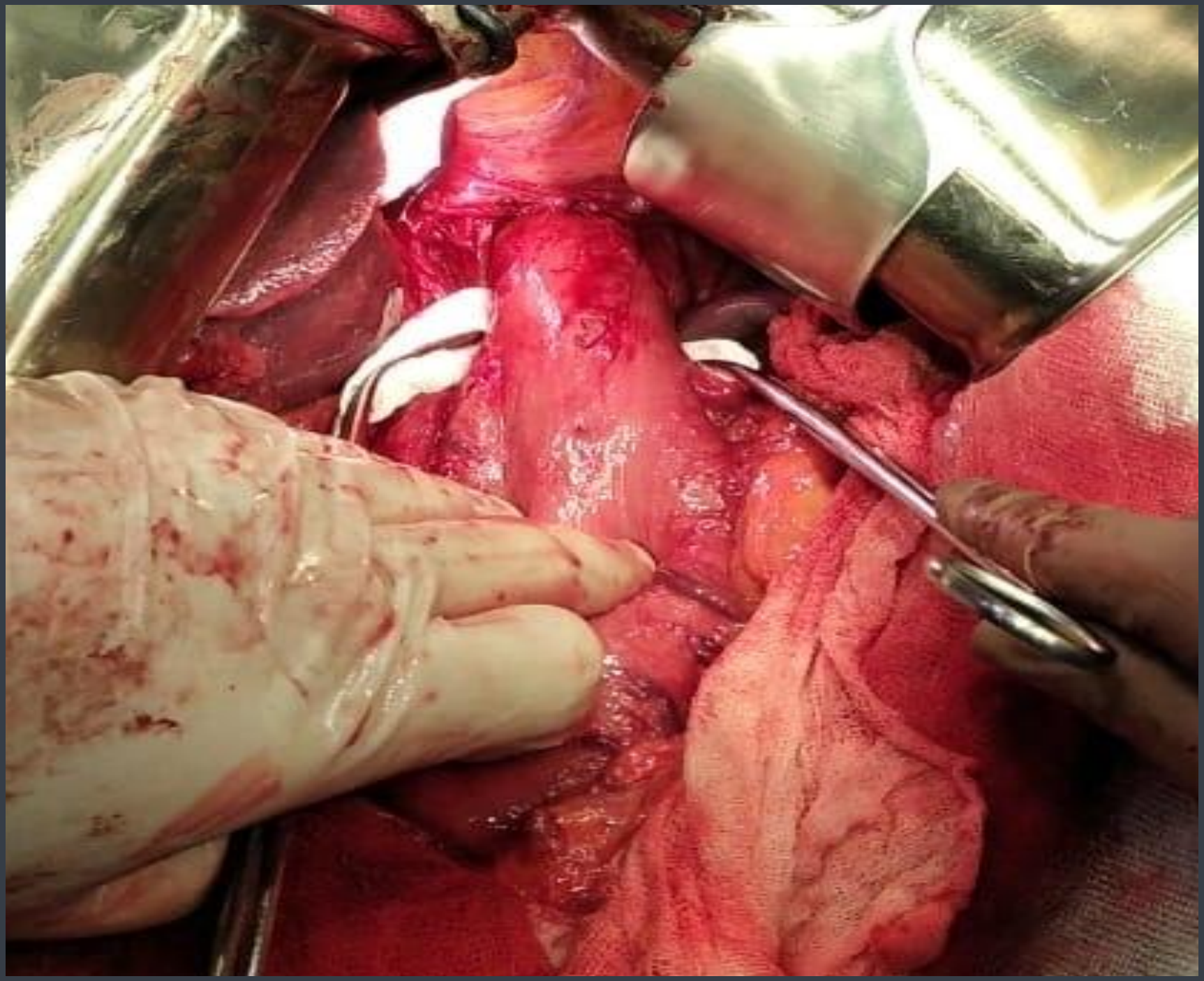

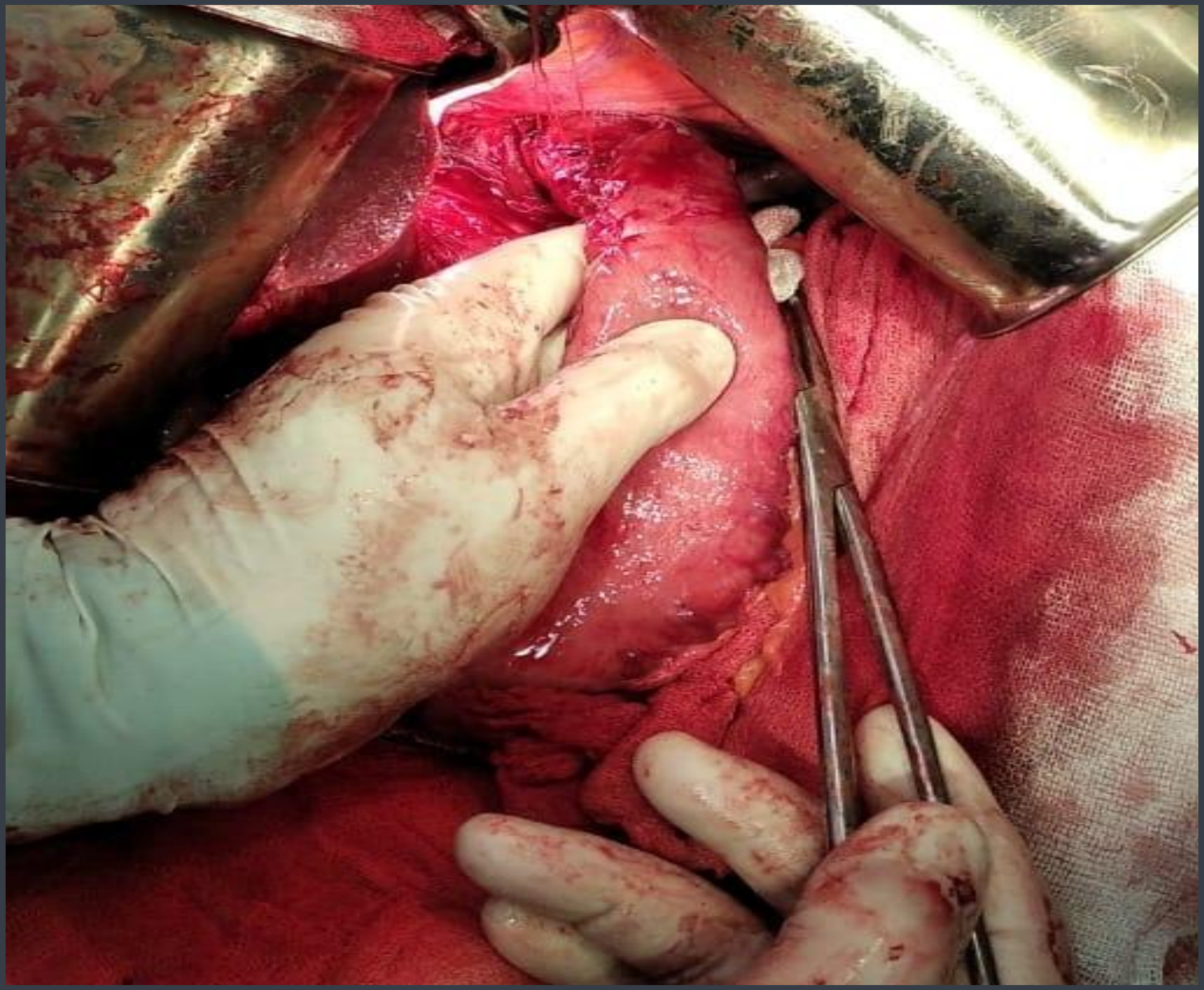

Техническая сложность, нестандартность повторных оперативных вмешательств при ГЭРБ, требуют их выполнения из лапаротомного доступа с особым инструментальным обеспечением. С целью улучшения освещенности труднодоступных зон поддиафрагмального пространства нами разработан ретрактор со светодиодным покрытием рабочей части, сочетающий в себе эргономичность и функциональность, удобный дизайн и малую травматичность, позволяющий улучшить обзор и свободно манипулировать на пищеводе и кардии.

- Фото инструмента, осветителя в сравнении