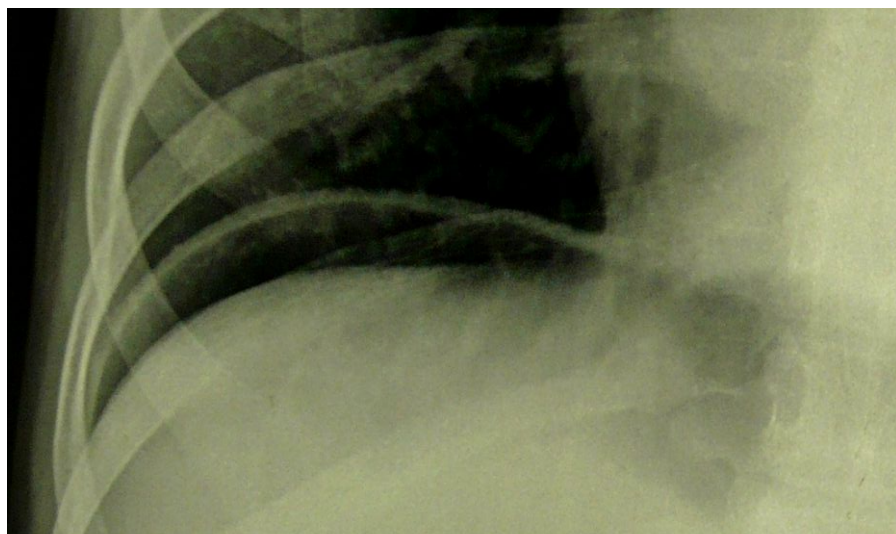




Кафедра детской хирургии ЯГМУ

ПНЕВМОПЕРИТОНЕУМ



Зав. кафедрой:
д.м.н., профессор
Бландинский В.Ф.

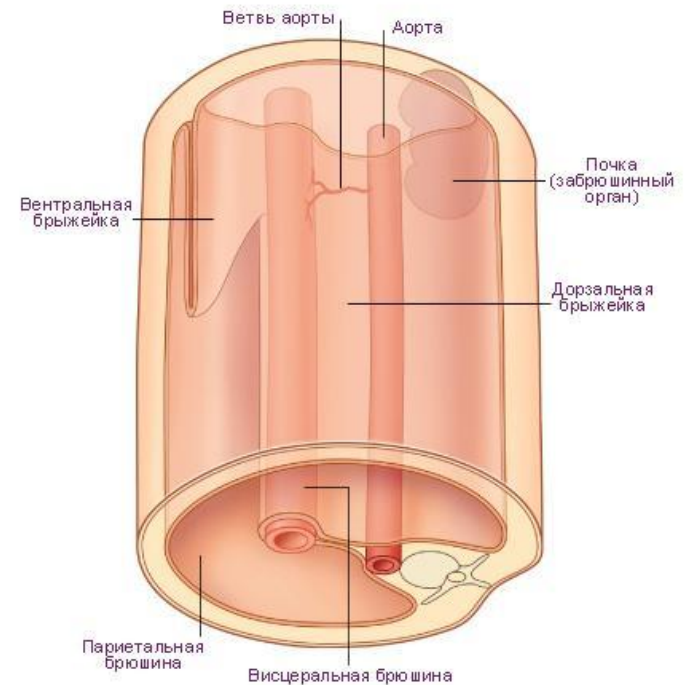
Подготовил:
интерн Бабаев Э.Б.

Ярославль, 2015

Пневмоперитонеум



Пневмоперитонеум – это скопление свободного газа в брюшной полости.

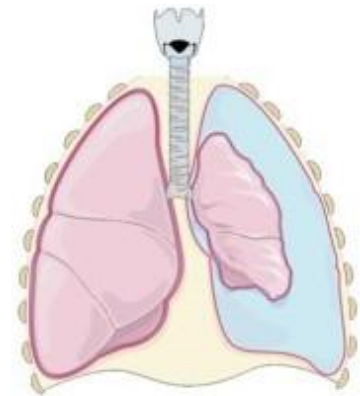


Терминология

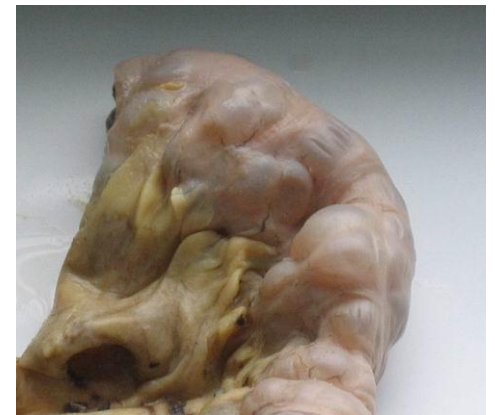

Пневмоперитонеум = Аэроперитонеум

- Пневмоторакс – скопление газа в плевральной полости.



- Пневматоз – скопление газа в стенке полого органа.



Виды пневмоперитонеума



Пневмоперитонеум

Патологически
й

Диагностически
й

Лечебный

Патологический Пневмоперитонеум



Причины аэроперитонеума

Частые	Редкие
<p data-bbox="324 639 678 686">Язва желудка;</p> <p data-bbox="85 765 917 812">Язва двенадцатиперстной кишки;</p> <p data-bbox="146 895 853 942">Некротический энтероколит;</p> <p data-bbox="297 1025 705 1072">Распад опухоли;</p> <p data-bbox="285 1155 712 1202">Аппендицит и др.</p>	<p data-bbox="1164 639 1696 686">Проникающие ранения;</p> <p data-bbox="1143 753 1717 858">Перитонит, вызванный газообразующей флорой;</p> <p data-bbox="1078 925 1779 972">Операции на органах ЖКТ и др.</p>


Физические аспекты



- ✓ Воздух всегда стремится занять более высокое положение.



- ✓ При изменении положения тела в пространстве газ также меняет свое расположение.

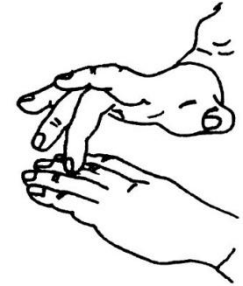

Клинические проявления



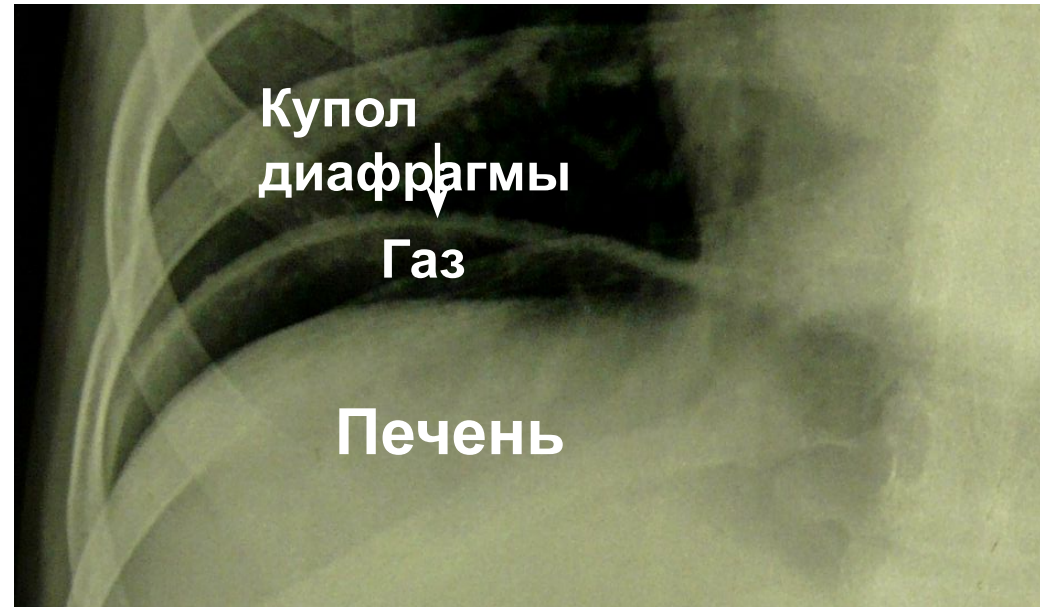1. Общий осмотр:

- ✓ Изменение звука при перкуссии живота.



2. Рентгенография:

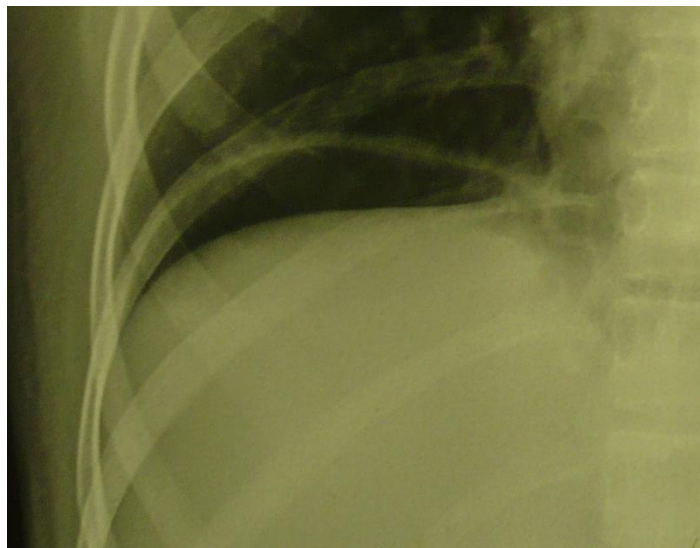
- ✓ Симптом «серпа».



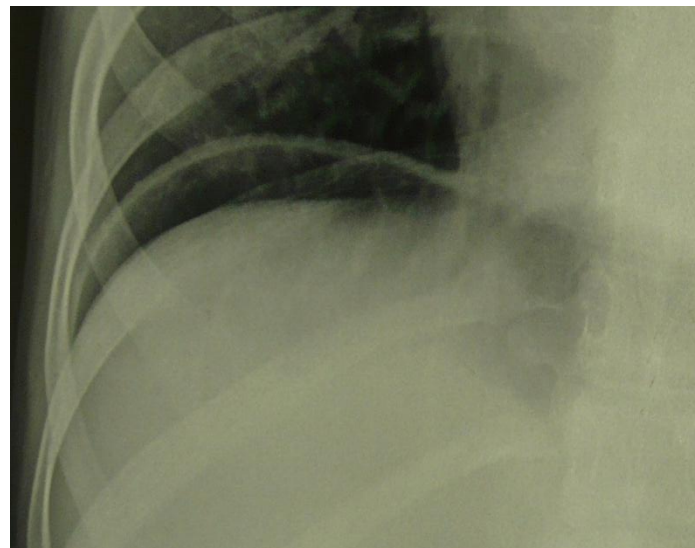
Клиническое наблюдение



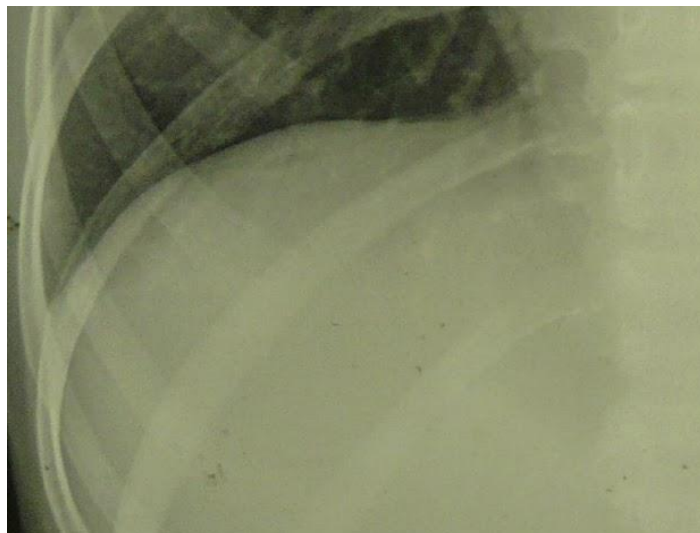
1



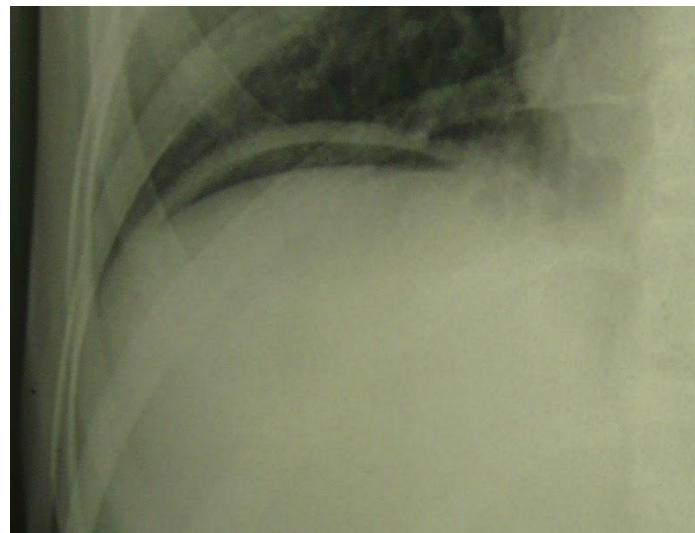
2



4



3



Диагностический и лечебный пневмоперитонеум



Пневмоперитонеография:

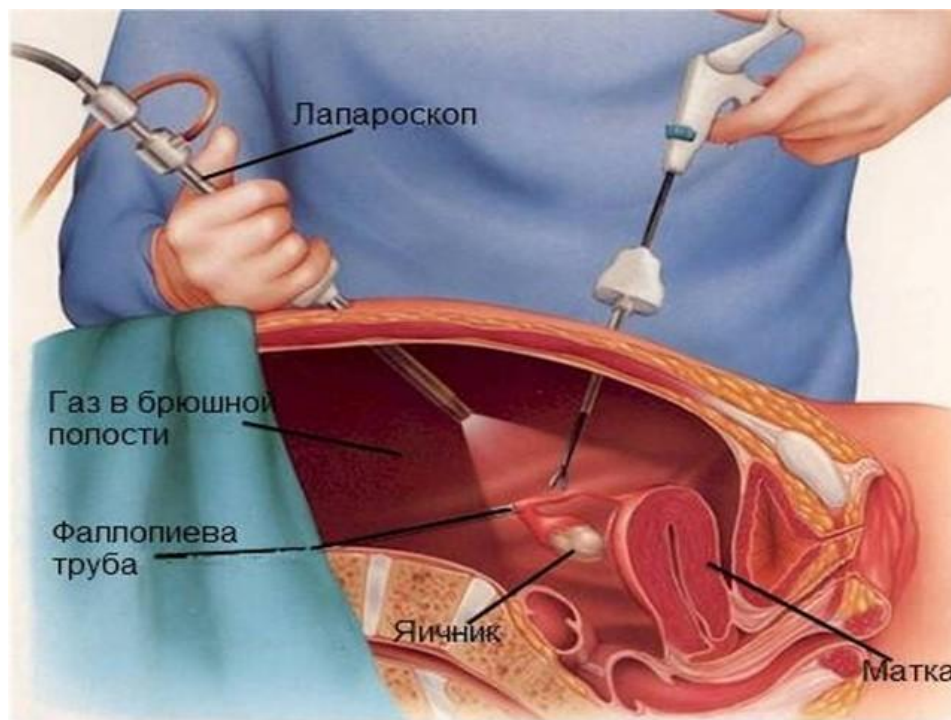
- ✓ Париетография;
- ✓ Газовая пельвиография;

Лечебный эффект:

- ✓ Лечебный пневмоперитонеум показан при легочной патологии.



Пневмоперитонеум при лапароскопии



Вопросы?

