# Соединительная ткань

## Функции соединительных тканей:

1. **Опорная** (капсулы органов, сухожилии, фасции, скелет) и **формообразующая**
2. **Трофическая** (обмен веществ между кровью и клетками)
3. **Защитная** (механическая защита, прочность органов, фагоцитоз макрофагами, участие в воспалении и иммунном ответе)
4. **Кроветворная** (микроокружение для клеток гемопоэза)
5. **Пластическая** (адаптирует к изменяющимся условиям за счёт изменения обмена веществ)

# Соединительные ткани

## Собственно соединительные ткани

Собственно соединительные ткани состоят из:

**Межклеточное вещество**

**Основное вещество**

- Протеогликаны
- Альбумины
- Глобулины
- Вода
- Липиды
- Минеральные вещества

**Волокна**

- Коллагеновые
- Эластические
- Ретикулярные

**Клетки**

- Фибробласты
- Миофибробласты
- Фиброциты
- Макрофаги (гистиоциты)
- Тучные (лаброциты)
- Жировые (адипоциты)
- Пигментные
- Плазматические
- Адвентициальные
- Перициты

# Соединительные ткани

Собственно соединительные ткани

Скелетные ткани

Волокнистая

Со специальными свойствами

Хрящевая

Костная

- Ретикулярная
- Жировая
- Слизистая
- Пигментная

Рыхлая неоформленная

Плотная

- оформленная
- неоформленная

- Ретикулофиброзная

Пластинчатая: -
Компактная
Губчатая

- Гиалиновый
- Эластический
- Волокнистый

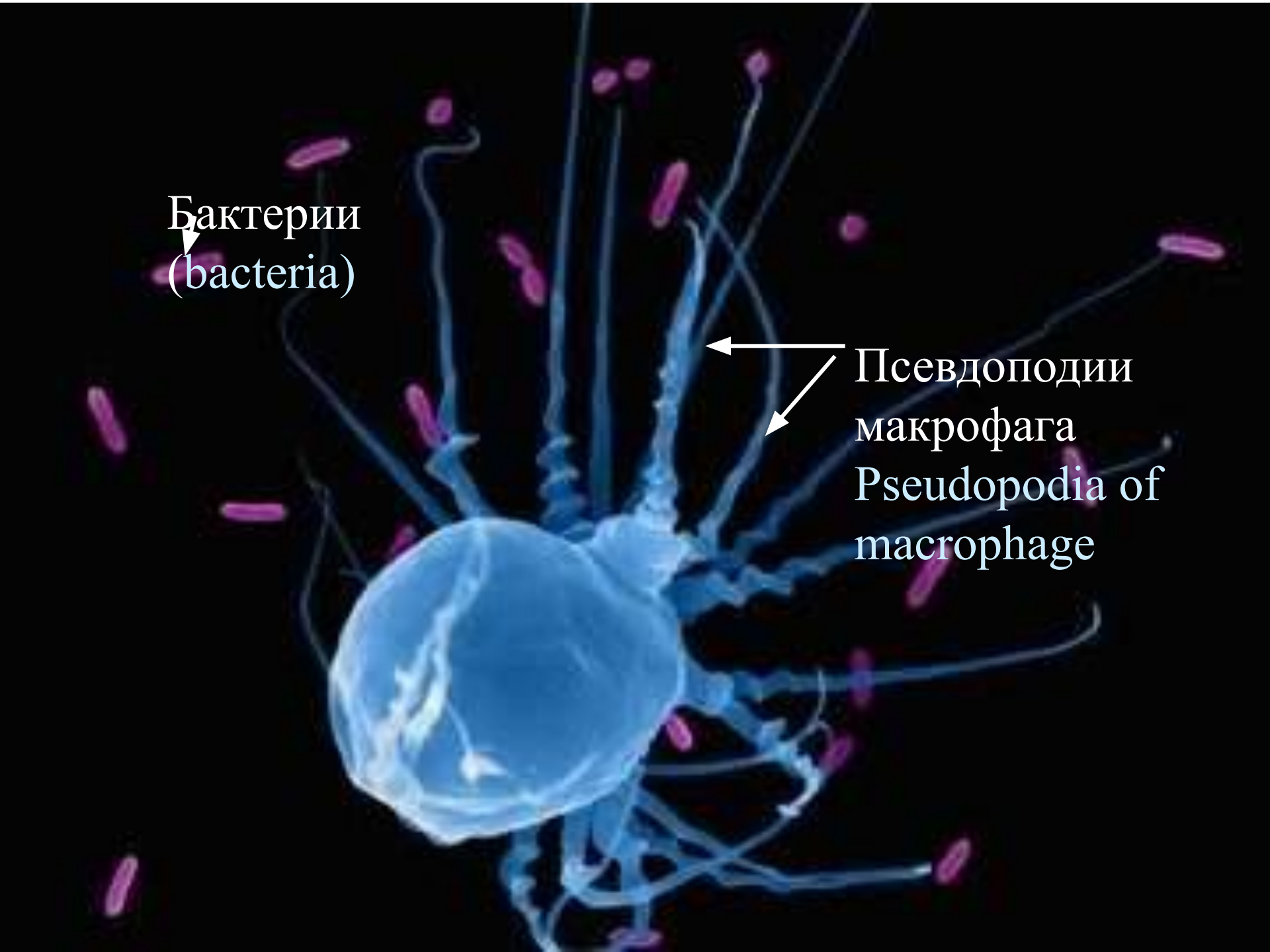
Бактерии
(bacteria)
Псевдоподии
макрофага
Pseudopodia of
macrophage

## *Рыхлая волокнистая соединительная ткань (РВСТ)*

Клетки Эластические волокна Коллагеновые волокна Основное вещество

# Рыхлая волокнистая соединительная ткань (РВСТ)

широко представлена в организме

- образует строму паренхиматозных органов
- располагается под базальной мембраной эпителиальной ткани
- входит в состав кожи, мышц, нервов и оболочек полых органов
- формирует сосочковый слой дермы




**РЫХЛАЯ ВОЛОКНИСТАЯ СОЕДИНИТЕЛЬНАЯ ТКАНЬ**

Окраска железным гематоксилином

1 - фибробласты

2 - коллагеновые волокна

3 - эластические волокна

## Плотная соединительная ткань

Плотная соединительная ткань характеризуется:

- преобладанием волокон в межклеточном веществе;
- среди клеток преобладают фиброциты.

**Плотная соединительная ткань**

**оформленная**

Пучки волокон располагаются параллельно друг другу (упорядочено)

Образует апоневрозы, связки и сухожилья

**неоформленная**

Волокна расположены в различных направлениях (неупорядочено)

Образует капсулы и оболочки различных органов, дерму кожи

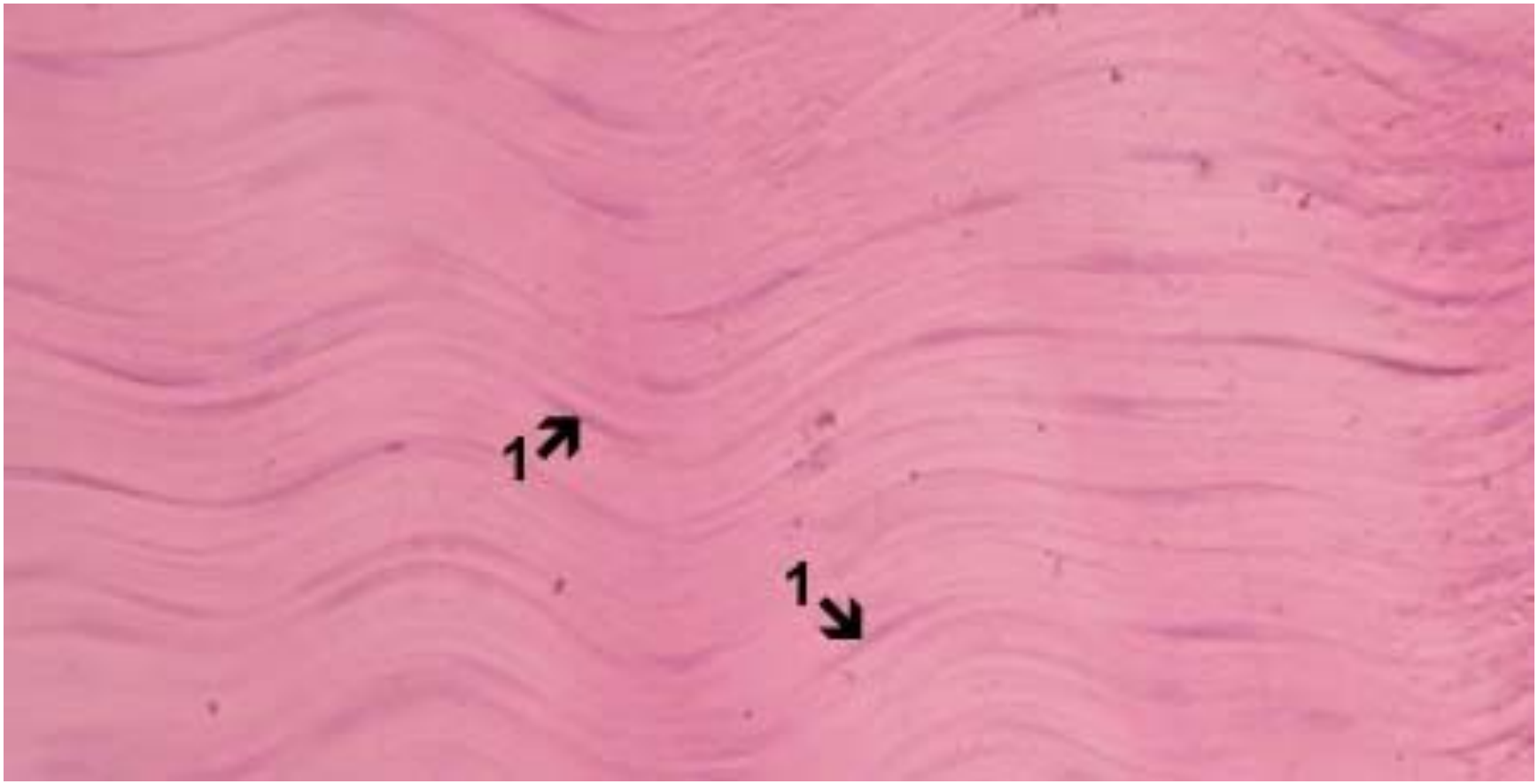


**СУХОЖИЛИЕ (продольный срез)**

Окраска гематоксилин-эозином

1 - эндотеноний (формирует пучки 1-го порядка)

# ПЛОТНАЯ НЕОФОРМЛЕННАЯ ВОЛОКНИСТАЯ СОЕДИНИТЕЛЬНАЯ ТКАНЬ

- **Характерна для собственно кожи и капсул многих органов**
- **Волокна располагаются в различных направлениях , создавая сетевидную трехмерную структуру**
- **Содержит фибробласты, тучные клетки, макрофаги и перициты.**

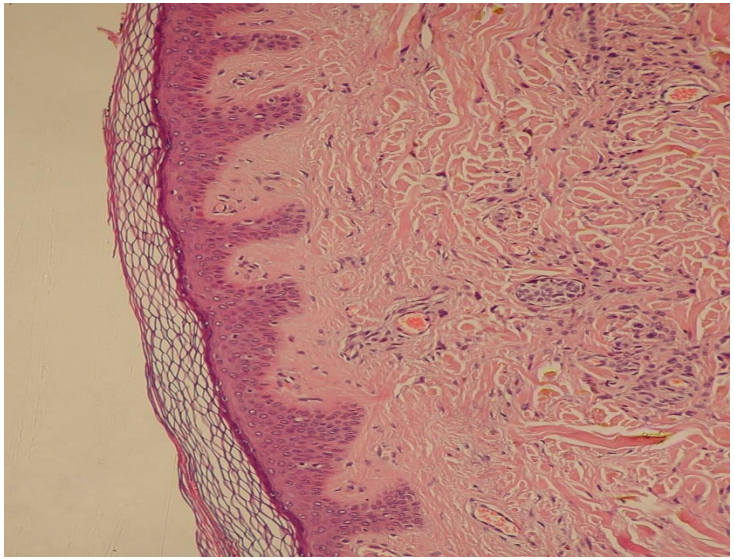

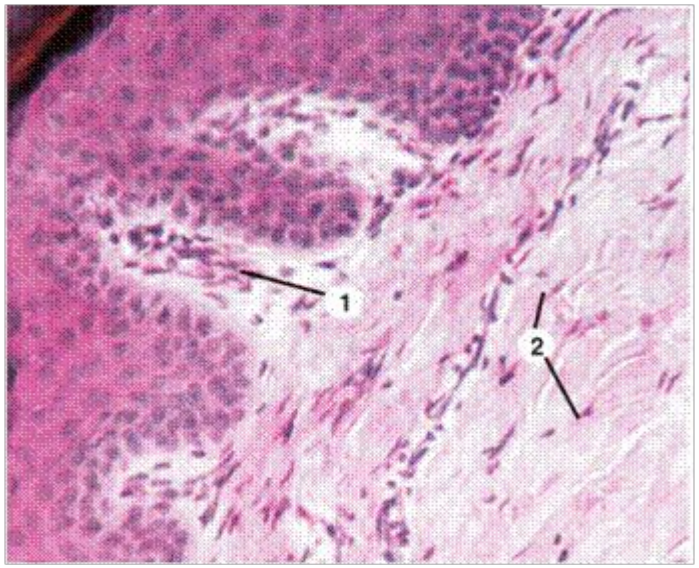

# Соединительные ткани со специальными свойствами.

- Ретикулярная.
- Жировая (белая и бурая).
- Слизистая.
- Пигментная.

- **Ретикулярная** – образует строму кроветворных органов ( костного мозга, селезенки, лимфоузлов). Она состоит из ретикулярных клеток и ретикулярных волокон.

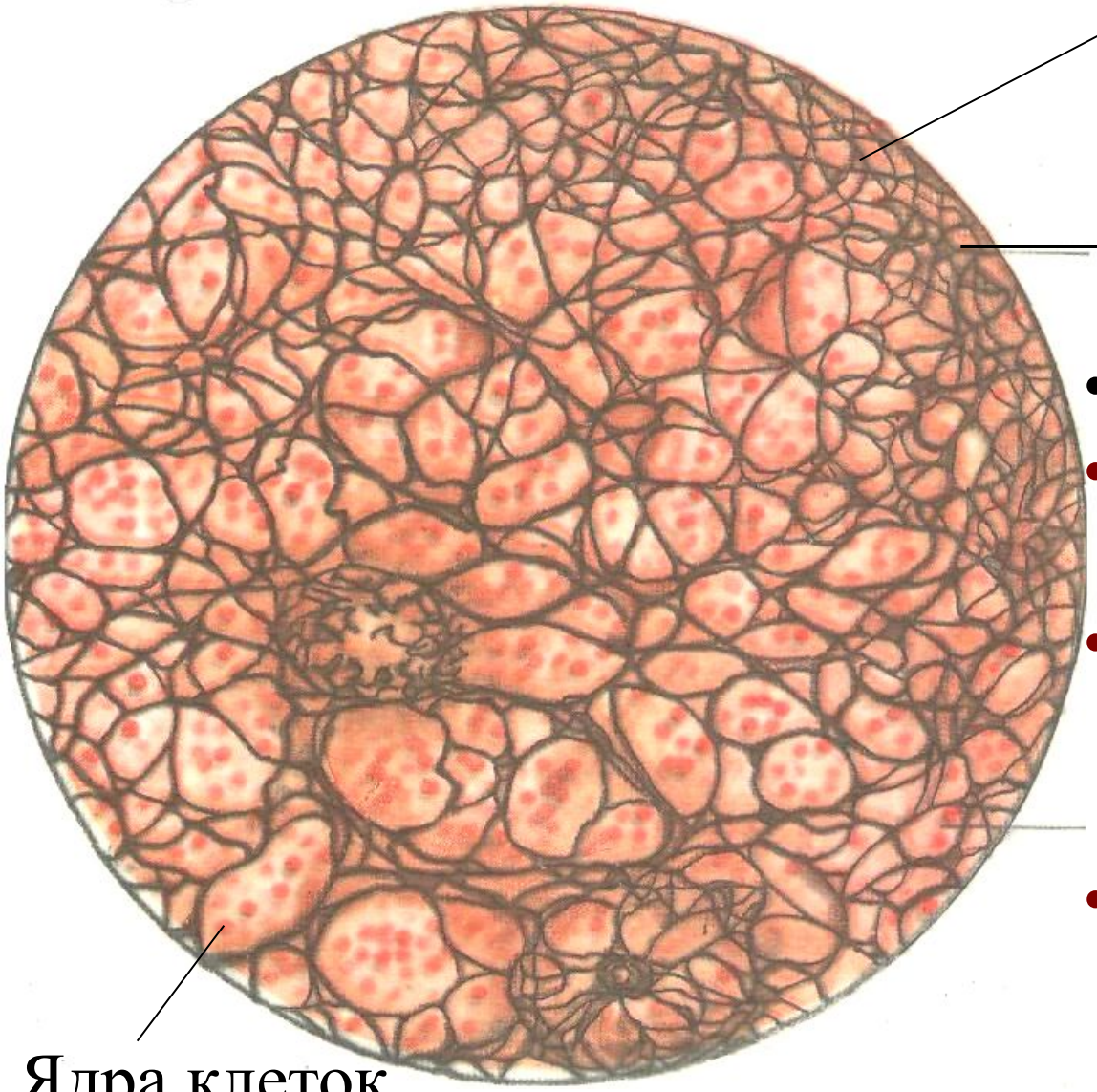

***Ретикулярные волокна***

**(коллаген 3 типа)**

***Reticular fibers***

**(collagen 3 type)**

- thickness 1 micron,
- bunches of collagen 3-rd type,
- "dressed" in a cover from neutral glycoproteins,
- not painted by eosin, but impregnate by silver.
- are steady against acids, alkalis and enzymes,

Ядра клеток (nucleous of cells)

(импрегнация азотнокислым серебром)

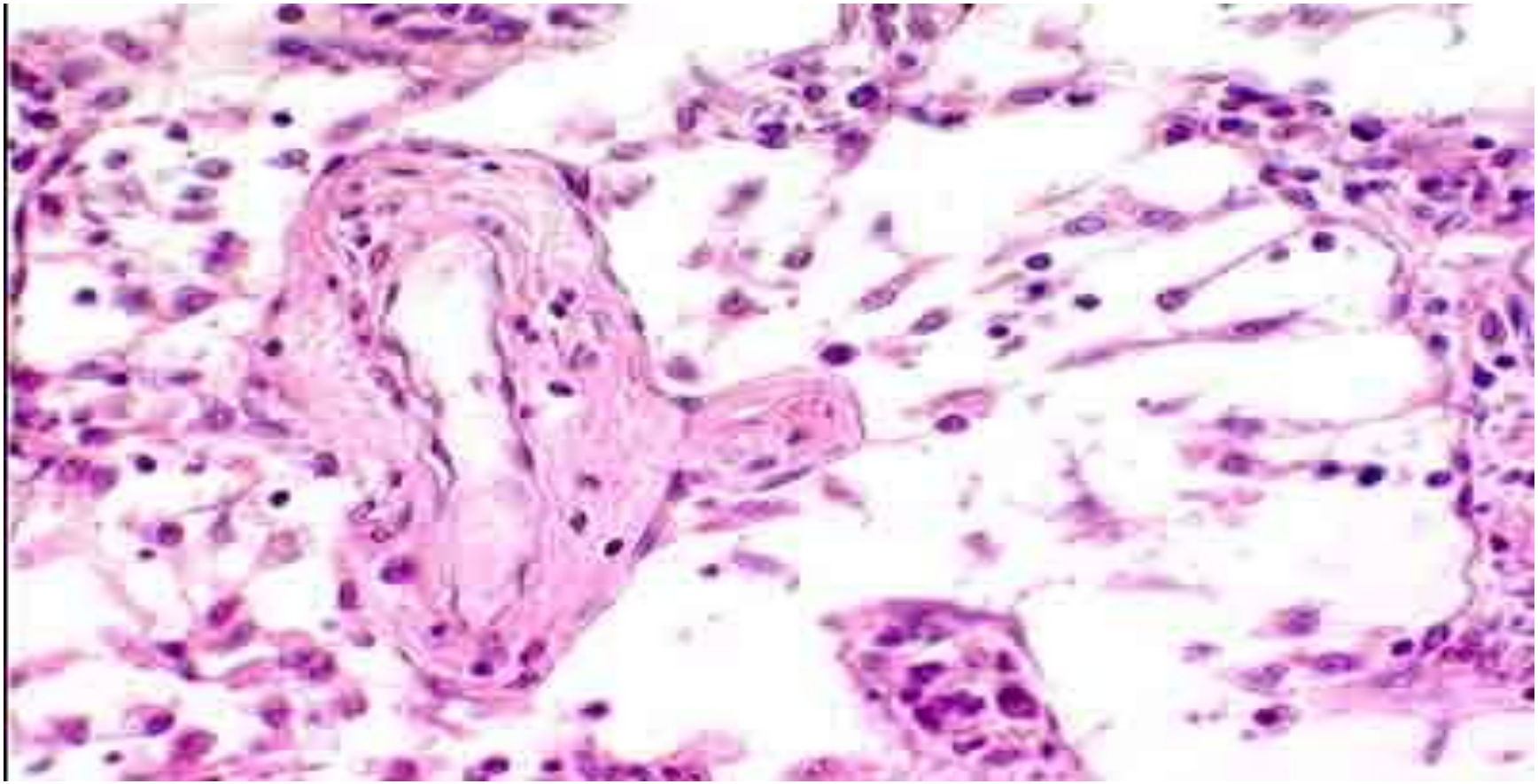

**Ретикулярная ткань** лимфатического узла.

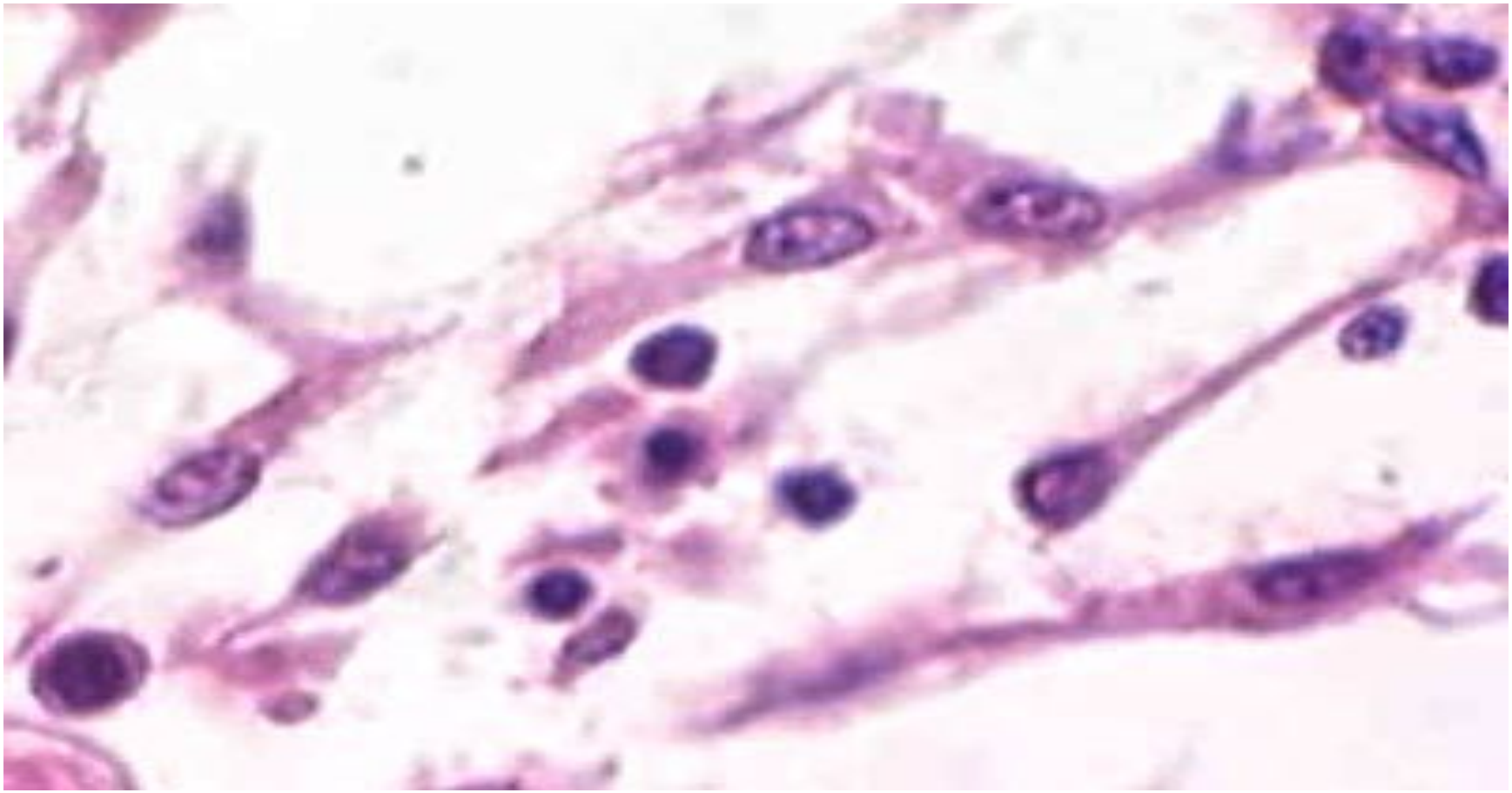

# Жировая ткань

- – состоит из адипоцитов.

  **Белая** жировая ткань образует подкожную клетчатку, сальник, имеет белый или желтоватый цвет. **Функции**: *трофическая, амортизационная, участие в терморегуляции. При расщеплении выделяется большое количество воды.*

  **Бурая** жировая ткань имеет действительно бурый, коричневатый цвет. Такой цвет бурой жировой ткани обусловлен большим количеством железосодержащего пигмента — цитохрома. находится около лопаток, почек, вдоль позвоночника и хорошо развита у новорожденных. **Функции**: *трофическая, термопродукция. Выделяет много тепла, она согревает организм. Именно поэтому ее много у животных, которые зимой впадают в спячку. При расщеплении выделяется большое количество воды.*

- У человека **бурая жировая ткань** в чистом виде имеется около почек и щитовидной железы. Кроме этого, между лопатками, на грудной клетке и на плечах у человека имеется **смешанная жировая ткань**, состоящая как из белой, так и бурой жировой ткани. По мере взросления количество бурой жировой ткани снижается.

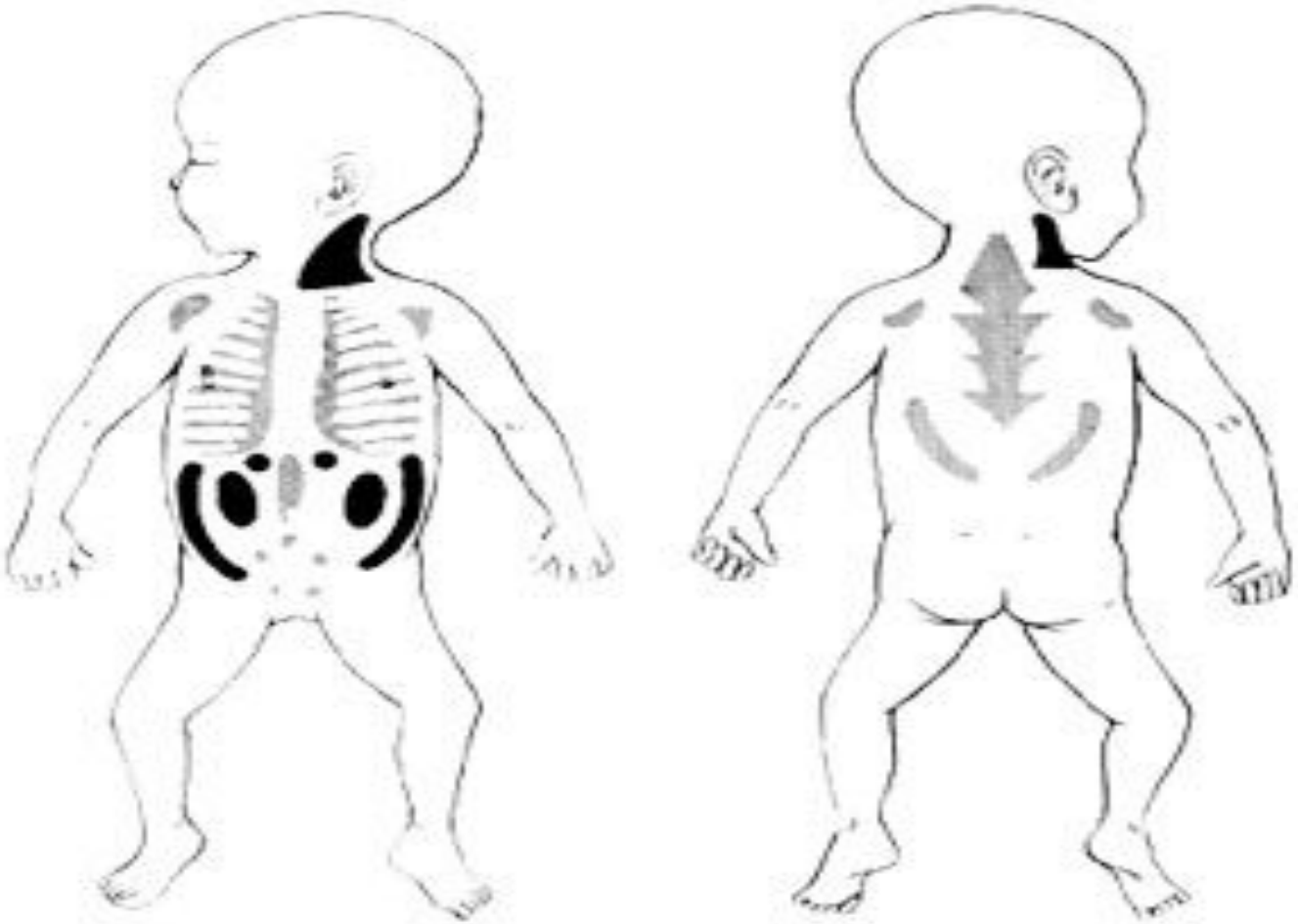

чистая бурая жировая ткань

смешанная бурая жировая ткань

# Белая и бурая жировая ткань

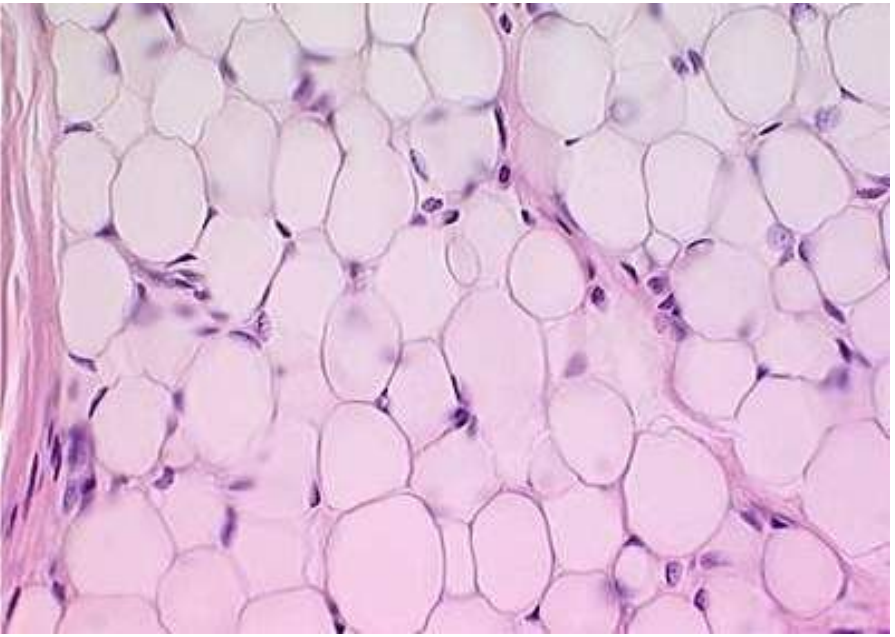

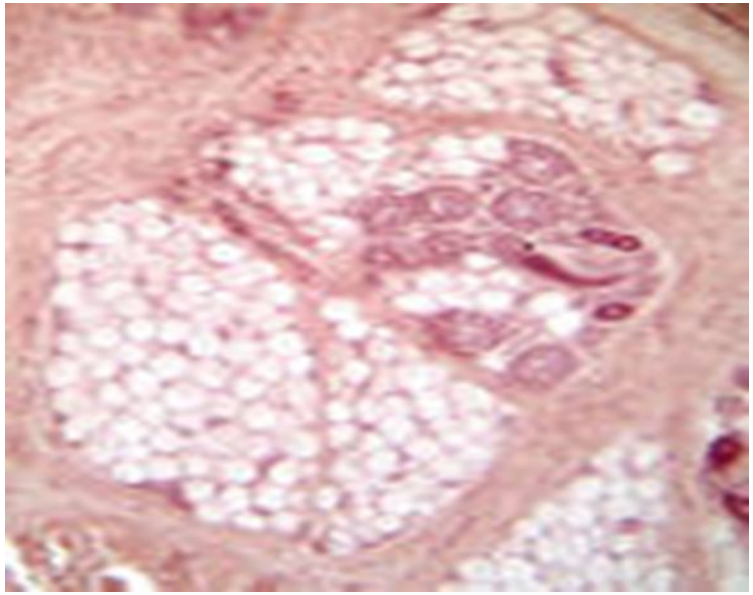

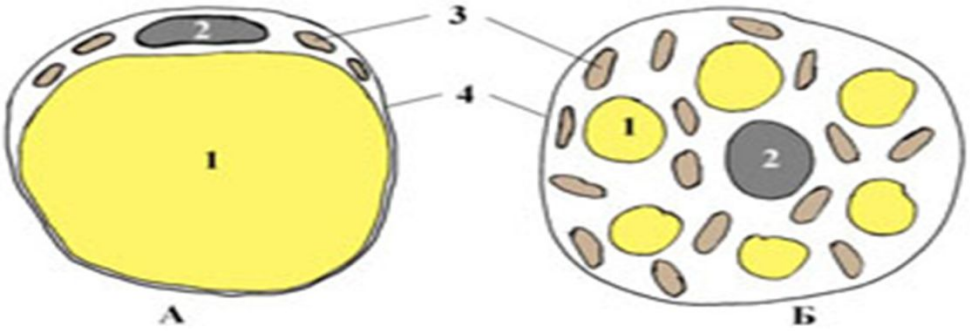

# Слизистая ткань

- состоит из клеток-мукоцитов и межклеточного вещества. Встречается у плода во время внутриутробного периода и в пуповине. Она защищает сосуды пуповины от сдавления.

СЛИЗИСТАЯ ТКАНЬ

размещена в составе пупочного канатика зародыша. Ее особенность - отсутствие волокнистых структур.

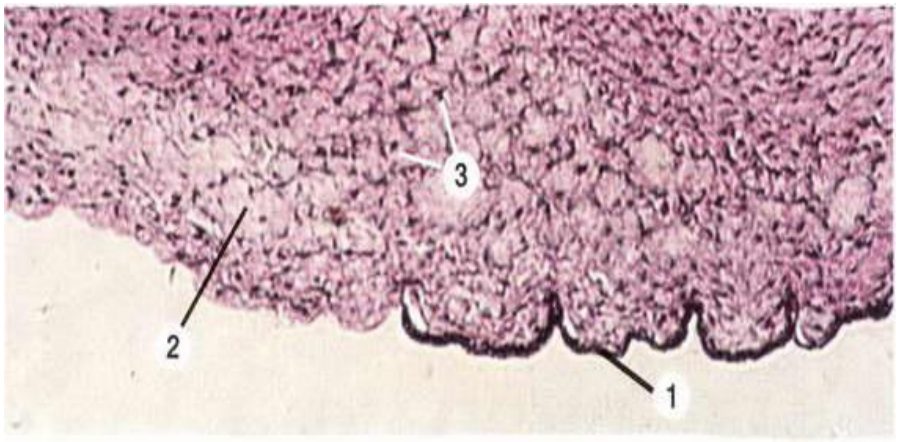


**Пупочный канатик.**
**Поперечный срез**

**1 — амниотическая оболочка: окружает пупочный канатик и покрыта однослойным призматическим эпителием.**
**2 — слизистая (студенистая) ткань: составляет основу канатика**
**3 - мукоциты**

# Пупочный канатик

Костная ткань - ***The bone tissue***

**Ретикулофиброзная**
**Reticulofibrotic bone tissue**

- *Грубоволокнистая*
(коллагеновые волокна толстые, расположены параллельно)

- *Сетчатая*
(коллагеновые волокна толстые, расположены беспорядочно)

**Тонковолокнистая (пластинчатая)**
**Thinfibrous (lamella) bone tissue**

- коллагеновые волокна тонкие, упорядочены в виде пластинок *(компактная и пластинчатая)*

## Типы костной ткани

**Ретикуло-фиброзная (грубоволокнистая)**

- Пучки волокон расположены в разных направлениях.

**Пластинчатая (тонковолокнистая)**

- Волокна расположены параллельно в костных пластинках.

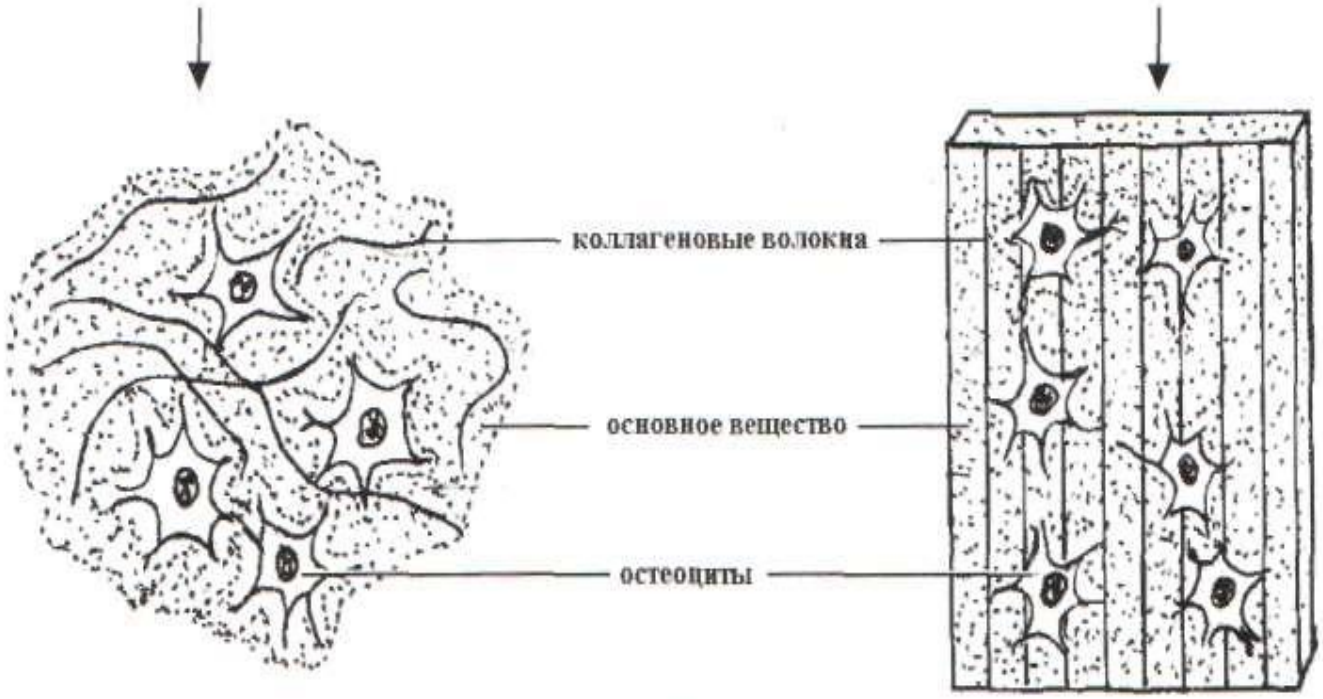


- Незрелая костная ткань существует в организме временно.

- Зрелая костная ткань.
- Образует костный скелет.

# Функции:

1. защитная (механическая защита органов грудной и брюшной полости);
2. участие в минеральном обмене, особенно в обмене Са++;
3. опорная (пассивная часть опорно-двигательного аппарата).

# Костные ткани

Характеризуется высокой степенью минерализации межклеточного вещества.

**Костная ткань**

**Межклеточное вещество**

**Основное вещество**

- Протеогликаны
- Гликопротеиды
- Неорганические соединения

**Волокна**

Коллаген I типа

**Клетки**

1. Остеобласты
2. Остеоциты
3. Остеокласты

Остеобласты (преимущественно) и остеоциты (незначительно) осуществляют синтез межклеточного вещества. Остеокласты разрушают межклеточное вещество.

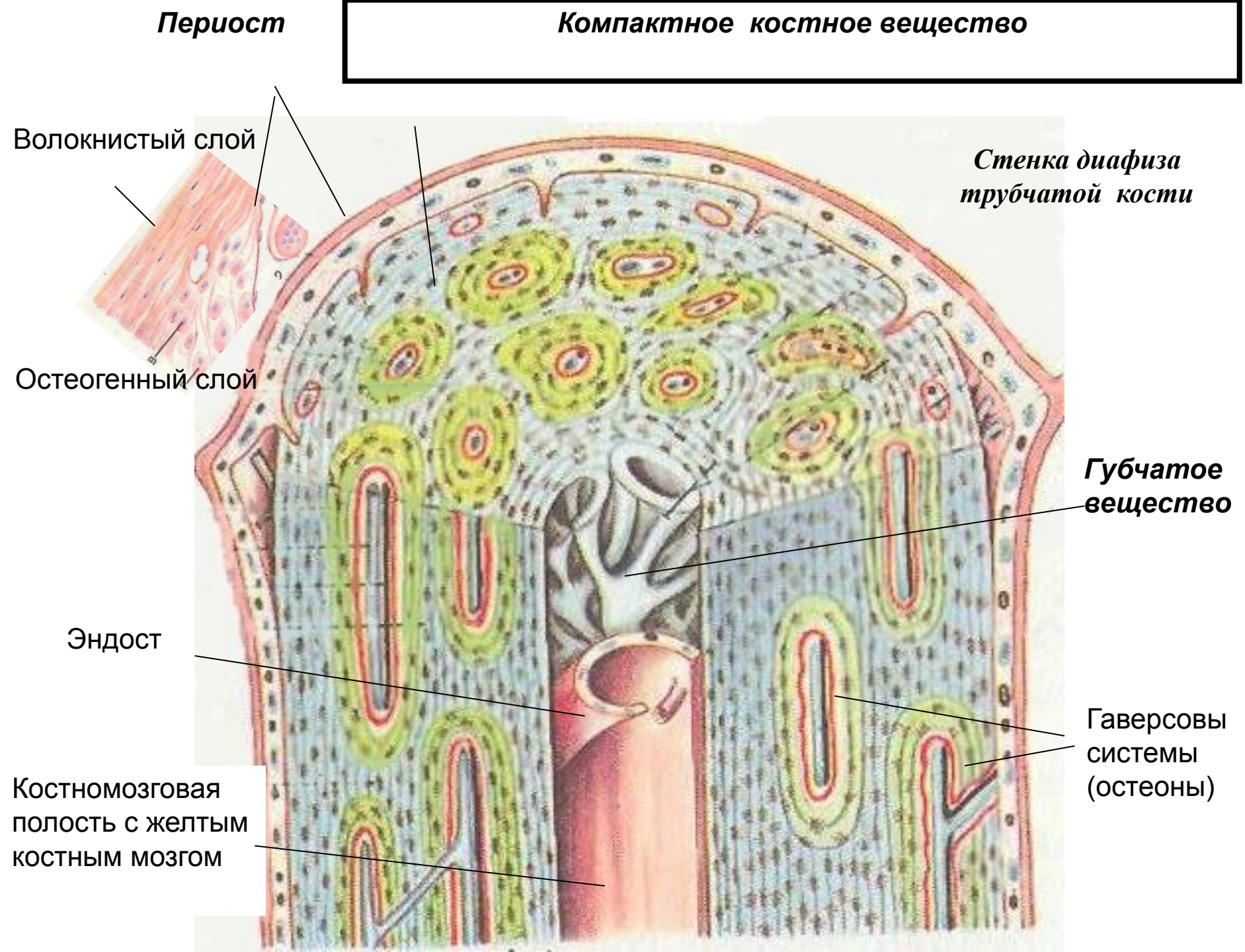
Периост
Компактное костное вещество
Волокнистый слой
Стенка диафиза трубчатой кости
Остеогенный слой
Губчатое вещество
Эндост
Гаверсовы системы (остеоны)
Костномозговая полость с желтым костным мозгом

Периост (periosteum)

1. **Слой наружных генеральных пластинок**
   **Layer of external circumferential lamtlla**

2. **Остеонный слой**
   **Osteon layer**

Спайная линия
***Cement line***

Мезост
***mesosteum***

**Остеоны -**
**- Гаверсовы**
**системы**

Вставочные
пластинки
***Interstitial lamella***

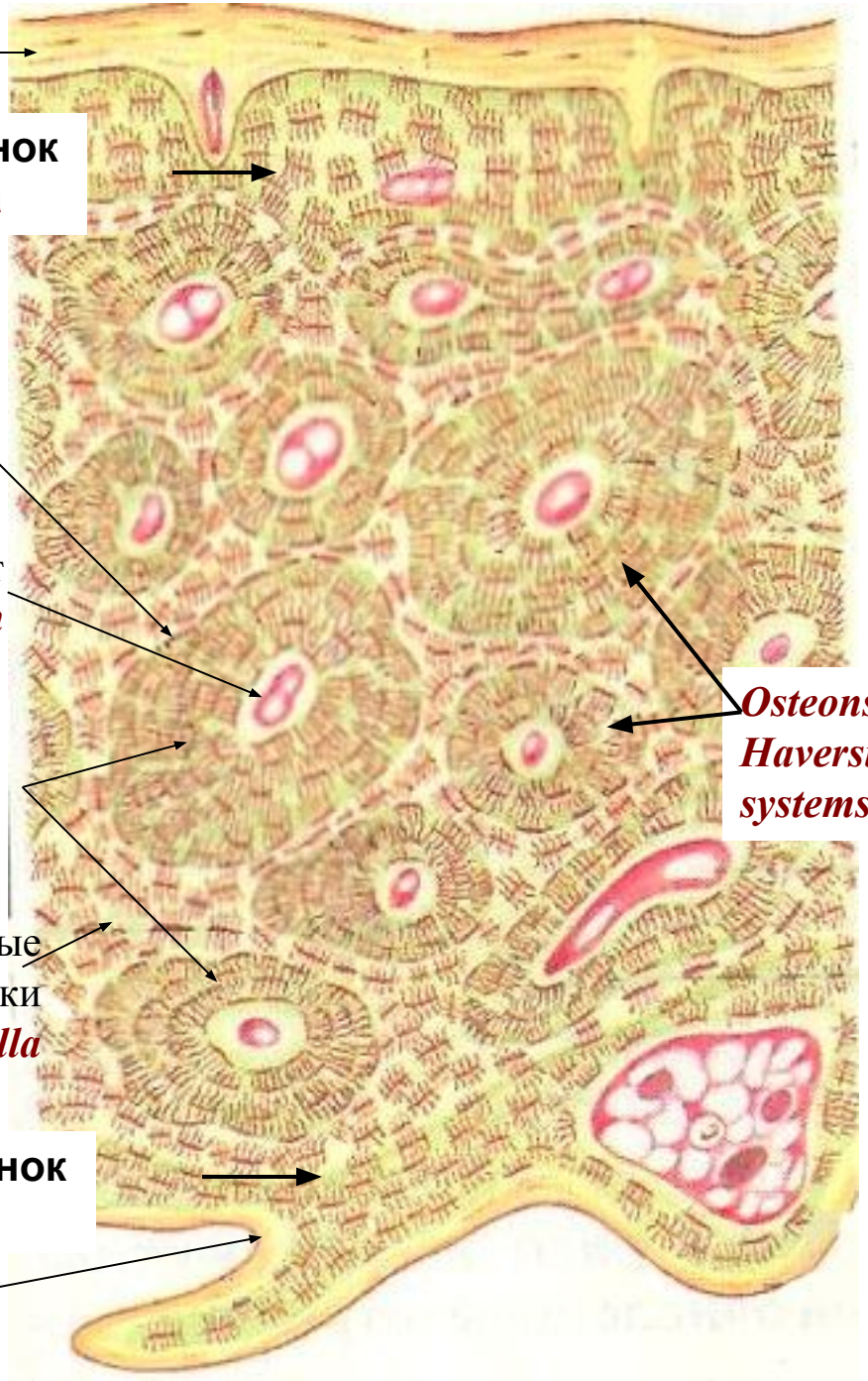

***Osteons -***
***Haversian***
***systems***

3. **Слой внутренних генеральных пластинок**
   **Layer of internal circumferential lamella**

Эндост (endosteum)

Коллагеновые волокна
в костных пластинках
*Collagen fibers in bone lamella*

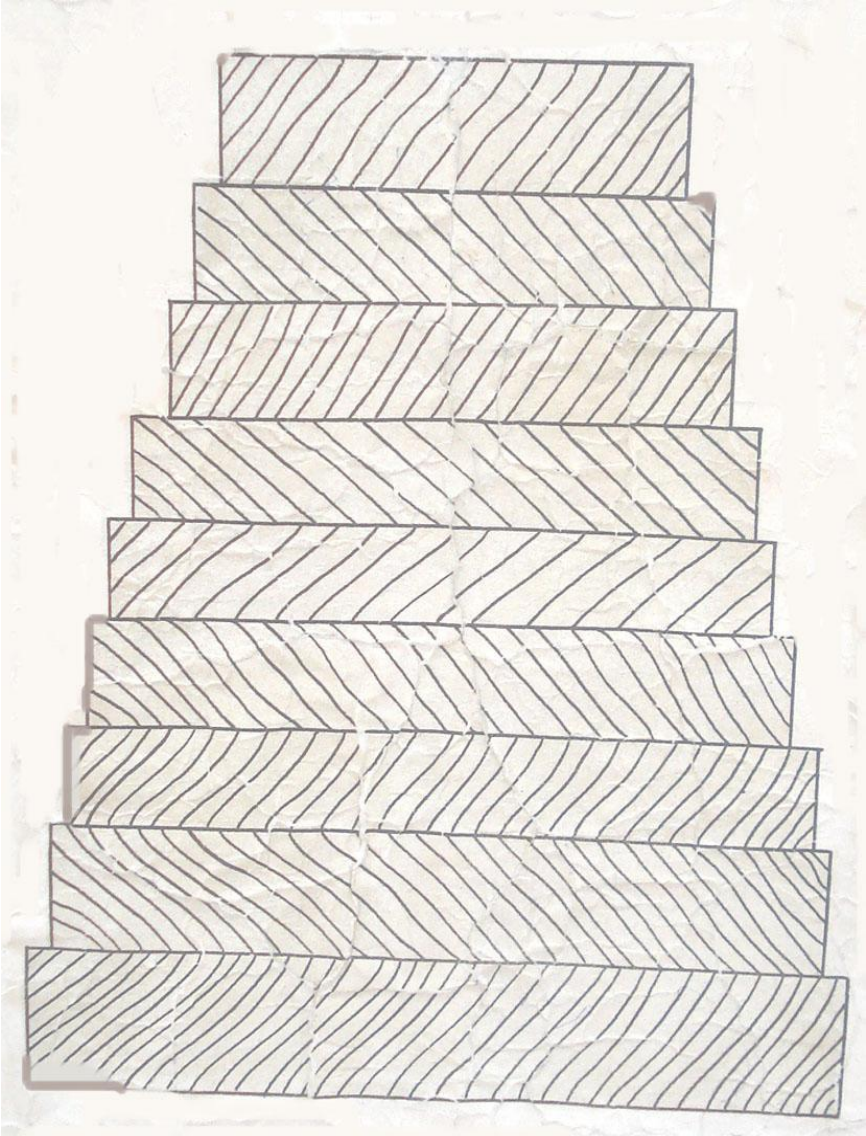

***Схема строения остеона***
***A scheme of osteon structure***

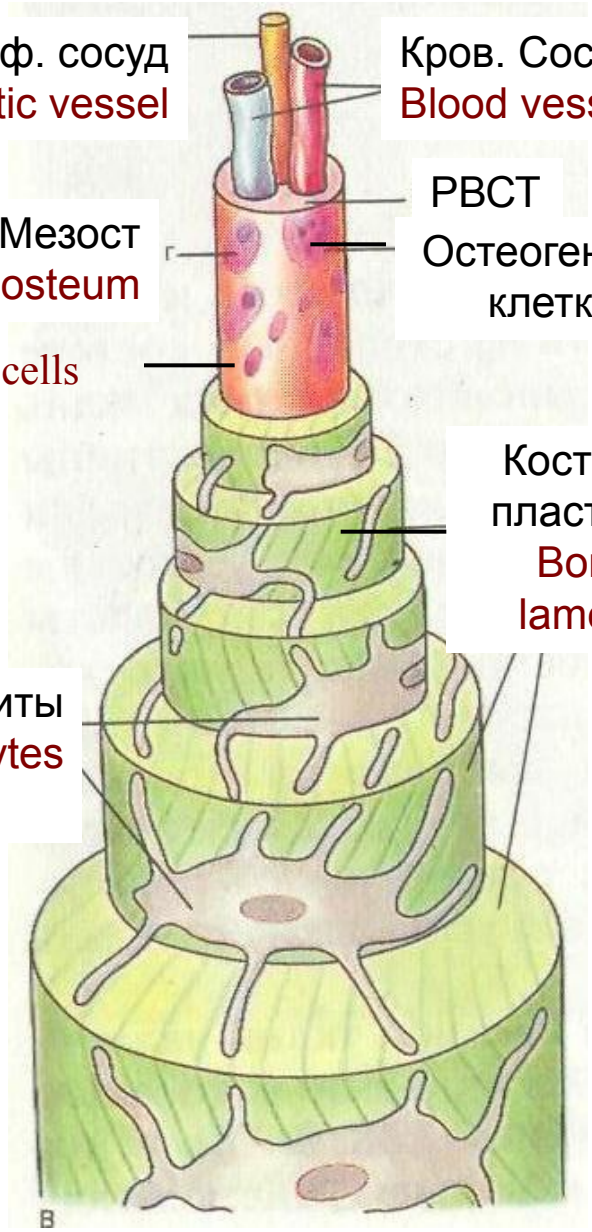

*Osteon*

# Остеон

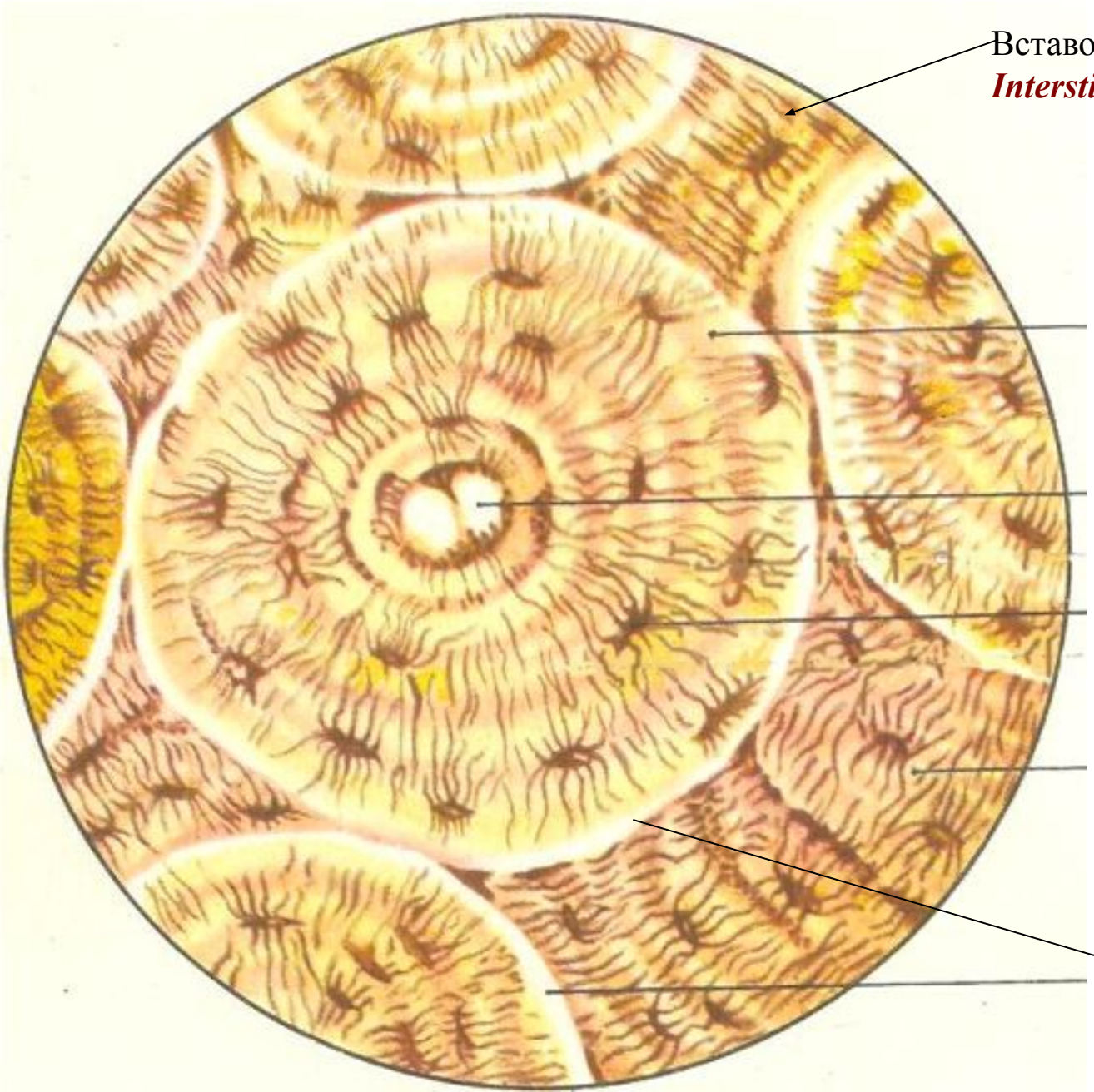

Вставочные костные пластинки
***Interstitial bone lamellas***

Костные пластинки остеона
***Bone osteon lamellas***

Гаверсов канал (с сосудами и мезостом)
***Haversian canal (with vessels and mesosteum)***

Остеоциты с отростками
***Osteocytes with shoots***

Вставочные пластинки
***Interstitial lamellas***

Спайная линия
***Cement line***

## Влияние гормонов и витаминов на костную ткань

**Influence of hormons and vitamins for bone tissue**

**Стимуляция**

**Stimulation**

Тироксин **Thyroxine**

СТГ **STH**

Тирокальцитонин **Thyrocalcitonin**

Половые горм. **Sex hormons**

Паратирин **Parathyrin**

Избыток вит.А **Surplus of vit. A**

Синтез коллагена остеобластами

**A collagen synthesis by osteoblasts**

Кальцификация костной ткани

**Calcification of bone tissue**

Резорбция костной ткани

**Resorpsion of bone tissue**

**Торможение**

**Inhibition**

Недостаток вит.С **Deficiency of vit. C**

Недостаток вит.Д **Deficiency of vit. D**

- **Пластинчатая костная ткань** состоит из костных пластинок – это структурно-функциональные единицы пластинчатой кости. Костные пластинки могут формировать систему замкнутых костных пластин, окружающих сосуд – **остеон.**



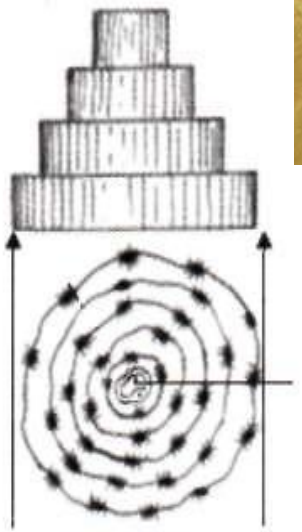


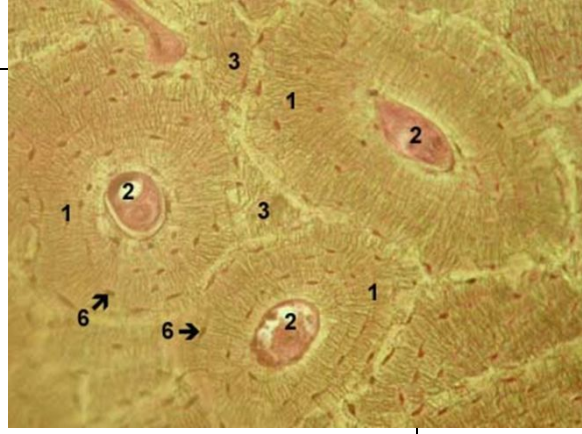


## Разновидности костей

**трубчатые**
в которых преобладает компактное вещество

**плоские**
в которых преобладает губчатое вещество

# Хрящевые ткани.

- Гиалиновая.
- Эластическая.
- Волокнистая.

Клетки хрящевой ткани – хондроциты
хондробласты
хондрокласты.

Волокна – коллагеновые, эластические.

Основное вещество – тканевая жидкость, белки, липиды, протеогликаны, гликозамингликаны.

# *Хрящевая ткань*

**Клетки**

***Хондроциты*** ***Хондробласты***

**Межклеточное вещество**

Основное вещество – ***Хондромукоид***

- 80% воды
- 4-7 % минеральных солей
- белки – гликопротеиды, протеогликаны, альбумин
- ГАГ - гиалуроновая кислота, хондроитинсульфаты

***Хондриновые волокна:***

- коллагеновые
- эластические

- Хрящ покрыт **надхрящницей.** Клетки в хряще расположены группами. Эти **группы** окружены каркасом из коллагеновых волокон, пропитанных аморфным веществом. Вокруг молодых клеток вещество **оксифильно,** затем появляется **базофильный** слой. В хряще нет сосудов, питаются клетки за счет диффузии питательных веществ из надхрящницы.

- **Гиалиновый хрящ** находится в воздухоносных путях, на поверхностях суставов, в местах соединения ребер с грудиной. Преобладают коллагеновые волокна в межклеточном веществе.
- **Эластический** – в состав ушной раковины, носовой перегородки. Преобладают эластические волокна.
- **Волокнистый** – в состав межпозвоночных дисков. Волокна параллельно направлены.

# *Гиалиновая хрящевая ткань* *Hyaline cartilage tissue*

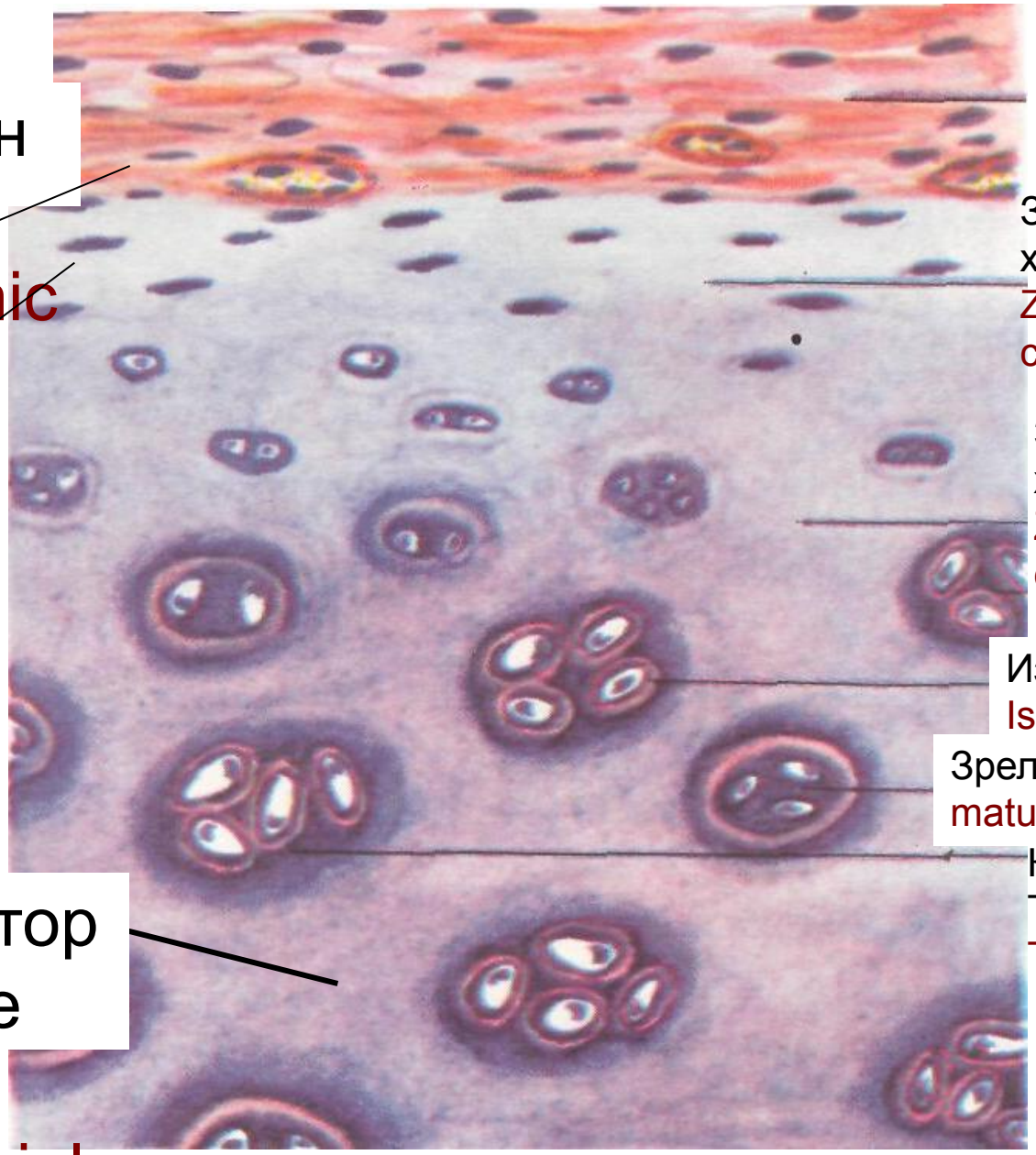

Волокнист

Хондрогенн

ый слой

Хондроб

ласты

Молоды

е

Хондро

циты

Young

chondro

cytes

Межтерритор

иальные

зоны

Interterritorial

Layer

Chondogenic

layer

Chondrob

lasts

Надхрящница
Perichondrium

Зона молодого хряща
Zone of young chondrocytes

Зона зрелого хряща
Zone of mature chondrocytes

Изогенные группы
Isogenic group

Зрелые хондроциты
mature chondrocytes

Клеточная Территория
Territorial cell matrix

**ГИАЛИНОВЫЙ ХРЯЩ**

Окраска гематоксилин-эозином

1 - клетки хряща (хондроциты, хондробласты)

2 - межклеточное вещество хряща

3 - надхрящница

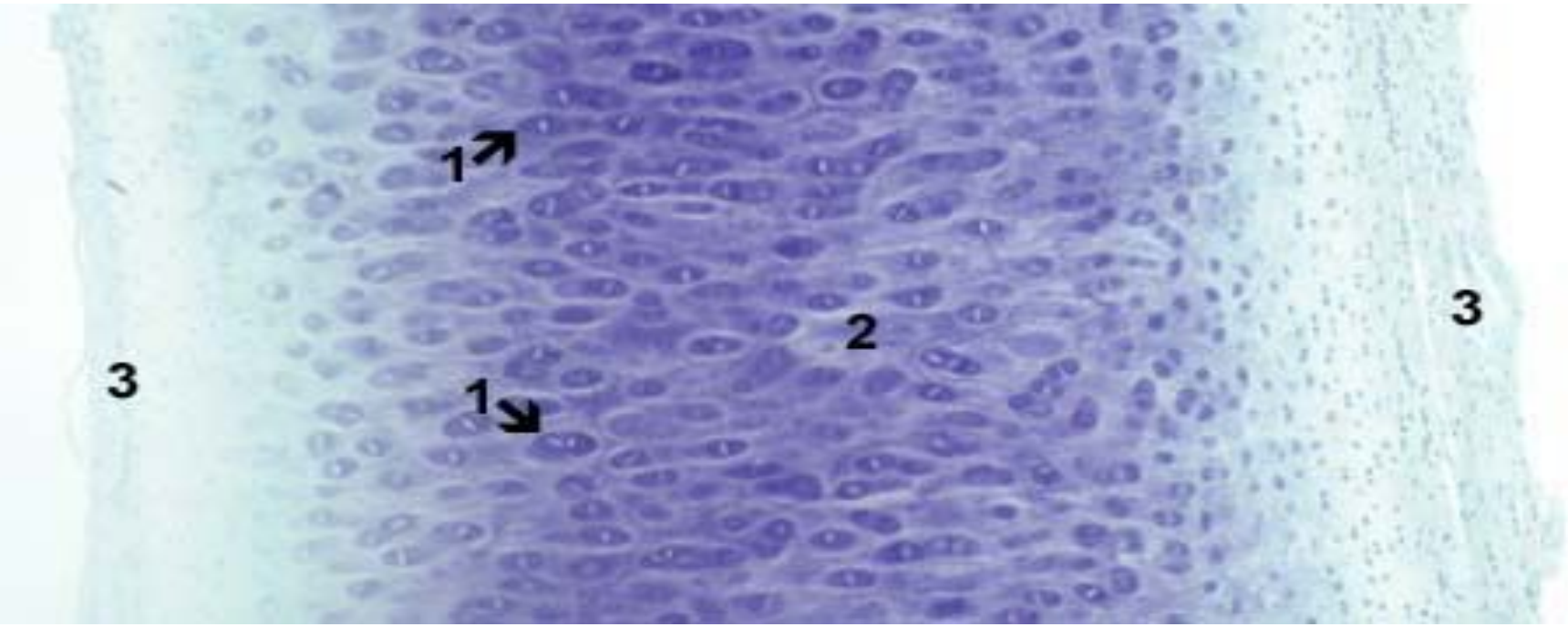


**ЭЛАСТИЧЕСКИЙ ХРЯЩ**

Окраска железным гематоксилином

1 - клетки хряща (хондроциты, хондробласты)

2 - межклеточное вещество хряща

3 - надхрящница

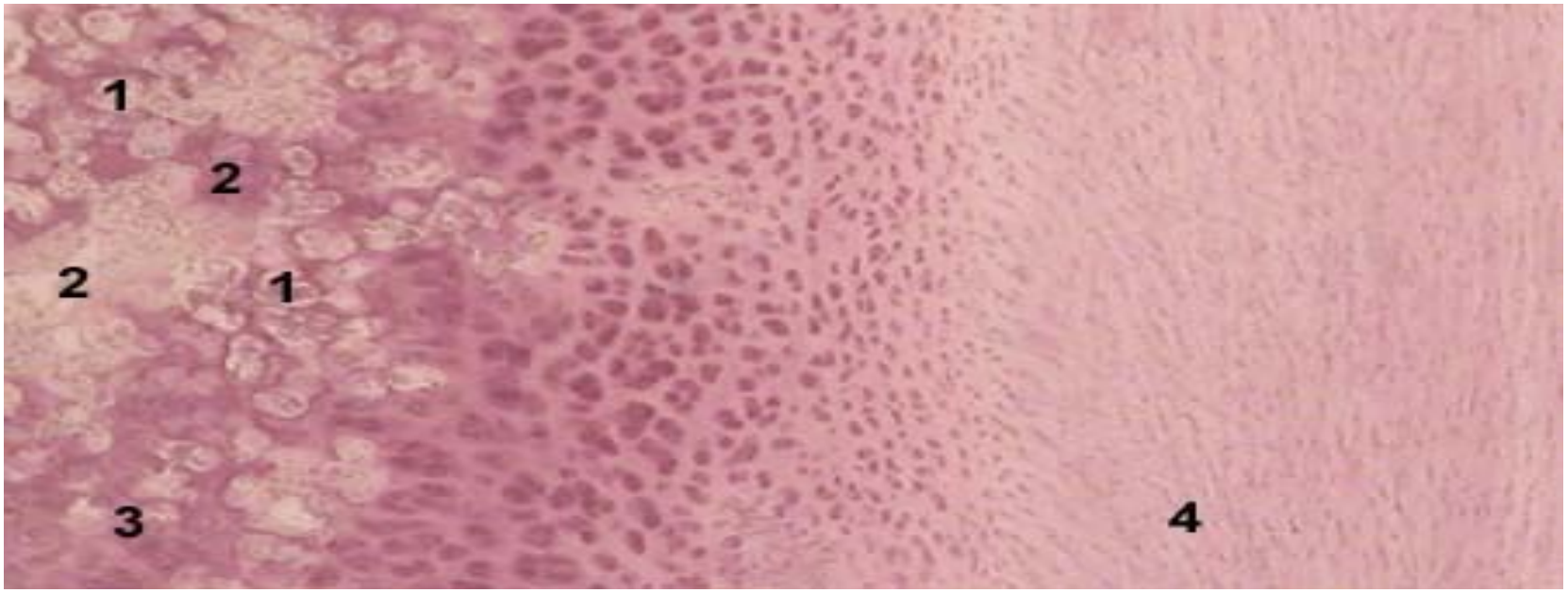


**ВОЛОКНИСТЫЙ ХРЯЩ МЕЖПОЗВОНОЧНОГО ДИСКА**

**Окраска гематоксилин-эозином**

**1 - клетки хряща (хондроциты, хондробласты)**

**2 - межклеточное вещество хряща**

**3 - студенистое ядро (nucleus pulposus)**

**4 - фиброзное кольцо (anulus fibrosus)**

# *Виды хрящевой ткани*

Гиалиновый хрящ




Эластический хряц

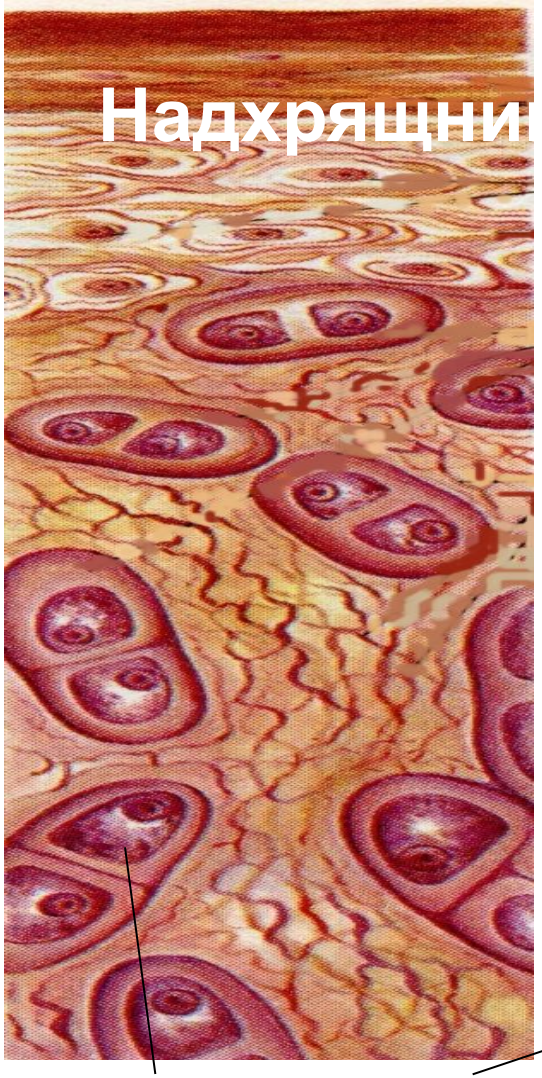


Волокнистый хрящ

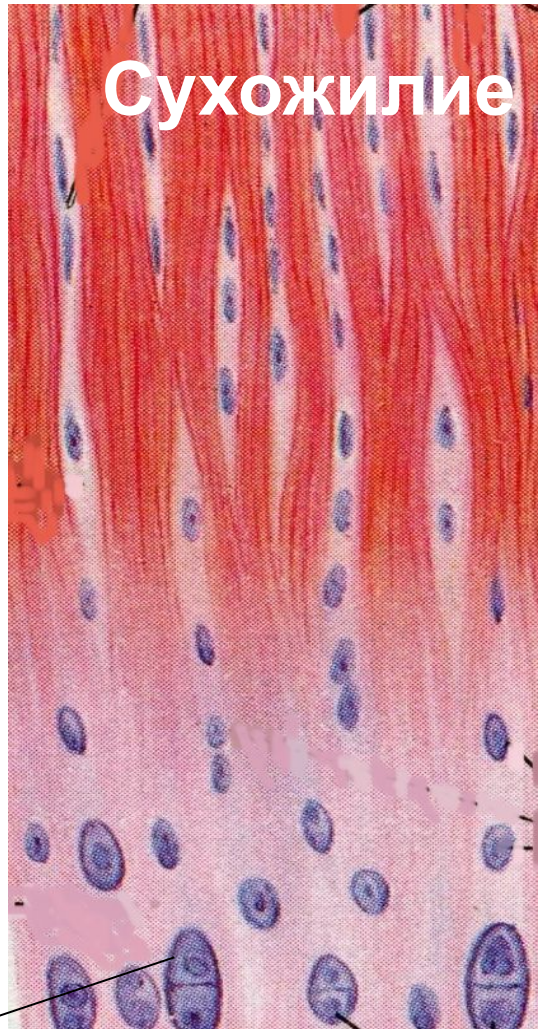

Спасибо за внимание!