РНИМУ им. Н.И. Пирогова
СНК кафедры факультетской терапии ЛФ РНИМУ

Кардиомиопатия Такоцубо

Выполнили студенты 5 курса группы 1.5.09 б
Патрушев Никита Константинович
Маркова Александра Юрьевна

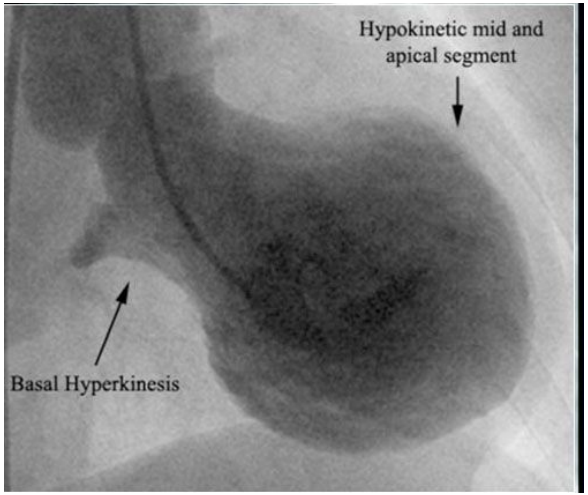

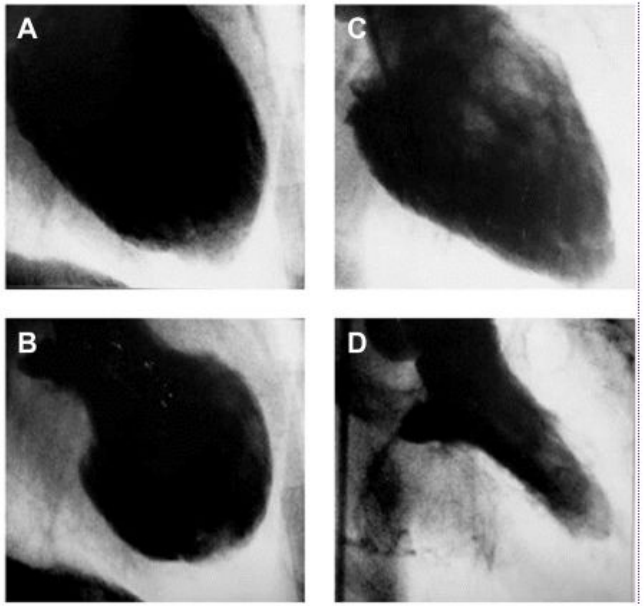

Определение 蛸壺

Кардиомиопатия Такоцубо - это обратимая кардиомиопатия с уникальной морфологической особенностью левого желудочка, характеризующейся вздутием верхушки желудочка; также называется стрессовой кардиомиопатией.

Синдром Такоцубо

Стресс-индуцированная кардиомиопатия

Синдром разбитого сердца

Синдром апикального баллонирования

Преходящая шарообразная дилатация верхушки левого желудочка

Ампульная кардиомиопатия

Транзиторное катехоламинергическое оглушение

Синдром транзиторной дисфункции левого желудочка

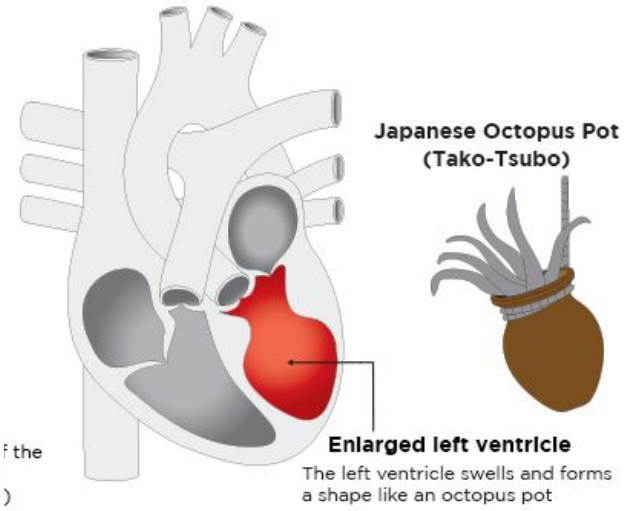

Эпидемиология

Распространенность составляет 1,0–2,5%, причем большинство случаев приходится на женщин в постменопаузе

Кардиомиопатия Такоцубо – очень редкая патология (встречаемость 2% из 3000 всех сердечных приступов)

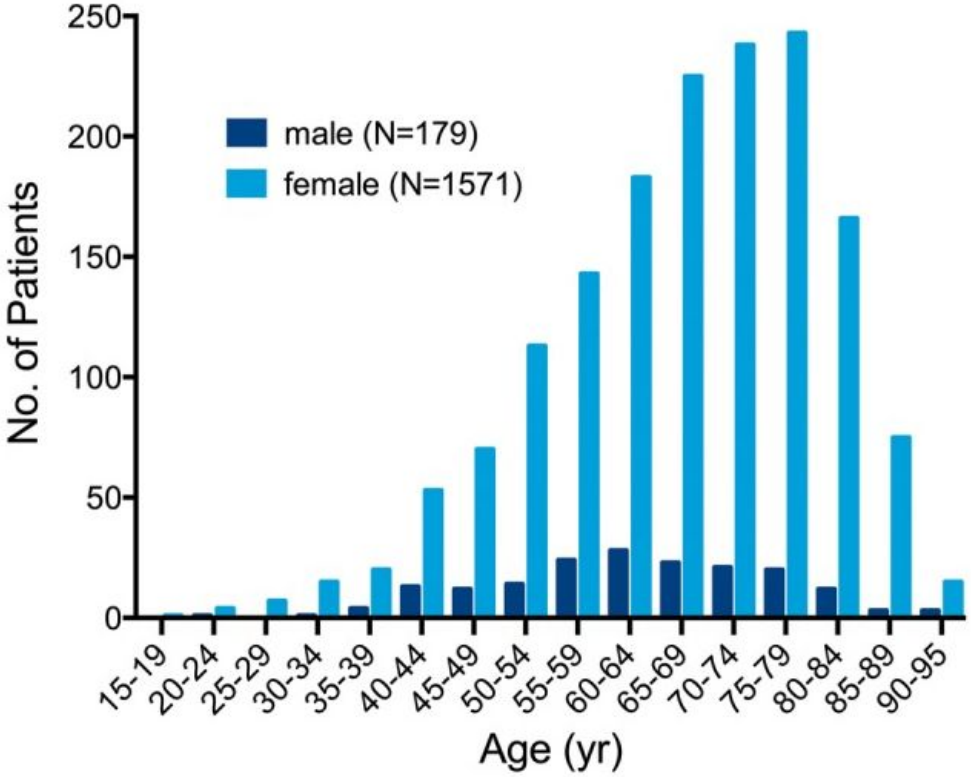

Я

Таблица 1. Провоцирующие события и состояния, ассоциированные с кардиомиопатией Такоцубо [13, 16, 44, 45, 57]

Физические/медицинские триггеры	Эмоциональные триггеры
Стрессовое состояние	
ДТП	Крупные финансовые потери
Серьезная болезнь	Смерть, тяжелая болезнь или травма члена семьи, друга или домашнего животного
ОНМК	Стихийное бедствие (землетрясение, торнадо и др.)
Эпилепсия	Публичное выступление
Обострение астмы	Наличие конфликта
Острый живот	Получение плохих новостей
Хирургические вмешательства	Смена места жительства
Феохромоцитома	Автомобильная авария
Экзогенные катехоламины (ингалируемые β-агонисты, метилксантины, эпинефрин, амфетамины, кокаин)	Неожиданное мероприятие
Сильная боль	Судебные разбирательства
Нагрузочный тест	
Тиреотоксикоз	
Отмена опиатов	
Злоупотребление алкоголем	
Гиперлипидемия	
Курение	
Алкоголь	
Тревожность	

Патогенез

Рис. 4. Предполагаемая патофизиология синдрома апикального баллонирования
Апикальный баллонирующий синдром (Такоцубо или стрессовая кардиомиопатия): имитация острого инфаркта миокарда. (Адаптировано по [46].)
ВТЛЖ – выносящий тракт левого желудочка.

<u>Усиленная симпатическая стимуляция</u> и её эффекты:

Многососудистый спазм коронарных артерий

Микроциркуляторная дисфункция

Катехоламин-индуцированное оглушение миокарда

Преходящая обструкция выносящего тракта левого желудочка

+ *ИМ при окклюзии КА со спонтанным тромболизисом*

Стресс
Нейрогенный
инфаркт миокарда
сердечная недостаточность
стенокардия
коронарный спазм
аритмия
кардиомиопатия
~ 80% - женщины
Симпатическая нервная система
Такоцубо
prosindrom.ru

Типы синдрома такоцубо - 4

1) **ТИПИЧНАЯ АПИКАЛЬНАЯ** форма (наиболее часто) - при ЭхоКГ наблюдается циркулярное баллонирование верхушечных сегментов ЛЖ и гиперкинез базальных сегментов.
2) **СРЕДНЕЖЕЛУДОЧКОВЫЙ** (гипокинез средних сегментов ЛЖ, гиперкинез базальных и апикальных сегментов),
3) **БАЗАЛЬНАЯ** (гипокинез базальных сегментов и гиперкинез верхушечных сегментов ЛЖ),
4) **ФОКАЛЬНАЯ** (локальное нарушение сократимости с признаками баллонирования)

ТИПИЧНАЯ АПИКАЛЬНАЯ

СРЕДНЕЖЕЛУДОЧКОВЫЙ

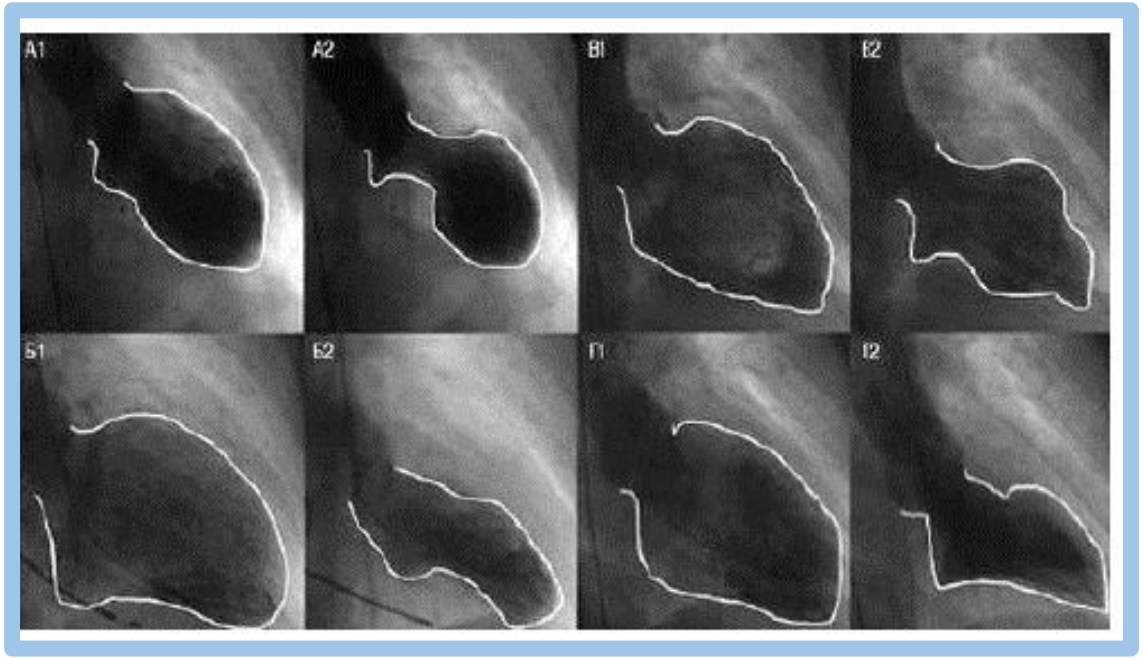

БАЗАЛЬНАЯ

ФОКАЛЬНАЯ

https://vk.com/im?peers=137402811_110666456_490370669_c148_c85&sel=362899097&w=history362899097_video&z=video13709327_456239084%2F5c56aec4d77cc8c488

Классификация InterTAK

Класс 1: синдром Такоцубо в связи с эмоциональным стрессом

Класс 2: синдром Такоцубо в связи с физическим стрессом

2а: синдром Такоцубо после физической активности, медицинских процедур

2б: синдром Такоцубо после неврологических нарушений

Класс 3: синдром Такоцубо без выявленного пускового фактора

Клиническая картина - сходна с ОКС

- острая боль за грудиной
- одышка
- синкопе
- учащенное сердцебиение
- отек легких, сердечная астма
- ухудшение гемодинамики (до ОСН)
- кардиогенный шок
- остановка сердц
- ОНМК





Критерии диагноза - 4 компонента (Mayo Clinic)

1) *транзиторный гипокинез, дискинез или акинез* сегментов ЛЖ с вовлечением верхушки или без такового, баллоноподобное расширение полости ЛЖ, не соответствующее зоне кровоснабжения одной коронарной артерии; физический или психический *травмирующий фактор, предшествующий* развитию этого состояния;

2) *отсутствие обструкции* коронарной артерии или ангиографического свидетельства отрыва атеросклеротической бляшки;

3) появление *изменений ЭКГ* (любая элевация сегмента ST и/или инверсия зубца T) или незначительное повышение *уровня тропонина*);

4) *отсутствие:* предшествующей травмы головы, внутричерепного кровоизлияния, гипертрофической кардиомиопатии, феохромоцитомы или миокардита.

Международные диагностические критерии Такоцубо (диагностические критерии InterTAK)

1) Преходящие признаки дисфункции левого желудочка - апикальное баллонирование или нарушение движения стенок . Возможно вовлечение правого желудочка. Могут быть все типы нарушения движений стенок одновременно. Региональное нарушение движений стенок обычно выходит за границы одного эпикардиального сосуда, реже в пределах одной коронарной артерии (фокальный синдром Такоцубо).

2) Предшествует синдрому Такоцубо эмоциональный,физический или их комбинация, но это необязательно

3) Триггерами могут быть неврологические нарушения (САК, инсульт/ТИА, головокружение) и феохромоцитома

Международные диагностические критерии Такоцубо (диагностические критерии InterTAK) (продолжение)

4) новые изменения ЭКГ (элевация или депрессия ST, инверсия T, удлинение QT), редко изменений нет

5) умеренно увеличены кардиальные биомаркеры (тропонин, креатинкиназа) в большинстве случаев, типично существенное увеличение МНУП

6) значимая коронарная болезнь сердца не противоречит синдрому такоцубо

7) у пациентов нет признака инфекционного миокардита (для исключения миокардита необходимо МРТ сердца)

Шкала диагностики InterTAK (в баллах)

Женский пол	25
Эмоциональный стресс	24
Физический стресс	13
Нет элевации ST (за исключением aVR)	12
Психические нарушения	11
Неврологические нарушения	9
Удлинение QT	6

<70 баллов	>70 баллов
Низкая/промежуточная	Высокая

вероятность с-ма Такоцубо

Диагностика

ИНСТРУМЕНТАЛЬНЫЕ:

1. ЭКГ
2. ЭхоКГ

(оценка сократимости и локальных нарушений)

1. КАГ для исключения ОКС
2. МРТ сердца для исключения острого миокардита
3. МСКТ коронарных артерий стабильным больным

ЛАБОРАТОРНЫЕ:

1. ОАК
2. МНУП
3. Тропонины

Тропонин I	0-0.1 нг/мл появляется через 4-6 часов
Тропонин T	0-0.2 нг/мл появляется через 3-4 часа

- **Норма МНУП 0.5-30 пикамоль/л**

ЭКГ-признаки

Изменения на ЭКГ при синдроме Такоцубо не являются специфичными и напоминают картину инфаркта миокарда с элевацией ST передней локализации. Однако существуют признаки, позволяющие в некоторых случаях различить данные состояния:

1. Отношение подъёма ST в V4-V6 к подъёму ST в V1-V3 больше 1
2. Отсутствие реципрокной депресии ST

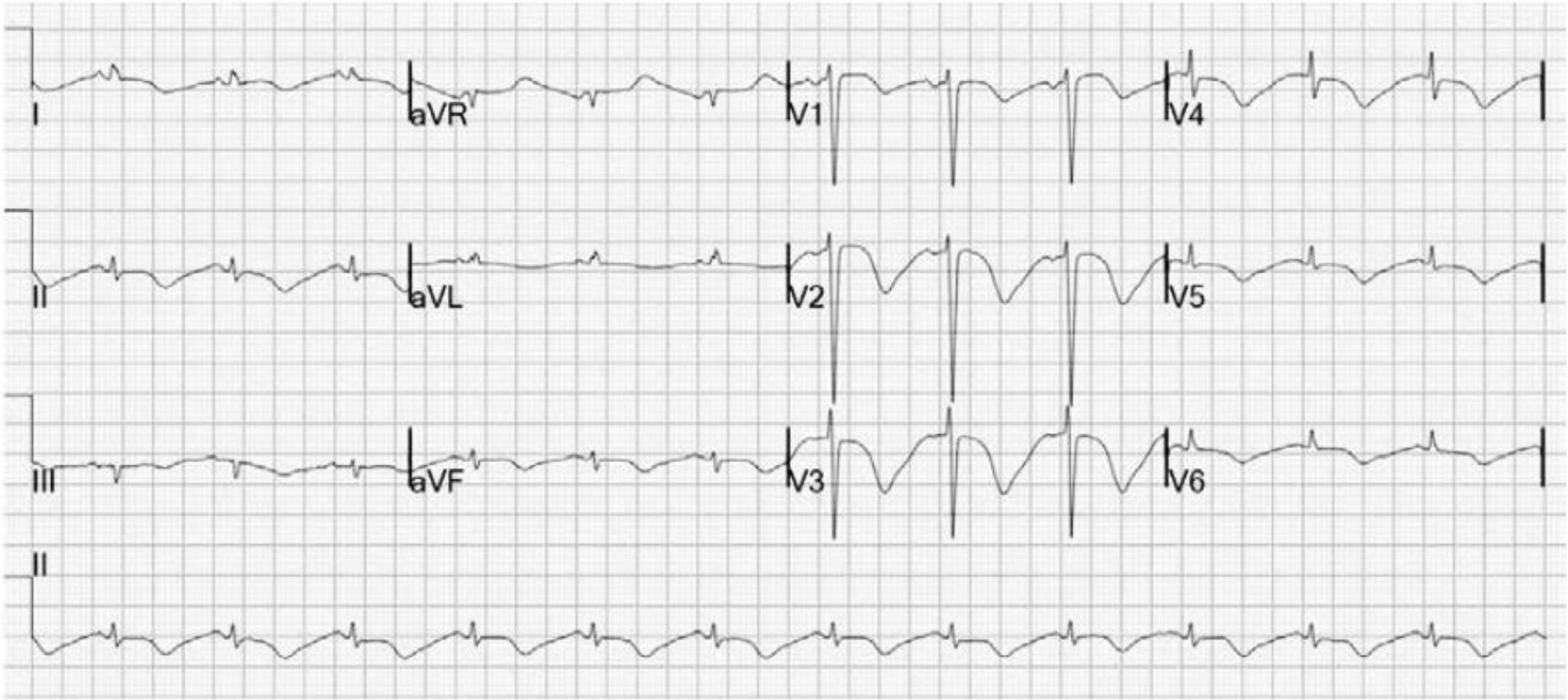

Рис. 1. ЭКГ картина при синдроме Такотсубо

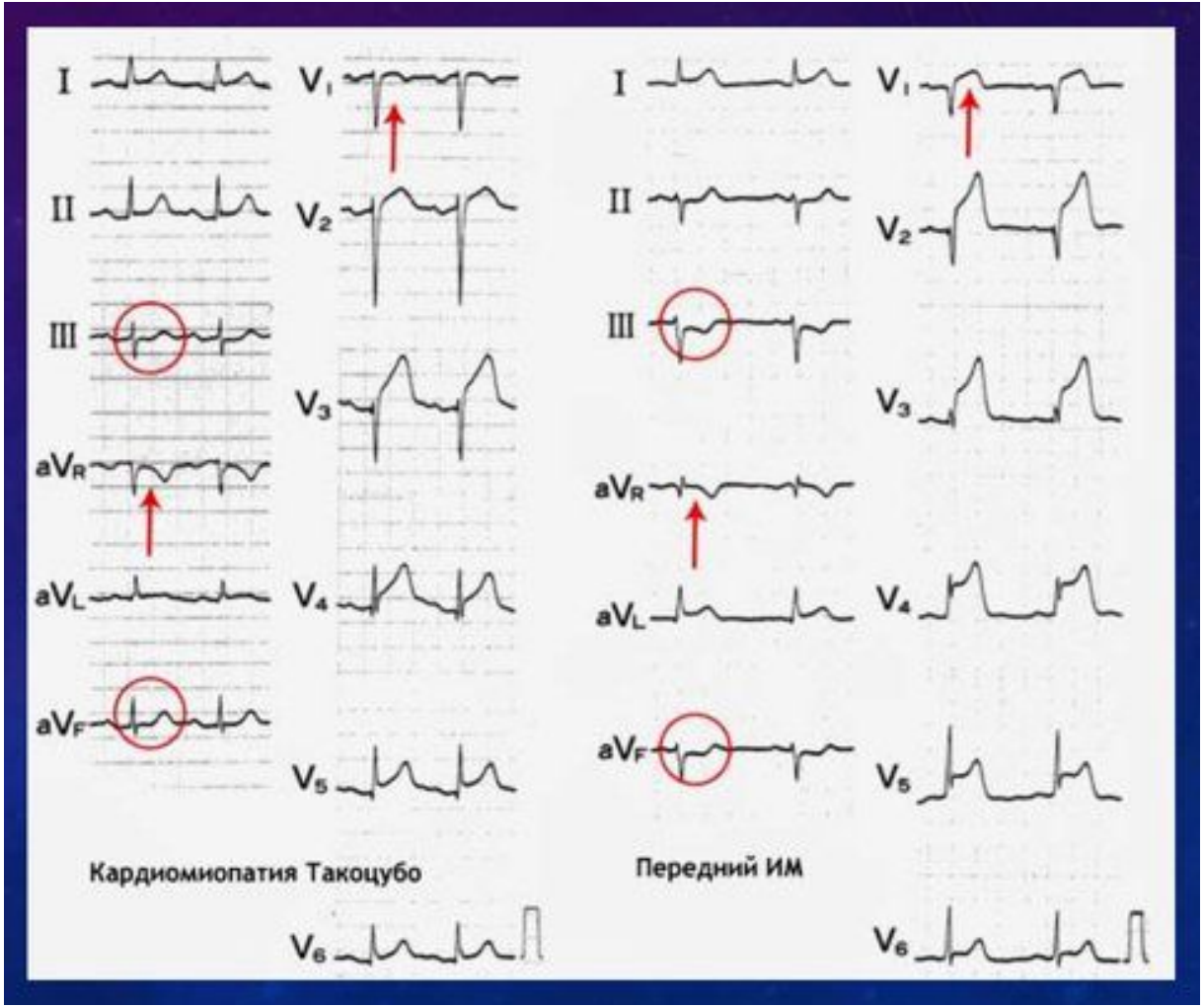
I
II
III
aVR
aVL
aVF
V1
V2
V3
V4
V5
V6
Кардиомиопатия Такоцубо
I
II
III
aVR
aVL
aVF
V1
V2
V3
V4
V5
V6
Передний ИМ

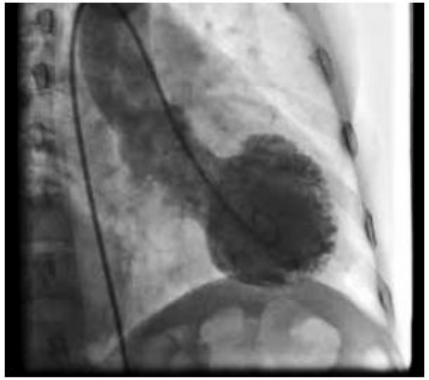

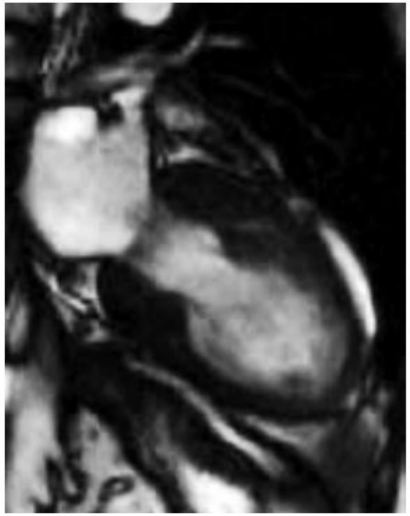

Рис. 2. Вентрикулография при синдроме Такотсубо

Рис. 3. МРТ-изображение при синдроме Такотсубо

Алгоритм диагностики синдрома Такоцубо

European Heart Journal (2018) 39, 2047–2062

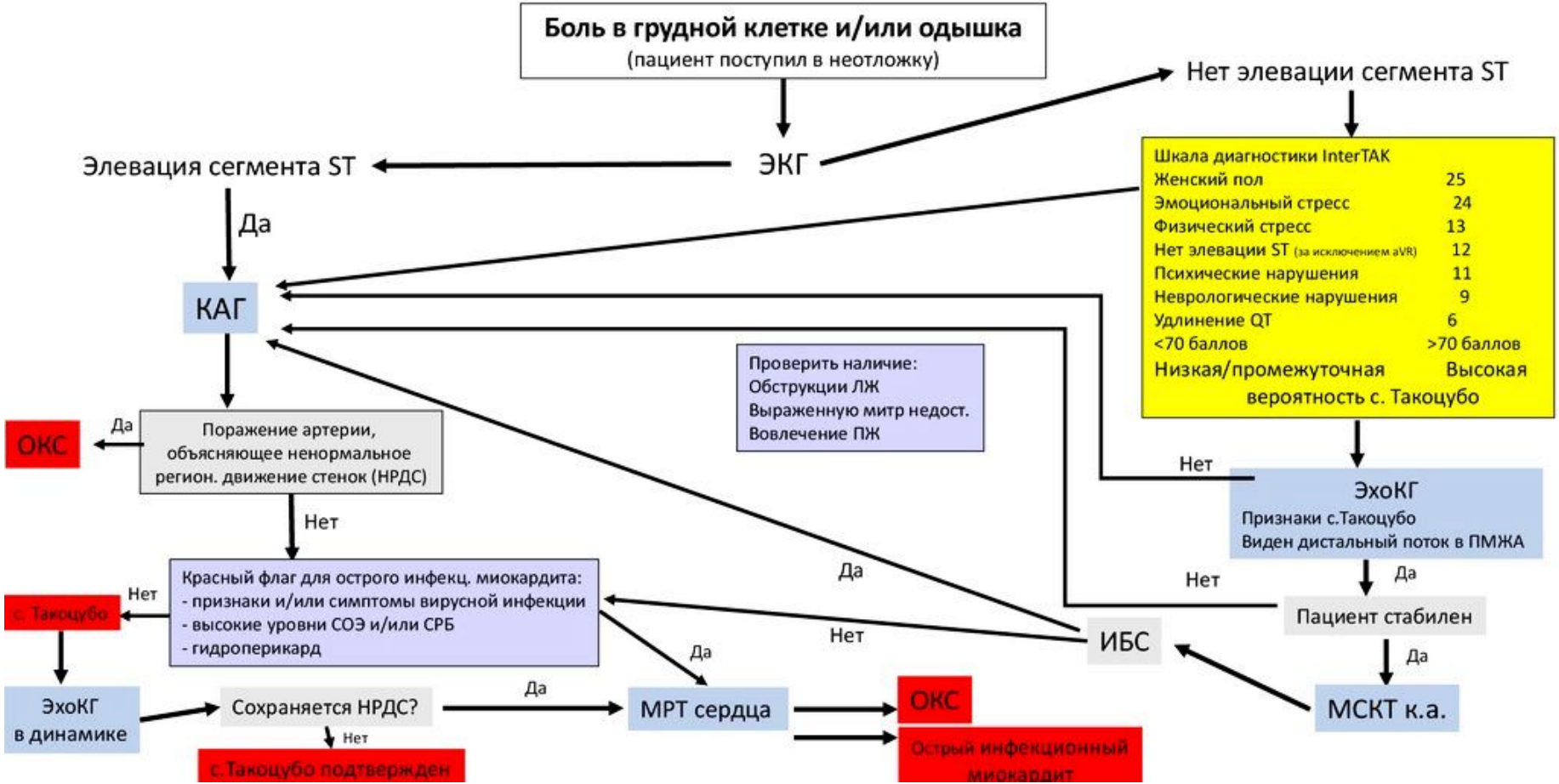

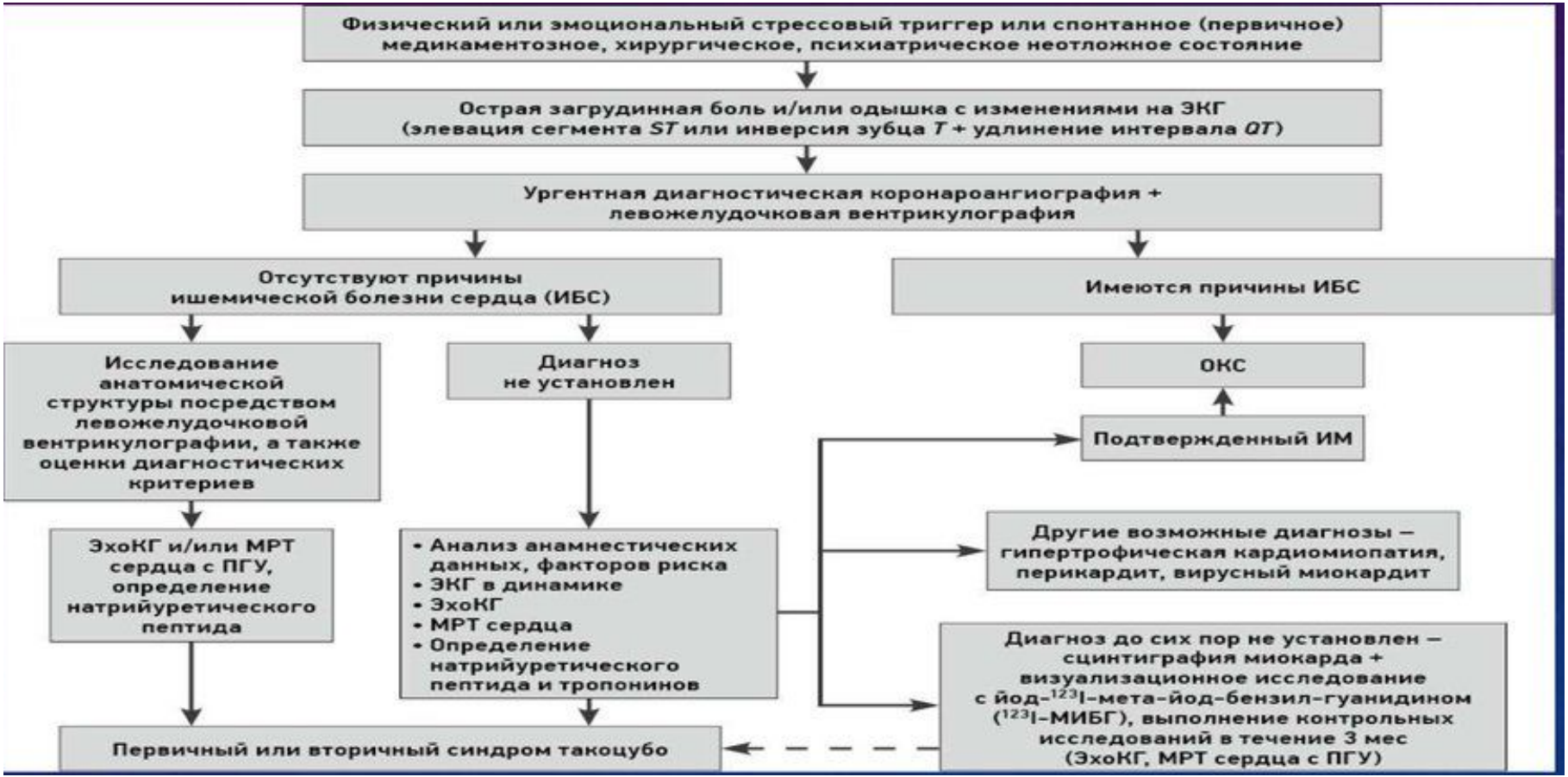
Физический или эмоциональный стрессовый триггер или спонтанное (первичное) медикаментозное, хирургическое, психиатрическое неотложное состояние
Острая загрудинная боль и/или одышка с изменениями на ЭКГ (элевация сегмента ST или инверсия зубца T + удлинение интервала QT)
Ургентная диагностическая коронароангиография + левожелудочковая вентрикулография
Отсутствуют причины ишемической болезни сердца (ИБС)
Имеются причины ИБС
Исследование анатомической структуры посредством левожелудочковой вентрикулографии, а также оценки диагностических критериев
Диагноз не установлен
ОКС
Подтвержденный ИМ
ЭхоКГ и/или МРТ сердца с ПГУ, определение натрийуретического пептида
• Анализ анамнестических данных, факторов риска
• ЭКГ в динамике
• ЭхоКГ
• МРТ сердца
• Определение натрийуретического пептида и тропонинов
Другие возможные диагнозы – гипертрофическая кардиомиопатия, перикардит, вирусный миокардит
Диагноз до сих пор не установлен – сцинтиграфия миокарда + визуализационное исследование с йод-123I-мета-йод-бензил-гуанидином (123I-МИБГ), выполнение контрольных исследований в течение 3 мес (ЭхоКГ, МРТ сердца с ПГУ)
Первичный или вторичный синдром такоцубо

Таблица. Дифференциальная диагностика КМПТ и ОИМ / ишемии миокарда		
Характерно для КМПТ	Характерно для ОИМ	Может отмечаться при обоих заболеваниях
Желудочковая тахикардия типа torsade de pointes	Повторный ОИМ	Артериальная гипотензия / шок (при ОИМ без зубца Q возникают редко)
Обструкция выносящего тракта ЛЖ	Длительно персистирующая систолическая дисфункция ЛЖ	Повышенный риск пристеночного тромбоза ЛЖ (преимущественно при КМПТ)
Усугубление при введении катехоламинов	–	Боль в грудной клетке
Усугубление при назначении донаторов оксида азота	–	

Таблица. Клинические факторы риска развития осложнений у пациентов с СТ в острый период заболевания [4]	
Большие факторы риска	**Малые факторы риска**
Возраст >75 лет	Возраст 70-75 лет
Систолическое АД <110 мм рт. ст.	QTc ≥500 мс
Отек легких	Патологический зубец Q
Необъяснимая потеря сознания / ЖТ / ФЖ	Стойкая элевация сегмента ST
Фракция выброса ЛЖ 35%	Фракция выброса ЛЖ 35-45%
Обструкция выносящего тракта ЛЖ ≥40 мм рт. ст.	Сопутствующая обструктивная коронарная болезнь сердца
Митральная регургитация	BNP ≥600 пг/мл или proBNP ≥2000 пг/мл
Тромб в верхушке	Поражение ЛЖ и ПЖ
Механические осложнения	Физический стресс как провоцирующий фактор
Примечания: ЖТ – желудочковые тахикардии; ФЖ – фибрилляция желудочков.	

Таблица 1. Стратификация риска синдрома Такотсубо (HFA ESC 2015 г.)

Фактор риска	Высокий риск	Низкий риск
Большие факторы риска		
Возраст, лет	≥75	См. малые факторы риска
Систолическое АД, мм рт. ст.	<100	≥100
Клиника отёка лёгких (аускультативно – базальные влажные хрипы, или по данным рентгенографии ОГК)	Есть	Нет
Необъяснимые обмороки, ЖТ или ФЖ	Есть	Нет
ФВ ЛЖ,%	<35	См. малые факторы риска
Градиент в выносящем тракте ЛЖ (обструкция), мм рт. ст.	≥40	Отсутствует или <40
Умеренная или тяжелая митральная регургитация	Есть	Нет
Апикальный тромб	Есть	Нет
Новый септальный дефект или разрыв стенки ЛЖ	Есть	Нет

Высокий риск - как минимум 1 большого или 2 малых факторов риска (ФР)

Малые факторы риска		
Возраст, лет	70–75	Меньше 70
ЭКГ *QTc*, мс	≥500	<500
Патологические Q	Есть	Нет
Персистирующий подъём *ST* (≥3 дня)	Есть	Нет
ФВ ЛЖ, %	35–45	≥45
Физический стресс	Есть	Нет
Натрийуретические пептиды BNP, пг/мл NT proBNP, пг/мл	≥600 ≥2000	<600 <2000
Наличие сопутствующей обструкции коронарных артерий	Есть	Нет
Вовлечение обоих желудочков	Есть	Нет

Ведение пациентов низкого риска

Пациенты с низким риском могут быть переведены в палату.

С легким течением заболевания и ФВ >45 % не требуют специального лечения и могут быть выписаны в ближайшее время

ФВ 35–45 %, но к низкому риску - *бета-блокаторы*: метопролол, карведилол; *иАПФ.*

Под наблюдением 3–6 месяцев после выписки, с проведением сердечной визуализации (ЭхоКГ, МРТ) и пересмотром терапии в случае необходимости.

Лечение пациентов высокого риска

В ОИТ с ЭКГ мониторингом и реанимационным оснащением в течение 72 часов и более.

Бета-блокаторы в случае:

- ФВ <45 %;
- градиент обструкции ВТЛЖ >40 мм рт. ст. и САД <110 мм рт. ст.;
- нарушения ритма (ФП, ТП, ЖТ, ФЖ);

Ингибиторы АПФ, если ФВ <45 %.

Апикальные тромбы:

- присутствуют – низкомолекулярные гепарины (НМГ) и оральные антикоагулянты в течение более 3 месяцев;
- отсутствуют (но есть большая площадь акинетичного миокарда в области верхушки) – профилактические дозы НМГ;

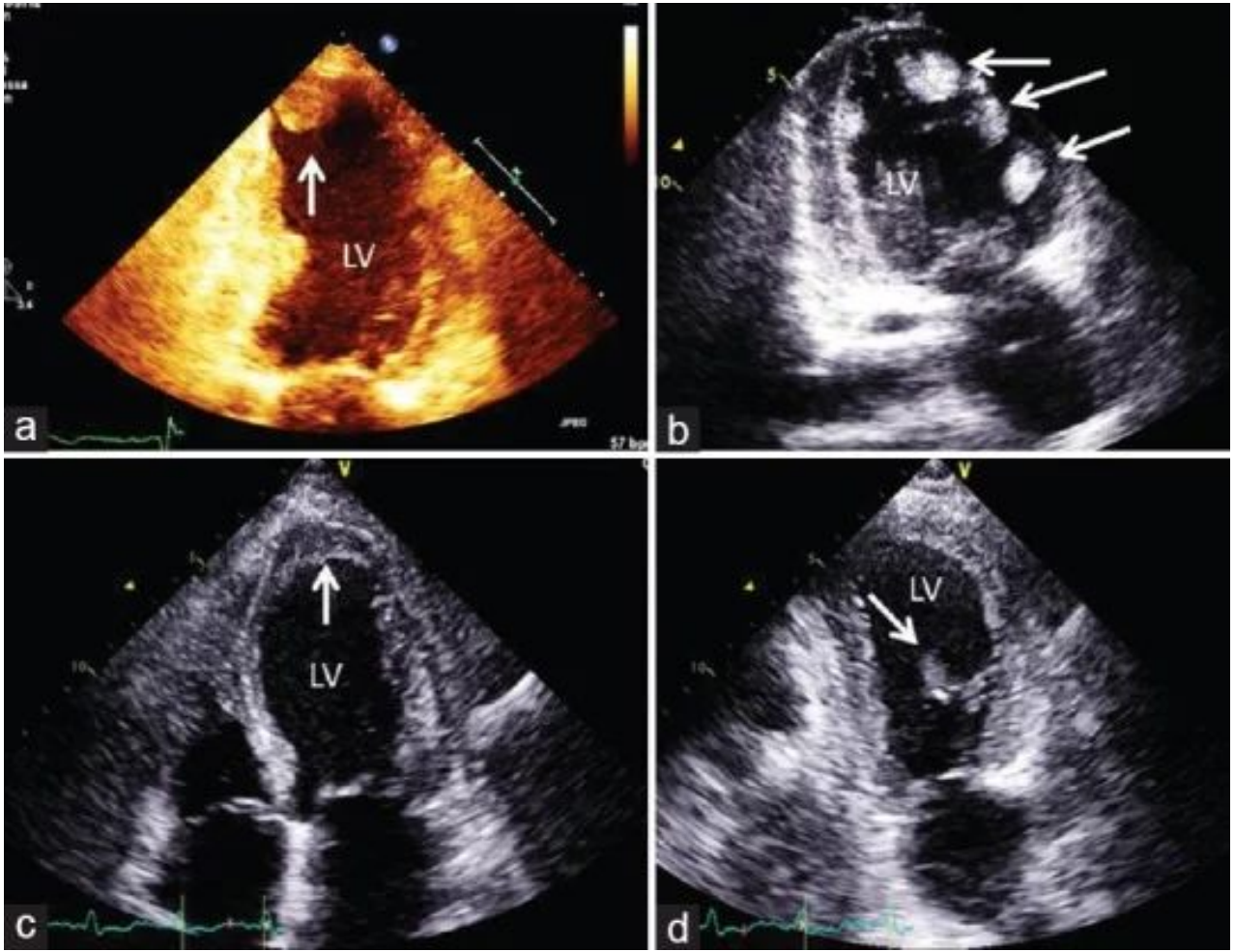

Апикальные тромбы

Кардиогенный шок

Особенности при Такоцубо: повышение уровня катехоламинов, значит инотропные препараты - *адреналин, добутамин, дофамин, милринон и норадреналин* приводит к *ухудшению* состояния!

Оценить необходимость в экстракорпоральной мембранной оксигенации *(ЭКМО)*, временных левожелудочковых вспомогательных устройств;
Внутривенно низких доз *левосимендана* (если вспомогательные устройства недоступны).
После выписки - под наблюдением 3–6 месяцев.

Ведение пациента с синдромом Такоцубо

Лечение острой сердечной недостаточности

Средняя степень выраженности без признаков сердечной недостаточности

Кардиологическое отделение с мониторированием в течение не менее 48 часов

Рассмотреть применение:

- иАПФ / БРА
- Бета-блокаторы

Сердечная недостаточность/отек легких

Госпитализация (желательно в блок)

Рассмотреть применение:

- иАПФ/БРА
- Бета-блокаторы
- Диуретики (если нет обструкции ЛЖ)
- Нитроглицерин (если нет обструкции ЛЖ)

Гипотензия/кардиогенный шок (кардиореанимация)

Обструкция выносящего тракта ЛЖ

Рассмотреть:

- жидкость в вену (если нет СН)
- ББ короткого действия
- ЛВАД (импелла)

Избегать:

- Диуретики
- Нитроглицерин
- ВАБК

Первичная насосная Недостаточность

Рассмотреть:

- **Левосимендан**
- ЛВАД (импелла)
- ЭКМО

***Избегать инотропов: адреналин, норадреналин, добутамин.**

European Heart Journal (2018) **39**, 2047–2062

Continuous Flow Pumps

Pulsatile

IABP

Axial-Flow

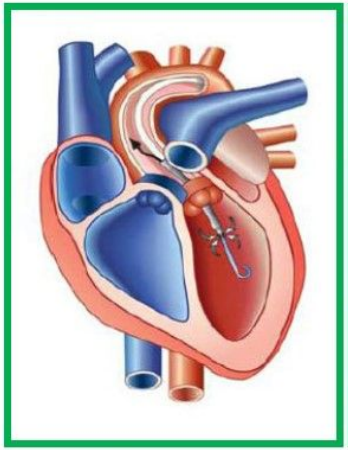

Impella CP

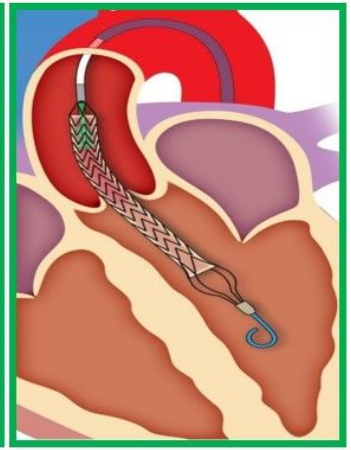

PHP *

Centrifugal Flow

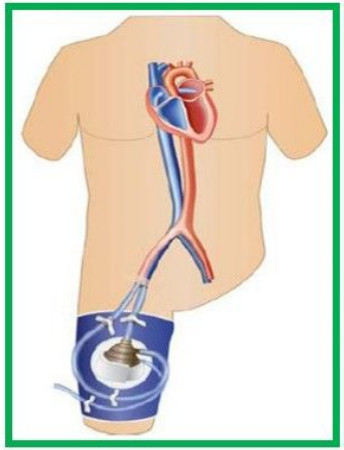

TandemHeart

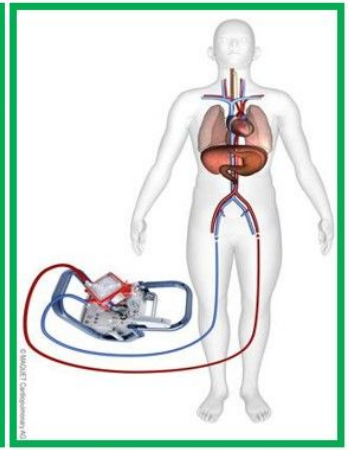

VA-ECMO

Intracorporeal

Extracorporeal

* Investigational

IMPELLA

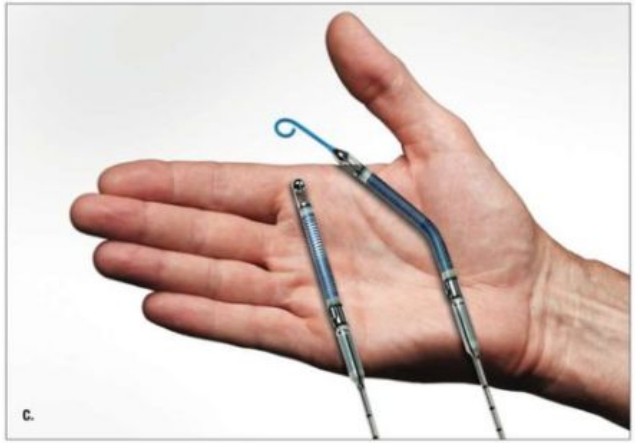

Figure 1C. A comparison between the Impella LD and 5.0.

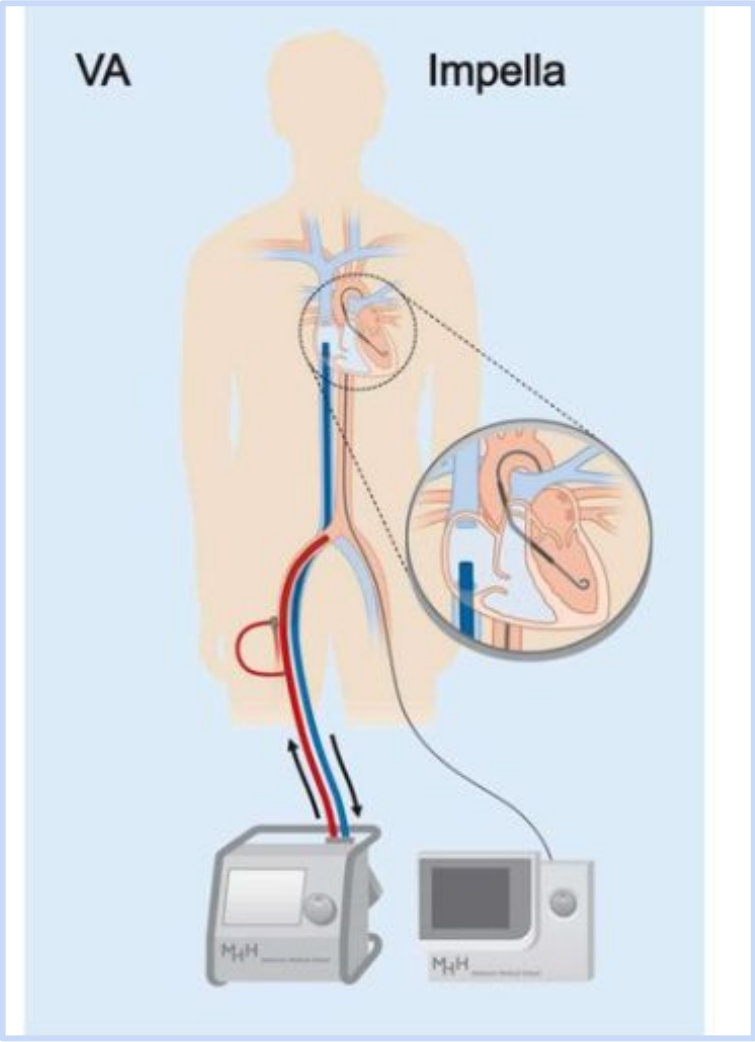

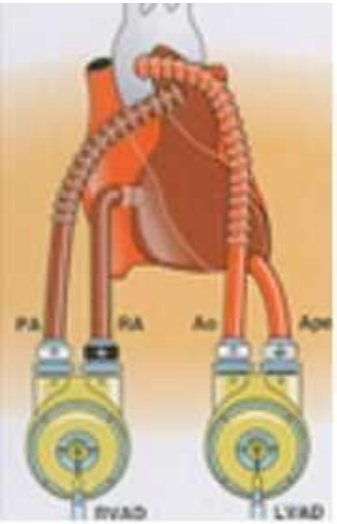

- Paracorporeal
- Pneumatic
- Pulsatile
- Uni-or biventricular

- Implantable
- Electric
- Pulsatile
- Large
- Multiple moving parts

- Implantable
- Electric
- Continuous flow
- Axial design
- Smaller
- Single moving part

- Implantable
- Electric
- Continuous flow
- Centrifugal design
- Smaller
- Bearingless

- Implantable
- Electric
- Continuous flow
- Axial design
- Smaller
- Partial support

Внутрибольничные осложнения синдрома Такоцубо

European Heart Journal (2018) **39**, 2047–2062

Лечение осложнений синдрома Такоцубо

Аритмии
(ЖТ, ФЖ, АВ блок, длинный QT

Рассмотреть применение:
- ББ
- Временная ЭКС при АВ блокаде

Избегать:
- ЛС, удлиняющих QT
- ББ при брадикардии и QT>500 мсек
- Постоянных устройств

Тромбозы и/или эмболии
(тромб ЛЖ, тромбоэмболия)

Гепарин/варфарин/НОАК (до первого визита после выписки)

Рассмотреть антикоагуляцию:
если ФВ ЛЖ <30% или
большой размер ЛЖ в области верхушки

European Heart Journal (2018) **39**, 2047–2062

Лечение после выписки

3 месяца или до восстановления движения стенок ЛЖ

Рассмотреть:

- ингибиторы АПФ
- БРА

Лечение других заболеваний

ИБС:

- Аспирин
- Статины

Депрессия, тревога:
Комбинированная психо-кардиологическая реабилитация

Профилактика рецидивов

Рассмотреть применение:

- ГЗТ
- иАПФ/БРА

European Heart Journal (2018) **39**, 2047–2062

Клинический пример 1

Больная Я., 34 года, поступила в областной кардиологический диспансер, г. Рязань, с жалобами на интенсивные давящие боли слева от грудины, возникшие в состоянии покоя с продолжительностью до двух часов без иррадиации, тошноту, рвоту, выраженную общую слабость.

Жалобы

1. На интенсивные давящие боли слева от грудины, возникшие в покое с продолжительностью до 2 часов без иррадиации.
2. На тошноту, рвоту
3. Выраженную общую слабость

Анамнез заболевания

1. Кардиологический анамнез отсутствует
2. За несколько недель до госпитализации перенесла тяжелый стресс
3. Накануне вечером почувствовала тошноту и дискомфорт за грудиной
4. В день госпитализации возникли сильные загрудинные боли

Анамнез заболевания

5. Бригада СМП зарегистрировала на ЭКГ подъём сегмента ST и патологический зубец Q

6. Срочно госпитализирована для проведения экстренного чрезкожного вмешательства

Анамнез жизни

1. Наследственность отягощена: отец перенёс 2 инфаркта миокарда (в 36 и 44 года)
2. Менструации регулярные, 2 беременности, завершившиеся срочными родами

Данные осмотра

1. Состояние средней тяжести
2. Вес 44 кг, рост 154 (ИМТ 18,5)
3. Кожные покровы и видимые слизистые обычной окраски, чистые

Данные осмотра

4. Аускультация лёгких: над лёгкими дыхание везикулярное, хрипов нет, ЧДД 17 в мин

5. Аускультация сердца: 1 тон ослаблен на верхушке, ритм сердца правильный; АД 110/70 мм рт. ст., ЧСС 85 уд/мин

6. Живот при пальпации мягкий, безболезненный, печень не увеличена, физиологические отправления в норме

Описание ЭКГ

На ЭКГ при поступлении синусовый ритм, неполная блокада правой ножки Гиса, элевация сегмента ST в V3-6, патологический зубец Q в отведениях I, II, III, aVF, V4-6

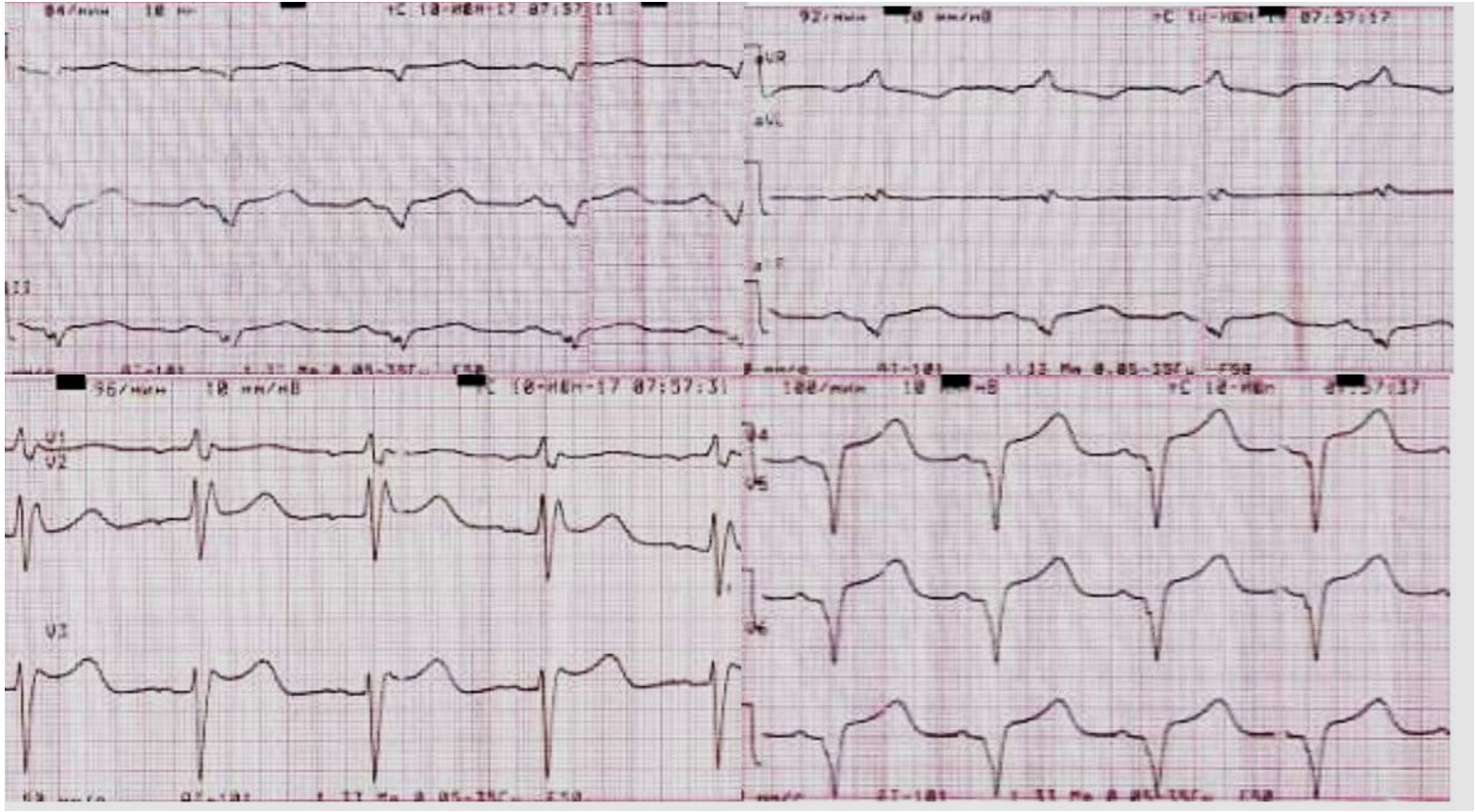
aVR
aVL
V1
V2
V3
V4
V5
V6

Данные КАГ

Для оценки состояния коронарного русла в день поступления больной была проведена коронарография, при которой данных за атеросклеротическое поражение эпикардиальных артерий получено не было.

Данные ЭХО

При проведении эхокардиографии выявлено: уменьшение толщины стенок левого желудочка до 0,5-0,6 см, расширение полости левого желудочка к верхушке до 4,5 см, выраженная гипокинезия нижней трети межжелудочковой перегородки, области верхушки с переходом на нижнюю треть задне-боковой стенки, гиперкинез базальных отделов левого желудочка. Умеренная легочная гипертензия. Фракция выброса – 64%.

Данные ЭХО

09 Jun 17
21:21:30
4V1c-S
cX.cardiac Difficult
NTHI General
65dB
Gain=-11dB

Биохимический анализ крови

При анализе биохимии крови следует отметить несущественное повышение сердечного тропонина Т до 1,08 нг/мл (норма менее 0,02 нг/мл). Прочие показатели крови находятся в пределах нормы.

Дифференциальный диагноз

Дифференциальный диагноз проводился с инфарктом миокарда 1 типа. С учетом несущественного повышения сердечного тропонина Т и несоответствие уровня его повышения трансмуральному повреждению миокарда по данным ЭКГ и эхокардиографии, специфические для КТ

Диагноз

На основании клинически и данных дополнительных методов исследования больной выставлен диагноз: Кардиомиопатия такоцубо. Циркулярный инфаркт миокарда, тип 2.

Лечение

Проводилась терапия антиагрегантами (клопидогрель 75 мг/сут, ацетилсалициловая кислота 100 мг/сут), антикоагулянтами (эноксапарин 1,2 мл/сут). β-адреноблокаторами (метопролол 12,5 мг/сут), ингибиторами ангиотензинпревращающего фермента (периндоприл 2 мг/сут)

Клинический случай 2

Пациентка П., 70 лет, поступила в отдел реанимации и интенсивной терапии.

Жалобы: на давящие боли за грудиной, выраженную одышку, слабость.

При поступлении: АД – 135/80 мм рт. ст.; ЧСС – 84 уд./мин; сатурация кислорода по данным пульсоксиметрии (без ингаляции кислорода) – 93%.

Дополнительные тоны и шумы при аускультации сердца, а также хрипы в легких не выслушивались.

В анамнезе – хроническая ишемическая болезнь сердца с сопутствующей артериальной гипертонией (выписка – 2013 г.), резекция желудка по поводу онкозаболевания (2012 г.), частичная резекция щитовидной железы (2006 г.) с последующим приемом гормонозаместительной терапии (последние два года уровень гормонов не контролировался).

Боли в течение последних 10-14 дней после стрессовой ситуации, прогрессирующий характер.

За день до поступления - интенсивный приступ боли в грудной клетке длительностью до 1 ч со снижением АД до 60/40 мм рт. ст.

Вызвали СМП, боль купирована ненаркотическими анальгетиками.

На ЭКГ подъем сегмента ST до 0,5 мм в грудных отведениях, что особенно явно при оценке ЭКГ в сравнении с архивными (рис. 1).

От госпитализации пациентка отказалась, однако в связи с рецидивированием болевого синдрома на следующее утро обратилась в поликлинику Института кардиологии.

При поступлении на ЭКГ отмечались негативные зубцы Т в грудных отведениях (рис. 1).

В результатах лабораторных анализов: незначительное, но диагностически значимое повышение МВ-фракции креатинфосфокиназы – КФК (26 Ед/л при норме <24 Ед/л) и тропонина Т (0,39 нг/мл при норме <0,1 нг/мл).

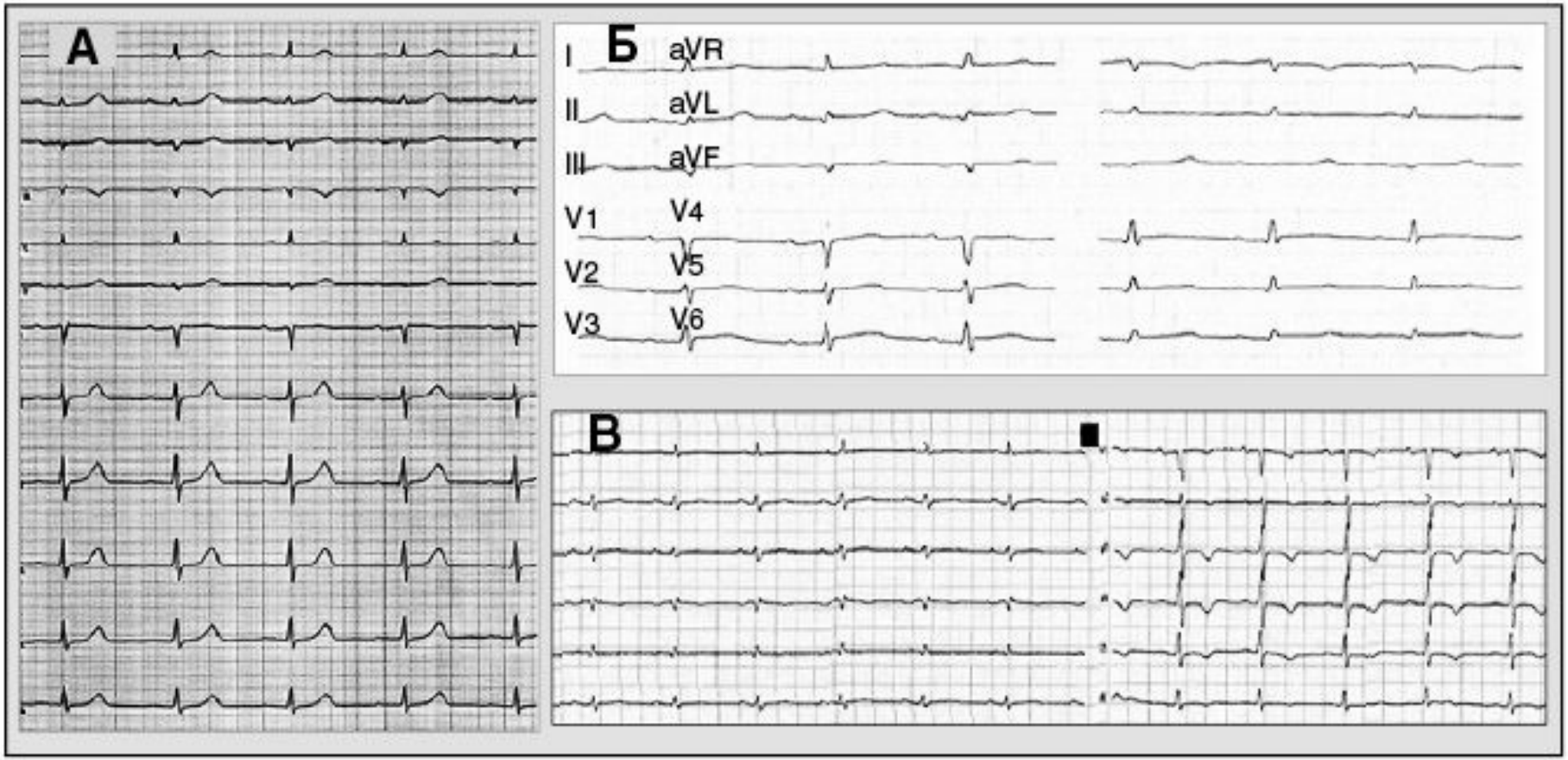
А
Б
I
aVR
II
aVL
III
aVF
V1
V4
V2
V5
V3
V6
В

Для оценки нарушений сегментарной сократимости проведена эхокардиография (ЭхоКГ), по данным которой отмечалась баллоноподобная дилатация апикальных отделов левого желудочка (ЛЖ) – дискинезия.

Выраженные нарушения сократительной способности ЛЖ не соответствовали минимальным изменениям на ЭКГ и незначительному повышению уровней кардиоспецифических ферментов.

Существенная митральная регургитация 2-3+ и, как следствие описанных изменений, выраженная вторичная легочная гипертензия (градиент на трехстворчатом клапане – 55 мм рт. ст.).

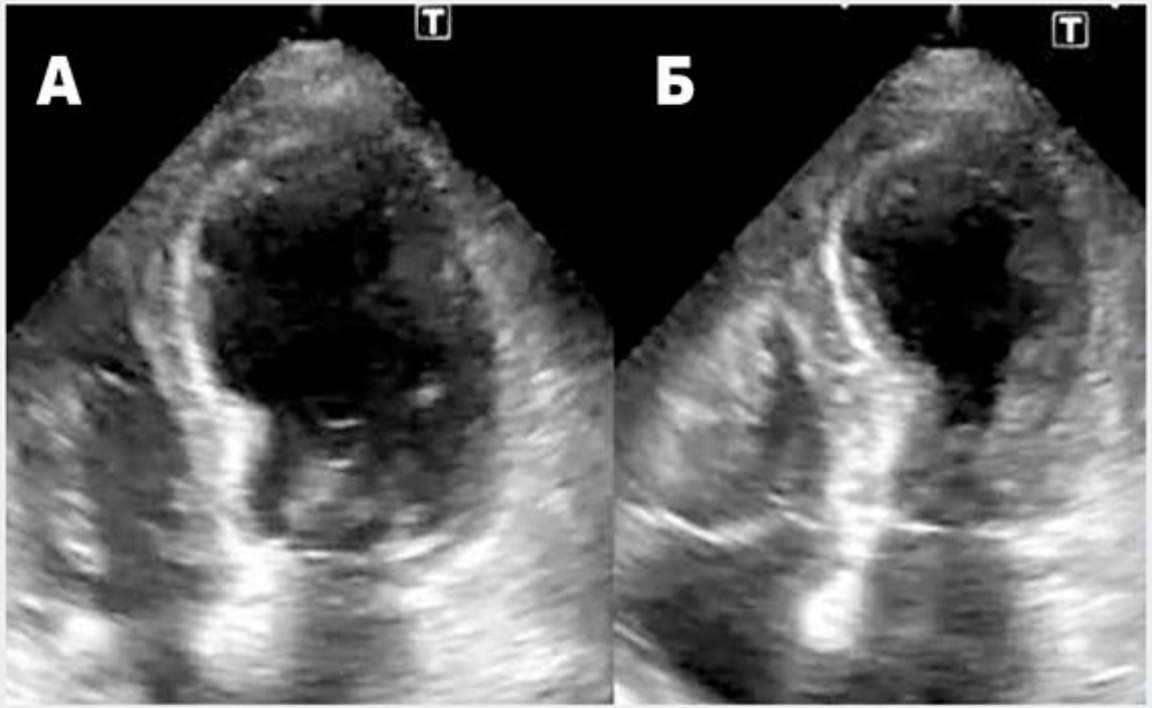

Рис. 2. ЭхоКГ пациентки на 1-е сутки:
А – диастола; Б – систола. Отмечается баллоноподобная

Пациентка П. госпитализирована с рабочим диагнозом «острый коронарный синдром (ОКС) без стойкой элевации сегмента ST», и в 1-е сутки ее вели по соответствующему алгоритму.

Были назначены *двойная антитромбоцитарная терапия, фондапаринукс, статины, а также антиангинальная и гипотензивная терапия* (периндоприл, бисопролол, эплеренон, кверцетин, триметазидин в стандартных дозах).

Пациентка соответствовала категории *высокого риска* развития осложнений (повышение уровня тропонина, динамические изменения ЭКГ, 143 балла по шкале GRACE), поэтому ангиография было проведена на следующее утро.

Коронаровентрикулография (КВГ) не выявила поражения коронарных артерий, но характерная конфигурация ЛЖ с акинезом и баллоноподобной дилатацией верхушечных сегментов натолкнула на мысль о синдроме такоцубо (СТ) (рис. 3).

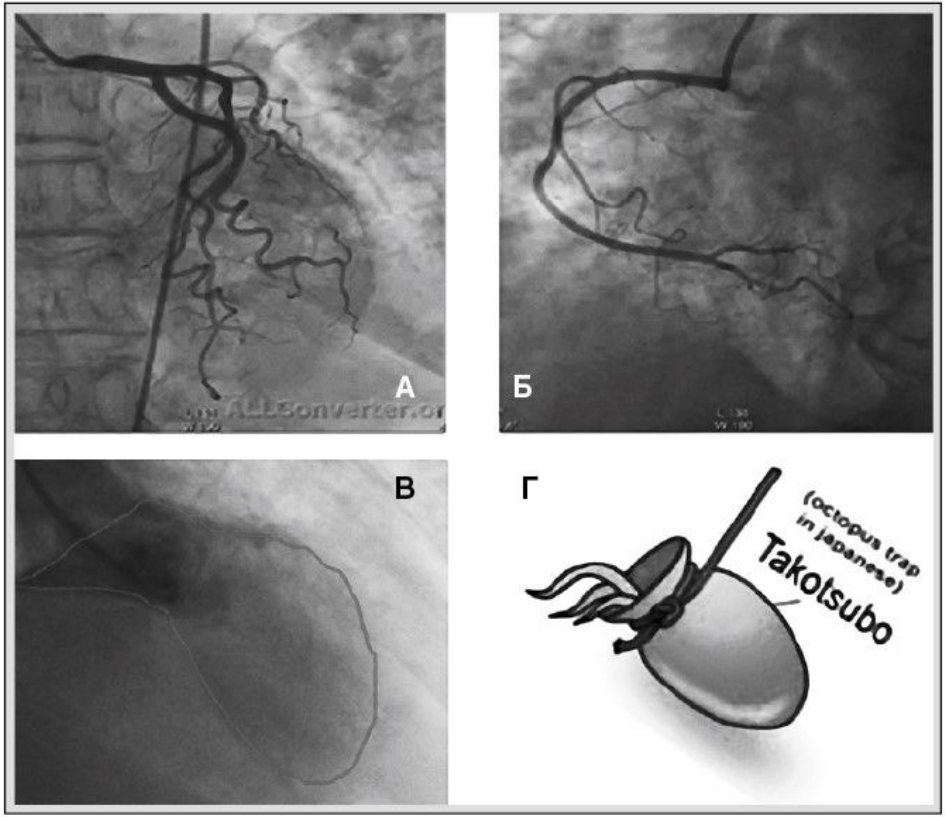

Рис. 3. Данные КВГ: А – левая коронарная артерия; Б – правая коронарная артерия; В – вентрикулография (ЛЖ в систолу); Г – схематическое изображение сосуда для ловли осьминогов – такоцубо

По данным кардио-МРТ на 5-е сутки, у пациентки П. был подтвержден диагноз СТ, в частности апикальный вариант этого заболевания, который является наиболее распространенным и встречается у 75-80% больных.

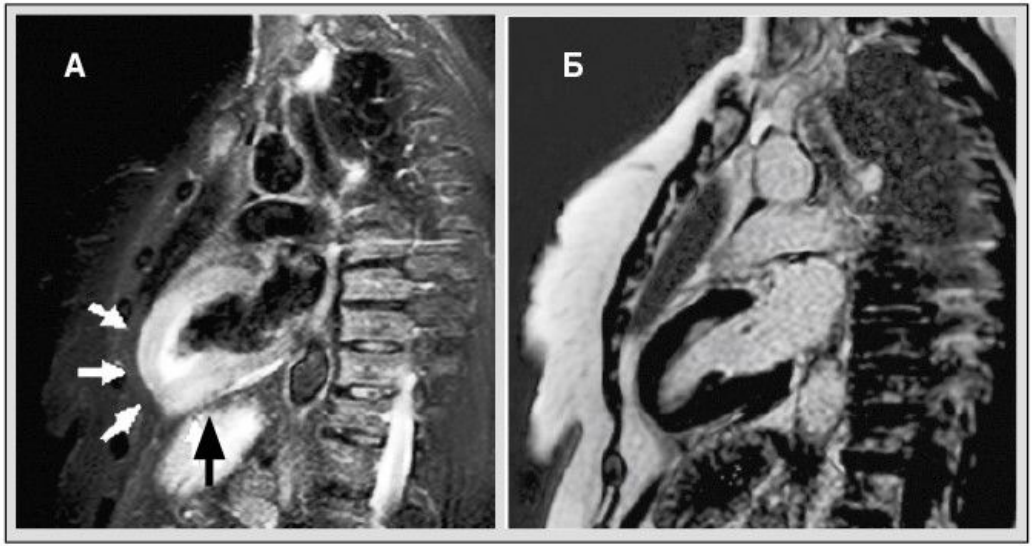

Рис. 4. Результаты МРТ с контрастированием на 5-е сутки заболевания: А – выраженный отек миокарда апикальных отделов ЛЖ в режиме T_2 STIR; Б – отсутствие накопления контраста в миокарде в фазу позднего контрастирования (LGE)

Пациентка П. может быть отнесена к категории высокого риска развития осложнений (один большой фактор – митральная регургитация до 3+ и два малых фактора – возраст и удлинение QTc).

После постановки диагноза СТ она продолжила принимать β-блокаторы, иАПФ, а также один антитромбоцитарный препарат (клопидогрель – с учетом гастроэнтерологического анамнеза).

Антикоагулянтная терапия была отменена на 4-е сутки заболевания после постановки диагноза и расширения двигательного режима.

На фоне терапии наблюдалось постепенное снижение уровней тропонина и КФК, а также улучшение регионарной сократимости ЛЖ по данным ЭхоКГ с полной нормализацией на 10-е сутки, что укрепило уверенность в диагнозе (рис. 5).

ЭКГ при выписке из стационара (10е сутки) представлена на рисунке 6.

Обращает внимание отсутствие четкой локализации изменений на ЭКГ (глубокие отрицательные зубцы Т определяются практически во всех отведениях) и характерное удлинение интервала QTc.

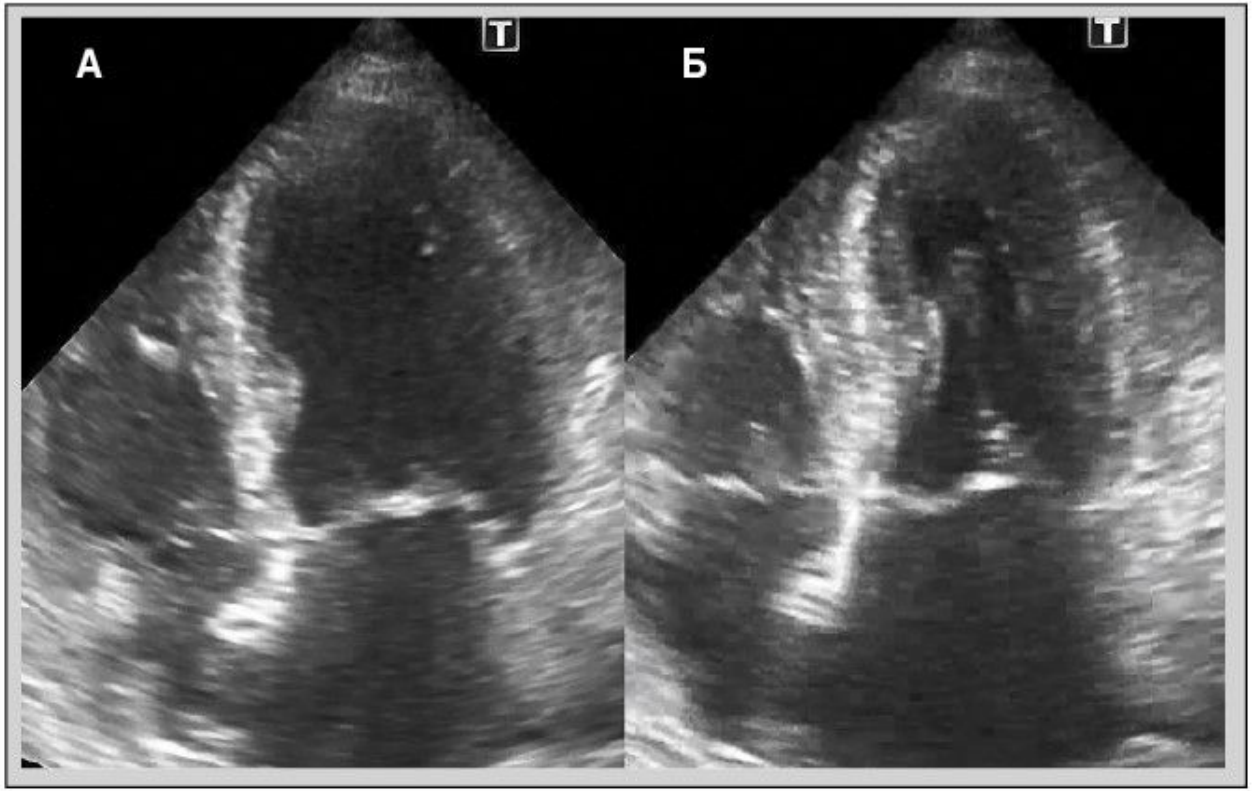

Рис. 5. ЭхоКГ пациентки П. на 10-е сутки: А – диастола; Б – систола; отмечается полное восстановление сократимости в апикальных отделах ЛЖ

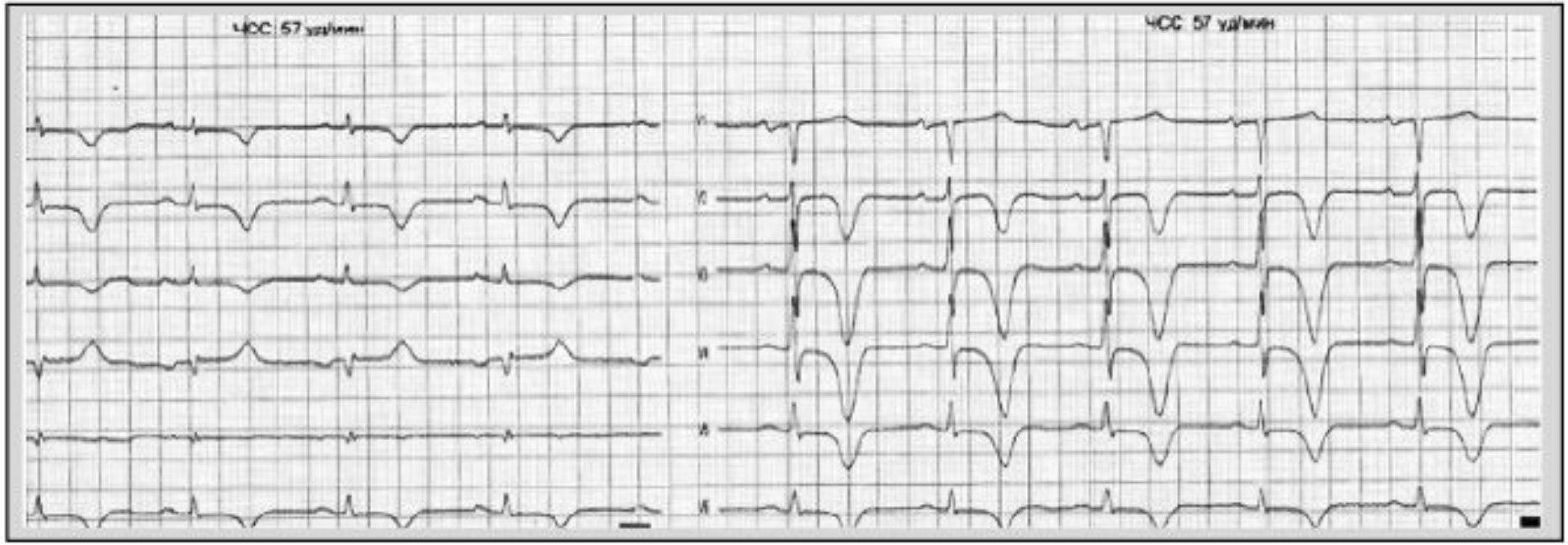
ЧСС 57 уд/мин
ЧСС 57 уд/мин

Пациентка П. была успешно выписана из стационара на 10-е сутки заболевания. На момент выписки состояние стабильное, клиническая симптоматика СН отсутствует.

Клинический случай 3

61-летняя женщина с гипертонией и гипотиреозом доставлена в отделение неотложной помощи с острым приступом сильной боли в грудной клетке. Она сообщила о нескольких недавних стрессовых факторах, включая смерть ее собаки.

Инструментальная диагностика

На ЭКГ отмечался подъем сегмента ST в переднелатеральных отведениях.

Экстренная коронарография выявила нормальные коронарные артерии.

Вентрикулография левого желудочка (Видео 1 и Панель А[диастола] и панель В [систола]) и контрастная эхокардиография (видео 2) выявили тяжелый гипокинез в апикальных сегментах и гипердинамические базальные сегменты, с фракцией выброса от 40 до 45%

A
Medicine Live

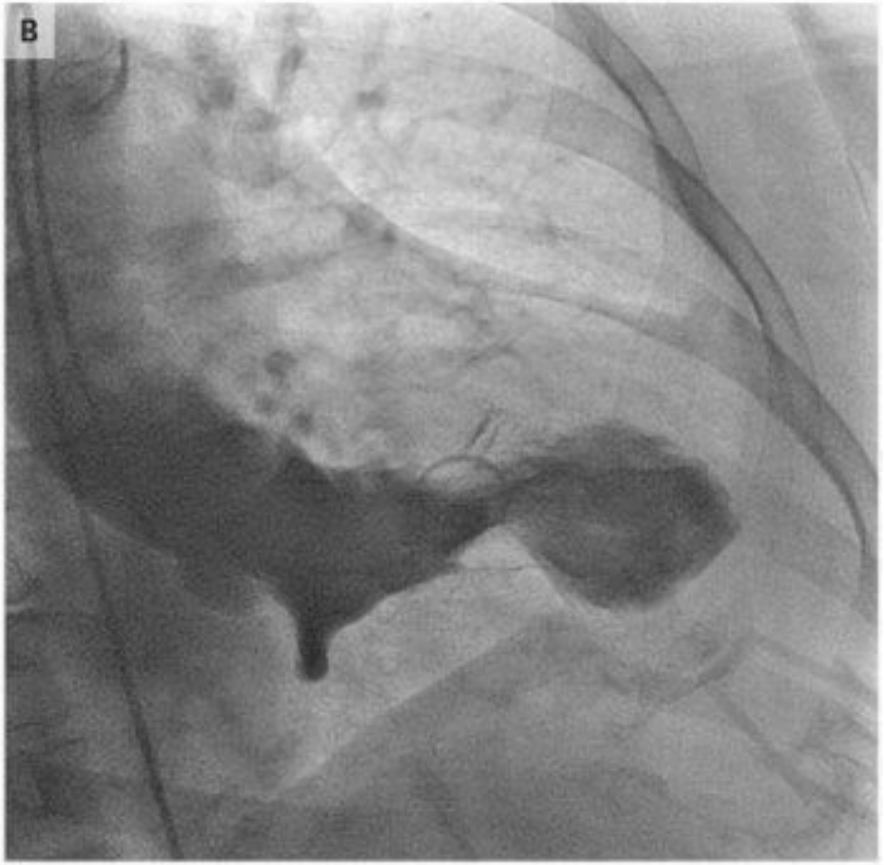
B

https://vk.com/away.php?to=https%3A%2F%2Fyoutu.be%2FwOf9B5BMg04&cc_key=

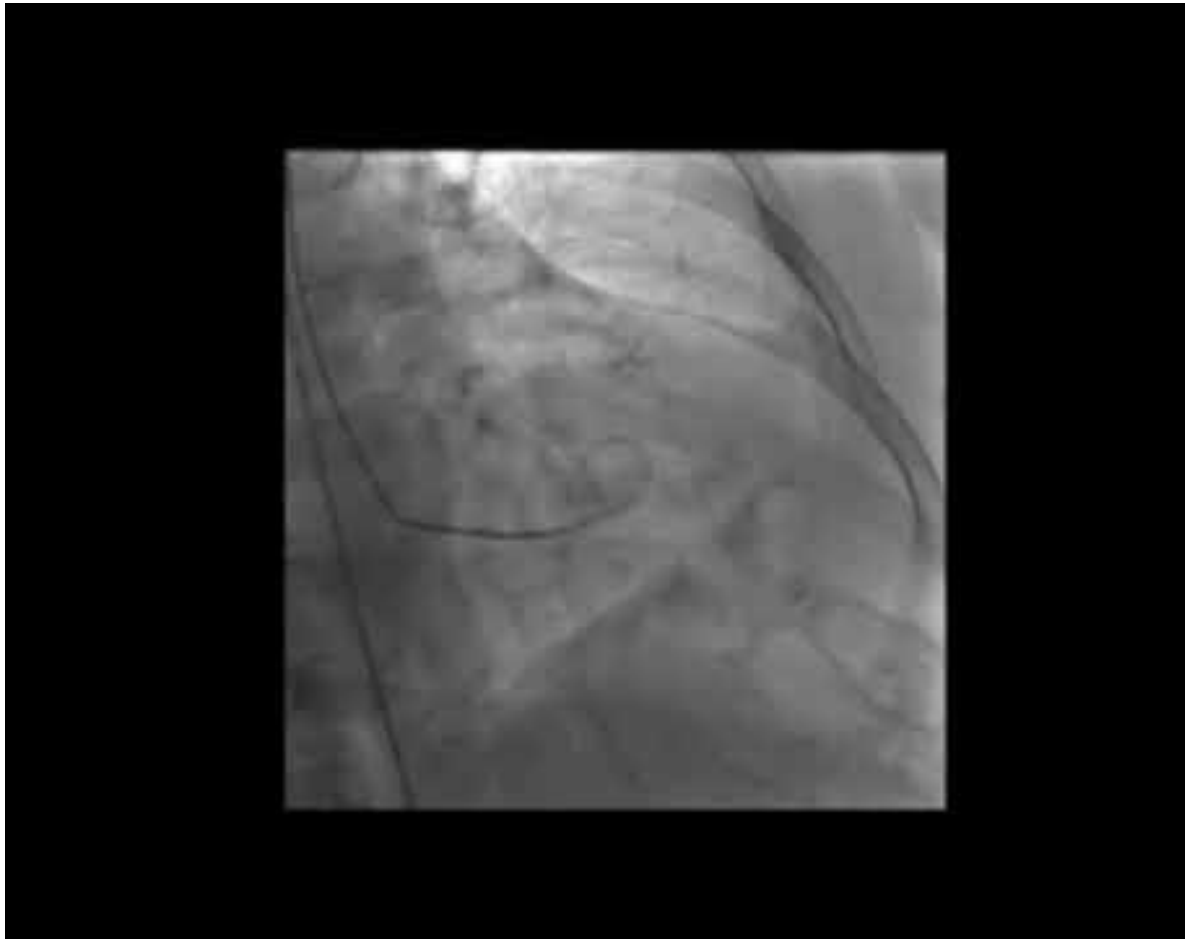

Лечение

Установлен диагноз кардиомиопатии такоцубо.

Была начата терапия ингибиторами АПФ и бета-блокаторами, в результате боль в груди была устранена.

Эхокардиограмма, полученная через 1 месяц после приступа, выявила нормализацию движения сердечной стенки и увеличение фракции выброса от 65 до 70%.

При последующем наблюдении через 1 год после случая, симптомы не повторялись.

Список литературы:

1. Takotsubo Cardiomyopathy: A Brief Revie
2. Кардиомиопатия Такоцубо: этиология, диагностика и оптимизация лечения, С.-Х. Ван, Дж. Дж. Лианг
3. Е. А. БУТКО /Харьковская медицинская академия последипломного образования, Харьков, Украина/ Синдром Такотсубо
4. Документ международного консенсуса экспертов по синдрому Такоцубо (часть I): клинические характеристики, диагностические критерии и патофизиология
5. КЛИНИЧЕСКОЕ НАБЛЮДЕНИЕ КАРДИОМИОПАТИИ ТАКОЦУБО, О.И. Норкина, С.В. Селезнёв
6. European Heart Journal (2018) 39/ 2047 - 2062
7. https://health-ua.com/article/43769-sindrom-razbitogo-serdtcaklinicheskij-sluchaj

СПАСИБО ЗА ВНИМАНИЕ!