

ФГБОУ ВО «Тверской ГМУ» министерва
здравоохранения РФ
Презентация на тему:

ГЛАУКОМА

Выполнил студент 114
группы лечебного
факультета
Свентицкий Евгений
Дмитриевич

ЧТО ТАКОЕ ГЛАУКОМА

- Глаукома – хроническая патология глаз, характеризующаяся повышением внутриглазного давления, развитием оптической нейропатии и нарушениями зрительной функции. Клинически глаукома проявляется сужением полей зрения, болью, резью и ощущением тяжести в глазах, затуманиванием зрения, ухудшением сумеречного зрения, в тяжелых случаях слепотой. Диагностика глаукомы включает в себя периметрию, тонометрию и тонографию, гониоскопию, оптическую когерентную томографию, лазерную ретинотомографию. Лечение глаукомы требует использования антиглаукомных капель, применения методов лазерной хирургии (иридотомии (иридэктомии) и трабекулопластики) или проведения антиглаукоматозных операций (трабекулэктомии, склерэктомии, иридэктомии, иридоциклоретракции и др.).
-

ВИДЫ ГЛАУКОМЫ

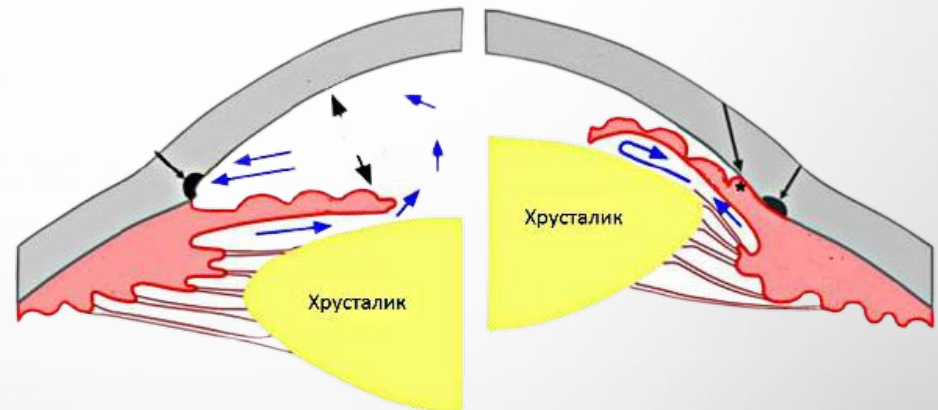
ПЕРВИЧНАЯ ГЛАУКОМА

В зависимости от формы угла передней камеры, выделяют:

Открытоугольную глаукому (пигментную, простую, псевдоэкссфолиативную);

Закрытоугольную (с плоской радужкой, со зрачковым блоком, с витреохрусталиковым блоком, или злокачественную, ползучую) глаукому;

Смешанную.



ВИДЫ ГЛАУКОМЫ

ВТОРИЧНАЯ ГЛАУКОМА

1. Воспалительная и поствоспалительная.
Постувеальная;
Связанная со склеритом и кератитом;
Возникающая на фоне гетерохромной увеопатии.

2. Факогенная глаукома.
Факолитическая;
Факотопическая;
Факоморфическая.

3. Сосудистая глаукома:
Флебогипертензивная;
Неоваскулярная.

4. Дистрофическая глаукома:
Гемолитическая;
Связанная с системным амилоидозом;
Возникшая в результате отслойки сетчатки;
На фоне иридокорнеального эндотелиального синдрома.

5. Травматическая глаукома;

Раневая;
Контузионная;
Радиационная;
Ожоговая.

6. Послеоперационная глаукома:

Афакическая;
После оперативного лечения отслойки сетчатки;
После операции кератопластики.

7. Неопластическая глаукома:

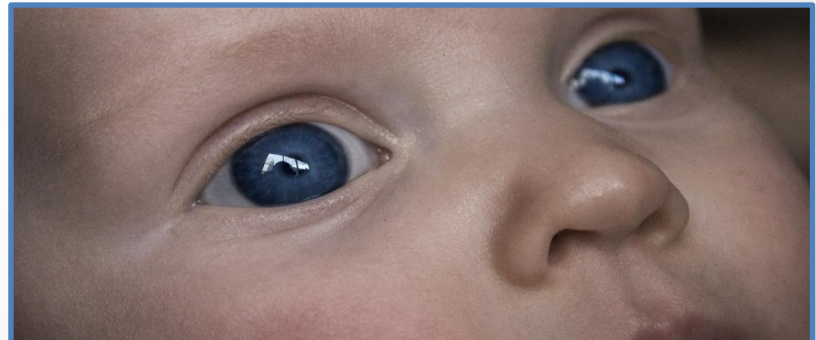8. На фоне опухолевых образований орбиты, при эндокринном экзофтальме;

9. В результате внутриглазных новообразований.

ВИДЫ ГЛАУКОМЫ

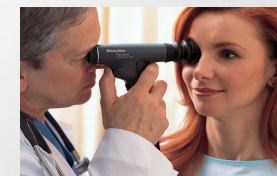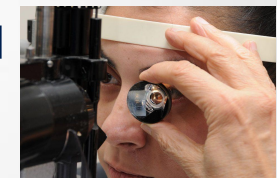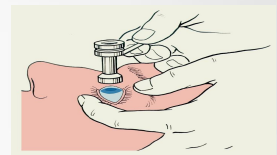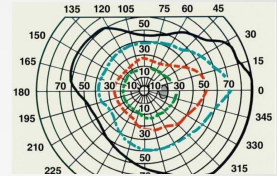
ВРОЖДЕННАЯ ГЛАУКОМА

- Врожденная глаукома считается довольно редкой патологией. Чаще всего при этом имеется двусторонне поражение, выраженность которого может различаться. Заболеваемость среди мальчиков несколько выше, чем среди девочек. Развитие врожденного типа глаукомы связано с генетическими особенностями и аномалиями, заболеваниями или травмами ребенка в период внутриутробного развития, а иногда и в процессе родовой деятельности.
- Обычно при врожденной глаукоме нарушается строение переднего угла глаза, которое может быть следствием заболеваний матери (сифилис, паротит, краснуха, полиомиелит, тиреотоксикоз, авитаминоз, интоксикация алкоголем).



ДИАГНОСТИКА ГЛАУКОМЫ

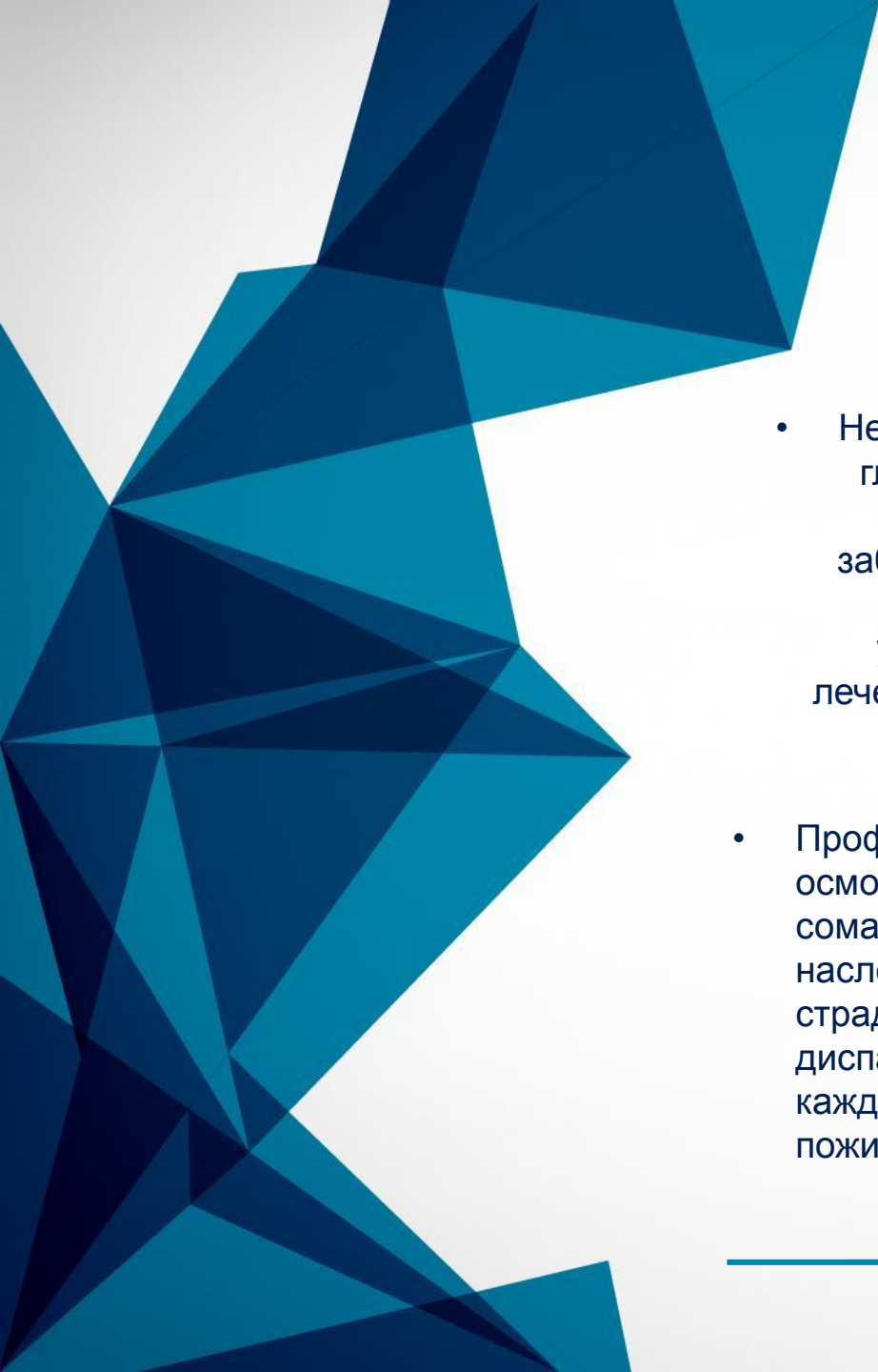
- Исследование полей зрения
- Измерения внутриглазного давления
- Исследования угла передней камеры глаза
- Осмотр диска зрительного нерва



ЛЕЧЕНИЕ ГЛАУКОМЫ

- Препараты, улучшающие отток ВГЖ: миотики (пилокарпин, карбахол); симпатомиметики (дипивефрин); простагландины F2 альфа – латанопрост, травопрост).
- Средства, ингибирующие продукцию ВГЖ: селективные и неселективные β -адреноблокаторы (бетаксоллол, бетаксоллол, тимолол и др.); α - и β -адреноблокаторы (проксодолол).
- Препараты комбинированного действия.





ПРОГНОЗ И ПРОФИЛАКТИКА ГЛАУКОМЫ

- Необходимо понимать, что полностью излечиться от глаукомы невозможно, однако данное заболевание можно держать под контролем. На ранней стадии заболевания, когда еще не произошли необратимые изменения, могут быть достигнуты удовлетворительные функциональные результаты лечения глаукомы. Бесконтрольное течение глаукомы приводит к необратимой потере зрения.
 - Профилактика глаукомы заключается в регулярных осмотрах окулистом лиц групп риска - с отягощенным соматическим и офтальмологическим фоном, наследственностью, старше 40 лет. Пациенты, страдающие глаукомой, должны находиться на диспансерном учете у офтальмолога, регулярно каждые 2-3 месяца посещать специалиста, пожизненно получать рекомендуемое лечение.
-