Магнитно-резонансная томография

Физические основы

Основные методики

Принципы семиотики

Ядерно-магнитный резонанс

это физическое явление, заключающееся в способности ядер некоторых химических элементов (с полуцелым спином), помещенных в постоянное магнитное поле, поглощать энергию электромагнитных волн (радиоволн) на определенной резонансной частоте

Условия, необходимые для возникновения ядерно-магнитного резонанса

- *ядра химических элементов должны содержать нечетное число нуклонов (например, $^{1}_{1}H$, $^{13}_{6}C$, $^{19}_{9}F$, $^{31}_{15}P$)*
- *вещество, в ядрах которого индуцируется ЯМР, должно находиться в постоянном магнитном поле высокой напряженности*
- *частота электромагнитных волн, на которой происходит ЯМР, должна совпадать с резонансной частотой, зависящей от природы вещества и напряженности постоянного магнитного поля*

Ядерно-магнитный резонанс

$$E=h\nu,\ \nu=\gamma B$$

$$\mathbf{E=h\gamma B,}$$

где

E – энергия, поглощаемая ядром атома (Дж),

h – постоянная Планка (6,626 • 10^{-34} Дж • с),

γ – гиромагнитное отношение (МГц/Т),

B – напряженность внешнего магнитного поля (Т).

ν (=γB)– ламорова частота, на которой происходит явление ЯМР (МГц)

Гиромагнитное отношение

(мера способности ядра атома химического элемента поглощать энергию радиоволн в процессе ЯМР)

Ядра атомов	Суммарный спин	γ (МГц/Т)
^{1}H	1/2	**42,58**
^{31}P	1/2	17,25
^{23}Na	3/2	11,27
^{13}C	1/2	10,71
^{19}F	1/2	40,08

T_1-релаксация

(спин-решеточная релаксация)

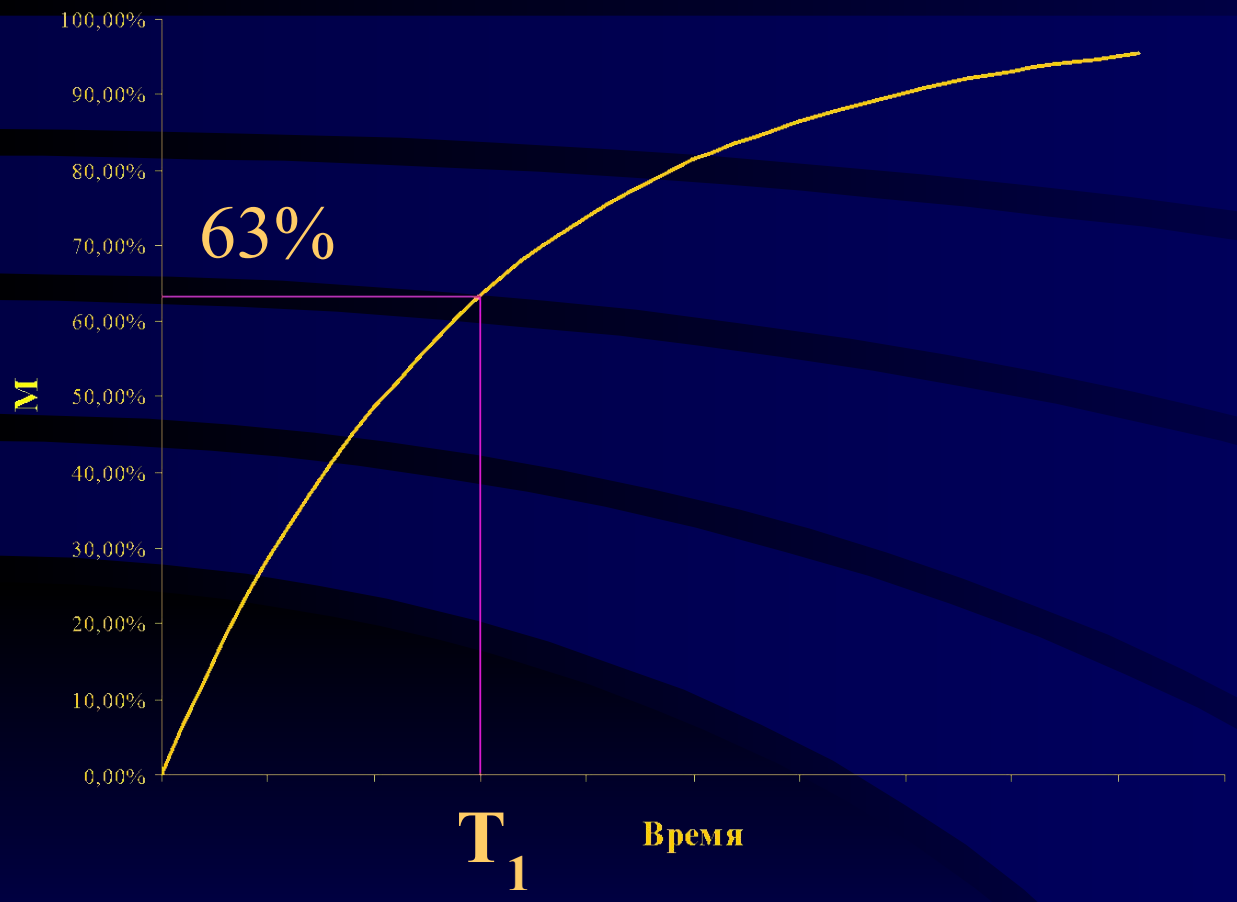

$$M_z = M_0 (1 - e^{-t/T1}),$$

где

M_z – *величина магнитного момента вдоль оси Z как функция от времени,*

M_0 – *величина магнитного момента до воздействия радиочастотными импульсами*

T_1 – *время релаксации, постоянное для каждой ткани*

За время $t=T_1$ магнитный момент вдоль оси Z возрастает до 63% от первоначального

T_2-релаксация

(спин-спиновая релаксация)

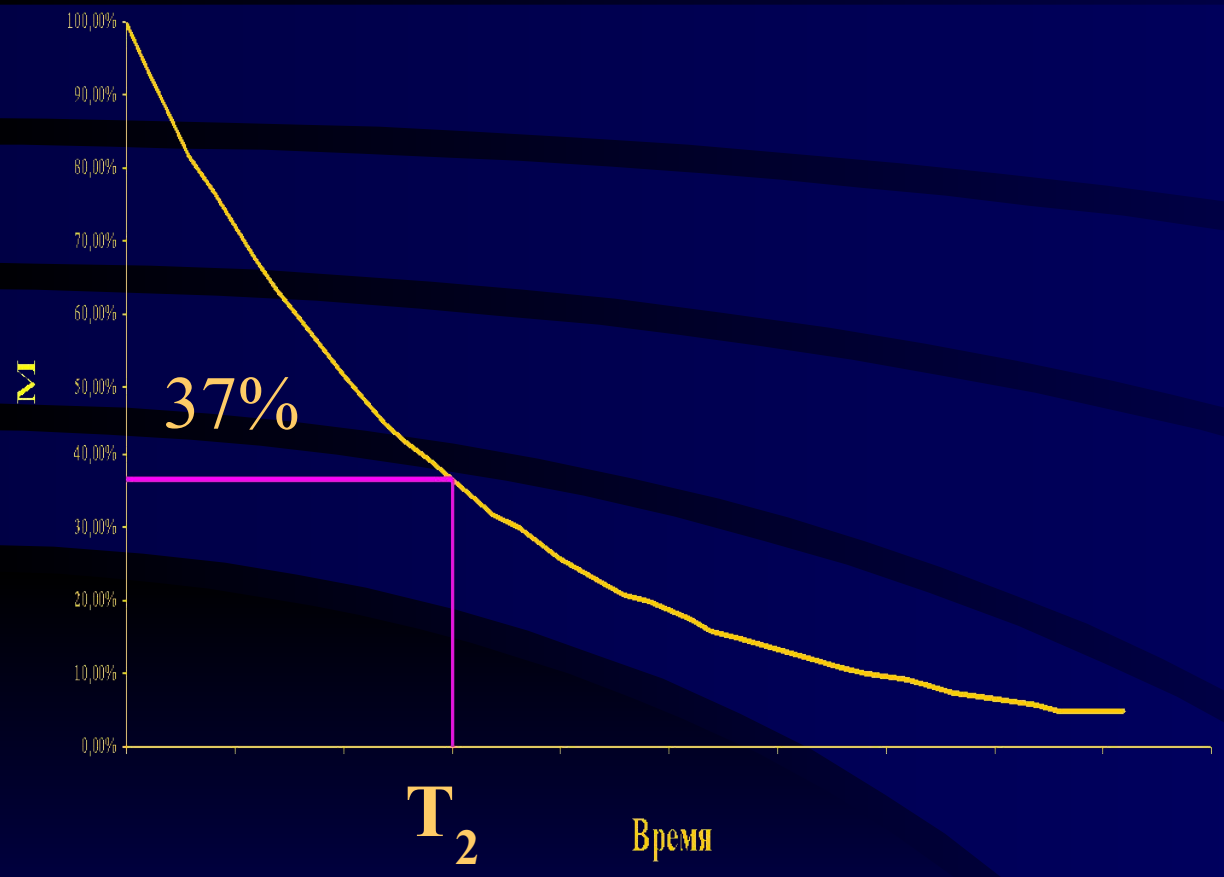

$$M_{xy}=M_0\, e^{-t/T2},$$

где

M_{xy} *– величина магнитного момента как функция от времени,*

M_0 *– величина магнитного момента в плоскости XY во время воздействия радиочастотными импульсами*

T_2 *– время релаксации, постоянное для каждой ткани*

За время $t=T_2$ магнитный момент в плоскости XY снижается до 37% от первоначального

Принцип получения изображения в МРТ

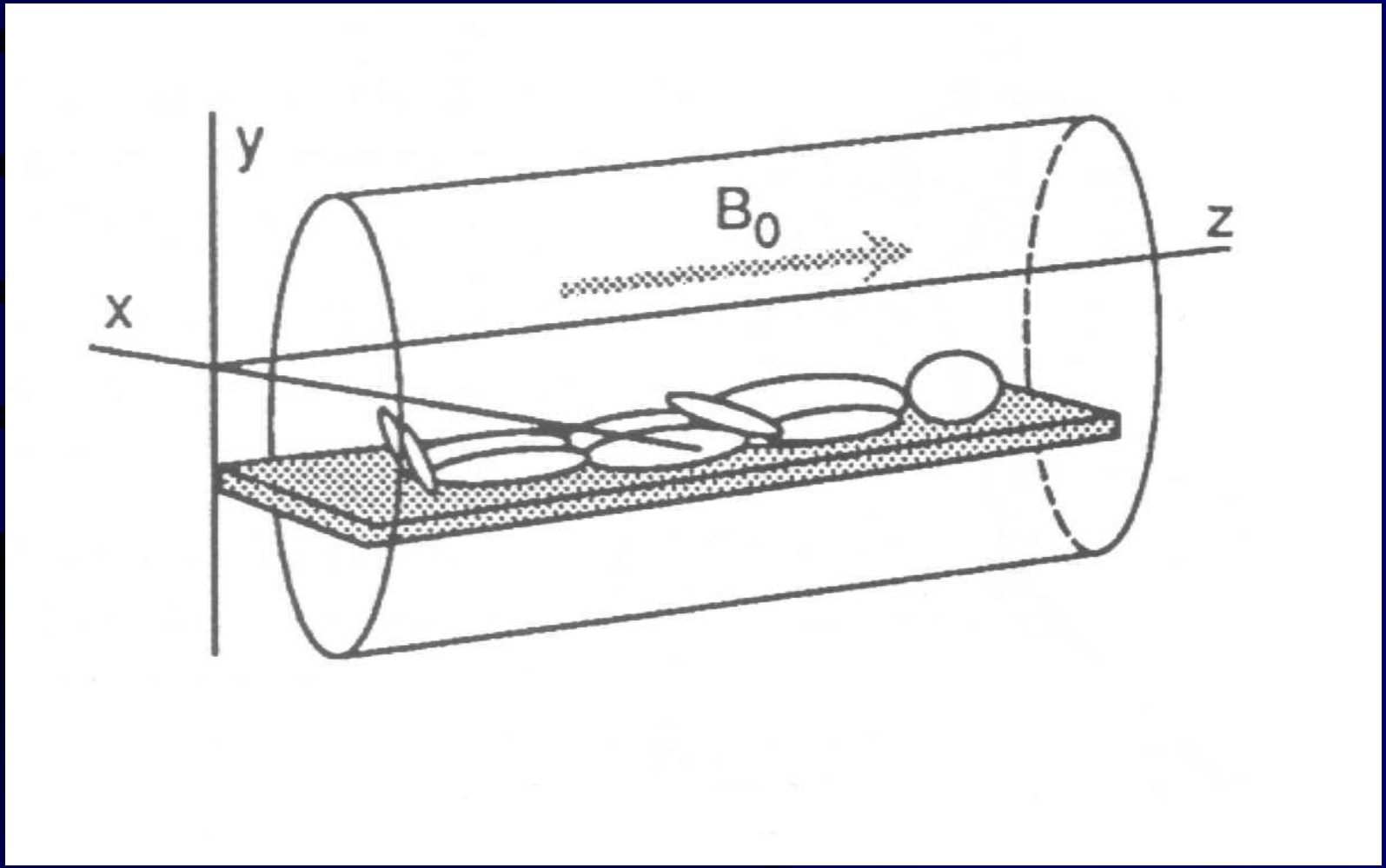

Получение T_1-взвешенных изображений

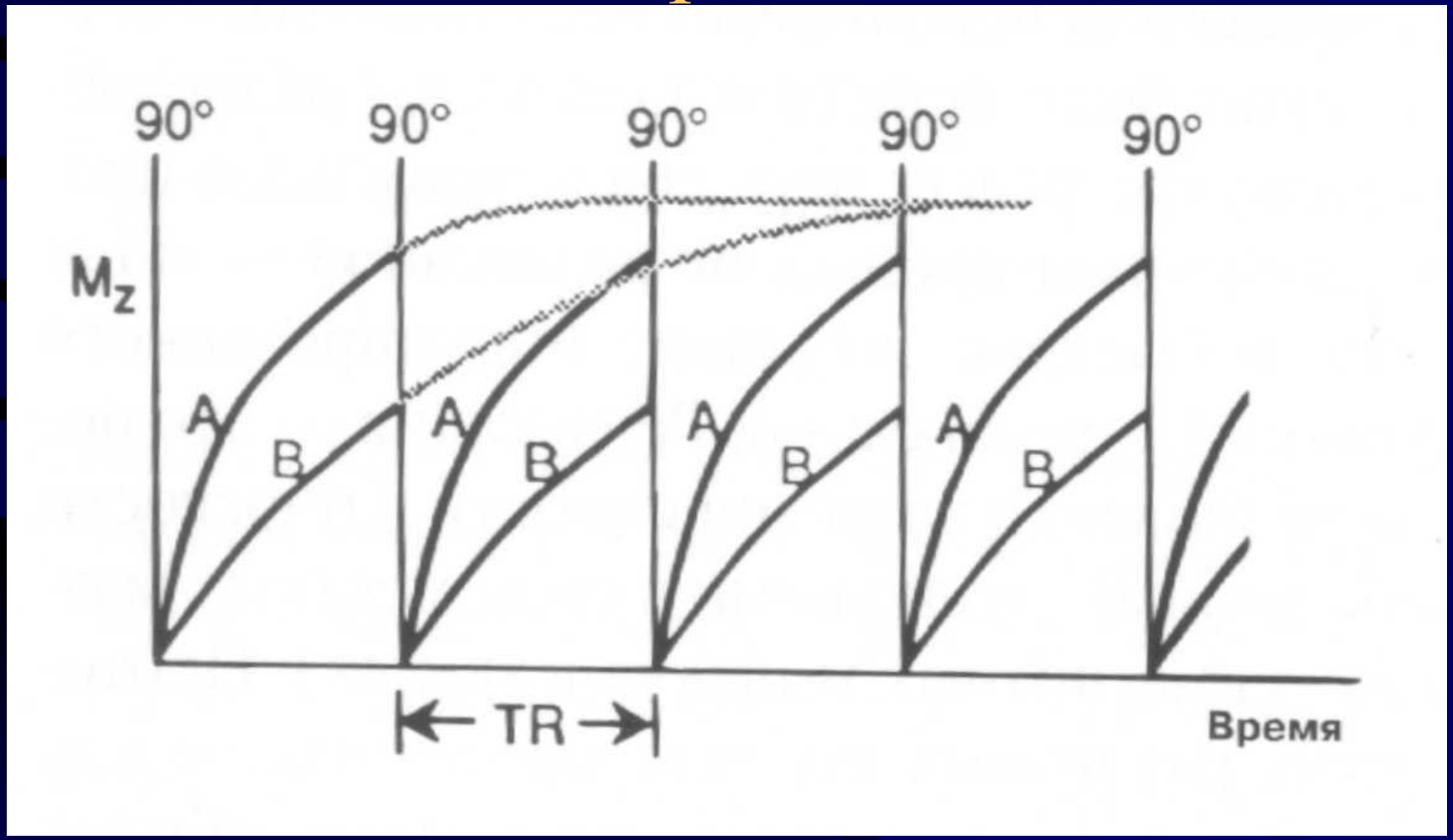

А – жир, В - жидкость

Получение T_2-взвешенных изображений

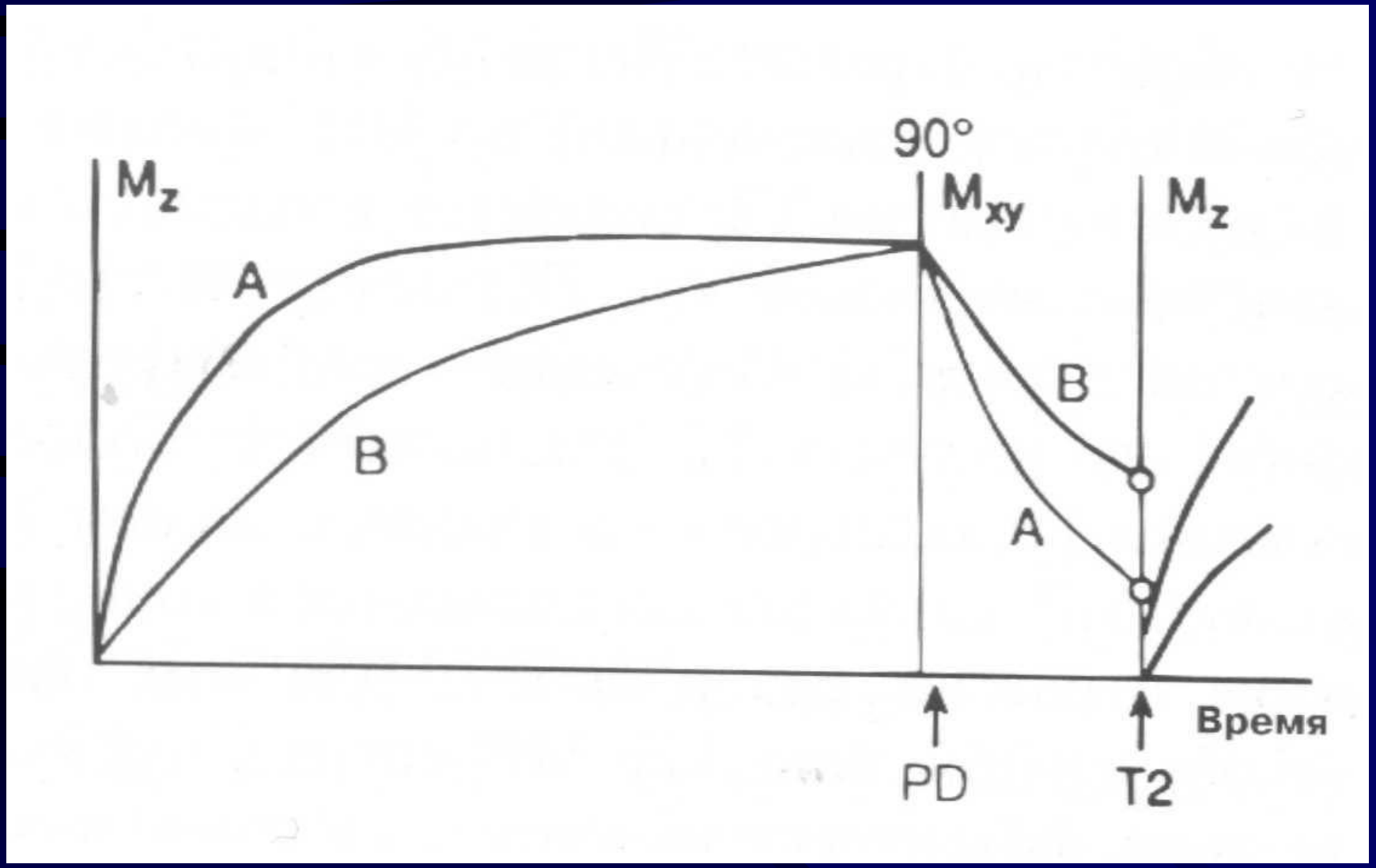

А – жир, В - жидкость

Использование резонансной частоты для получения изображения

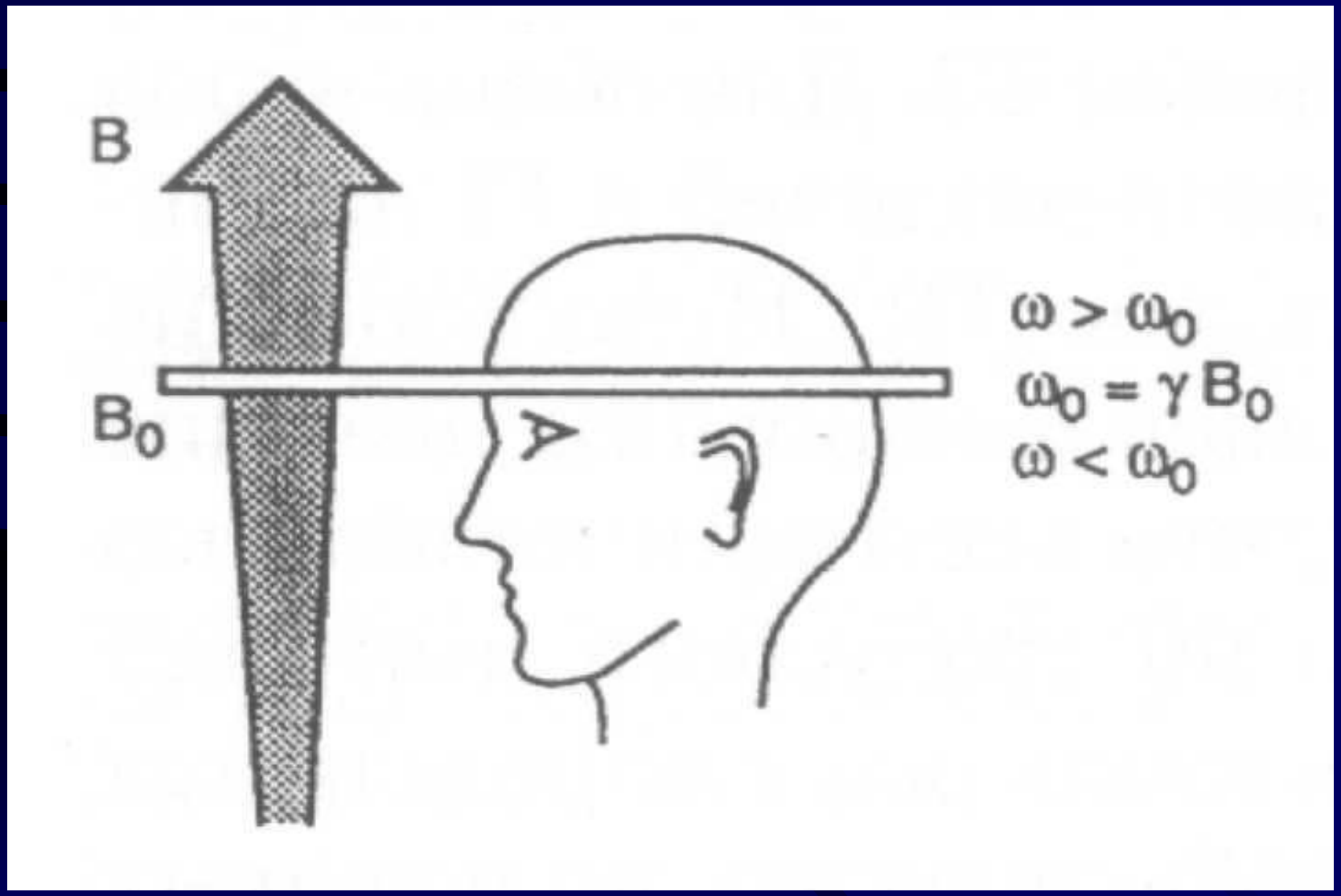

Получение двумерного изображения

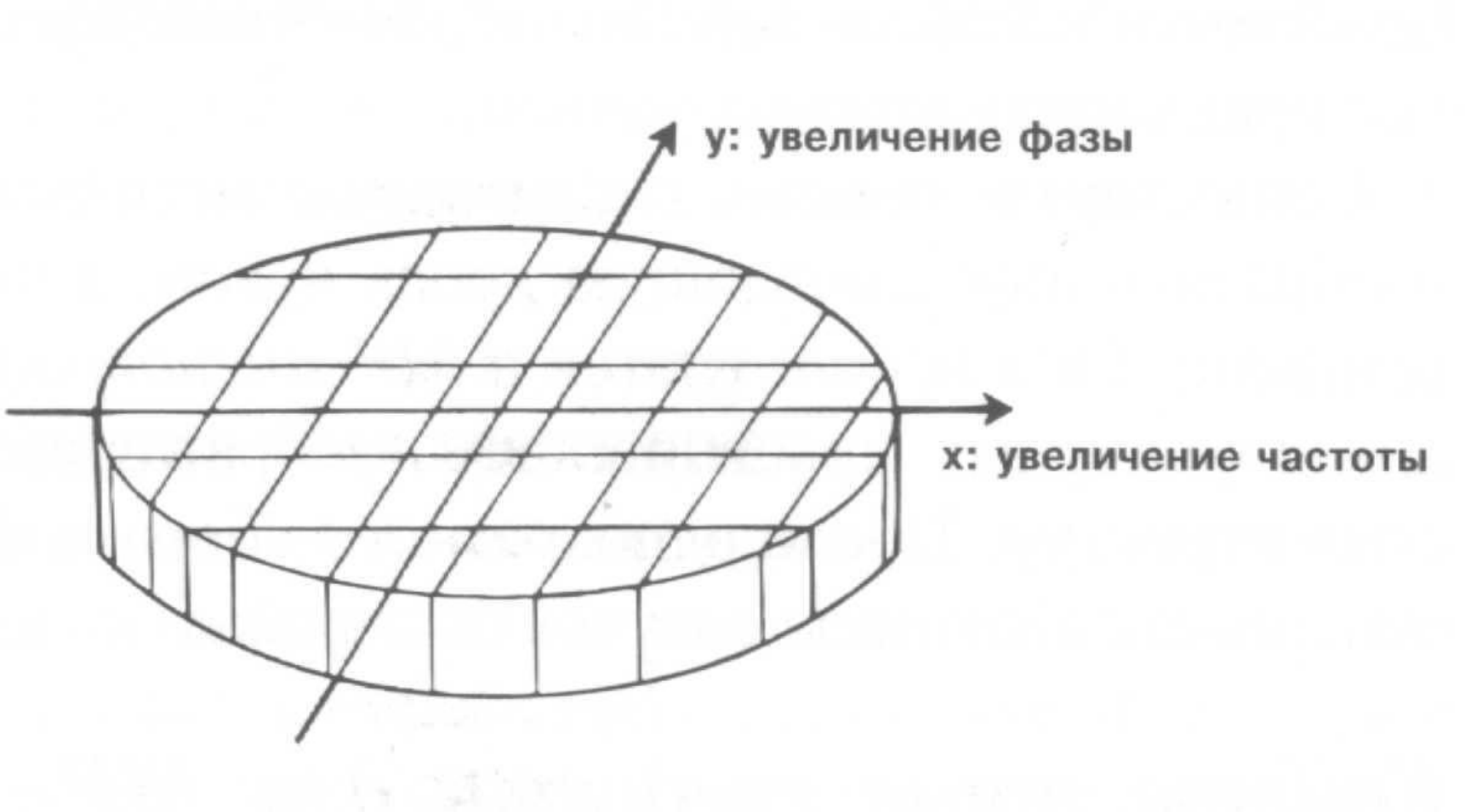

МР-томографы

Магнитно-резонансные томографы

- Низкопольные (напряженность магнитного поля 0,02-0,35 Т)
- Среднепольные (напряженность магнитного поля 0,35- 1,0 Т)
- Высокопольные (напряженность магнитного поля 1,0 Т и выше – как правило, более 1,5 Т)

Магнитно-резонансные томографы

- ***Магнит***, *создающий постоянное магнитное поле высокой напряженности (для создания эффекта ЯМР)*
- ***Радиочастотная катушка***, *генерирующая и принимающая радиочастотные импульсы (поверхностные и объемные)*
- ***Градиентная катушка*** *(для управления магнитным полем в целях получения МР-срезов)*
- ***Блок обработки информации*** *(компьютер)*

Магнитно-резонансные томографы

Типы магнитов	Преимущества	Недостатки
Постоянные	1) низкое энергопотребление 2) низкие эксплуатационные расходы 3) малое поле неуверенного приема	1) ограниченная напряженность поля (до 0,3 Т) 2) высокая масса 3) нет возможности управления полем
Резистивные (электромаг-ниты)	1) низкая стоимость 2) низкая масса 3) возможность управления полем	1) высокое энергопотребление 2) ограниченная напряженность поля (до 0,2 Т) 3) большое поле неуверенного приема
Сверхпрово-дящие	1) высокая напряженность поля 2) высокая однородность поля 3) низкое энергопотребление	1) высокая стоимость 2) высокие расходы 3) техническая сложность

Преимущества магнитно-резонансной томографии

- Самая высокая разрешающая способность среди всех методов медицинской визуализации
- Отсутствие лучевой нагрузки
- Возможность получения первичных диагностических изображений в разных плоскостях (аксиальной, фронтальной, сагиттальной и др.)
- Дополнительные возможности (МР-ангиография, трехмерная реконструкция, МРТ с контрастированием и др.)

Недостатки магнитно-резонансной томографии

- Низкая доступность, высокая стоимость
- Длительное время МР-сканирования (сложность исследования подвижных структур)
- Невозможность исследования пациентов с некоторыми металлоконструкциями (ферро- и парамагнитными)
- Сложность оценки большого объема визуальной информации (граница нормы и патологии)

Основная терминология

- ***Гиперинтенсивный*** сигнал соответствует белым оттенкам черно-белой гаммы *(Примеры гиперинтенсивных объектов на T_2-взвешенных изображениях – жир, метгемоглобин, жидкость)*
- ***Гипоинтенсивный*** сигнал соответствует черным оттенкам черно-белой гаммы *(Примеры гипоинтенсивных объектов на T_1-взвешенных томограммах – воздух, компактная кость, жидкость)*

T_1-взвешенные изображения

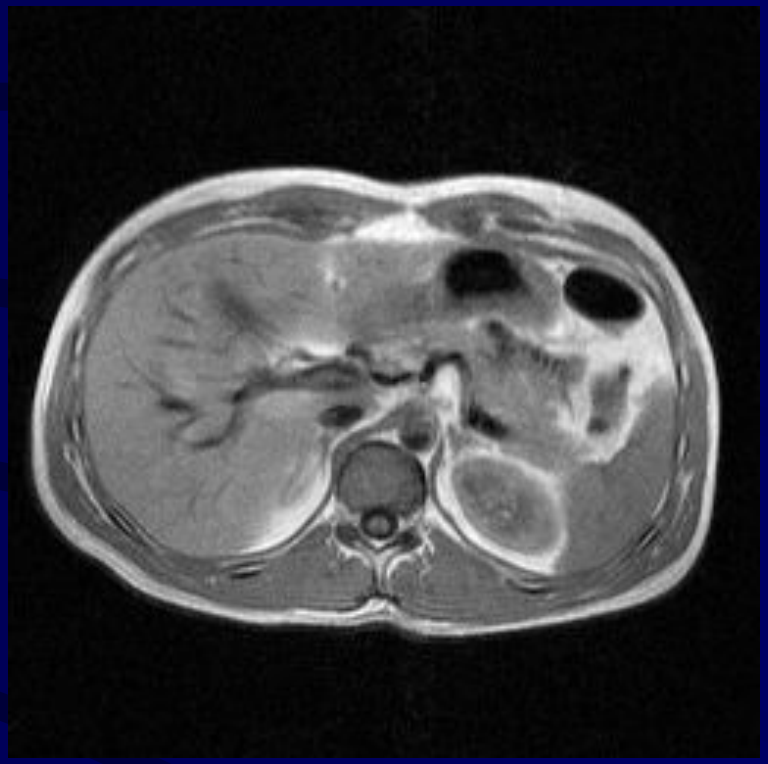

- Соответствуют распределению анатомической массы тканей по ходу выбранного среза

T_2-взвешенные изображения

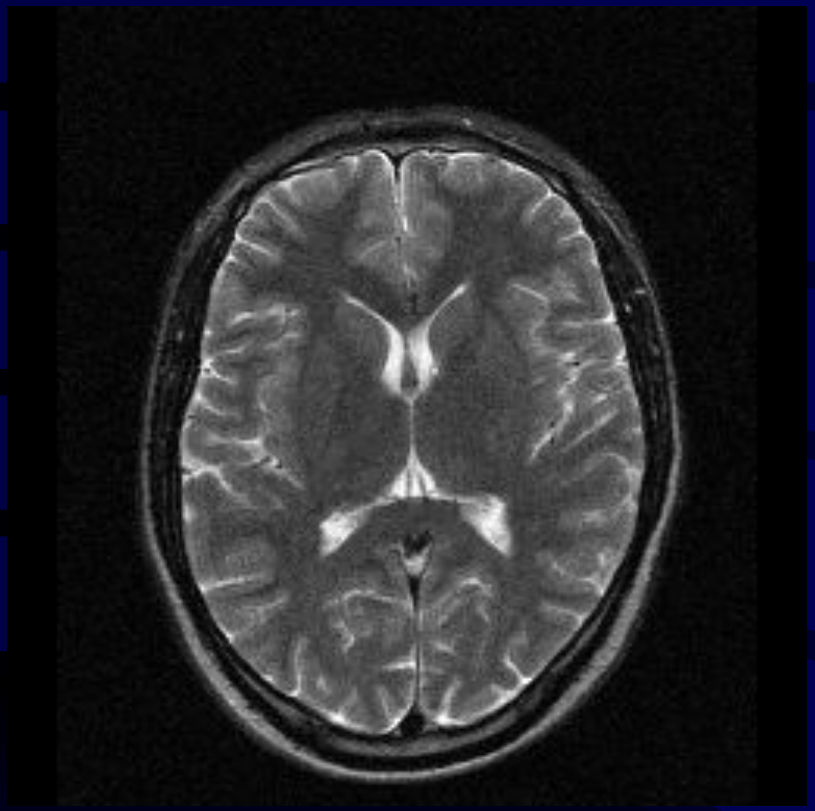

- Определяется преимущественно гидратацией тканей (свободной и связанной H_2O)

T_1 и T_2-взвешенные изображения

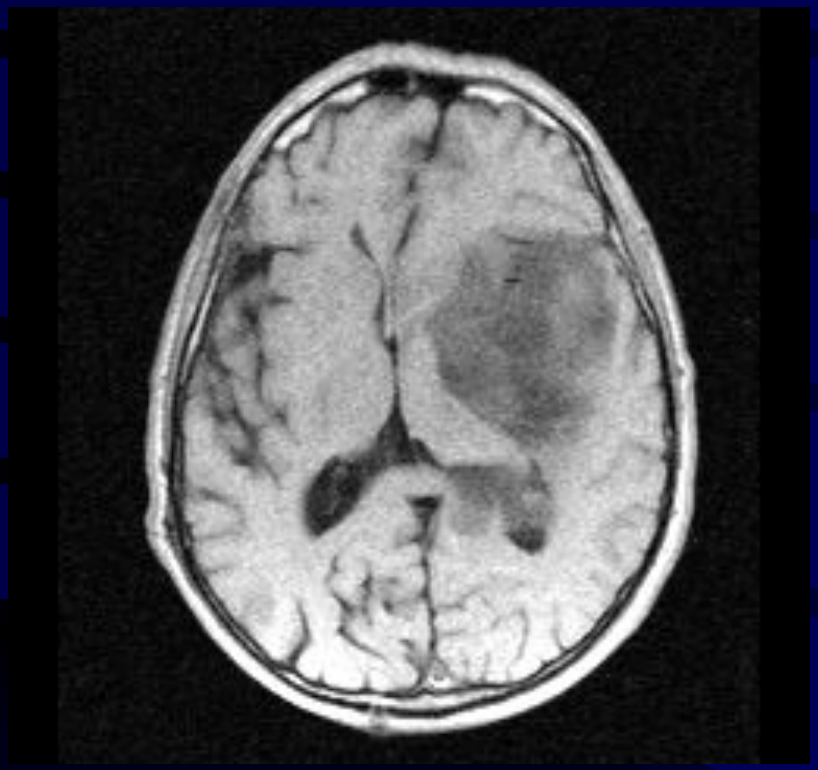

T_1-взвешенное изображение: ликвор *гипоинтенсивный*

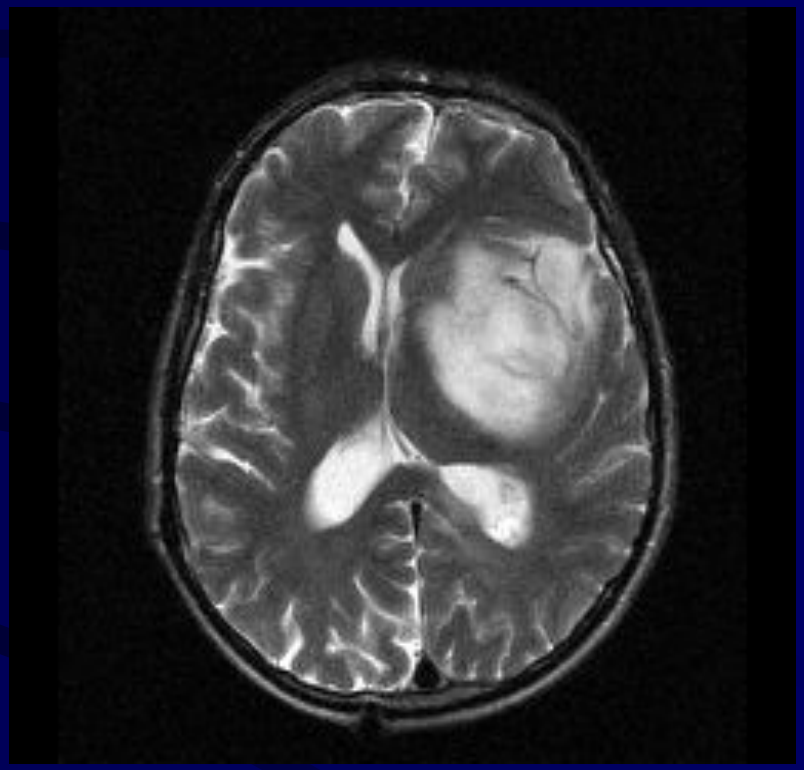

T_2-взвешенное изображение: ликвор *гиперинтенсивный*

Аденома передней доли гипофиза (симптоматическая АГ)

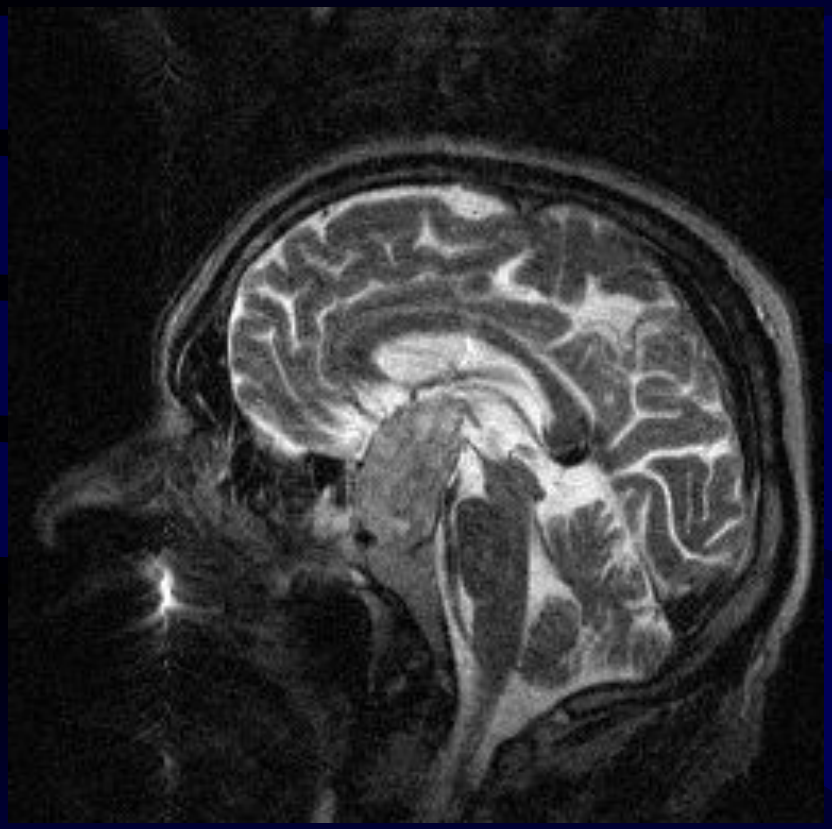

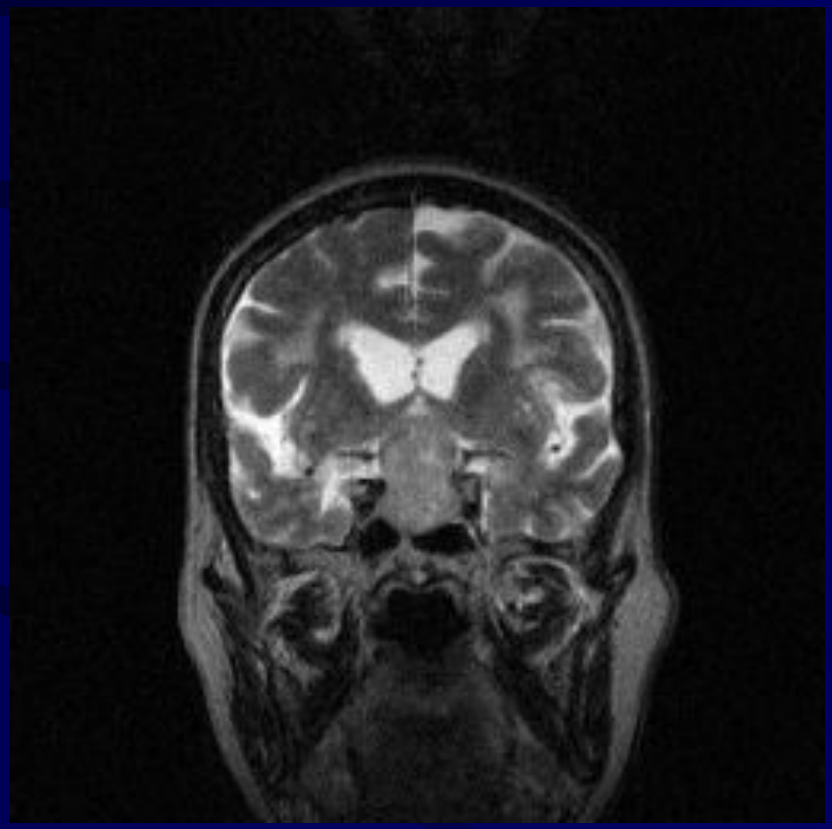

МРТ- контроль нейроэндокринных хирургических операций

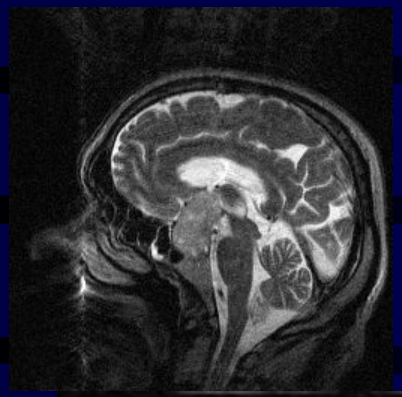

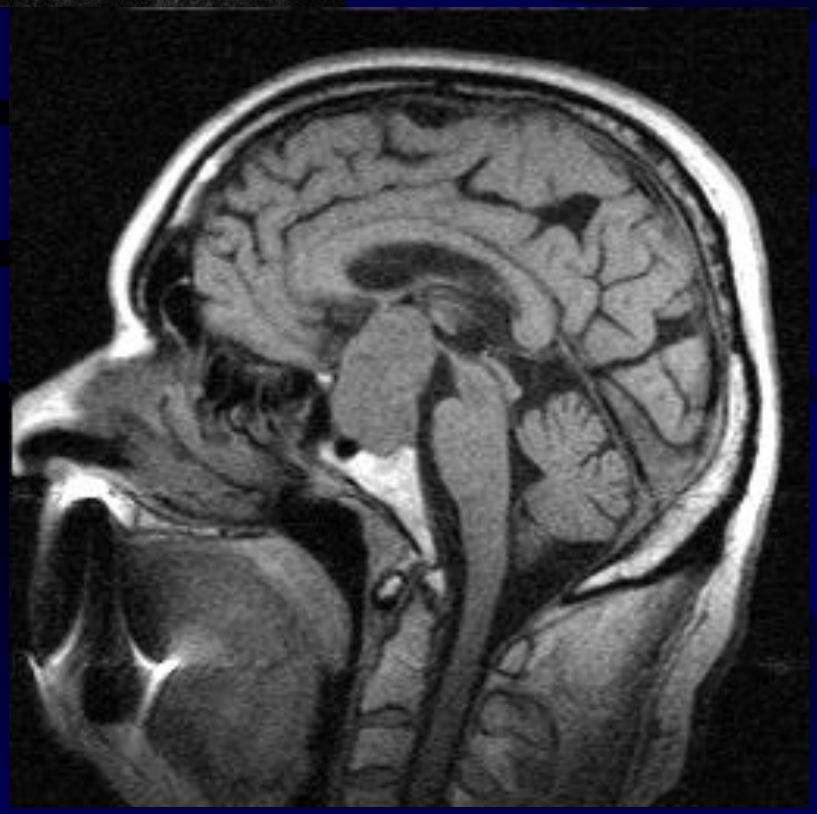

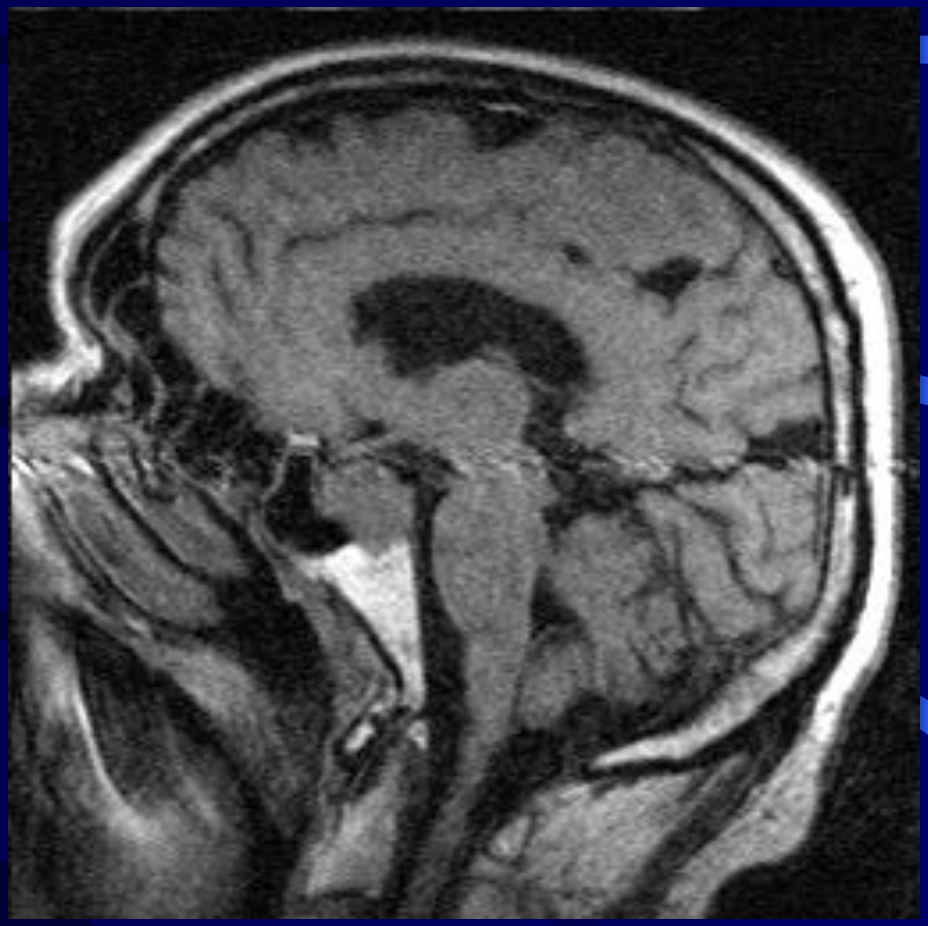

Феохромоцитома правого надпочечника

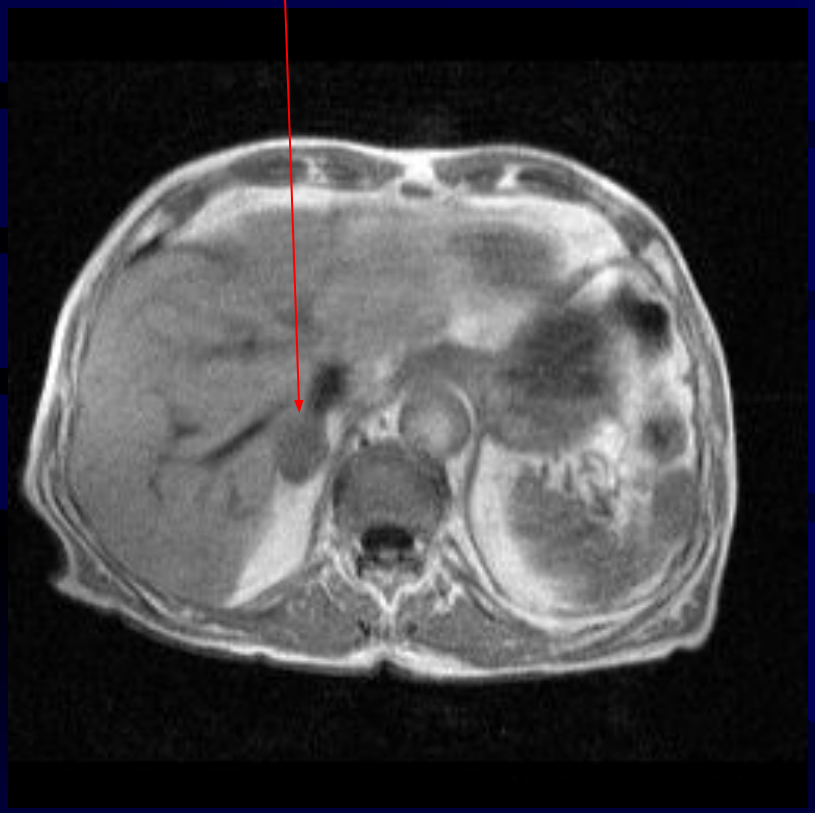

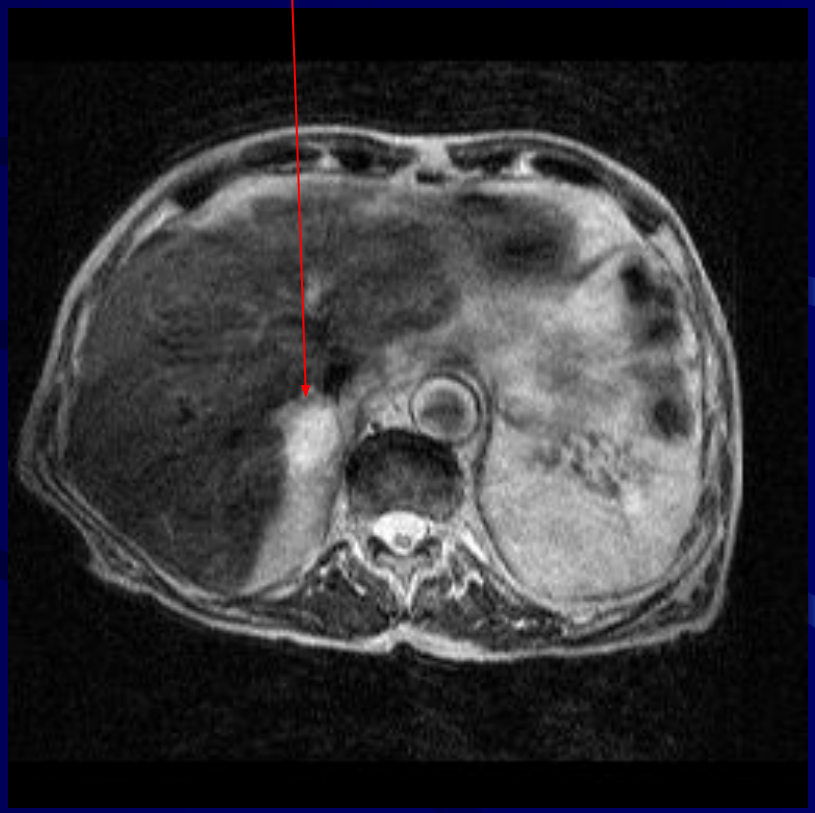

Контрастные вещества для МРТ

- ***Парамагнетики*** – повышают интенсивность МР-сигнала за счет укорочения времени T_1-релаксации и являются *«позитивными»* агентами для контрастирования

  – внеклеточные (соединения ДТПА, ЭДТА и их производных – с Mn и Gd)

  – внутриклеточные (Mn-ДПДФ, $MnCl_2$)

  – рецепторные

- ***Суперпарамагнетики*** – снижают интенсивность МР-сигнала за счет удлинения времени T_2-релаксации и являются *«негативными»* агентами для контрастирования

  – комплексы и взвеси Fe_2O_3

Контрастирование парамагнетиками на T_1-взвешенных изображениях

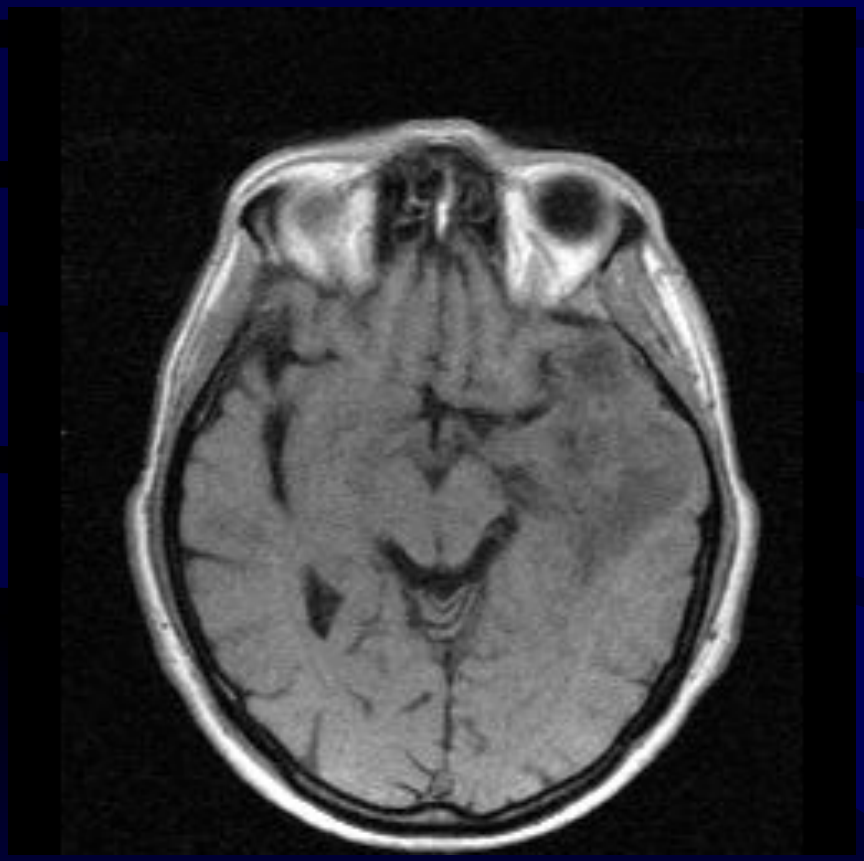

До контрастирования

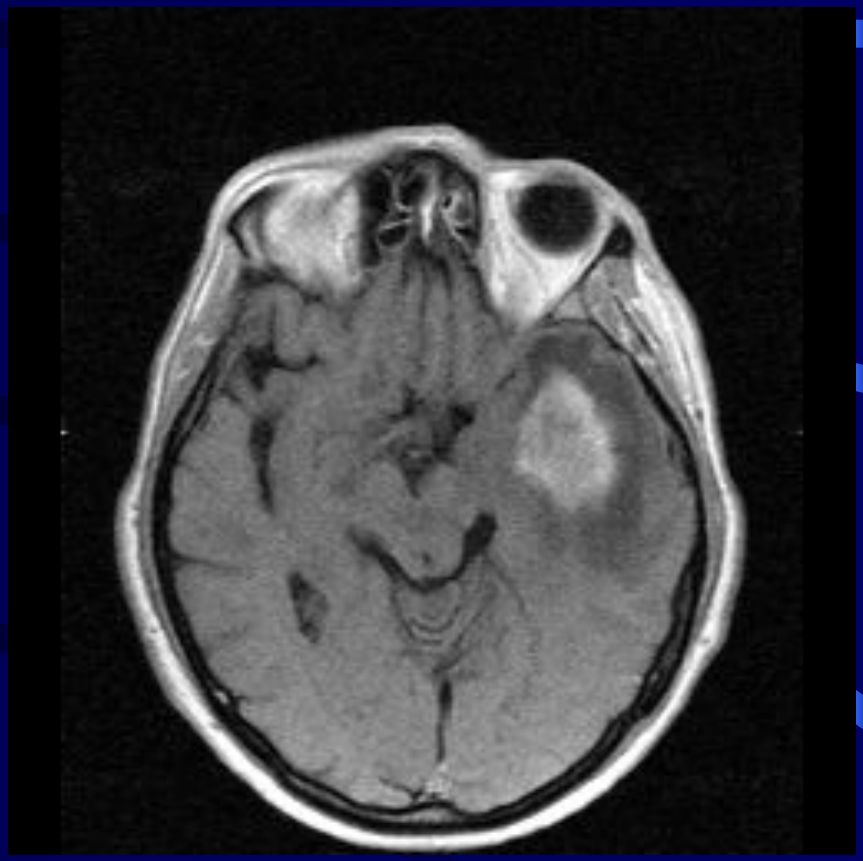

После контрастирования Gd-ДТПА

Динамическая контрастированная МРТ

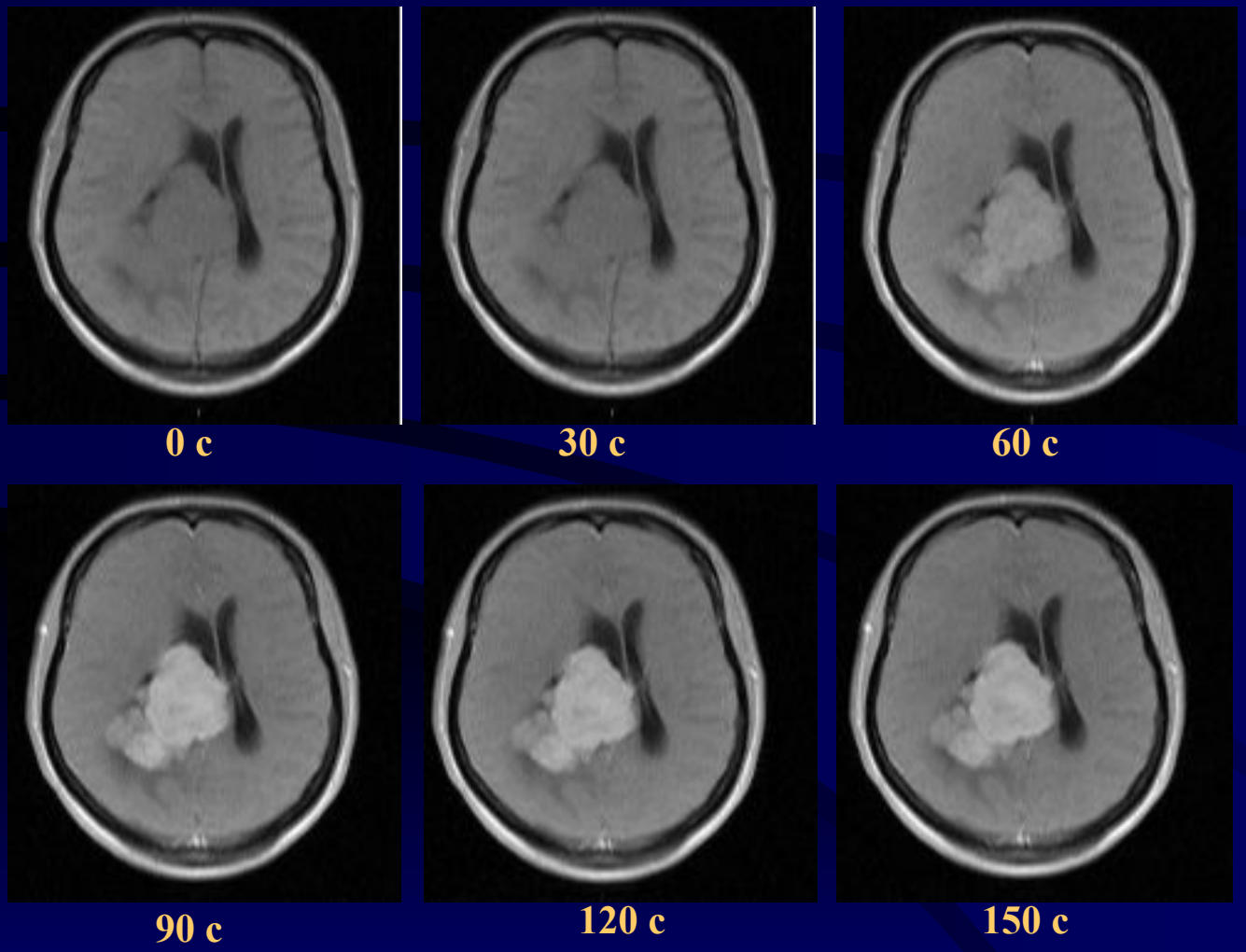

Динамика накопления Магневиста у пациентки с ангиоэпендимомой заднего рога правого желудочка

Динамическая контрастированная МРТ

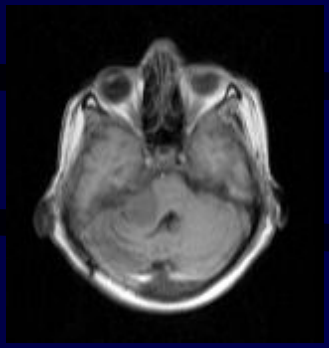

0 с

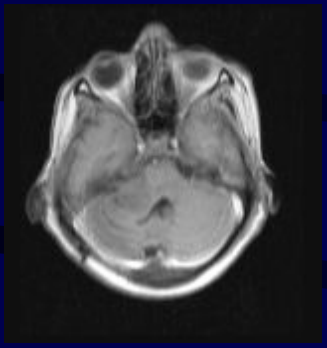

30 с

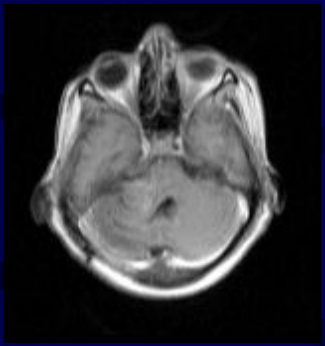

60 с

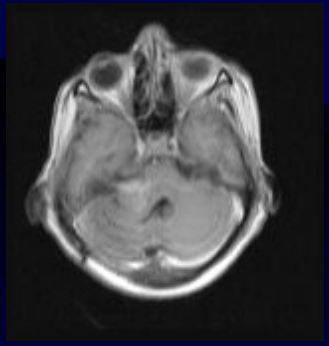

90 с

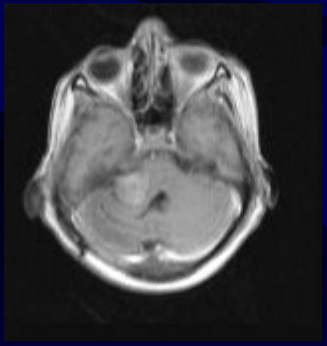

120 с

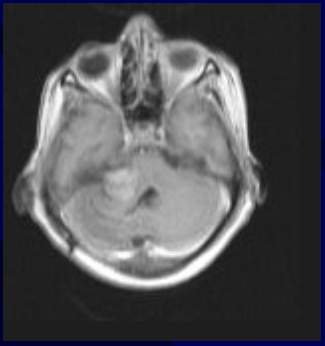

150 с

Динамика аккумуляции Магневиста в дифференцированной менингиоме мостомозжечкового угла справа. Слабо-интенсивное прогрессивно нарастающее накопление Магневиста.

МР-ангиография – первичные изображения

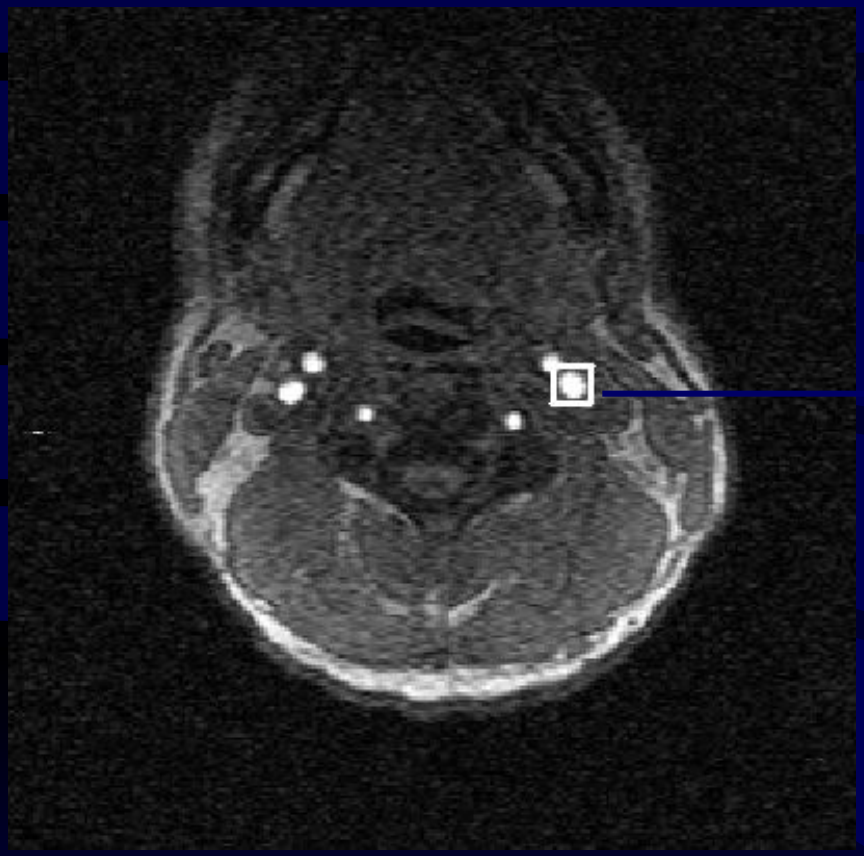

Автоматизированный расчет площади поперечного среза артерии

357	413	850	856	858	647	319	476	673	446	419	348
431	330	774	720	698	630	302	308	641	529	459	311
531	340	495	471	667	593	618	323	413	483	471	359
559	409	374	615	1151	1103	1213	742	311	402	439	457
494	552	601	1127	1622	1721	1795	1446	569	397	471	537
470	714	866	1422	1804	2006	2131	2056	1131	483	501	484
556	805	1165	1484	1839	2067	2238	2267	1559	552	470	291
615	803	1392	1579	1968	2161	2200	2070	1486	521	411	171
561	735	1450	1754	2171	2266	2002	1668	991	418	314	221
473	620	1269	1753	2144	2101	1555	1234	483	287	195	215
480	468	862	1382	1660	1508	926	820	292	198	236	260
513	346	451	812	913	731	418	459	400	248	393	324
482	319	306	401	382	207	183	232	549	326	471	301
445	306	269	254	286	132	194	198	483	332	432	239
464	241	296	337	434	291	342	239	271	250	347	225

Выделение зоны усиленного сигнала (потока крови) – контура сосуда по данным срезов МР-ангиографического исследования

МР-ангиография – реконструированные ангиограммы

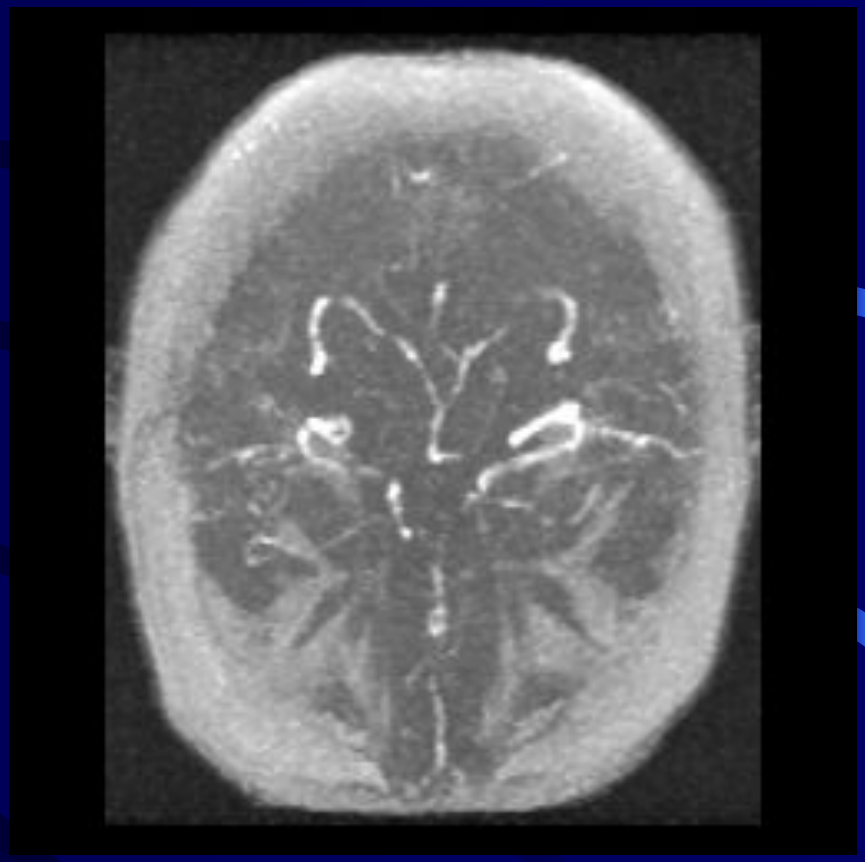

МР-ангиография при реноваскулярной гипертензии

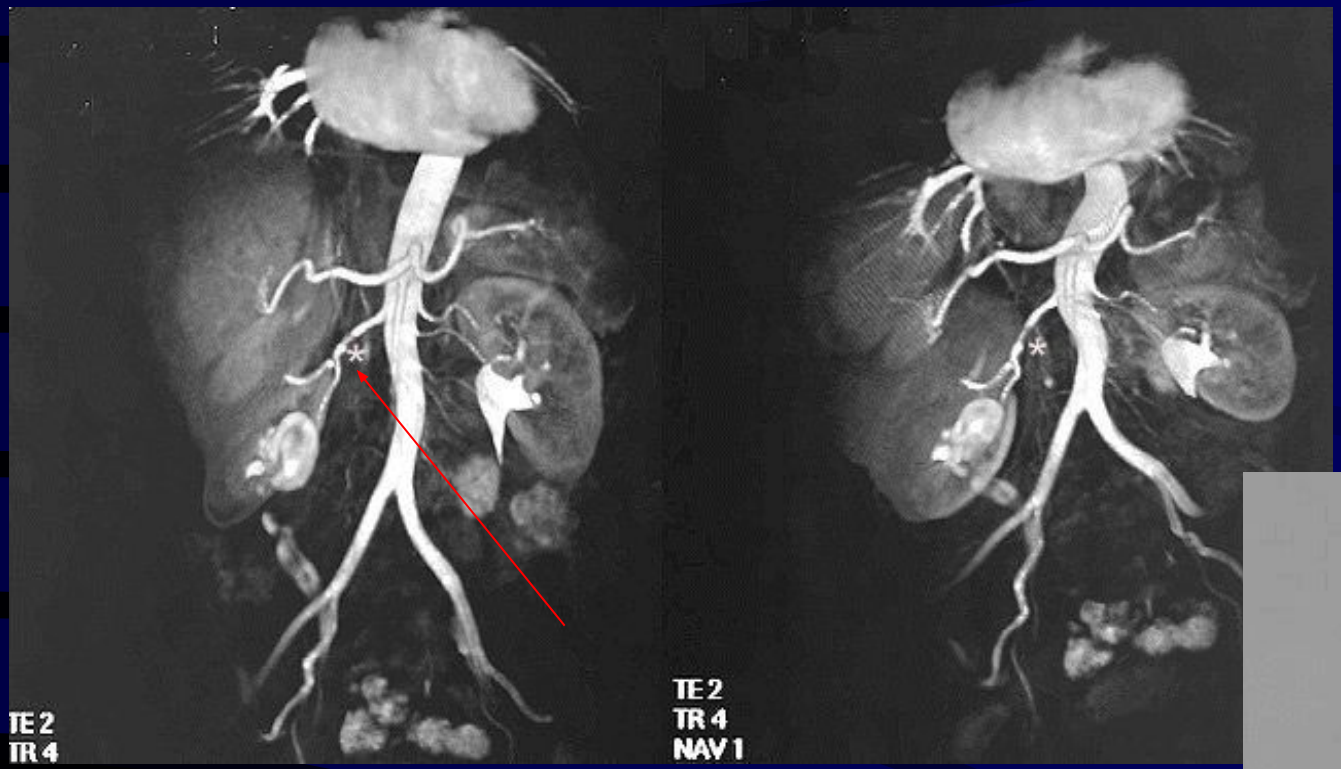

Область фибромускулярной дисплазии правой почечной артерии отмечена звездочкой *

Селективная ангиография правой почечной артерии

Спектрограмма нормального головного мозга (белое вещество, лобная доля)

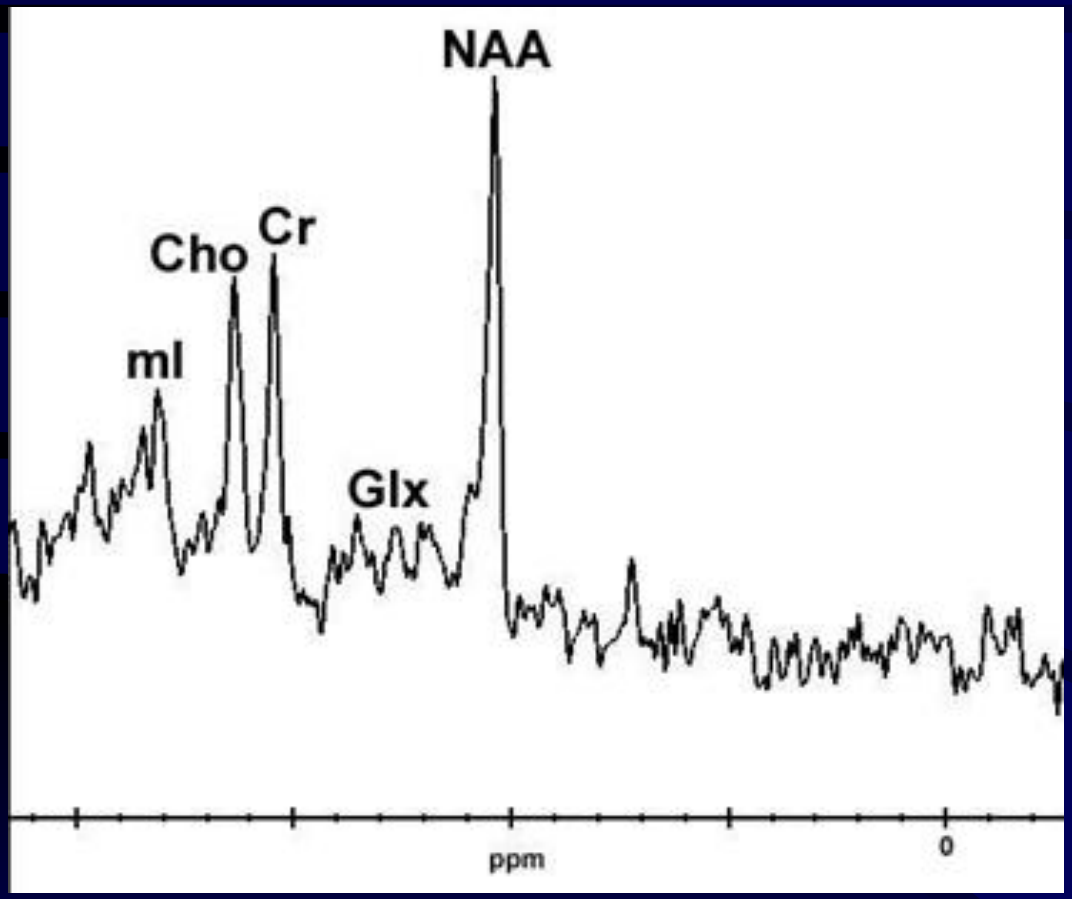

NAA - N-ацетиласпартат (2,0 ppm);

Cho - холин (3,2 ppm);

Cr - креатин (3,03 и 3,94 ppm);

ml - миоинозитол (3,56 ppm);

Glx - глутамат и глутамин (2,1-2,5 ppm);

Lac - лактат (1,32 ppm);

Lip - липидный комплекс (0,8, 1,2 ppm).

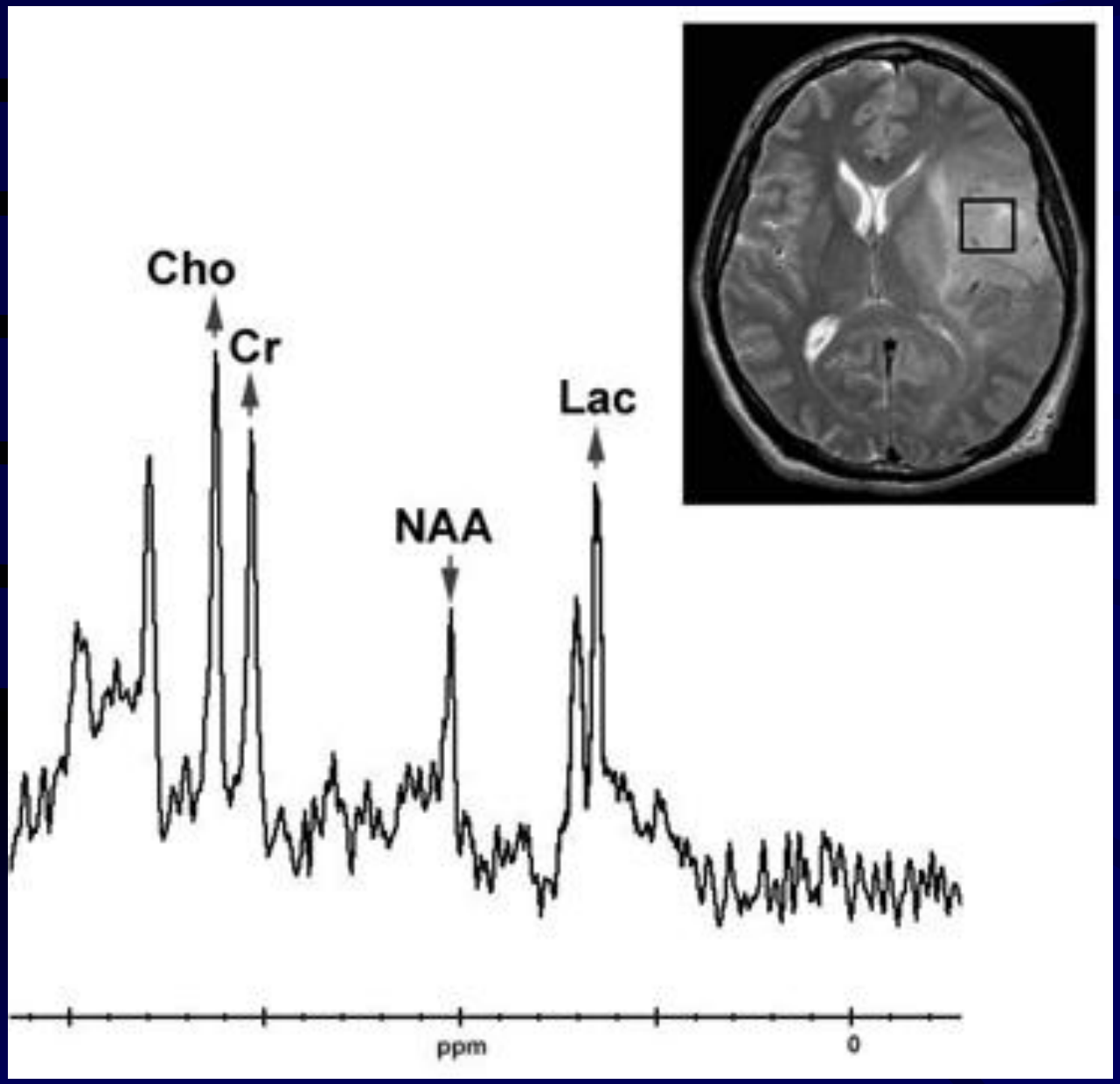

Магнитно-резонансная томограмма и спектр участка анапластической астроцитомы левой заднелобно-височной области. В спектре - снижение соотношения NAA/Cr, повышение Cho/Cr, значительное увеличение пика Lac

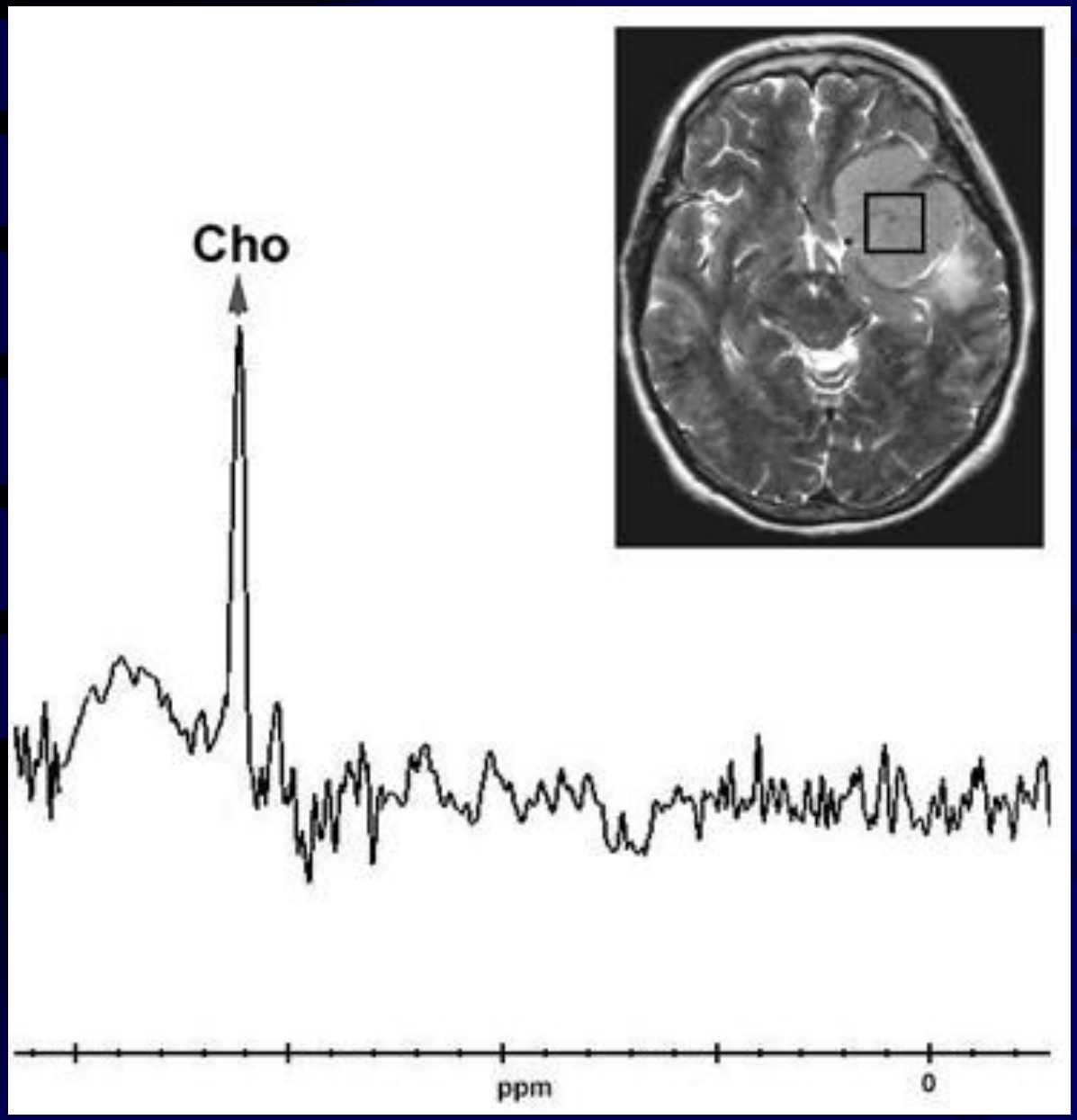

Магнитно-резонансная томограмма и спектр участка менингиомы крыльев основной кости слева.
В спектре - высокий пик Cho на фоне практически полной редукции пиков других метаболитов. Пик NAA не определяется

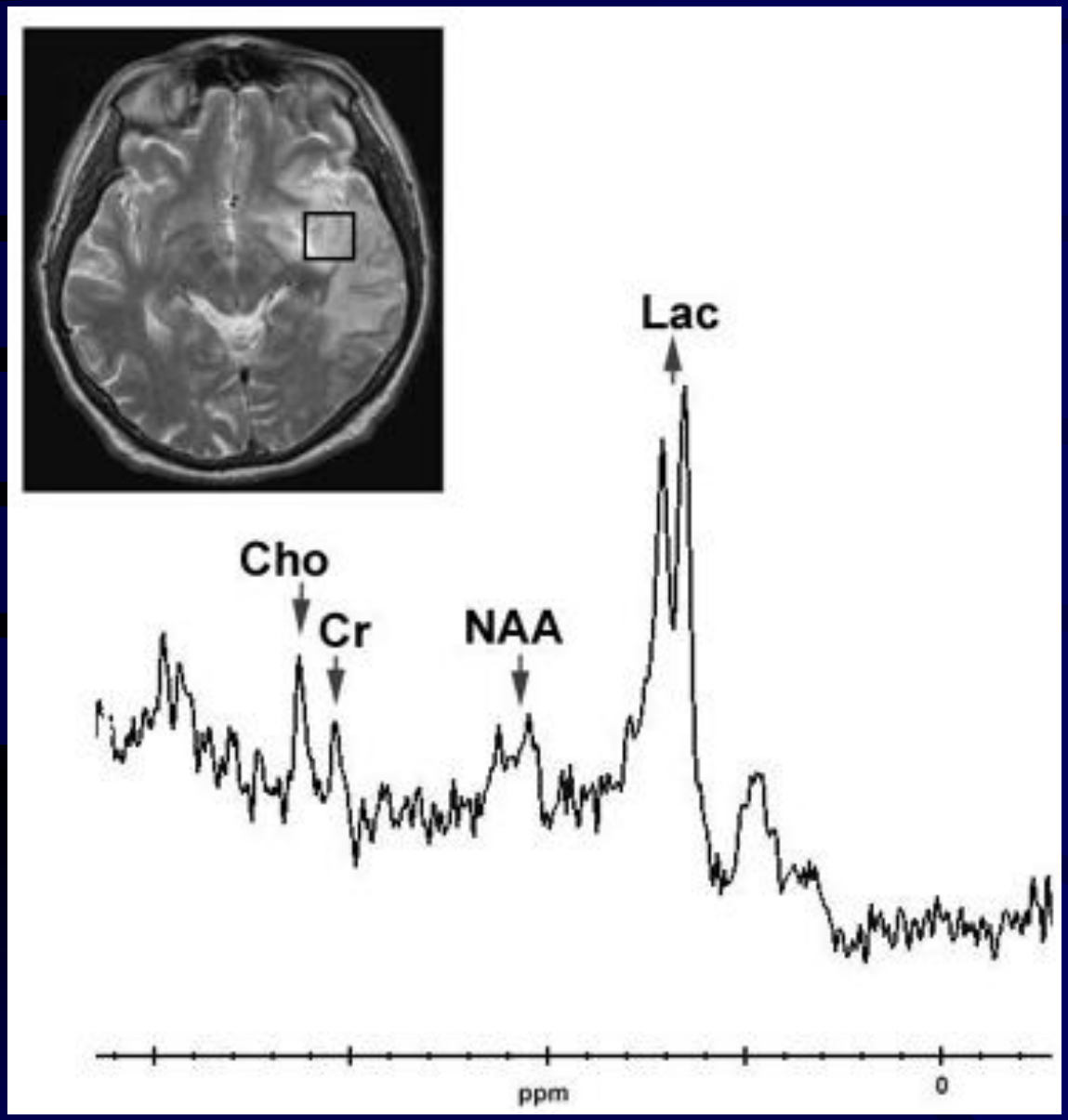

Магнитно-резонансная томограмма и спектр зоны ишемического инсульта (5-е сутки) в бассейне левой среднемозговой артерии. В спектре отмечаются высокий раздвоенный пик Lac, редукция пиков других метаболитов