Расспрос и осмотр больных с заболеваниями органов кровообращения

Кафедра внутренних болезней № 3

Система кровообращения

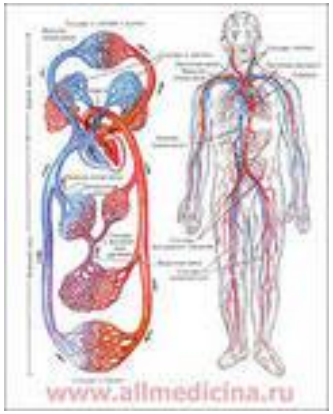

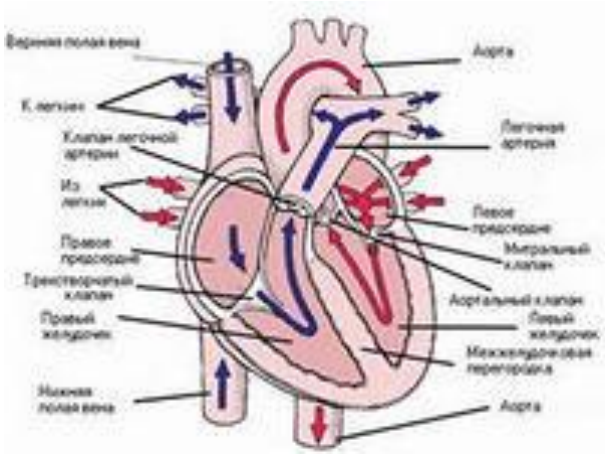

Цикл деятельности сердца

Проекция сердца на переднюю грудную стенку

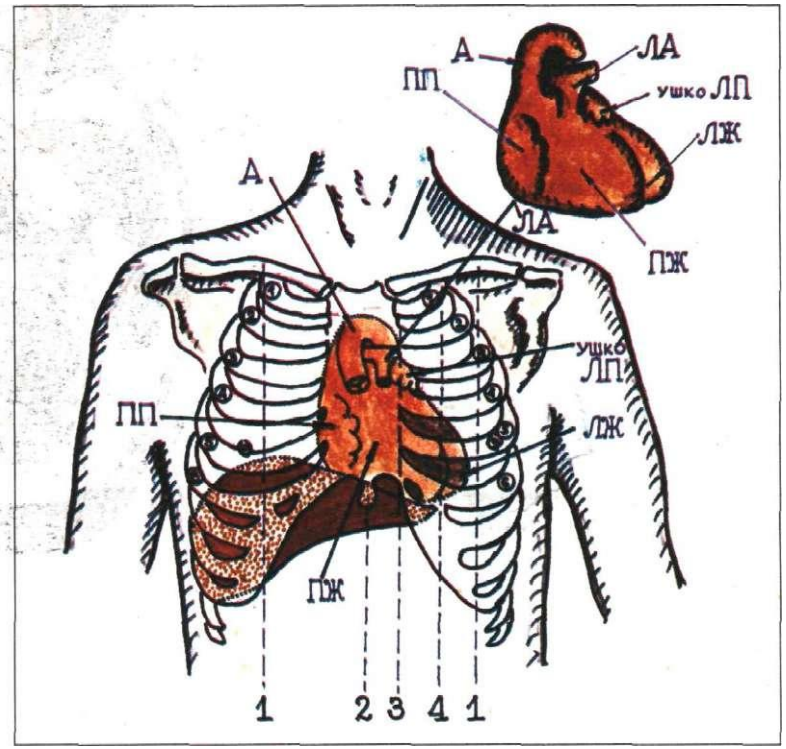

- Рис.3.3. Проекция различных отделов сердца на переднюю грудную стенку: 1 - срединно-ключичная, 2 - передняя срединная, 3 - левая грудинная, 4 - левая окологрудинная (парастерна,шюя) линии.

Основные жалобы больных с заболеваниями органов кровообращения

- Боли в области сердца
- Сердцебиения
- Одышка и (или) удушье
- Кашель , кровохарканье
- Отеки
- Головокружение, слабость, обморок
- Лихорадка

Боли в области сердца

- Постоянные, приступообразные
- Характер :колющие, ноющие, сжимающие
- Интенсивность и продолжительность
- Локализация, иррадиация
- Причины, с которыми больной связывает возникновение болей

- **Сердцебиения** : постоянные, приступообразные, интенсивность, связь с физическими нагрузками, волнениями, в покое, после приема пищи и др.
- **Перебои сердца** : постоянные или в виде приступов, частота, причины , обусловливающие их возникновение
- **Одышка** : время ее появления, связь с физическим напряжением, возникновение в покое (ночью).Принимает ли какое-либо положение больной для облегчения одышки
- **Отеки :** наличие, локализация, выраженность, постоянные или исчезающие, время появления (утро, вечер), связь с физическим напряжением, приемом жидкости

Осмотр

1.Общий осмотр :

- выражение лица, «аортальное лицо», «митральное лицо», лицо Корвизара и др.
- окраска кожи, отеки и др.

2 Осмотр грудной клетки и сердечной области (сердечный горб, верхушечный толчок, сердечный толчок, надчревная пульсация, пульсация крупных сосудов)

Пальпация

Последовательность пальпации области сердца:

1. пальпация **верхушечного толчка** (1), образованного частью левого желудочка,
2. сердечный толчок (2) и эпигастральная область (3), образованные правым желудочком.
3. пальпация магистральных сосудов: пульсация аорты выявляется во II межре-берье справа от грудины (4) и в яремной вырезке (6), а ствола легочной артерии во II межреберье слева от грудины (5).

Пальпация

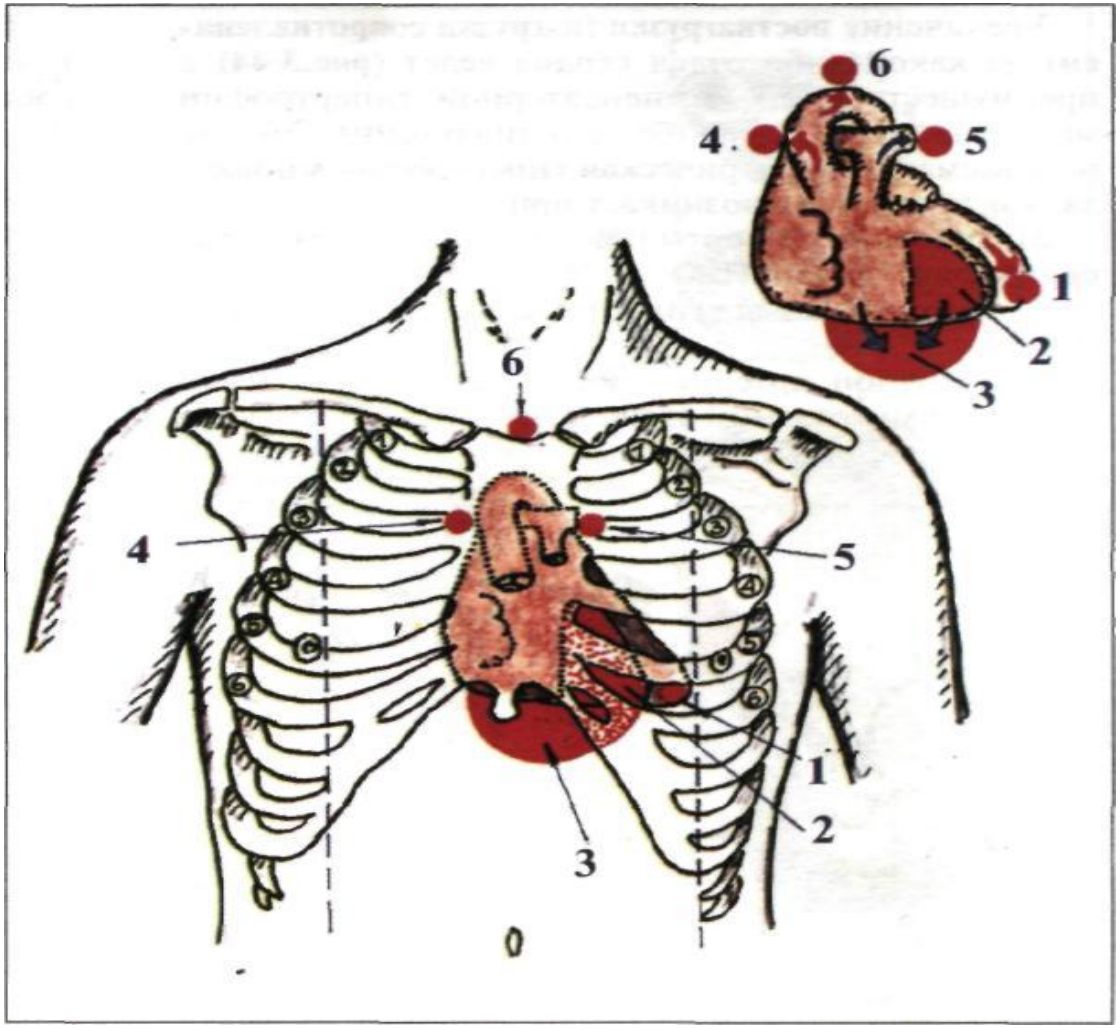

Верхушечный толчок

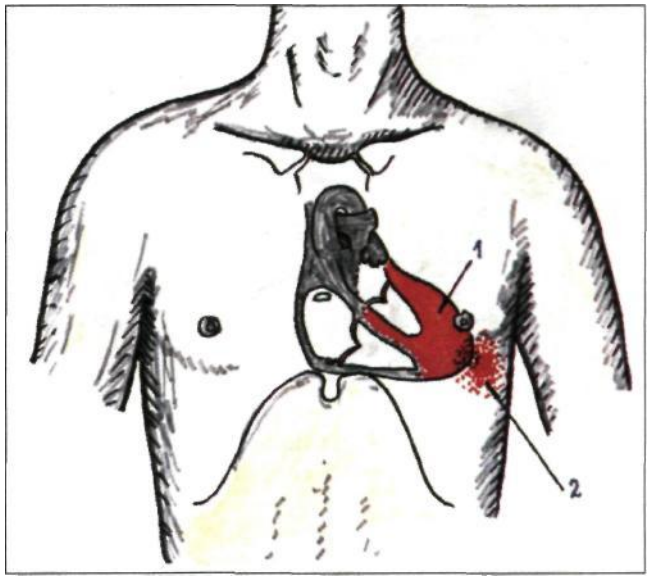

Сердечный толчок

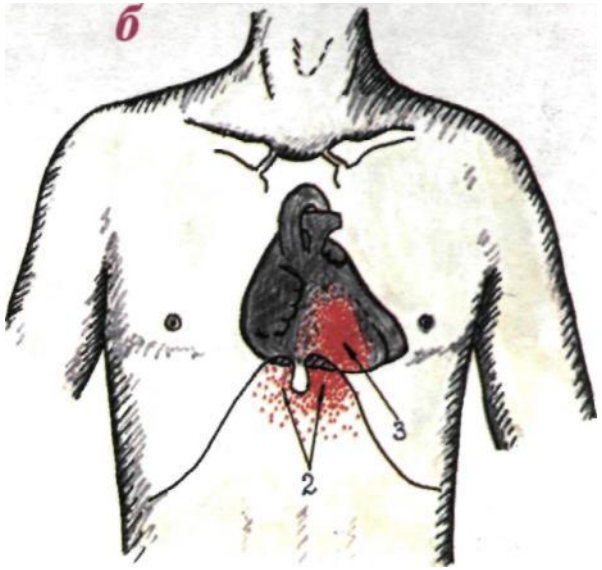

Сердечный толчок

- **Сердечный толчок** определяют слева от грудины и несколько кнутри от верхушечного толчка в зоне так называемой абсолютной тупости сердца , образованной правым желудочком **В норме сердечный толчок не определяется**; только у худощавых пациентов и лиц с астеническим телосложением в этой области можно обнаружить еле заметную пульсацию. Появление усиленного сердечного толчка свидетельствует о наличии гипертрофии правого желудочка

Границы относительной сердечной тупости

- Правая граница относительной тупости сердца в норме расположена по правому краю грудины или на 1 см кнаружи от него.
- Левая граница находится на 1-2 см кнутри от левой срединно-ключичной линии и совпадает с верхушечным толчком.
- Верхняя граница в норме располагается на уровне **III** ребра

Границы относительной, абсолютной тупости, конфигурация сердца

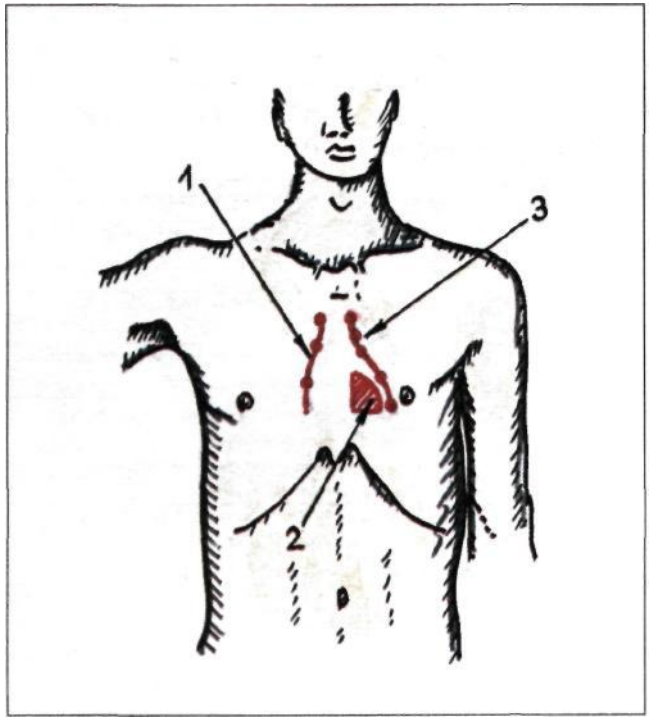

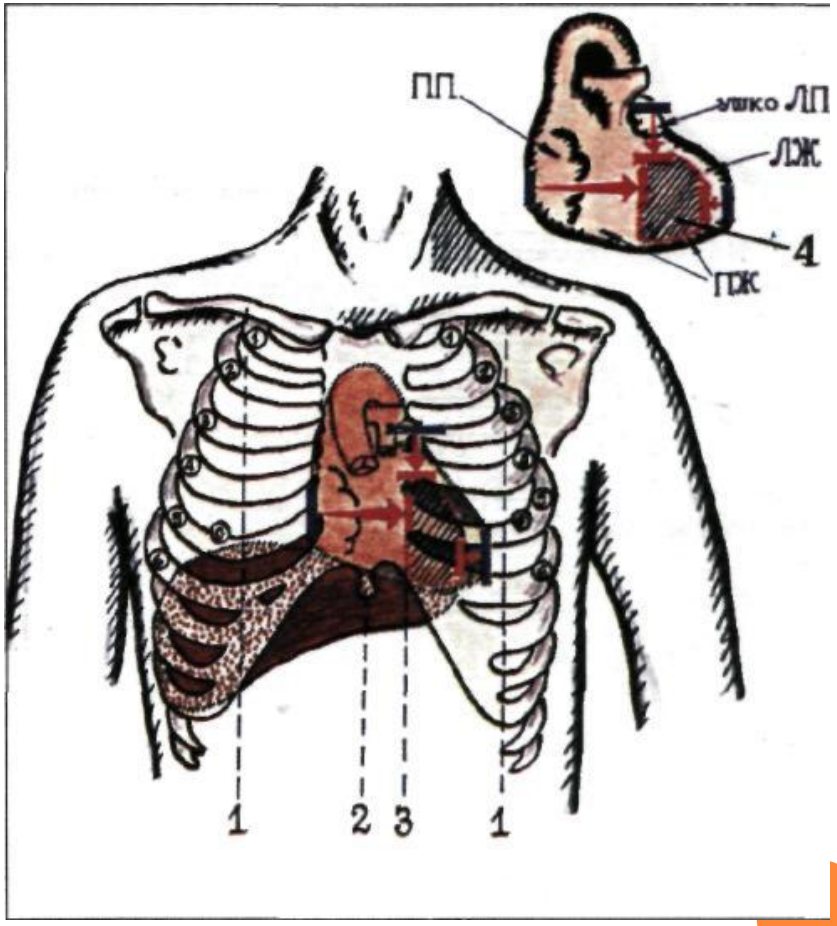

Исследование пульса

- Частота(тахикардия, брадикардия)
- Ритм (аритмичный, альтернирующий)
- Напряжение (твердый, мягкий)
- Наполнение (полный, пустой)
- Величина (большой, малый, нитевидный)
- Форма (быстрый, медленный, дикотический
- Соответствие на обеих лучевых артериях

СФИГМОГРАММЫ

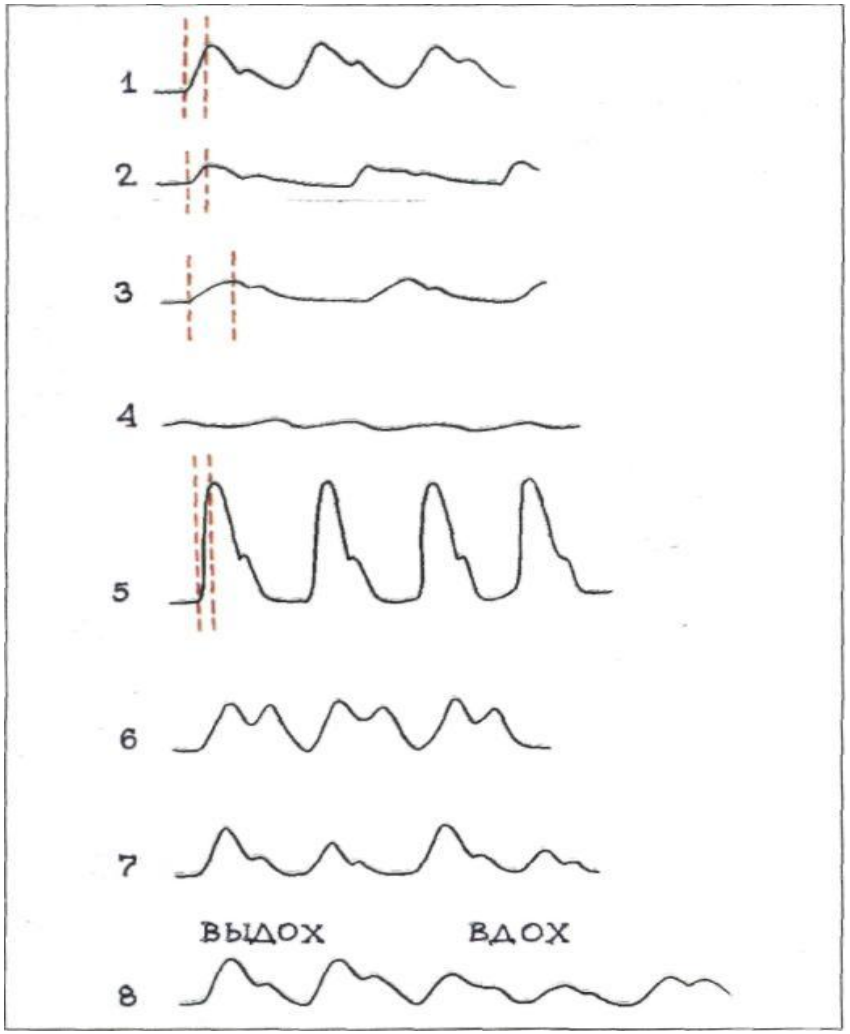

Основные правили аускультации сердца

- При аускультации сердца необходимо соблюдать тишину, помещение должно быть теплым;
- Аускультация сердца проводится в горизонтальном и вертикальном положении больного, а при необходимости и после физической нагрузки.
- Звуковые явления, связанные с патологией митрального клапана, лучше выслушивать в положении на левом боку , а аортального - в вертикальном и несколько наклоненном вперед положении с поднятыми вверх руками
- Выслушивают сердце как при спокойном поверхностном дыхании пациента, так и при задержке дыхания после максимального выдоха.

Проекция клапанов и точки аускультации

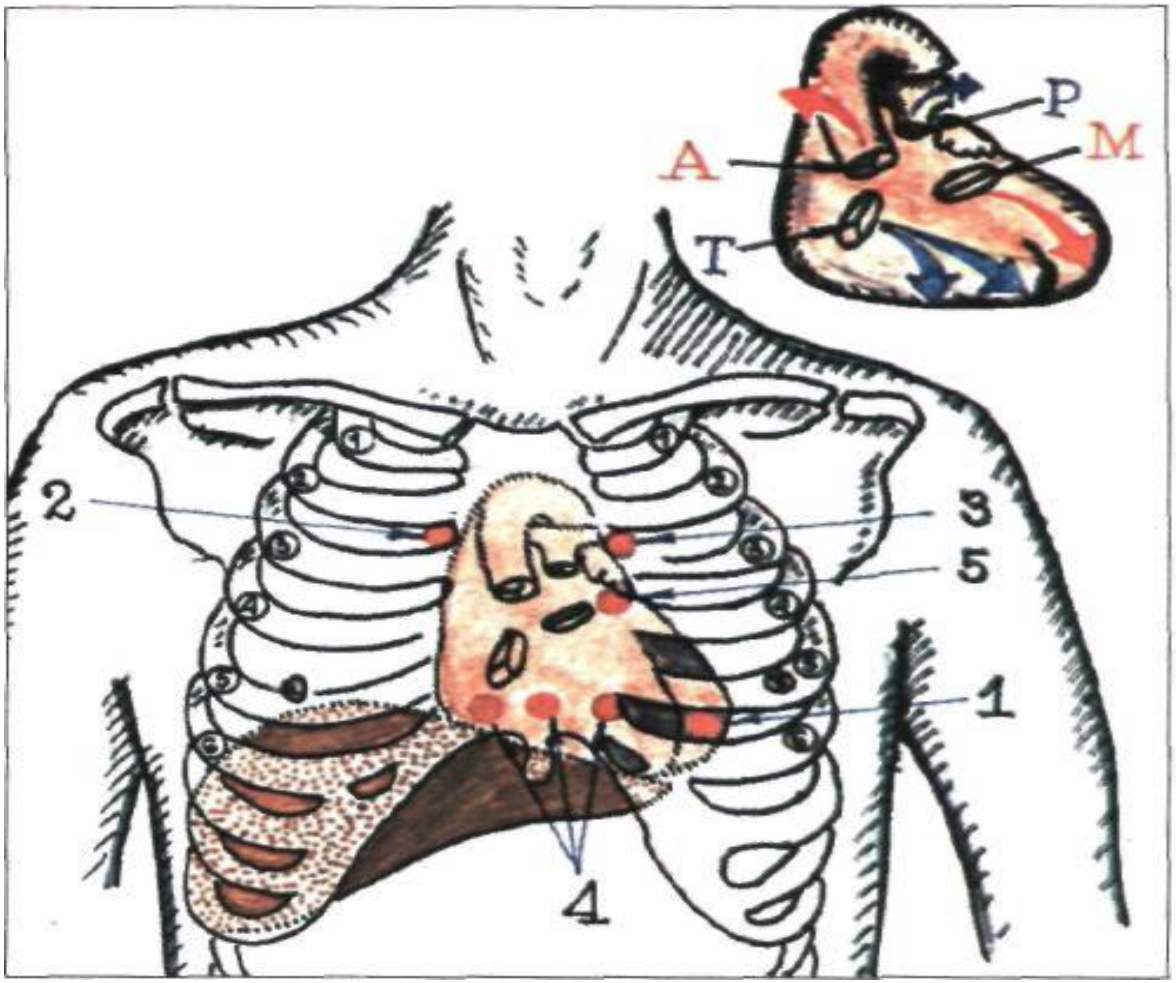

Точки аускультации сердца

- **На верхушку сердца** лучше проводятся звуковые явления, связанные с деятельностью митрального клапана (М);
- **Во II межреберье** справа от грудины (2) — звуки, проводящиеся с аортального клапана (А);
- **Во II межреберье слева** от грудины (2) — звуки, проводящиеся с клапана легочной артерии (Р);
- **У основания мечевидного отростка**, а также слева и справа от него (4) лучше определяются звуковые явления, возникающие на трехстворчатом клапане (Т);
- **Пятая точка аускультации** — точка Боткина — Эрба, располагающаяся в IV межреберье (5), — служит для дополнительного выслушивания аортального клапана.

Тоны сердца

- I тон возникает в начале систолы желудочков, вызван закрытием А-В клапанов (митрального, трикуспидального)
- II тон возникает в начале диастолы в результате захлопывания створок полулунных створок клапанов аорты и легочного ствола
- III тон – появляется через 0,14-0,16 с после аортального компонента II тона, обусловлен резким прекращением продольного растяжения лж после раннего диастолического наполнения

Признаки отличия тонов

I тон – систолический, низкий, 0,09-0,12 сек, лучше выслушивается на верхушке, после малой паузы, совпадает с пульсом

II тон – диастолический, высокий, 0,05-0,07 с, лучше выслушивается у основания сердца, после большой паузы, не совпадает с пульсом

Шумы сердца

- **Шумы сердца — сравнительно продолжительные звуки, возникающие при турбулентном движении крови. Турбулентность появляется при нарушении нормального соотношения 3-х гемодинамических параметров:**
- **1) Диаметра клапанного отверстия или просвета сосуда;**
- **2) Скорости кровотока (линейной или объемной);**
- **3) Вязкости крови.**
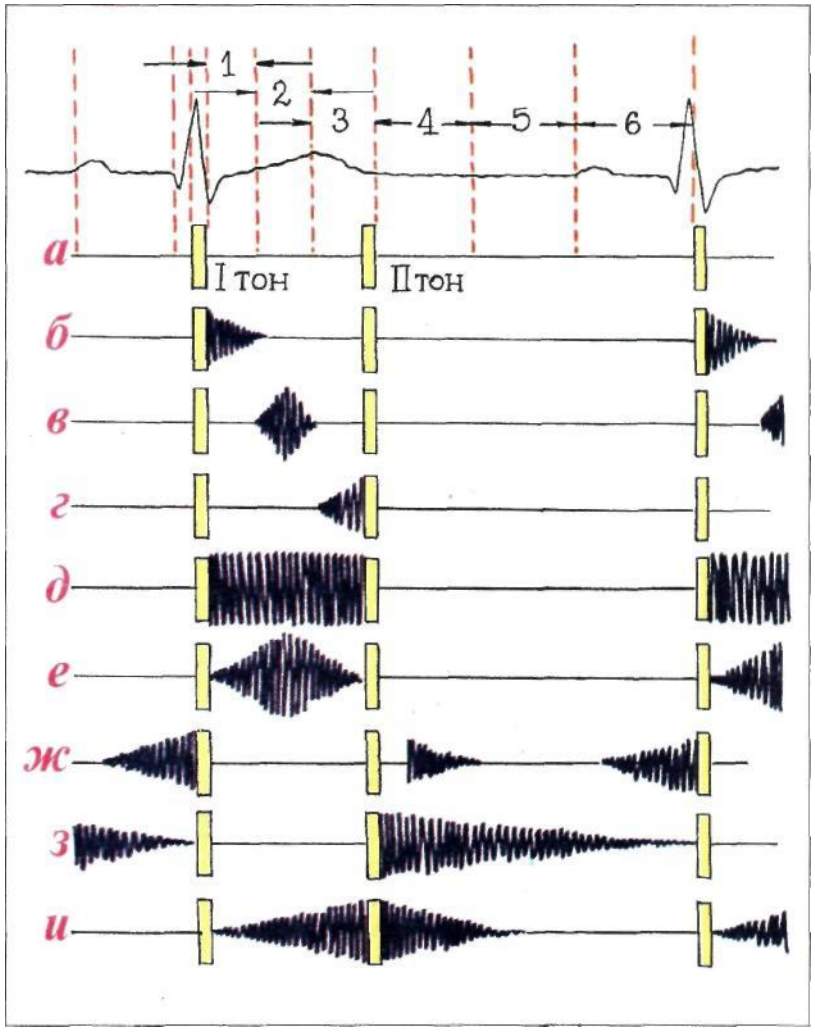
Шумы сердца