ОСОБЕННОСТИ СЛУХОВОГО АНАЛИЗАТОРА

Строение слухового аппарата

- Орган слуха и равновесия у человека состоит из: Наружного и среднего уха(проводящих звук) Внутреннего уха(воспринимающего звук)

MyShared

Слуховой анализатор

MyShared

Слуховой анализатор

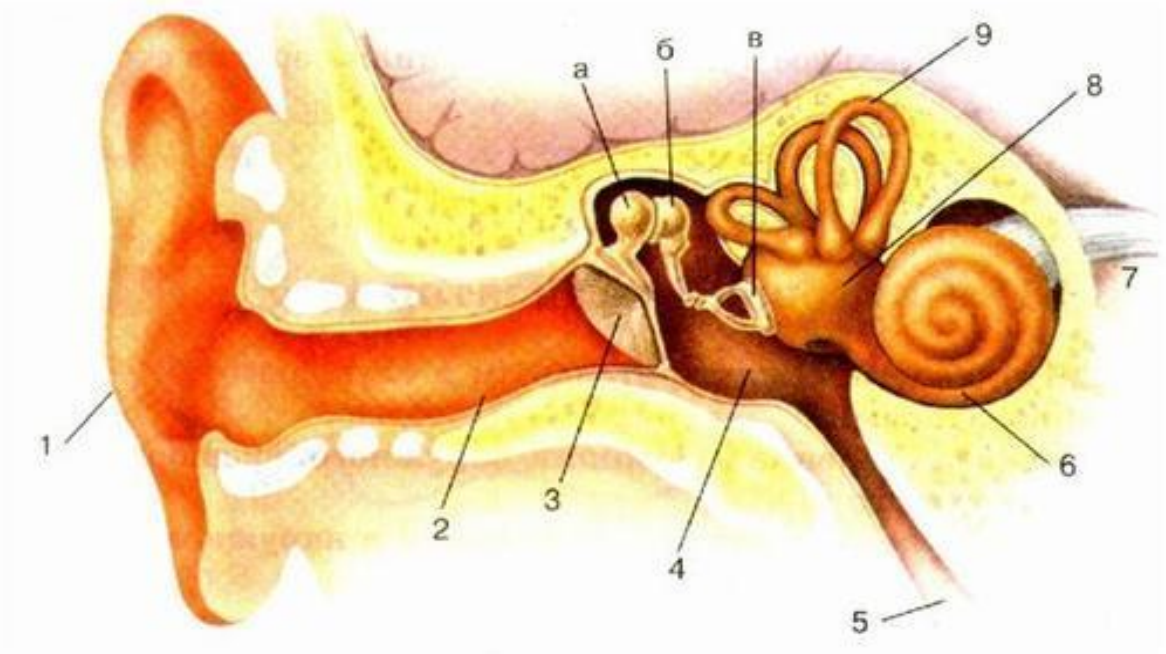

Периферическая часть слухового анализатора состоит из трех частей: наружного, среднего и внутреннего уха.

Наружное ухо: ушная раковина (внутри хрящ) и наружный слуховой проход длиной 3,5 см; на границе между наружным и средним — барабанная перепонка (0,1 мм толщиной).

MyShared

СТРОЕНИЕ ОРГАНА СЛУХА

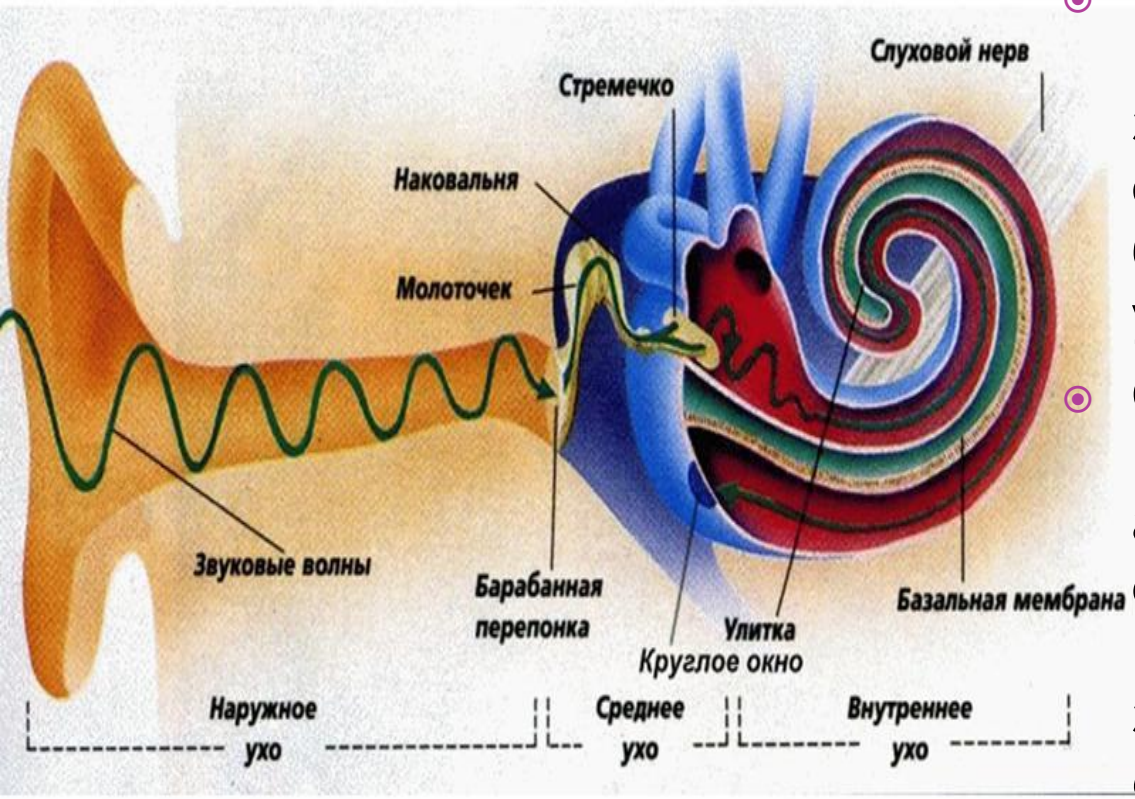

- Площадь барабанной перепонки(70 мм кв.) значительно больше площади овального окошка(3,2 мм кв.), благодаря этому происходит усиление давления в 25 раз.
- Система рычагов слуховых косточек уменьшает амплитуду в 2 раза, и соответственно , в 2 раза происходит усиление звуковых волн. ***То есть среднее ухо усиливает звук примерно в 60-70 раз***

MyShared

ПРОХОЖДЕНИЕ ЗВУКОВОЙ ВОЛНЫ

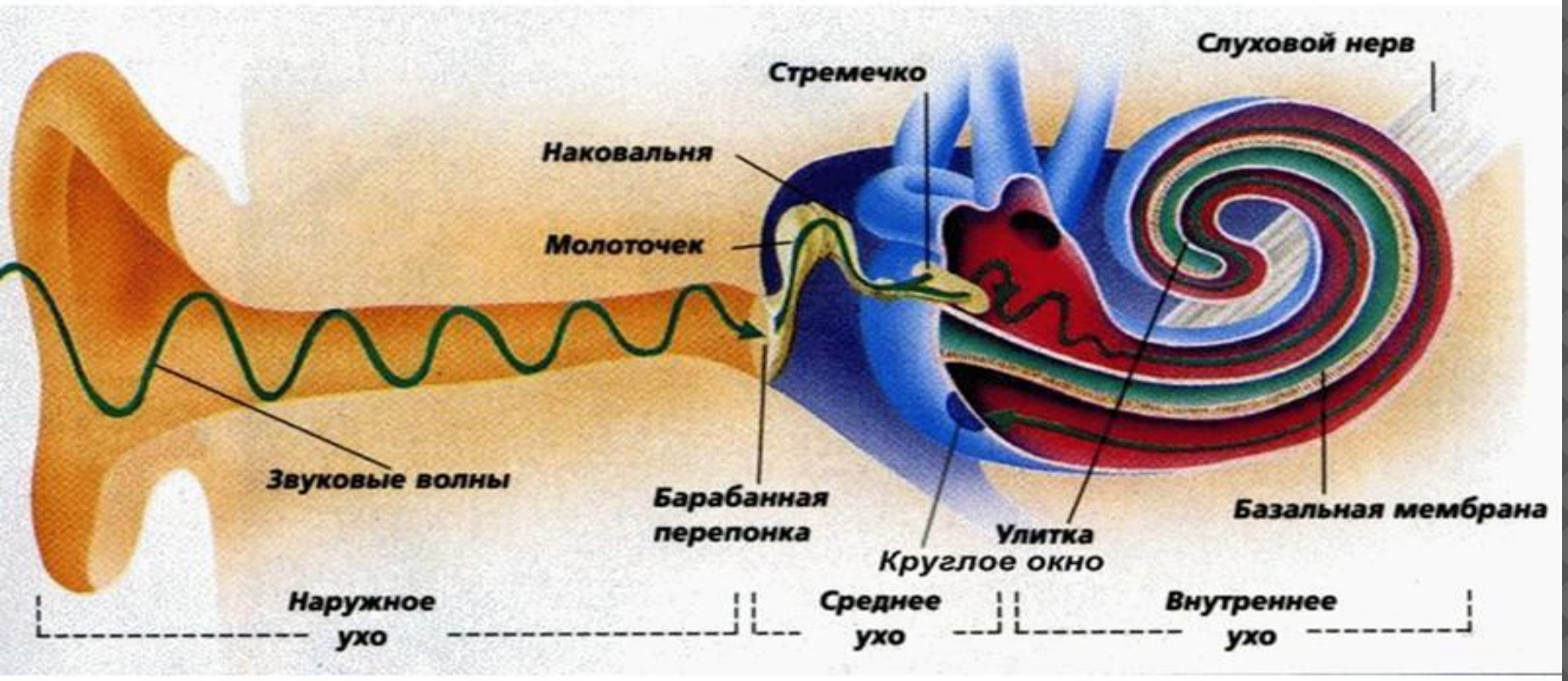

MyShared

СТЕРЕОСИСТЕМА ДЛЯ ЧЕЛОВЕКА

Слуховой анализатор

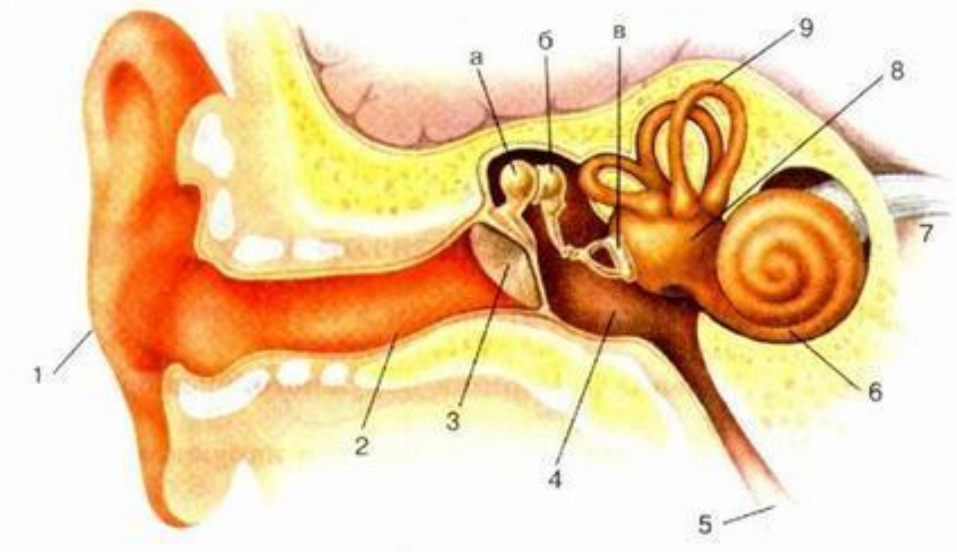

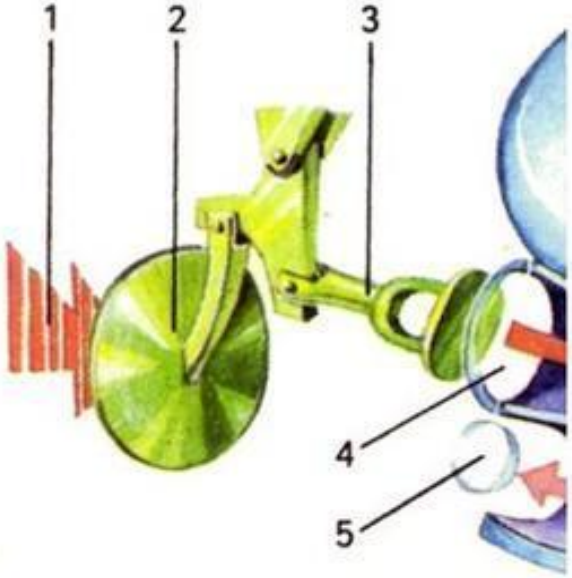

Среднее ухо представлено воздушной барабанной полостью с тремя слуховыми косточками — молоточком, наковальней и стремечком. Стремечко связано с *овальным окошком* перепончатого лабиринта. Барабанная полость связана с носоглоткой евстахиевой трубой, длина которой 3,5 см, диаметр 2 мм. Во время глотательных движений выравнивается давление в полости среднего уха.

MyShared

Слуховой анализатор

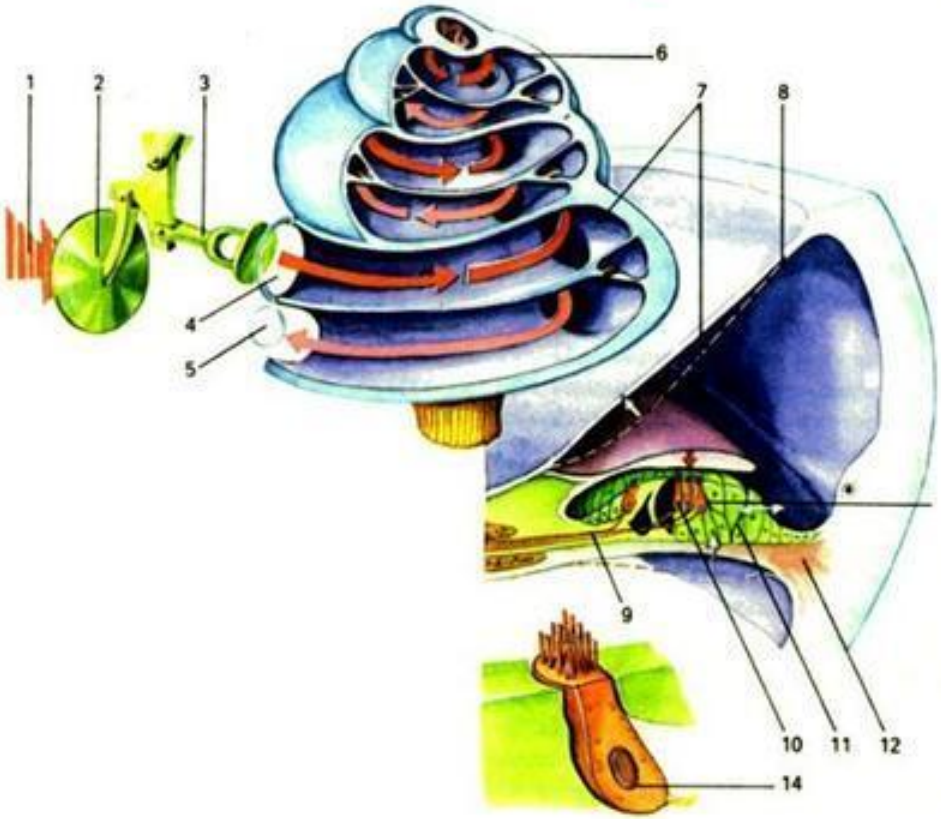

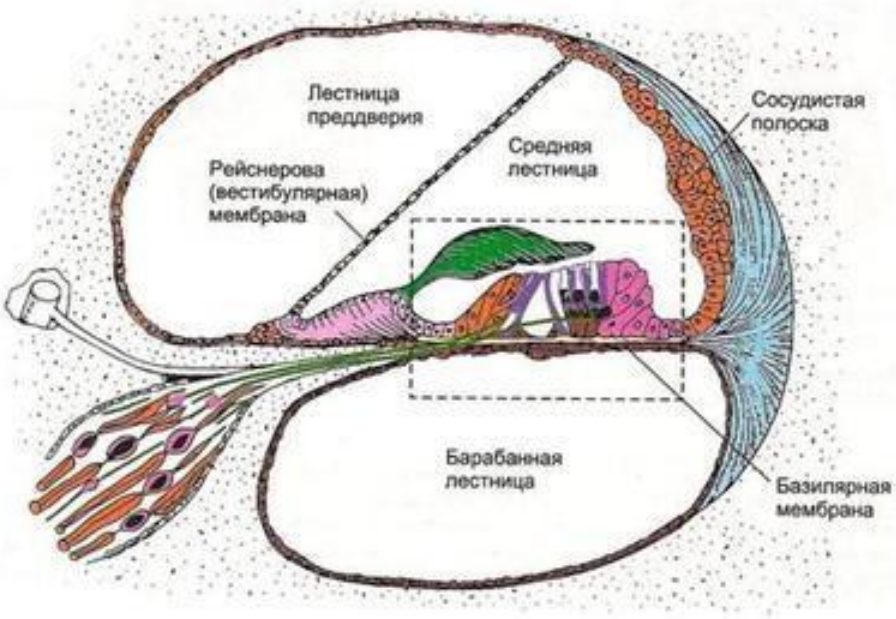

На основной мембране располагается *кортиев орган*, представленный рецепторными волосковыми клетками и покровной мембраной, расположенной над ними. В кортиевом органе около 24000 волосковых клеток, расположенных в 3 — 4 ряда, их волоски контактируют с подвижной *покровной мембраной*, расположенной над ними.

MyShared

Слуховой анализатор

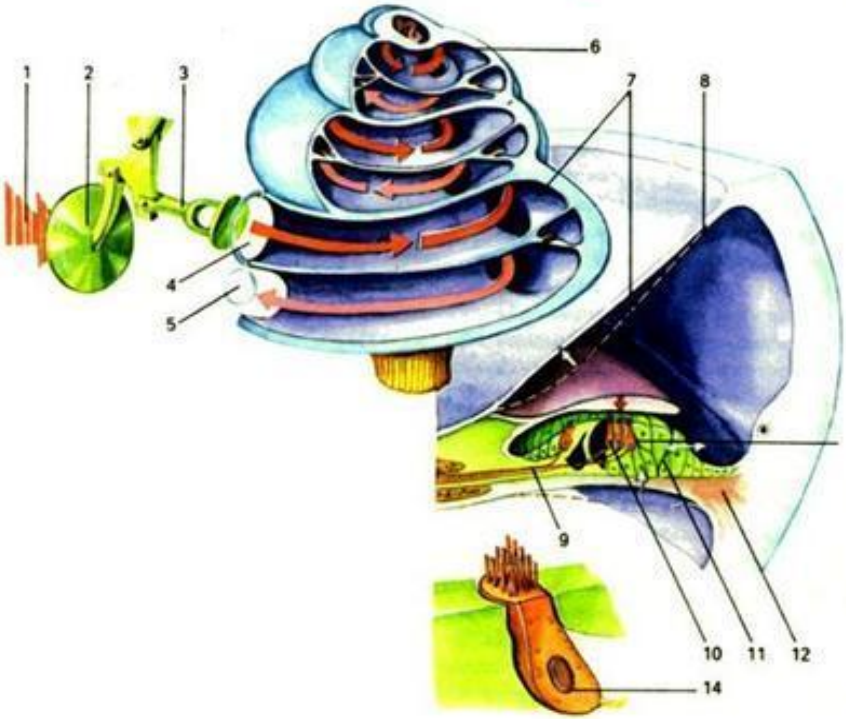

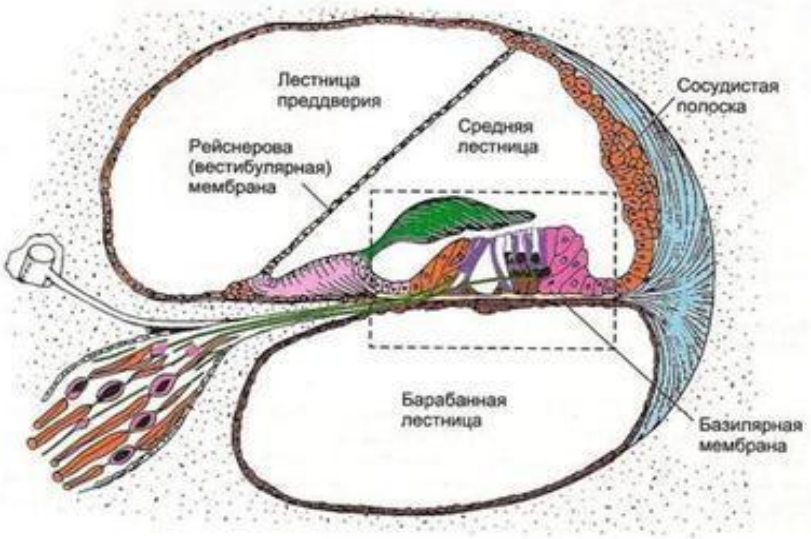

При прогибании вестибулярной мембраны давление передается на эндолимфу, приходит в движение основная мембрана, и рецепторные клетки касаются покровной мембраны. В них возникает возбуждение, которое проводится по волокнам слухового нерва в продолговатый мозг, затем импульс передается в промежуточный мозг и далее в кору больших полушарий.

MyShared

Слуховой анализатор

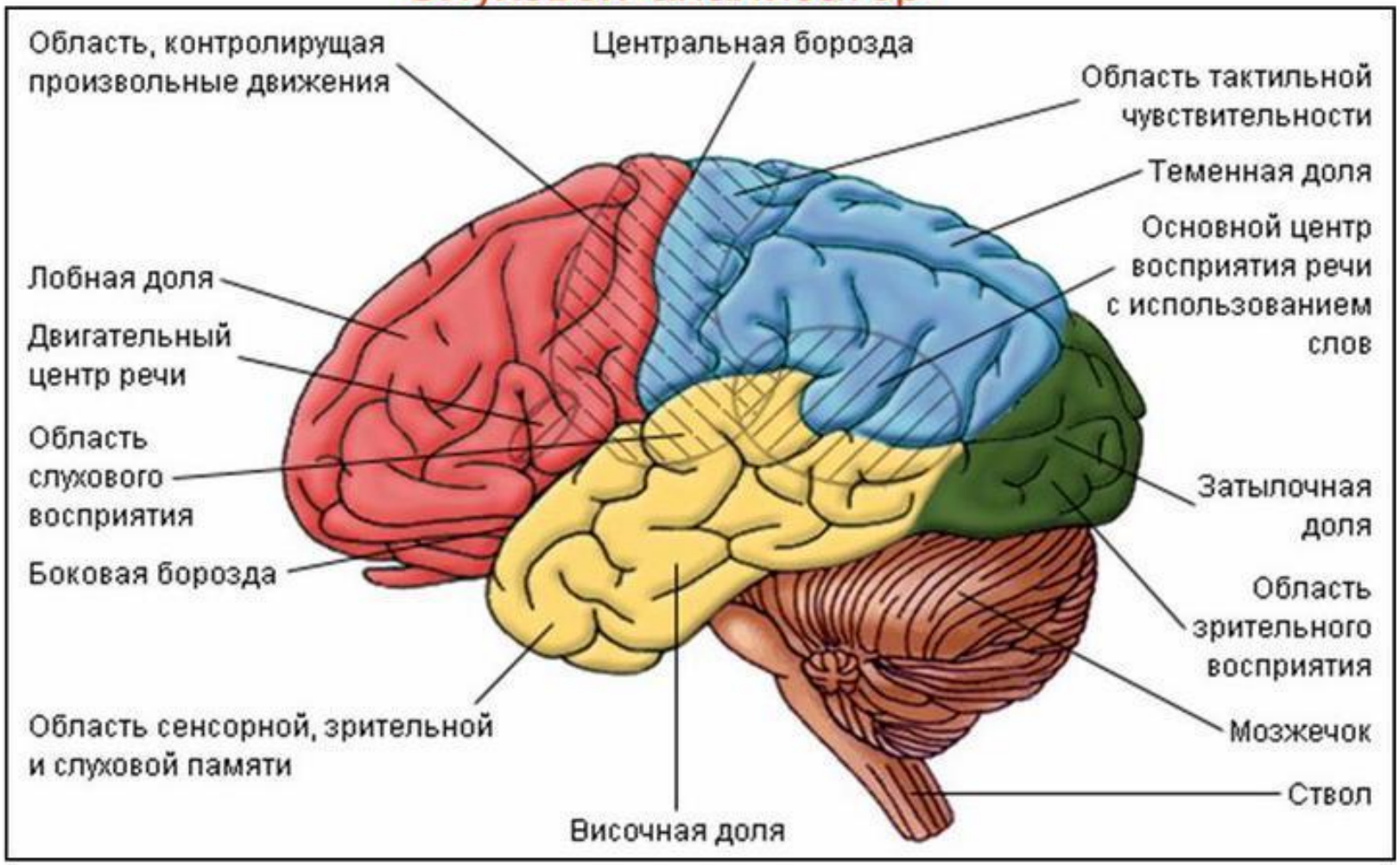

В головном мозге, в *височных долях* происходит различение силы, высоты и характера звука, его местоположения в пространстве.

MyShared

Слуховой анализатор

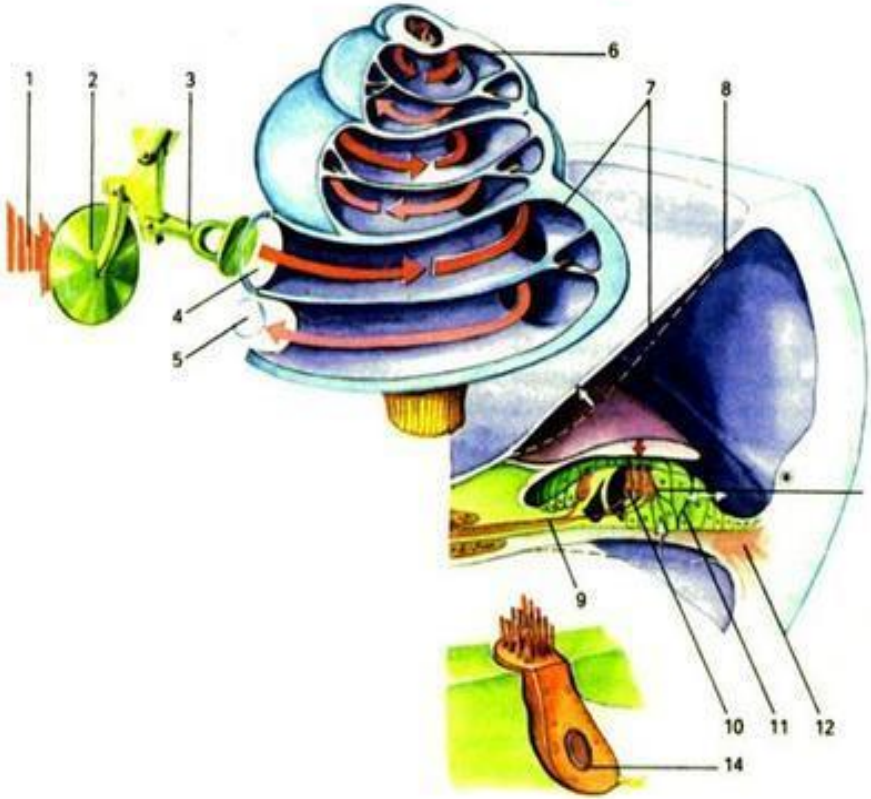

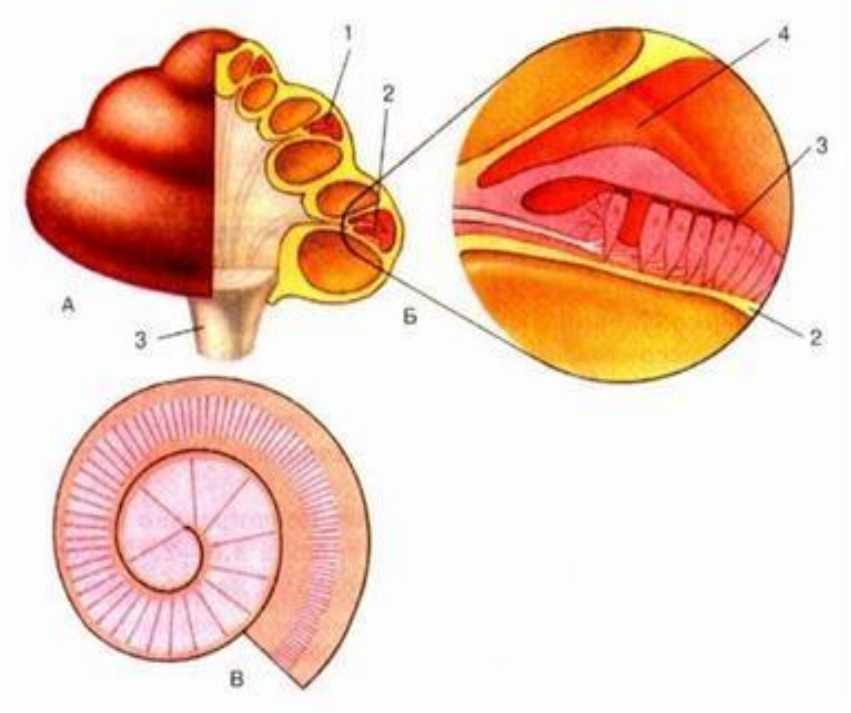

По мере удаления от основания к вершине основная мембрана становится более широкой.

Высокие звуки вызывают колебания основной мембраны у основания улитки, там, где мембрана короче и тоньше, низкие звуки воспринимаются рецепторными клетками у вершины улитки.

MyShared

Слуховой анализатор

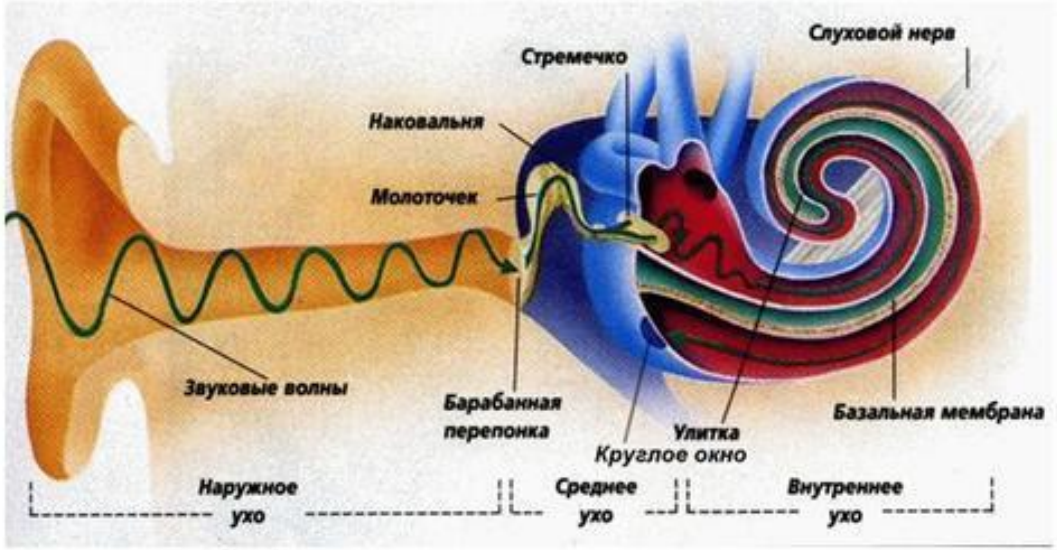

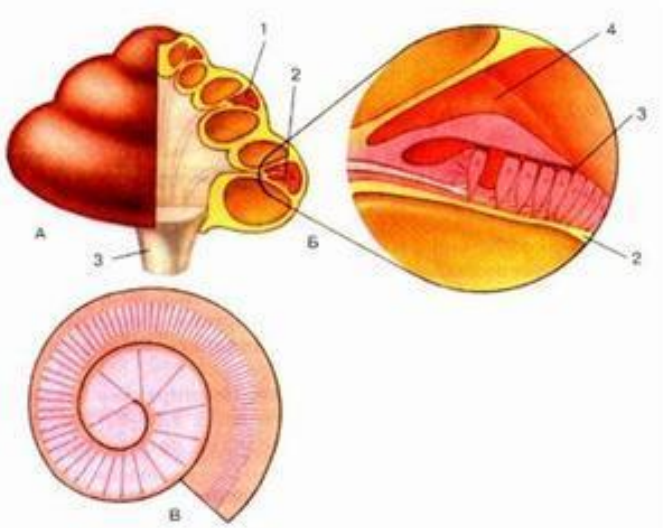

Внутреннее ухо включает костный лабиринт, разделенный двумя мембранами: *вестибулярной* и *основной* которые образуют перепончатый лабиринт, заполненный *эндолимфой*. Верхний канал начинается от овального окошка и называется *лестницей преддверия*, заполнен *перилимфой*. На вершине улитки с помощью отверстия переходит в нижний канал — *барабанную лестницу*, которая заканчивается мембраной круглого окошка.

MyShared

Вестибулярный аппарат строение

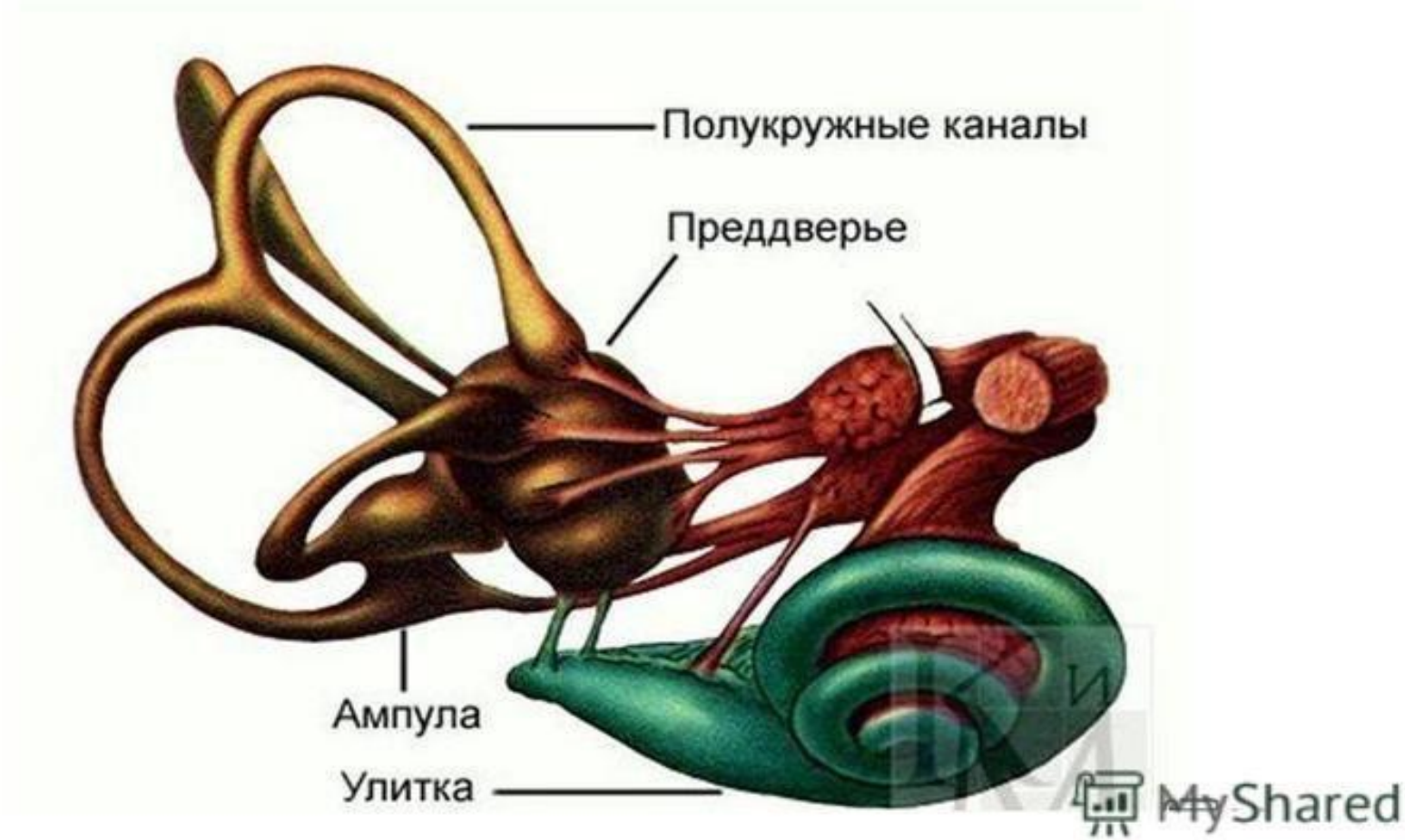

Вестибулярный аппарат

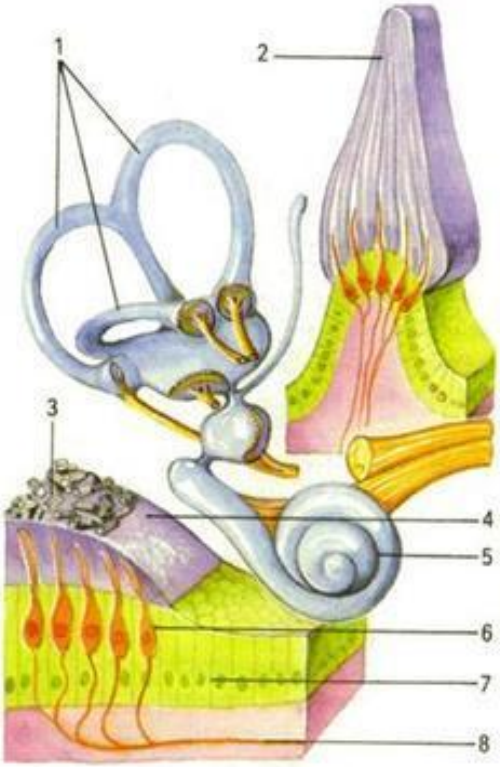

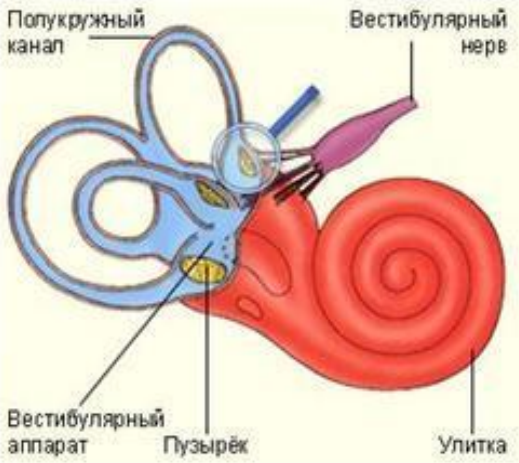

Периферической частью *внутреннего уха* является орган равновесия, *вестибулярный аппарат*. Он воспринимает положение тела и отвечает за сохранения равновесия. Состоит из *трех полукружных каналов*, связанных с *овальным* и *круглым мешочками*. Их полости заполненные *эндолимфой*, которая сообщается с эндолимфой перепончатого лабиринта улитки.

MyShared

Вестибулярный аппарат

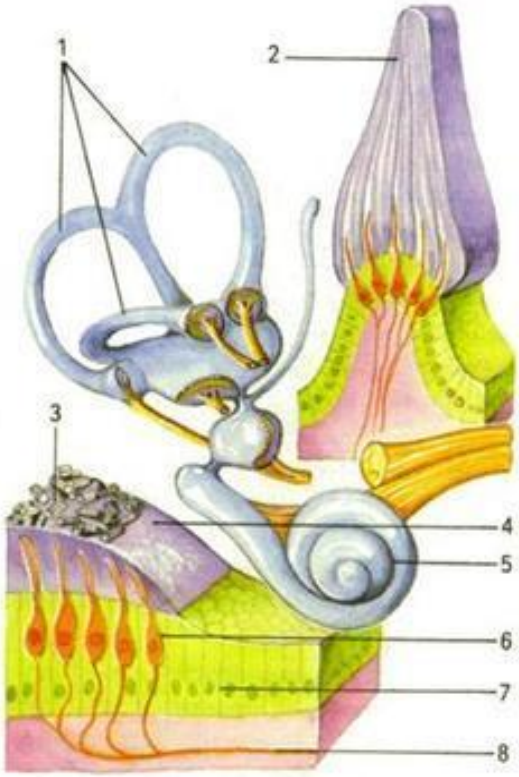

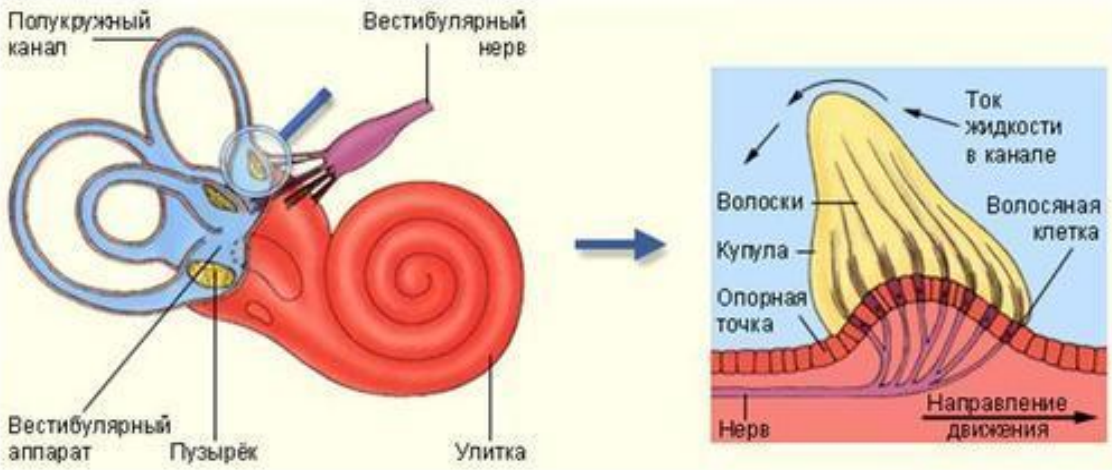

Полукружные каналы расположены в трех взаимно перпендикулярных плоскостях, в каждом есть расширение — *ампула*. В ампулах находятся студенистые гребешки с рецепторными клетками, которые возбуждаются при ускоренных или вращательных движениях эндолимфы.

MyShared

ЦЕНТР ТЯЖЕСТИ ЧЕЛОВЕКА

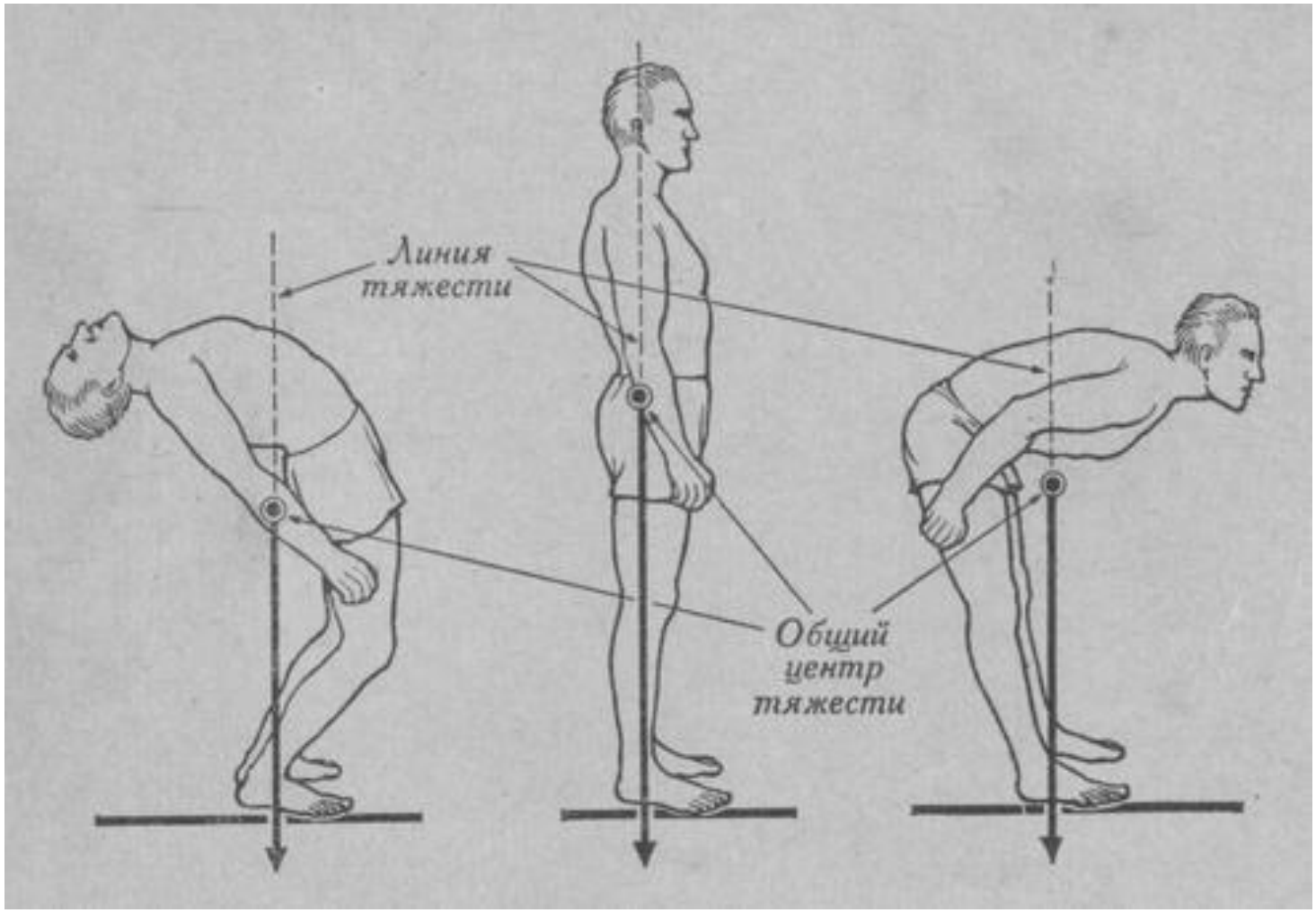

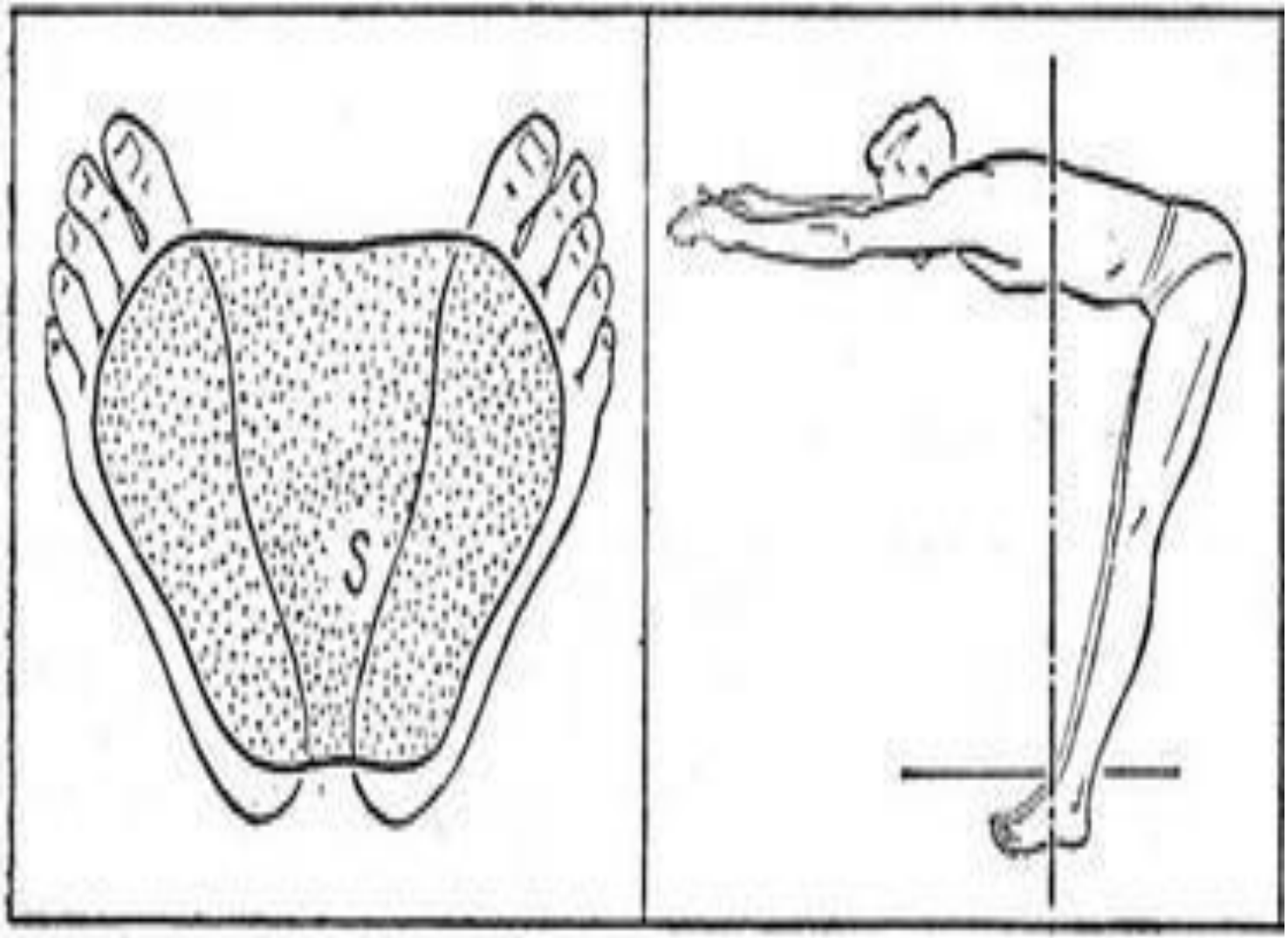

Рис. 1. Рис. 2.

Вестибулярный аппарат

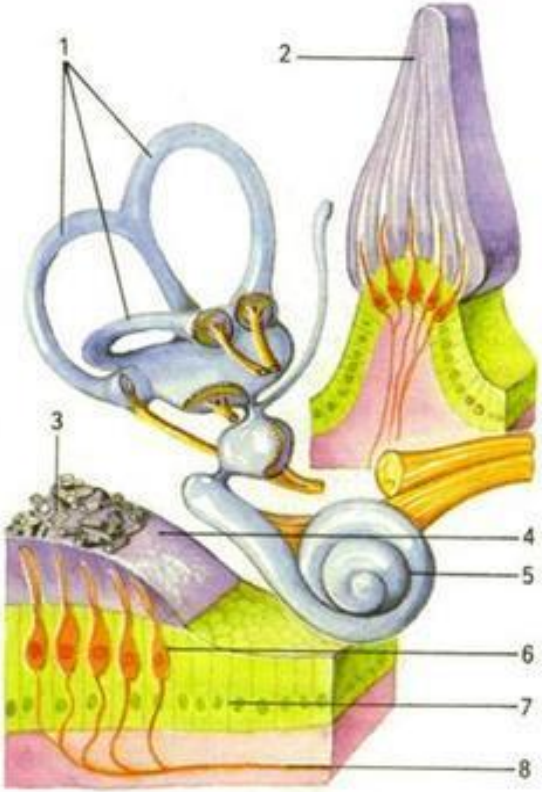

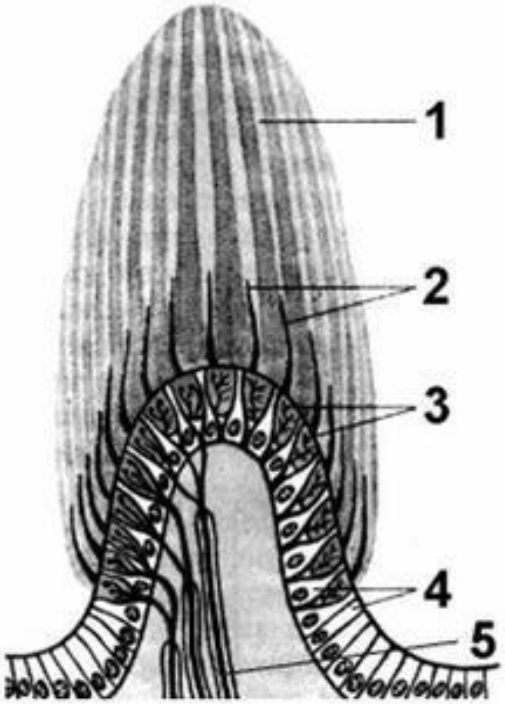

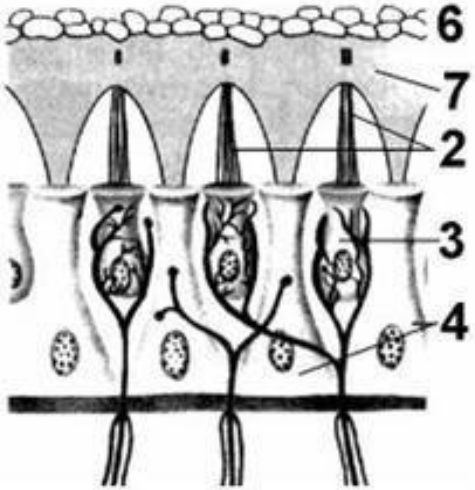

В мешочках располагаются пятна, на которых в студенистой массе находятся рецепторные клетки, а сверху находятся *отолиты* — кристаллы из углекислого кальция, образующие *отолитовую мембрану*. Возбуждаются за счет силы тяжести. Информация передается *к вестибулярным ядрам продолговатого мозга, затем в промежуточный (в зрительный бугор, таламус), мозжечок и кору, где информация анализируется.*

MyShared

Внутреннее ухо (улитка)

- Внутреннее ухо - костный лабиринт (улитка и полукружные каналы), внутри которого лежит, повторяя его форму, перепончатый лабиринт. Перепончатый лабиринт заполнен эндолимфой, пространство между перепончатым и костным лабиринтом - перилимфой (перилимфатическое пространство). В норме поддерживается постоянный объем и электролитный состав (калий, натрий, хлор и др.) каждой из жидкостей

MyShared

С ВОЗРАСТОМ ОСТРОТА СЛУХА УХУДШАЕТСЯ

Кортиев орган

- Кортиев орган - рецепторная часть слухового анализатора, которая преобразует энергию звуковых колебаний в нервное возбуждение. Кортиев орган расположен на основной мембране в улитковом канале внутреннего уха, заполненном эндолимфой. Кортиев орган состоит из ряда внутренних и трех рядов наружных воспринимающих звук волосковых клеток, от которых отходят волокна слухового нерва.

MyShared

Кортиев орган строение

MyShared

СПАСИБО ЗА ВНИМАНИЕ

Слуховой анализатор



MyShared