Доклад на тему «Патологии лёгких, ассоциированные с гинекологическими заболеваниями»»

Подготовила

Студентка лечебного факультета

V курса 17 группы

А.М.Володина

Г.Ярославль, 2021г.

Эндометриоз.

- **Эндометриоз** (эндометриоидная болезнь) - заболевание, характеризующееся разрастанием ткани, аналогичной эндометрию, за пределами нормально расположенной слизистой оболочки тела матки.

Теории возникновения:

- Транслокационная
- Эндометриального происхождения
- Эмбриональная (в т.ч. дизонтогенетическая)
- Метапластическая

Классификация эндометриоза.

1. Генитальный
   - Внутренний (тело матки, перешеек, интерстициальные отделы маточных труб)
   - Наружный (наружные половые органы, влагалище и влагалищная часть шейки матки, ретроцервикальная область; яичники, маточные трубы, брюшина, выстилающая органы малого таза)

2. Экстрагенитальный (легкие, кишечник, пупок, послеоперационные раны и др.)

Торакальный эндометриоз.

ТЭ - редкая форма эндометриоза, при которой ткань, подобная эндометрию, обнаруживается в паренхиме легкого и / или плевре.

Характерные изменения, возникающие при ТЭ:

- округлые отверстия диаметром от 3-5 мм и более в сухожильном центре диафрагмы
- участки геморрагического пропитывания легкого при наличии или отсутствии воздушных пузырьков
- бурые, белесые или синюшные узловые образования
- геморрагический выпот

Осложнение ТЭ.

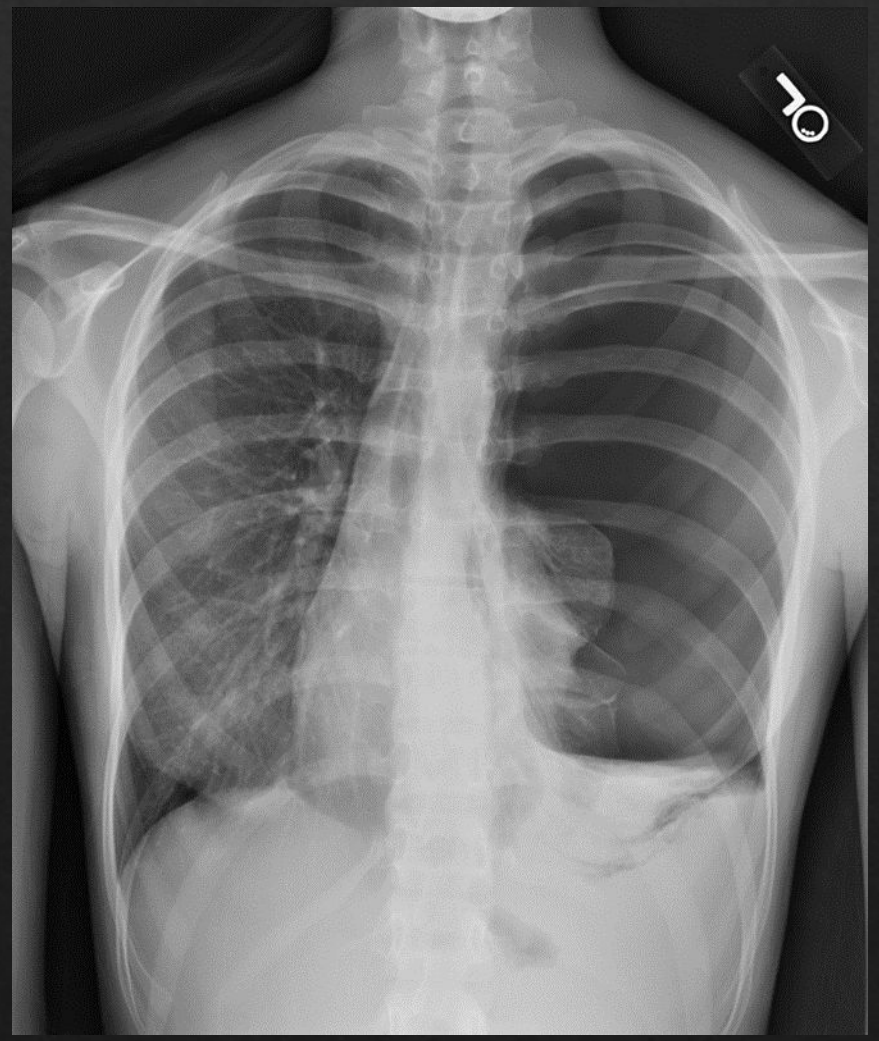

Эндометриоз-ассоциированный (ранее — катамениальный) **пневмоторакс** развивается в перименструальный период (72 часа до и после начала менструаций) и, согласно последним данным, является самым частым признаком синдрома эндометриоза плевральной полости.

Клиническая картина:

- Ежемесячные эпизоды боли в груди
- Одышка
- Головокружение
- Усталость
- Сухой кашель
- Некоторые женщины могут сообщить о появлении звука «потрескивания» при вдохе.

Клинический случай.

Пациентка Б. 38 лет (в анамнезе: роды - 3, ГЭ не страдала). Не курит.

Поступила 23 мая с жалобами на:

- боль в правой половине груди при дыхании
- сухой кашель
- чувство нехватки воздуха

Заболела за 24 ч до поступления.

Лечебная тактика.

- Устранение трансдиафрагмального (через дефекты диафрагмы) пути развития пневмоторакса
- Удаление всех возможных очагов гетеротопии эндометрия.
- Создание надежного плевродеза
- Гормональная терапия

Лимфоангиолейомиоматоз.

- **Лимфангиолейомиоматоз** (лейомиоматоз) (ЛАМ) - редкая патология, возникающая у женщин детородного возраста 18-50 лет.

- ЛАМ – редкое заболевание легких, которое может развиться без явной причины или в рамках наследственного заболевания – туберозного склероза (ТС).

- Основа ЛАМ - диссеминированный патологический процесс, характеризующийся опухолевидным разрастанием гладкомышечных волокон по ходу мелких бронхов, бронхиол, стенок кровеносных и лимфатических сосудов легких с последующей мелкокистозной трансформацией легочной ткани.

- Основное проявление ЛАМ - прогрессирующая дыхательная недостаточность.

Этиология – неизвестна.

Предполагают гормонозависимость (эстрогенозависимость) заболевания.

Обострение заболевания

- во время беременности
- в предменструальном периоде

Стабилизация процесса отмечается в постменопаузе.

Клиническая картина.

- Одышка
- Боль в грудной клетке
- Кровохарканье (не всегда)
- Рецидивирующий спонтанный пневмоторакс
- Хилоторакс
- Хилоперикардит и хиллезный асцит
- Развитие легочного сердца

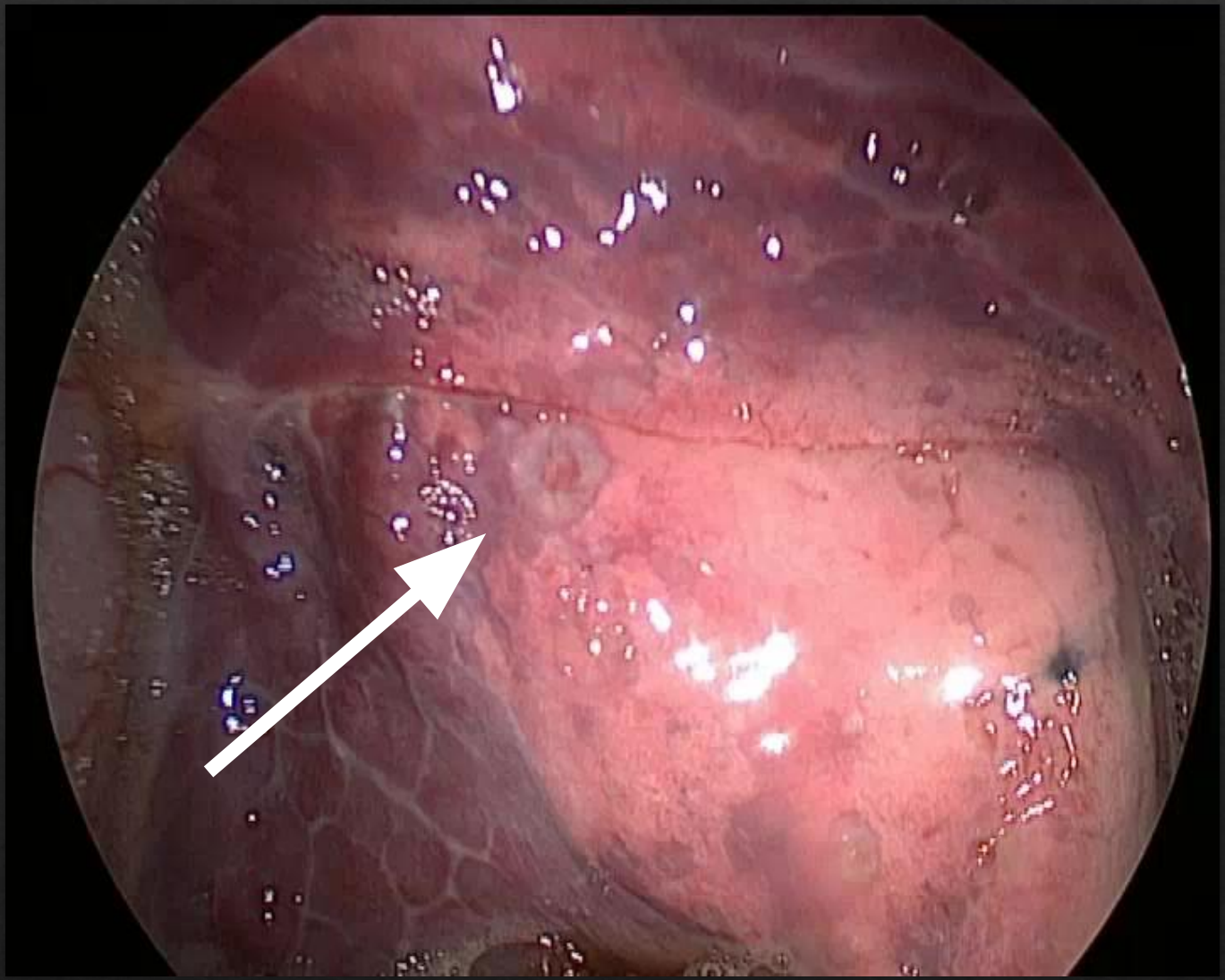

Характерные очаговые изменения на ткани легкого при ЛАМ.

План обследования.

- Гистологическое исследование биопсийного материала
- Иммуногистохимические исследования на актин гладких мышц, десмин и HMB45
- КТВР
- МРТ головного мозга (выявление менингиом у пациентов со спорадическим ЛАМ)
- Исследование функции дыхания
- Исследование газового состава артериальной крови
- Нагрузочные пробы
- Выявление легочной гипертензии

Диагностические критерии.

Определенный ЛАМ:

- характерная или сходная с ЛАМ картина изменений в легких на КТВР и свойственная ЛАМ патологическая картина в биоптате легкого, или
- характерная картина изменений в легких на КТВР в сочетании с одним из следующих признаков: ангиомиолипомой в почках, хилезным выпотом в плевральной или брюшной полости, лимфангиолейомиомой или поражением ЛАМ лимфатических узлов.

Вероятный ЛАМ:

- характерная картина изменений в легких на КТВР и типичное клиническое течение болезни или
- сходная с ЛАМ картина изменений в легких на КТВР в сочетании с одним из следующих признаков: ангиомиолипомой в почках, хилезным выпотом в плевральной или брюшной полости.

Возможный ЛАМ:

- характерная или сходная с ЛАМ картина изменений в легких на КТВР.

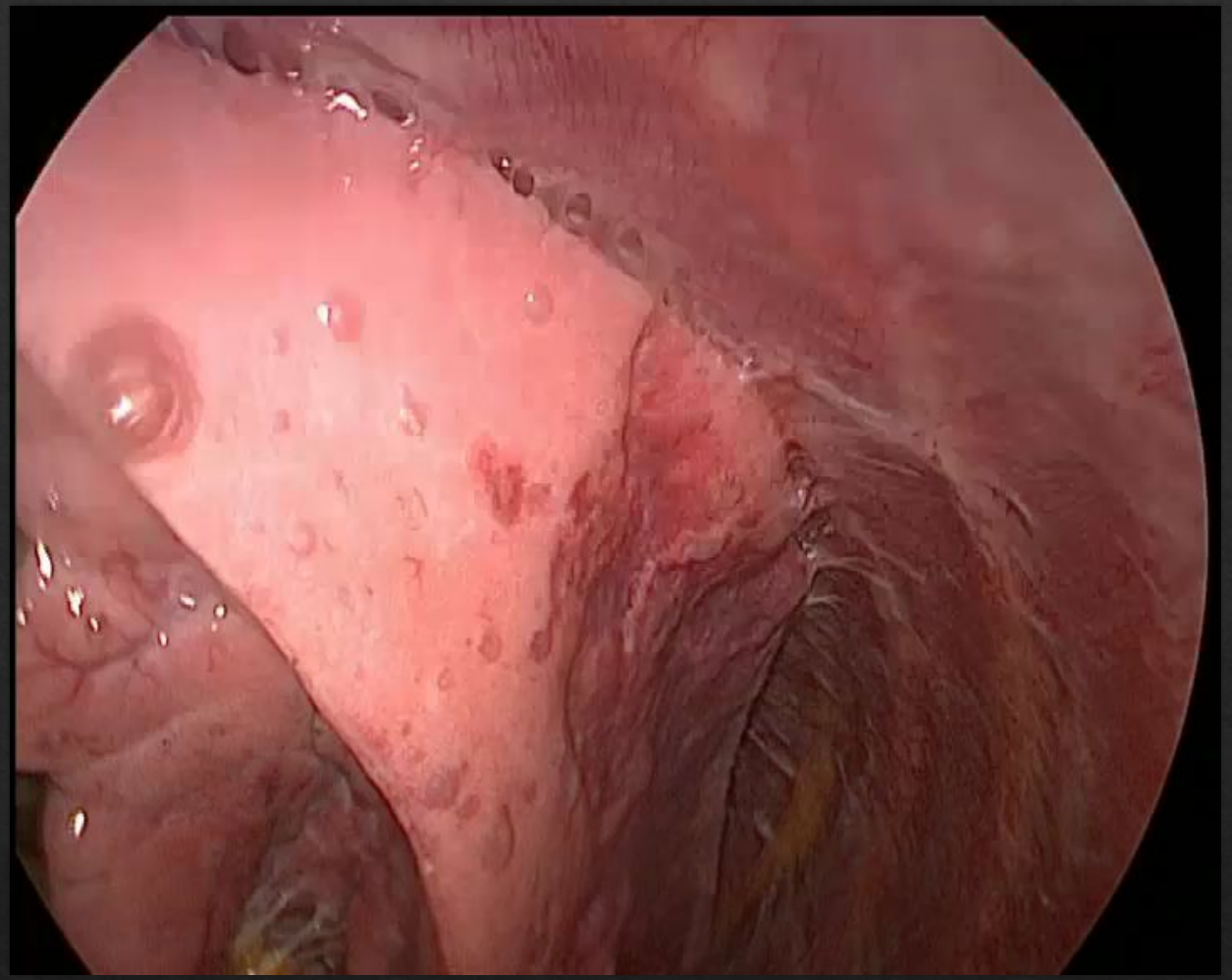

Выполнение ВТС пациентке с гистологически подтвержденным ЛАМ.

Видео- и фото-материалы предоставлены специалистами отделения торакальной хирургии ЯОКБ

Исследование плеврального выпота.

- цвет молочно-белый;
- мутность жидкости сохраняется после центрифугирования;
- содержание триглицеридов выше 110 мг %;
- содержит хиломикроны, которые выявляются при электрофорезе липопротеинов в полиакриламидном геле.

Рекомендации (оценка доказательности – экспертное мнение/А):

- В случаях, подозрительных на ЛАМ (или другое диффузное паренхиматозное заболевание легких), изучением патологического материала должен заниматься специалист, имеющий опыт работы с ЛАМ;

- Предположение о ЛАМ должно возникать в случаях преобладания кист и множественной узелковой пролиферации незрелых гладкомышечных клеток и периваскулярно-расположенных эпителиоидных клеток;

- Иммуногистохимические исследования на актин гладких мышц и HMB45 следует выполнять в случаях, когда гистологическая картина не позволяет с уверенностью судить о диагнозе. Иммуногистохимическое выявление рецепторов к эстрогенам и прогестерону помогает в диагностике ЛАМ.

Показана ли КТ женщинам со спонтанным пневмотораксом?

Малая распространенность ЛАМ не дает основания рекомендовать КТ легких после первого эпизода пневмоторакса.

КТ можно выполнить после второго эпизода и обязательно – после третьего и последующих эпизодов пневмоторакса, особенно у некурящих женщин и в случае наличия одышки до развития пневмоторакса.

Рекомендации:

- КТ легких обычно не требуется после первого эпизода пневмоторакса;
- КТ легких может потребоваться в случаях подозрения на ЛАМ, которое возникает на основании симптомов, но не подтверждается результатами рентгенографии.

Лечение.

- Информирование о риске пневмоторакса
- Рекомендации относительно беременности
- Отказ от эстрогенов
- Информирование об авиаперелетах
- Ингаляционные бронхолитики
- Гормональная терапия: прогестерон
- Ингибиторы mTOR (сиролимус)

Лечение пневмоторакса при ЛАМ.

- лечение пневмоторакса при ЛАМ должно проводиться совместными усилиями пульмонолога и торакального хирурга;
- при первом пневмотораксе можно провести химический плевродез. Пациентам, не отвечающим на начатое лечение, включая плевродез, показано хирургическое вмешательство с учетом их клинического состояния;
- пациентам с повторным пневмотораксом показано хирургическое вмешательство с учетом их клинического состояния;
- ТЛ у пациентов, перенесших плевродез или плеврэктомию, во избежание плеврогенных осложнений нужно производить **в центрах, имеющих опыт работы с ЛАМ**;
- ранее перенесенные плевродез или плеврэктомия у пациентов с ЛАМ не являются противопоказанием для ТЛ.