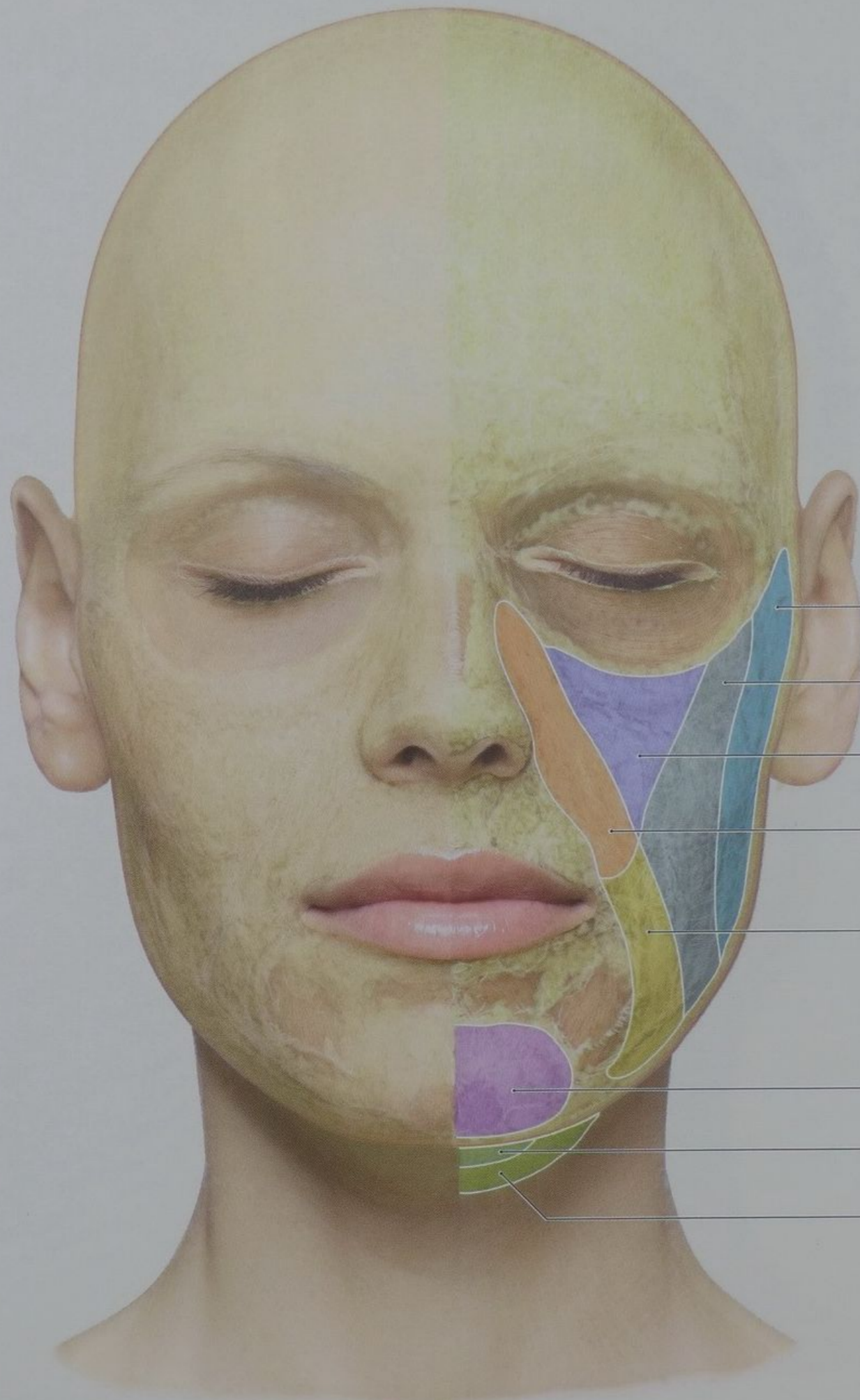


SMAS-лифтинг



Латерально-височно-щечное
клетчаточное пространство

Среднее щечное
клетчаточное пространство

Медиальное щечное
клетчаточное пространство

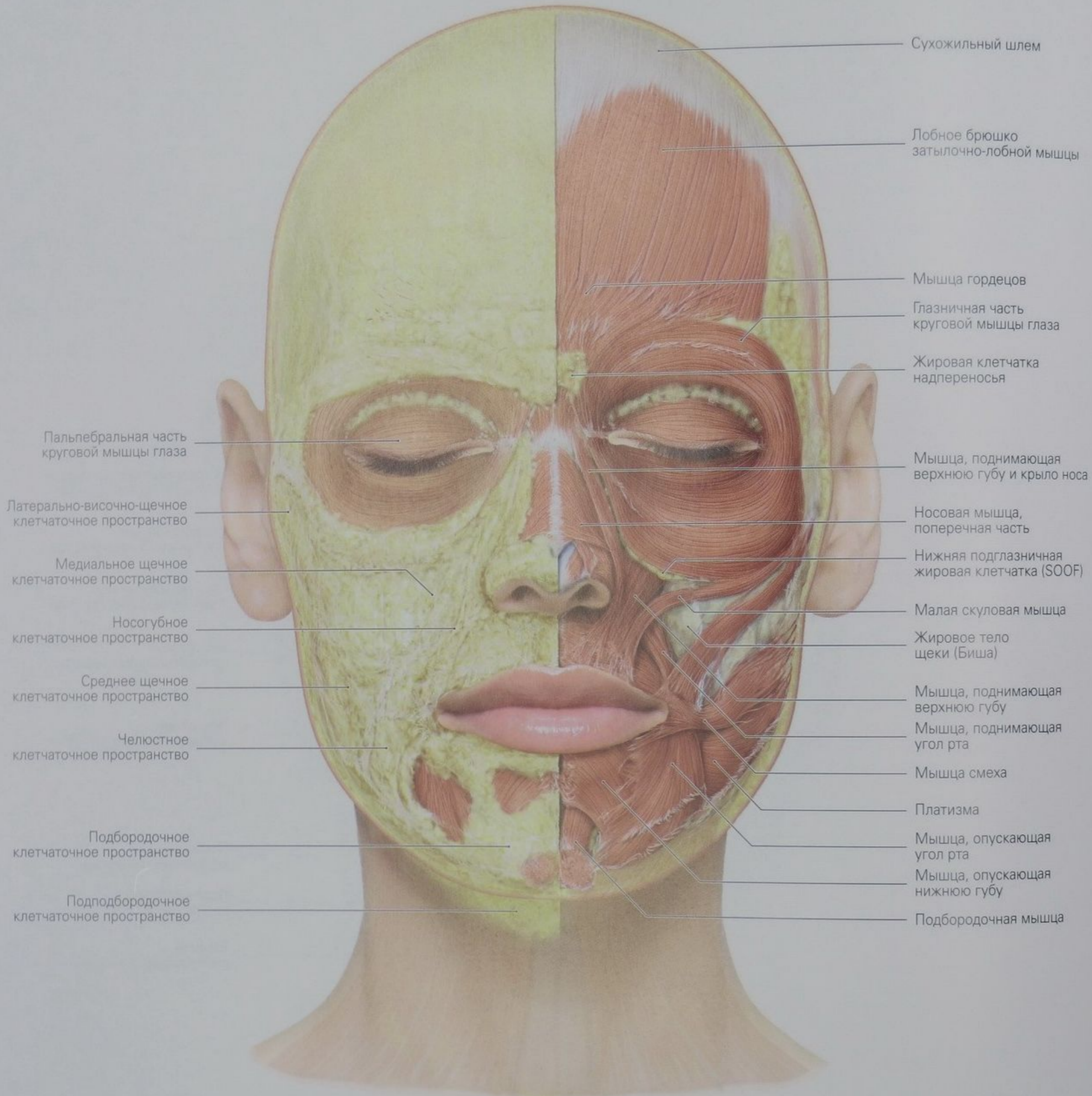
Носогубное
клетчаточное пространство

Челюстное
клетчаточное пространство

Подбородочное
клетчаточное пространство

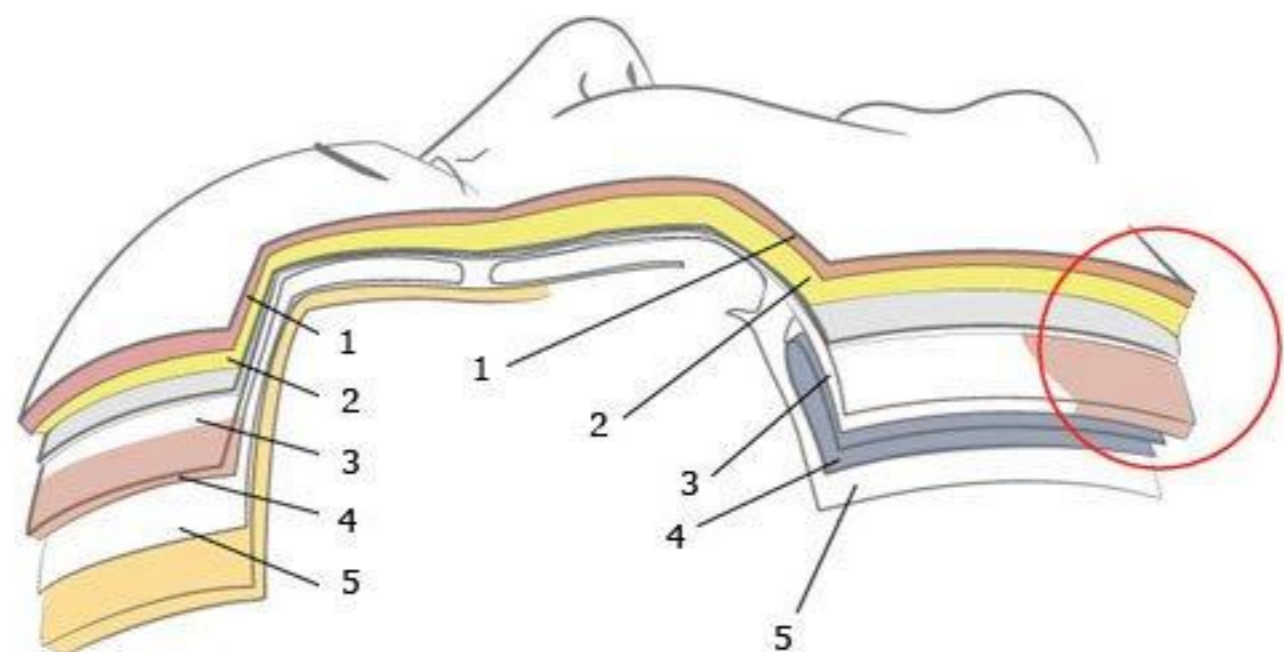
Подподбородочное
клетчаточное пространство

Шейное
клетчаточное пространство

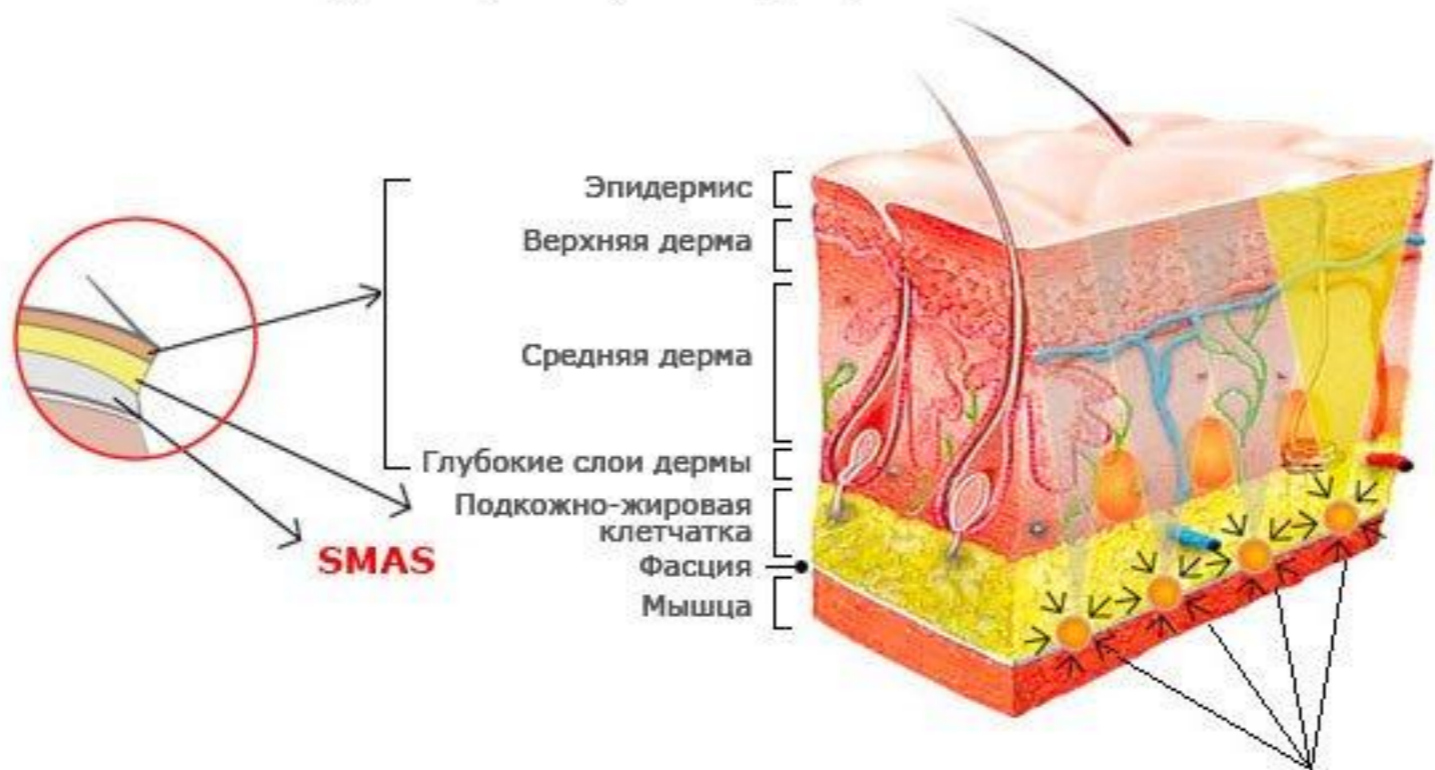

Пальпебральная часть
 круговой мышцы глаза
 Латерально-височно-щечное
 клетчаточное пространство
 Медиальное щечное
 клетчаточное пространство
 Носогубное
 клетчаточное пространство
 Среднее щечное
 клетчаточное пространство
 Челюстное
 клетчаточное пространство
 Подбородочное
 клетчаточное пространство
 Подподбородочное
 клетчаточное пространство

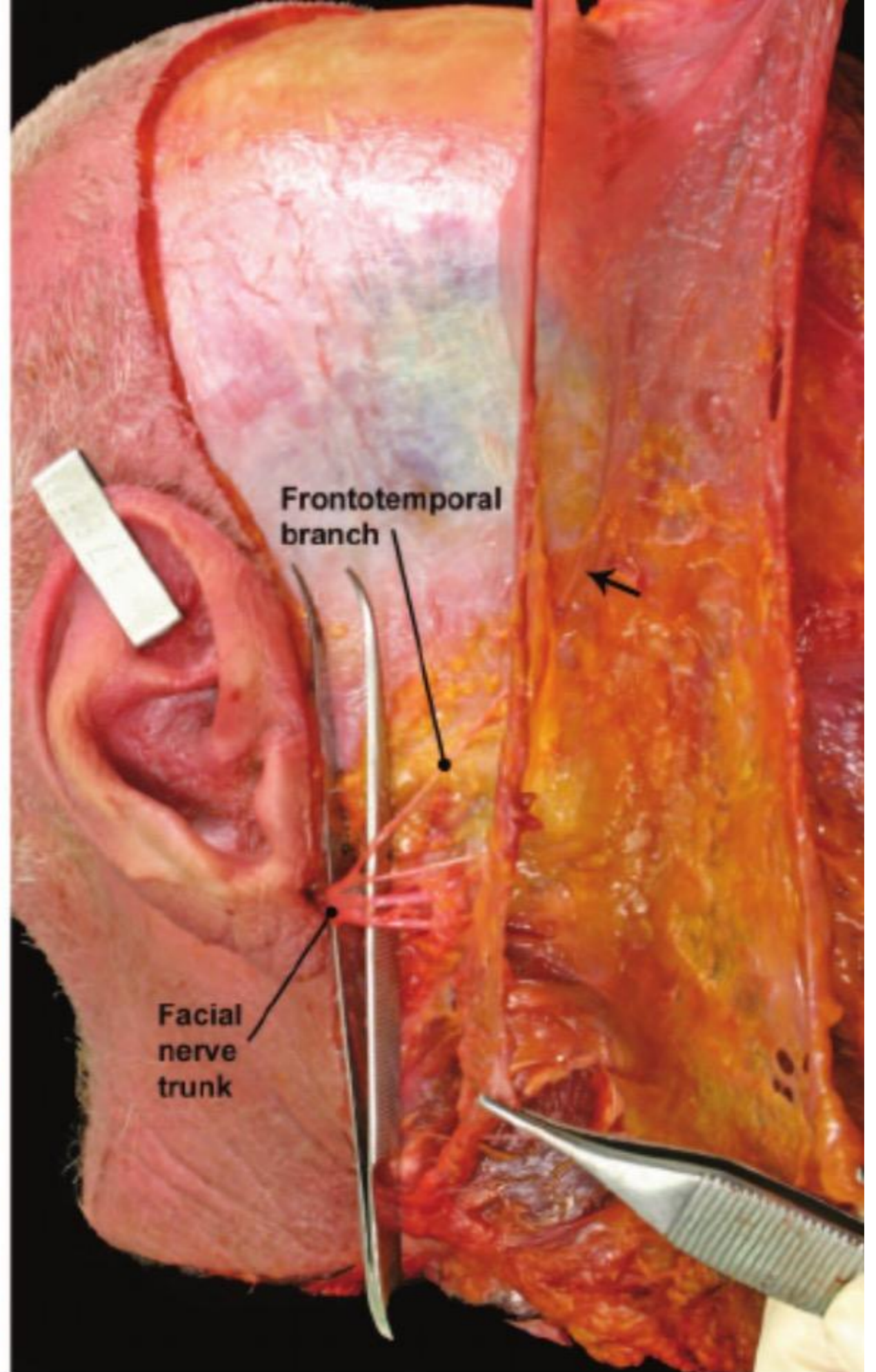
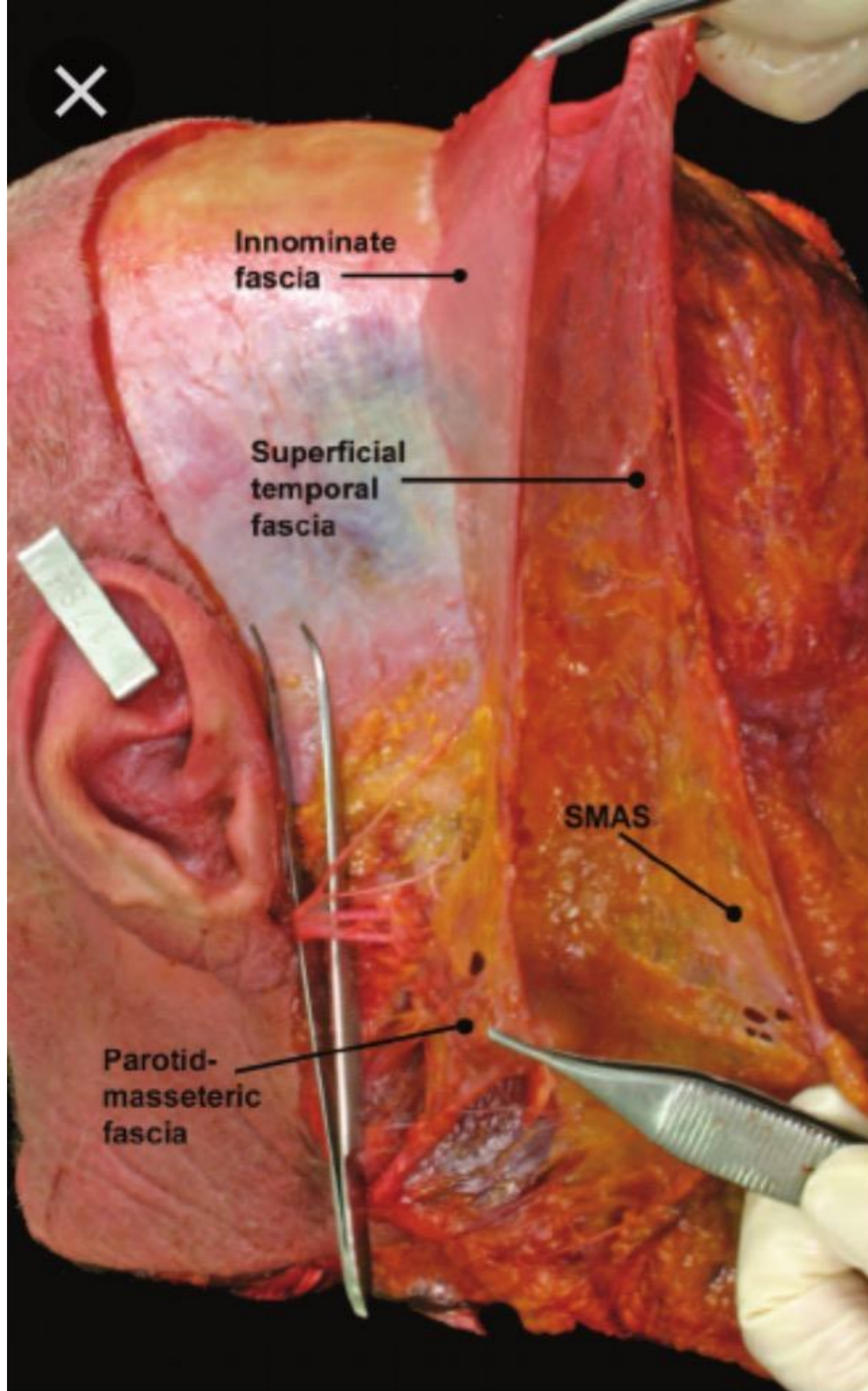
Сухожильный шлем
 Лобное брюшко
 затылочно-лобной мышцы
 Мышца гордецов
 Глазничная часть
 круговой мышцы глаза
 Жировая клетчатка
 надпереносья
 Мышца, поднимающая
 верхнюю губу и крыло носа
 Носовая мышца,
 поперечная часть
 Нижняя подглазничная
 жировая клетчатка (SOOF)
 Малая скуловая мышца
 Жировое тело
 щеки (Биша)
 Мышца, поднимающая
 верхнюю губу
 Мышца, поднимающая
 угол рта
 Мышца смеха
 Платизма
 Мышца, опускающая
 угол рта
 Мышца, опускающая
 нижнюю губу
 Подбородочная мышца

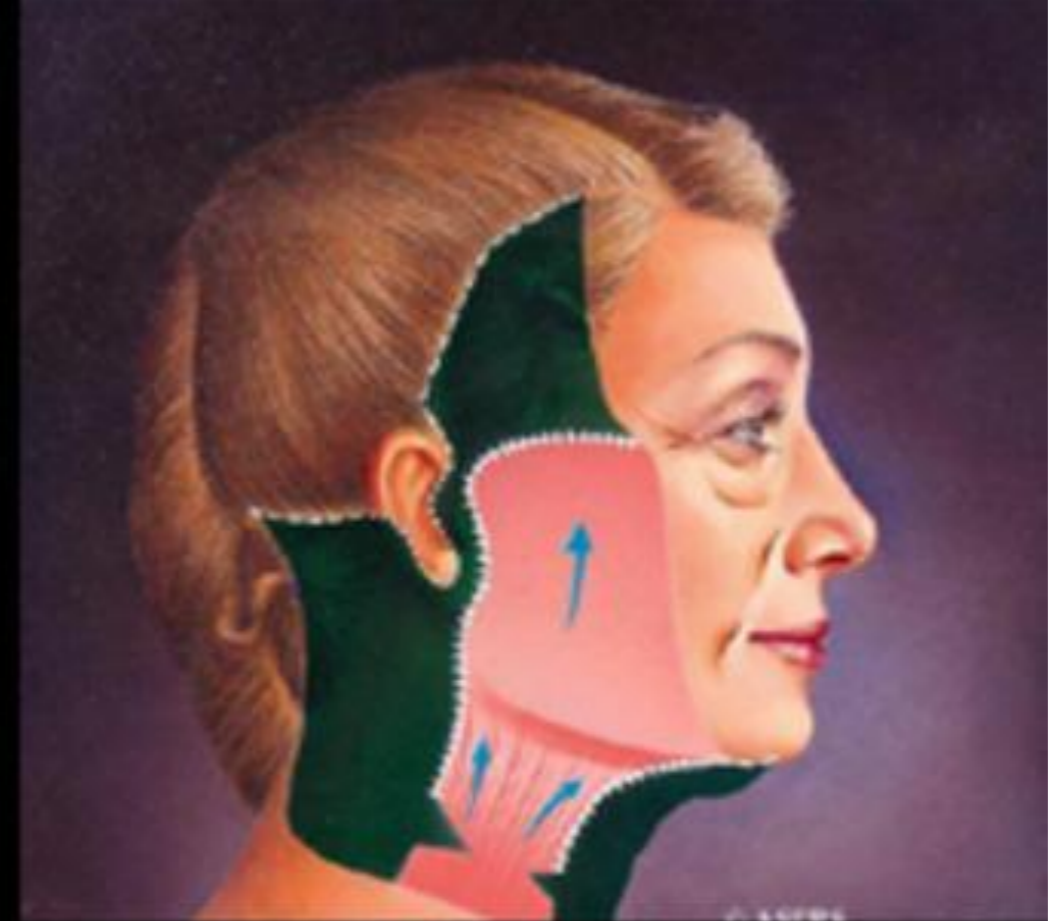

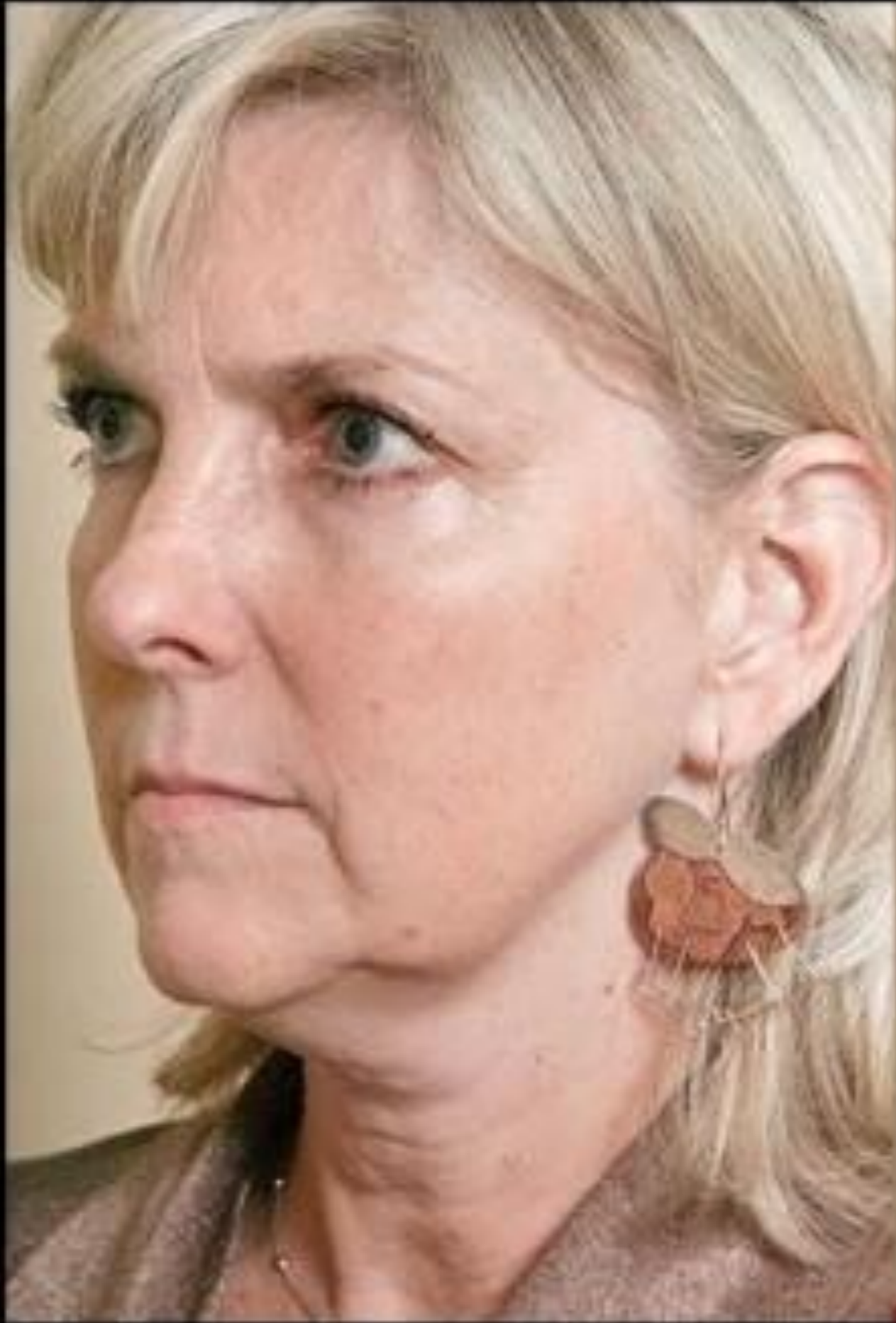1. Кожа
2. Подкожно-жировая клетчатка
3. Поверхностный мышечно-апоневрический слой SMAS
4. Соединительные тканые связки
5. Надкостница и глубокая фасция



Зоны коагуляции HIFU







SMAS Lift a Temporal lift

Спасибо за внимание !