

Қарағанды медицина колледжі



Патофизиология пәні  
мамандығы: *Медбикелік іс*

Тақырыбы: ТРОМБОЗ



3-1 ТОБЫ

КОЖАНБЕРЛИ АКЕРКЕ

# ЖОСПАР:

1. Тромбоз анықтамасы

2. Тромбоз пайда болуы

3. Тромбоздың даму сатылары

4. Тромбоз диагностикасы

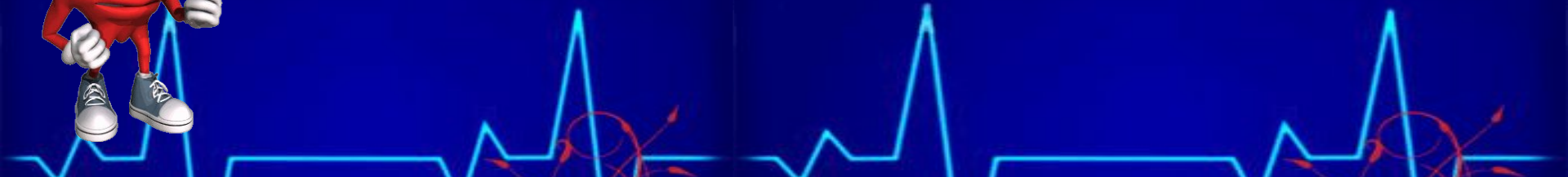5. Тромбоз емі



# ТРОМБОЗ



**Тромбоз-бұл патологиялық жағдай. Жүрек қуысында немесе тамыр қуысындағы қанның ұюын тудырады. Қан ұюы нәтижесінде қанның ұйып қалған бөлігі тромбқа айналады, бұл физиологиялық процесс. Қалыпты жағдайда пада болған тромб зақымдалған қан тамырлар саңылауын тығындап, қан кетуді тоқтады.**



# Этиологиясы:

**Тромбоздың даму қаупі келесі жағдайларда байқалады:**

**ОПЕРАЦИЯЛЫҚ ЖАҒДАЙДАН КЕЙІНГІ ҰЗАҚ  
УАҚЫТ ТӨСЕК РЕЖИМІНДЕ;**

**СОЗЫЛМАЛЫ ЖҮРЕК ЖЕТІСПЕУШІЛІГІ;**

**АТЕРОСКЛЕРОЗДАР;**

**ҚАТЕРЛІ ІСІК;**

**ГИПЕРКОЛЛЯЦИЯЛЫҚ ЖАҒДАЙ**

# Тромбоз пайда болу себептері:



**Қан ұюлуының бұзылуы адам организміне  
үлкен қауіп әкеледі.**

**Қан тамырлар спазмында, қан ағысының төмендеуінде,  
Организмнің зат алмасуының кейбір бұзылыстарында,  
жүрек қан тамыр**

**Жүйе қызметінің бұзылыстарында тромбоз байқалады.**

**Тромбтар дамуының бірі-қан тамырлардың  
склеротикалық процесі:**



- ◆ **САҢЫЛАУЛАРДЫҢ ТАРЫЛУЫ ,**
- ◆ **ҚАН ТАМЫРЛАР ҚАБЫРҒАЛАРЫНЫҢ БҮТІНДІГІНІҢ БҰЗЫЛУЫ,**
- ◆ **ЖҮРЕК ҚАН ТАМЫР ҚЫЗМЕТІНІҢ БҰЗЫЛЫСТАРЫ,**

**БҰЛАР БАРЛЫҒЫ ҚАН АҒЫСЫНЫҢ БАЯУЛЫҒЫН ӘКЕЛЕДІ.**

# ТРОМБОЗ

## ТҮРЛЕРІ:

Егер лейкоциттер болса, ақ тромб.

Егер тромбтың құрамында эритроциттер болса, қызыл тромб;

Ал егер барлық элементтер қатысты болса, аралас тромб деп атайды.

Егер қан тамырлар қызметінің дамуы төмендесе, бұл тромбтың тоқырауы;

Егер тромбтың дамуы қан тамырлар аумағының қабыну үрдісімен байланысса, бұл патологиялық процесс тромбофлебит немесе тромбобартериит деп аталады.



# ҚАБЫРҒААРАЛЫҚ ТРОМБ



КЕЙ ЖАҒДАЙЛАРДА ТРОМБ ҚАН ТАМЫРЛАР САҢЫЛАУЫН ТОЛЫҒЫМЕН  
ЖАПШАЙТЫН БОЛСА, ОНЫ ҚАБЫРҒААРАЛЫҚ ТРОМБ ДЕП АТАЙДЫ.  
ҚАБЫРҒААРАЛЫҚ ТРОМБТАРДЫҢ ЖҮРЕК ҚУЫСЫНДА ПАЙДА БОЛУЫ  
ЭНДОКАРД БҮТІНДІГІНІҢ БҰЗЫЛУЫНЫҢ НӘТИЖЕСІНДЕ, СОНЫҢ НЕГІЗІНДЕ  
ОНЫҢ ҚАБЫНУЫНДА **ТРОМБОЭНДОКАРДИТ** АТЫНА ИЕ БОЛАДЫ.



Үлкен емес тромб аутолиз нәтижесінде толығымен  
бұзылысқа ұшырайды. Кей жағдайларда тромбтардың  
кейбір бөлігі бөлініп қан тамырлар жүйесінің  
тромбоэмболияны тудыруы мүмкін. Тромб дәнекер  
тінмен де байланысты болуы мүмкін, бұл процесс  
*тромбтың ұйымдығы* деп аталады.

# Адам организміне тромбтардың қаупі кейбір жағдайларға байланысты:



**□ ТРОМБТЫҢ ОРНАЛАСУ ЖАҒДАЙЫНА; ПАЙДА БОЛУЫ ЖАҒДАЙЫНА;  
□ НАУҚАСТЫҢ ЖАСЫНА;**

- ◆ **Артерияларда** тромбтардың дамуы көптеген ауыр жағдайларға әкеледі, мысалы инфаркт миокардісі баяу қалыптасу кезінде қан айналымның коллатералдық дамуы көрінеді.
- ◆ **Веналарда** тромбтардың болуы-флеботромбоз байқалады.



# Тромбоз даму 3 сатыда өтеді:



**Бірінші сатысында  
тромбоциттердің  
эндотелий  
жасушалары  
бүлінген жерлерге  
жабысуы;**



**Екінші сатысында  
тромбоциттердің  
өзара бірімен-бірі  
жабысуы;**



**Үшінші  
сатысында  
плазмалық ұю  
факторларының  
қатысуымен  
қанның ұюы  
болады.**



# Патогенезі:

Тромбоцитарлық факторлардан босап шыққан қанды пластинкалар және биологиялық белсенді заттар тромбоциттердің агрегациясына ғана емес, қан жүйесінің үю активациясына және фибринолитикалық белсенділігінің төмендеуіне әкеледі. Сол сияқты, тромбоцитарлық агрегатта функционалдық тор болып табылады, оларда қан жүйесінің факторлары мен активациясы байқалады. Соның нәтижесінде агрегаттың беткейінде фибрин жіпшелері адсорбцияланады → структуралық тор пайда болады. Ол форманың қан элементтерін бөгеп → қанды тромбка айналдырады.



# Тромбоздың диагностикасы:



**ТЕРЕҢ ВЕНАЛАРДЫҢ ТРОМБОЗЫН ДЕР КЕЗІНДЕ АНЫҚТАУ ҮШІН:**

- ❖ **ТЕРЕҢ ВЕНАЛАРДЫҢ ТРОМБОЗЫНА ОБЪЕКТИВТІ ЗЕРТТЕУ ЖҮРГІЗУ КЕРЕК.**
- ❖ **ИНВАЗИВТІ ЕМЕС ДИАГНОСТИКА ӘДІСТЕРІ.**



**Дуплексті УЗИ**  
тез арада  
**флебографияны**  
істеп  
шығарады.

**Допплерлік**  
зерттеу  
тромбтың  
максималды  
орналасуына  
байланысты  
нақты болады.

**Динамикала зерттеу.**  
импедиансті  
плетзография  
көрсетіледі.

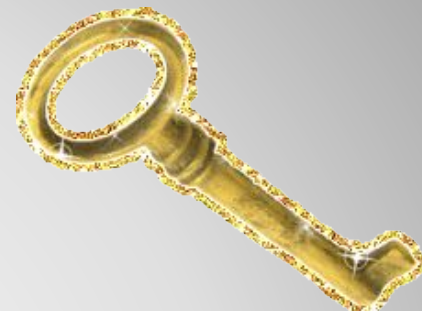**Флебография.**  
Терең венашлар  
тромбозын  
диагностикалауда  
эталонды әдіс  
болып табылады.

**ФЛЕБОГРАФИЯ- БЕТКЕЙ ВЕНАЛАРДЫҢ ЖӘНЕ ТЕРЕҢ ВЕНАЛАРДЫҢ ҚАУШІМЕН ҚОСАҚТАЛҒАН ИНВАЗИВТІ ЗЕРТТЕУ.**

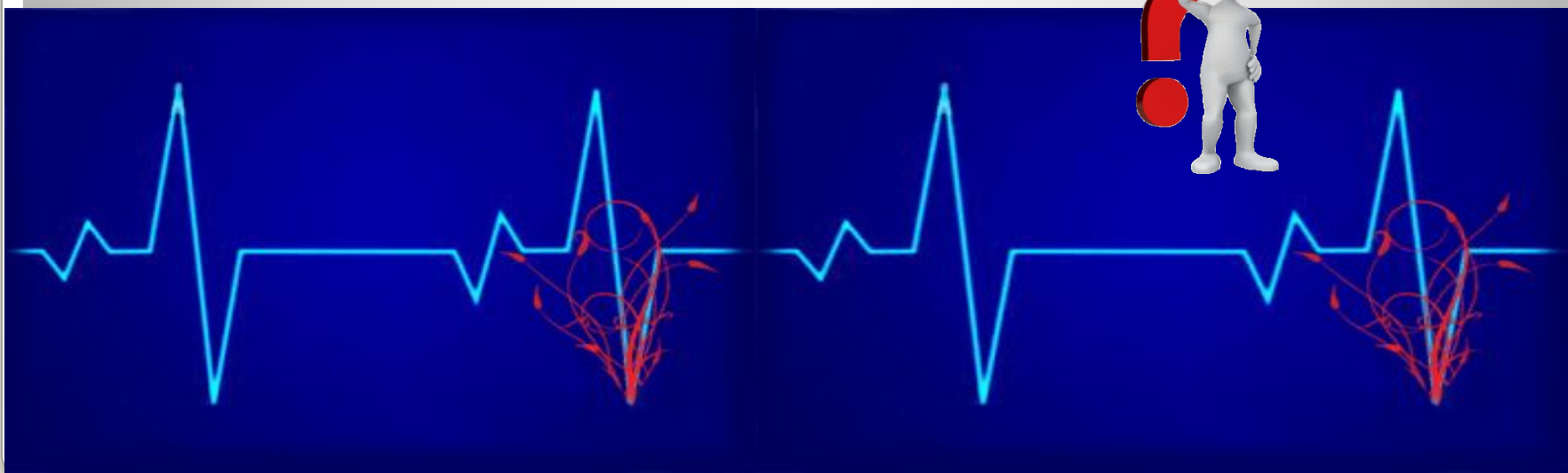
# Тромбоз емі

Антигуландты терапия, тромб өсуін тоқтату үшін жүргізіледі. төсектік режимді және аяқтың жоғары көтерілуін тағайындалады. Гепаринмен емдеу қаныққан ауамен 5000-10000 ЕД-дан тамыр ішілік енгізеді. 1000ӘБ сағатына инфузияны бастайды. Әрбір сағат сайын АЧТВ(тромбогемораггиялық синдром)-ны өлшейді.






# Тапсырмалар



# №1. СҰРАҚТАРҒА ЖАУАП БЕР


## ТРОМБОЗ ДАМУЫНЫҢ 1 САТЫСЫ



Бірінші сатысында  
тромбоциттердің  
эндотелий  
жасушалары  
бүлінген жерлерге  
жабысуы;



## ТРОМБОЭНДОКАРДИТ




Қабырғааралық тромбтардың  
жүрек қуысында пайда болуы  
эндокард бүтіндігінің  
бұзылуының нәтижесінде,  
соның негізінде оның  
қабынуында  
тромбоэндокардит атына ие  
болады.



# №1. СҰРАҚТАРҒА ЖАУАП БЕР




## ТРОМБОЗ ДАМУЫНЫҢ 1 САТЫСЫ



Бірінші сатысында  
тромбоциттердің  
эндотелий  
жасушалары  
бүлінген жерлерге  
жабысуы;



## ФЛЕБОГРАФИЯ




Флебография- беткей веналардың  
және терең веналардың қауімен  
қосақталған инвазивті зерттеу.




# №1. СҰРАҚТАРҒА ЖАУАП БЕР

**ТРОМБОФЛЕБИТ НЕМЕСЕ ТРОМБОБАРТЕРИИТ**



**Егер тромбтың дамуы қан тамырлар аумағының қабыну үрдісімен байланысса, бұл патологиялық процесс тромбофлебит немесе тромбобартериит деп аталады.**

**АҚ ТРОМБ**



**Егер тромбтың құрамында лейкоциттер болса, ақ тромб деп аталады**





## №2 ТАПСЫРМА. МЕДИЦИНАЛЫҚ ДИКТАНТ



Тромбоз- [redacted] жағдай. Жүрек қуысында немесе там [redacted] қуысындағы қанның ұюын тудырады.

Тромбтар дамуының бірі-қан тамырлардың склероз [redacted]

Кей жағдайларда тромб қан тамырлар саңылауын толығымен жаппайтын болса, оны қабь [redacted] іды.

Кей жағдайларда тромбтардың кейбір бөлігі бөлініп қан тамырлар жүйесінің тро [redacted] уы мүмкін.

Қабырғааралық тромбтардың жүрек қуысында пайда болуы эндокард [redacted] бұзылуының нәтижесінде, соның негізінде оның қабынуында тромбоэндокардит [redacted] і.

# №3 ТАПСЫРМА. «ИӘ» НЕМЕСЕ «ЖОҚ»



Қалыпты жағдайда пада болған тромб зақымдалған қан тамырлар саңылауын тығындап, қан кетуді тоқтады.

ИӘ

Тромбоз даму 7 сатыда өтеді

ЖОҚ

Қан ұюы нәтижесінде қанның ұйып қалған бөлігі тромбқа айналады, бұл физиологиялық процесс.

ИӘ



Тромб бұлшық ет тінмен де байланысты болуы мүмкін, бұл процесс тромбтың ұйымдығы деп аталады.

ЖОҚ

Агрегаттың беткейінде фибрин жіпшелері адсорбцияланады және структуралық тор пайда болады. Ол форманың қан элементтерін бөгеп қанды тромбқа айналдырады.

ИӘ

Коронарография - беткей веналардың және терең веналардың

ЖОҚ