Российский Университет Дружбы Народов
Аграрно-технологический институт
Кафедра:Ветеренарной медицины

Тема: Анкилоз

Выполнил студент 4 курса : Маседо Джулиус Энтони
Группа СВ41
Преподаватель: Трошина Н.И.

Анкилоз

- это неподвижность сустава.
- Обычно развивается в результате травм и заболеваний, реже носит врожденный характер. Может поражать любые суставы – височно-нижнечелюстной, конечностей, позвоночника. Проявляется отсутствием движений.

Причины анкилоза

- Патология формируется в результате сращения суставных поверхностей при воспалении, восстановлении тканей после повреждения или длительного отсутствия движений.

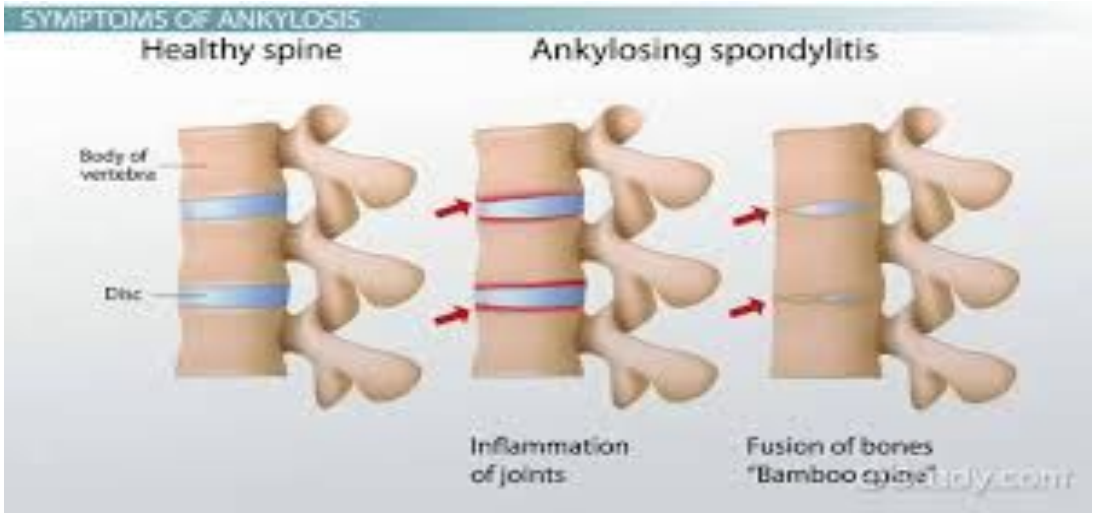

Причины анкилоза

В практической травматологии и ортопедии выделяют следующие основные причины анкилоза:

- Инфекционные артриты-Суставные концы костей могут срастаться при остром гнойном неспецифическом артрите или хроническом специфическом воспалении, например, туберкулезе.
- Ревматические заболевания-Аутоиммунные и обменные патологии с вовлечением суставов сопровождаются воспалением и, как следствие – образованием рубцовых перемычек между концами костей.

Причины анкилоза

- Остеоартрозы-При дегенеративных поражениях структура тканей меняется, появляются костные разрастания, объем движений постепенно ограничивается, иногда – до полной утраты подвижности.

- Травмы-Обычно анкилоз возникает при тяжелых внутрисуставных переломах и переломовывихах, особенно – на фоне неполной репозиции. Риск развития патологии повышается при открытых повреждениях с инфицированием раны.

Причины анкилоза

- Длительная иммобилизация-При продолжительном отсутствии движений мышцы укорачиваются, в области связок и сухожилий формируются фиброзные изменения, мягкотканные структуры сращиваются между собой, что ведет к образованию контрактур, а в тяжелых случаях – и анкилозов.

- Вформируются при неправильном лечении артрогрипоза – врожденного состояния, характеризующегося множественными контрактурами.
- отдельных случаях анкилозы

Патогенез

- Движения в суставе осуществляются за счет скольжения покрытых хрящом суставных поверхностей друг относительно друга. Возможность движений обеспечивается эластичностью капсулы и окружающих мягких тканей. Нормальная конфигурация при движениях сохраняется за счет прочных неэластичных связок, которые соединяют кости между собой.

- При анкилозе страдает один или два звена, от которых зависит подвижность сустава. Наиболее распространенными вариантами являются полная или частичная утрата хряща с последующим сращением суставных поверхностей и разрастание неэластичной фиброзной ткани внутри или вокруг сустава. Реже хрящи срастаются между собой.

Классификация

С учетом типа сращения выделяют три варианта анкилоза суставов:

- Фиброзный. Возникает при продолжительной иммобилизации, хронических негнойных процессах. Кости соединяются между собой фиброзной тканью. На рентгенограммах суставная щель сохранена, деформирована. Функциональность сустава утрачивается, сохраняются незначительные движения.

Fibrous ankylosis of knee joint

Классификация

- Костный. Становится итогом гнойных артритов и внутрисуставных переломов. Кости в зоне сустава срастаются, образуя единый массив. Суставная щель на снимках не определяется, движения полностью отсутствуют.

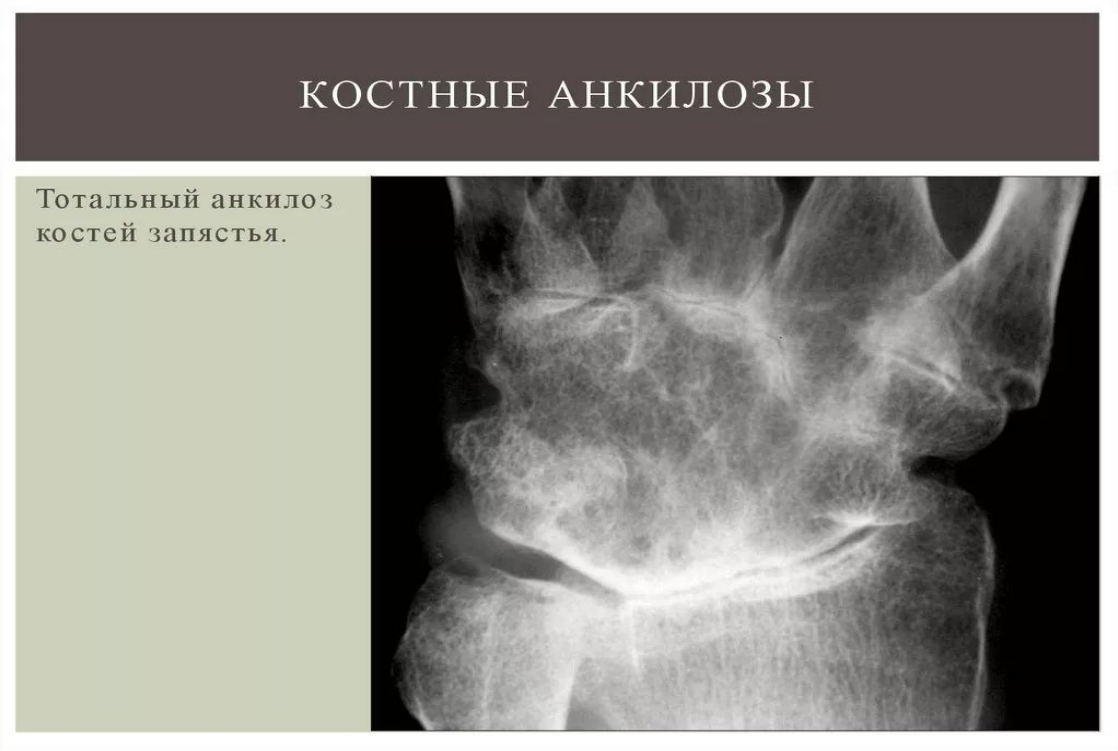

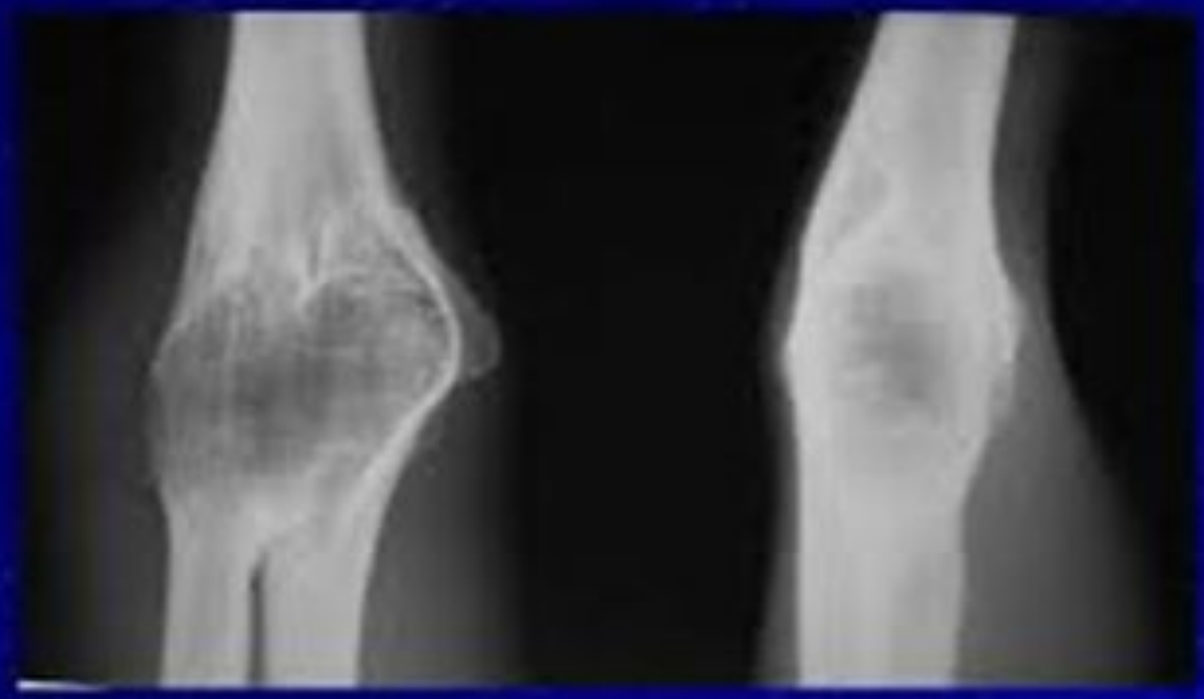

Osseous ankylosis of elbow joint

Классификация

- Хрящевой. Формируется при артрогрипозе, выявляется у детей младшего возраста. Характеризуется отсутствием движений при нарушении конфигурации суставных концов костей на рентгенограммах

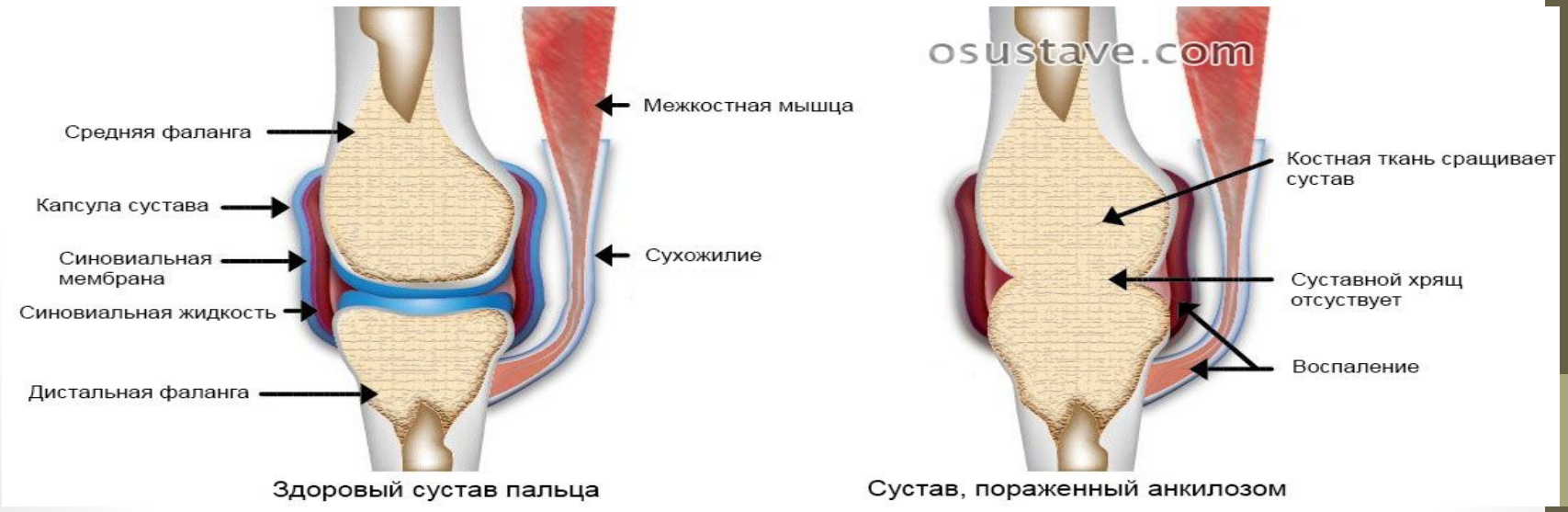

Здоровый сустав пальца

Сустав, пораженный анкилозом

Классификация

- В зависимости от протяженности анкилоз может быть частичным или тотальным, по месту расположения – внутрисуставным, внесуставным или сочетанным.

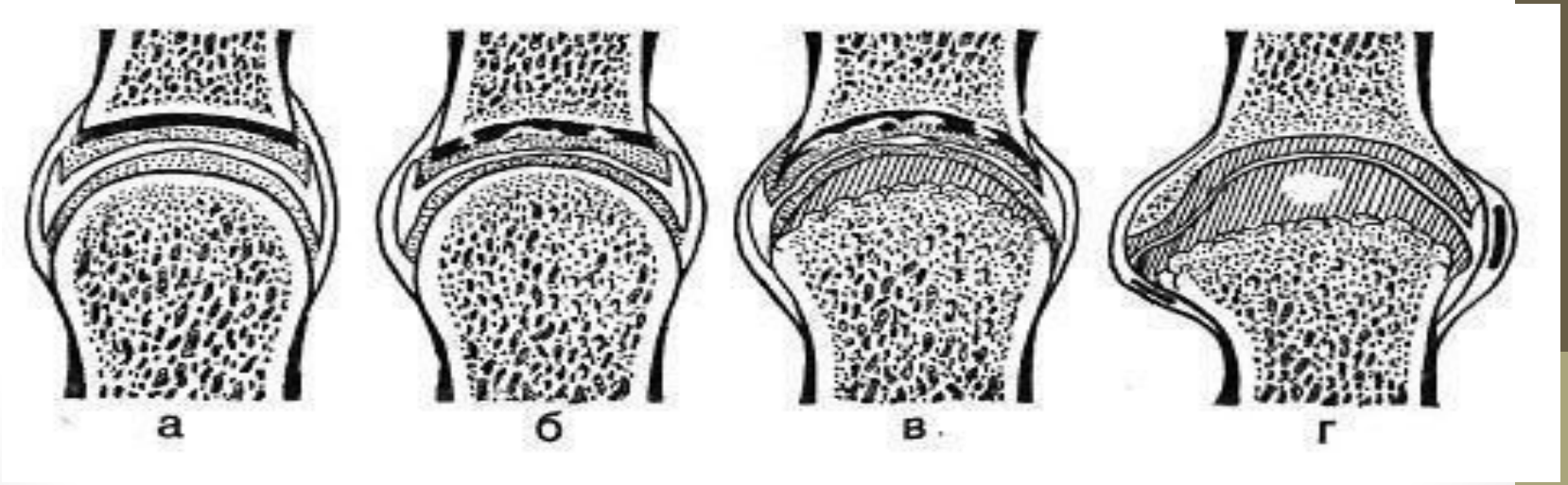

Симптомы анкилоза

Пациент жалуется на:

- отсутствие движений в суставе
- При фиброзном сращении обычно присутствует болевой синдром

Симптомы анкилоза

При внешнем осмотре сустав находится в фиксированном положении, которое может быть как функционально выгодным (обеспечивающим наибольшую возможность передвижения или самообслуживания), так и функционально невыгодным.

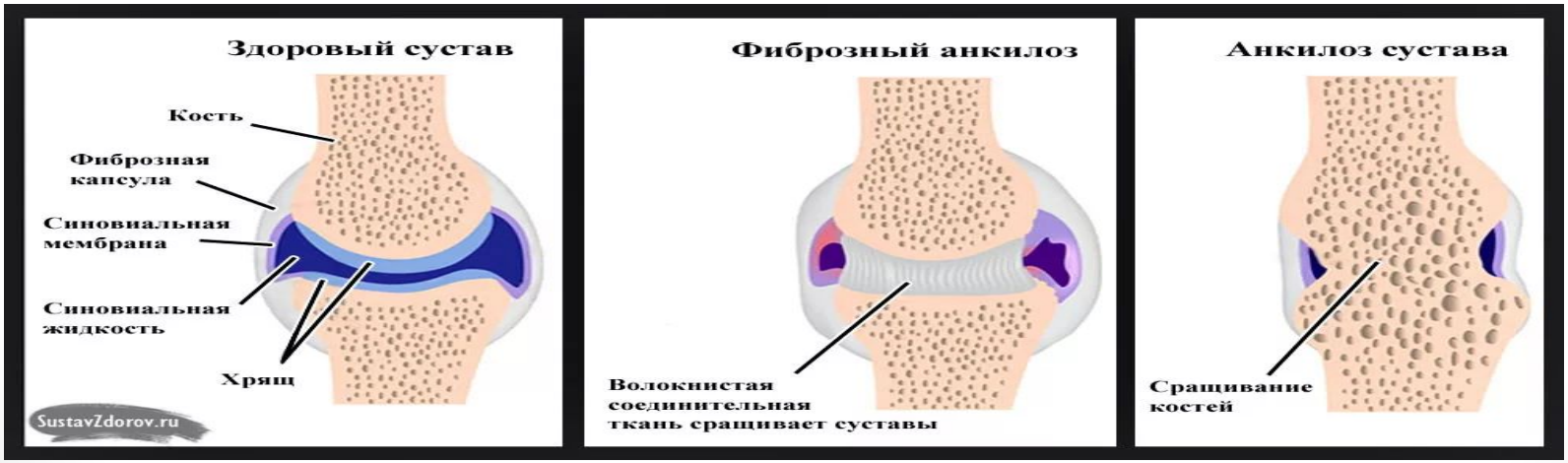

Осложнения

- Наличие анкилоза оказывает негативное влияние на весь остальной опорно-двигательный аппарат, поскольку нарушает биомеханику движений. Здоровая конечность постоянно страдает от перегрузки, поэтому в ней чаще формируются артрозы и энтезопатии.
- При анкилозах нижних конечностей нагрузка на позвоночник возрастает и становится ассиметричной, что приводит к искривлениям, остеохондрозу, межпозвонковым грыжам.

Диагностика

- Рентгенография сустава. Назначается для уточнения вида и распространенности сращения, в ряде случаев выявляет заболевания, которые стали причиной формирования анкилоза.
- КТ и МРТ сустава. Применяются для детализации изменений, оценки целесообразности хирургической коррекции, выбора вида оперативного вмешательства.
- Лабораторные анализы. Выполняются для определения ревматоидного фактора, специфических аутоантител, гипериммуноглобулинемии, снижения уровня фракций комплемента и других лабораторных признаков ревматических заболеваний.

Лечение анкилоза

Любые консервативные мероприятия при данном состоянии имеют вспомогательное значение, назначаются для устранения этиологического фактора, уменьшения болевого синдрома, на этапе подготовки к операции и в послеоперационном периоде. Единственным эффективным способом коррекции анкилоза в абсолютном большинстве случаев является хирургическое вмешательство.

Лечение анкилоза

Консервативная терапия

(В основном, применяется при фиброзном анкилозе.):

- Для устранения болей пациентам рекомендуют:

- грязелечение;
- электрофорез с обезболивающими препаратами;
- массаж;
- санаторно-курортное лечение.
- При небольшой протяженности фиброзных перемычек возврата подвижности иногда удается добиться с использованием механотерапии.

Лечение анкилоза

Хирургическое лечение(Целью операции при анкилозе является восстановление объема движений или выведение конечности в функционально выгодное положение.)

Применяются следующие методики:

- Резекция сращений-Показана при внесуставном расположении фиброзных или костных перемычек. Позволяет восстановить подвижность сустава. Объем движений после вмешательства зависит от состояния суставных поверхностей, окружающих мягкотканных структур.

Лечение анкилоза

- Артродез-Выполняется при порочном положении конечности. Предусматривают частичное удаление костной ткани и создание нового неподвижного сращения. После операции пациент получает возможность опираться на ногу или использовать руку для самообслуживания при сохранении анкилоза.

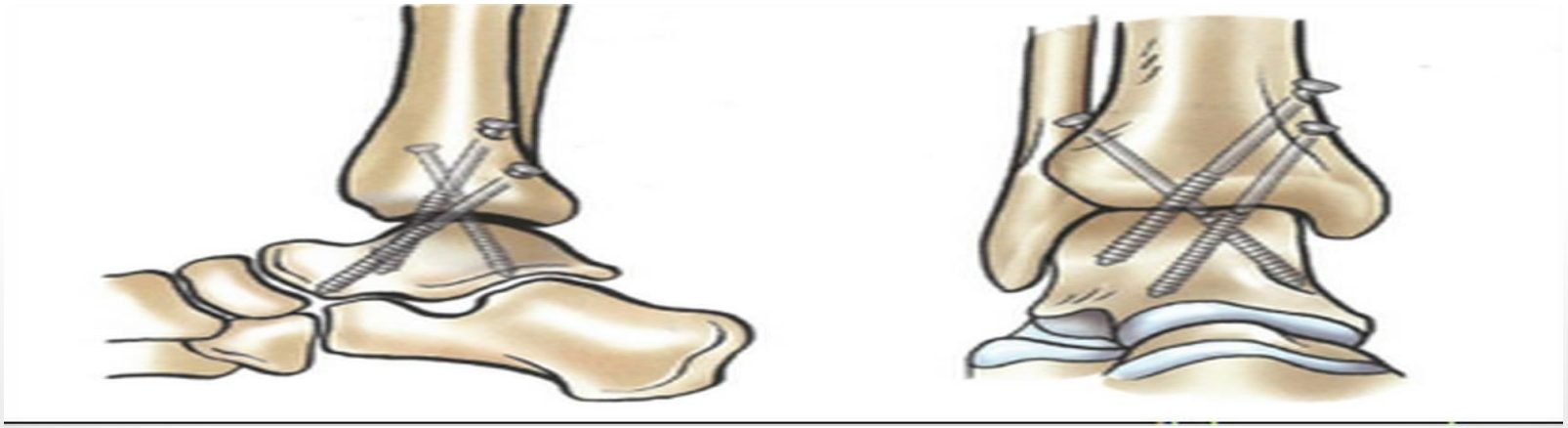

Лечение анкилоза

- Артропластика. Предполагает моделирование суставных поверхностей для возобновления движений. Сустав вскрывают, сращения иссекают, дефекты замещают ауто- или гомотрансплантатами, между костями укладывают прокладки из мягких тканей для предупреждения повторного сращения.

Лечение анкилоза

- Эндопротезирование. Пораженные суставные поверхности удаляют и замещают эндопротезом. Наиболее эффективная методика, обеспечивающая полное восстановление функциональности сустава.

Прогноз

Прогноз при анкилозе определяется видом сращения, тяжестью деформаций в области сустава, состоянием мышц, сухожилий и связок, другими факторами. После артродеза функциональные возможности конечности увеличиваются, частичная или полная нетрудоспособность сохраняется. После артропластики обычно отмечается частичное возвращение подвижности, возможно повторное формирование анкилоза. После эндопротезирования работоспособность восстанавливается.

Профилактика

Профилактика анкилозов заключается в своевременной репозиции внутрисуставных переломов с точным восстановлением конфигурации суставной поверхности, раннем начале лечения воспалительных заболеваний суставов. Нельзя без необходимости злоупотреблять иммобилизацией. При высокой вероятности формирования анкилоза конечность следует заблаговременно зафиксировать в нужном положении гипсовой повязкой.

Литература

- 1. Ортопедия: клинические рекомендации/ Миронов С. П. - 2018.
- 2. Ортопедия: национальное руководство/ под ред. Миронова С.П., Котельникова Г.П. - 2008.
- 3. Справочник по ортопедии/ Котельников Г.П., Чернов А.П. - 2005.
- Источник: https://www.krasotaimedicina.ru/diseases/traumatology/ankylosis