Ахалазия кардии

Анатомические и гистологические аспекты болезни

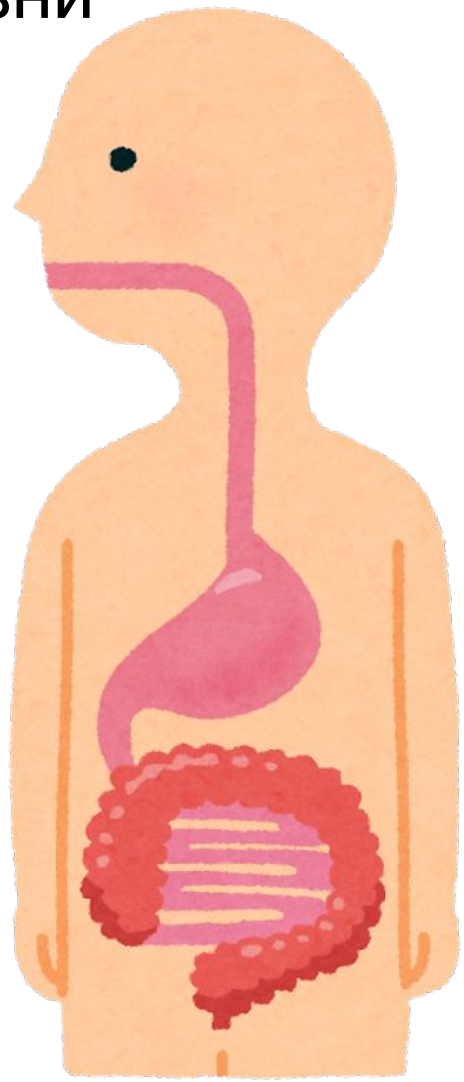

План:

1. Пара слов о заболевании

2. Анатомия пищевода

- Изгибы
- Сужения
- Иннервация

3. Гистология пищевода

- Строение стенки

4. Патологическая картина

- Лучевая диагностика
- Анатомия
- Гистология

1. Пара слов о болезни

Ахалазия кардии – состояние при котором нарушено расслабление нижнего пищеводного сфинктера

На данный момент четкие причины возникновения данного заболевания (первичной ахалазии) неизвестны, вероятно имеет место быть аутоиммунная реакция

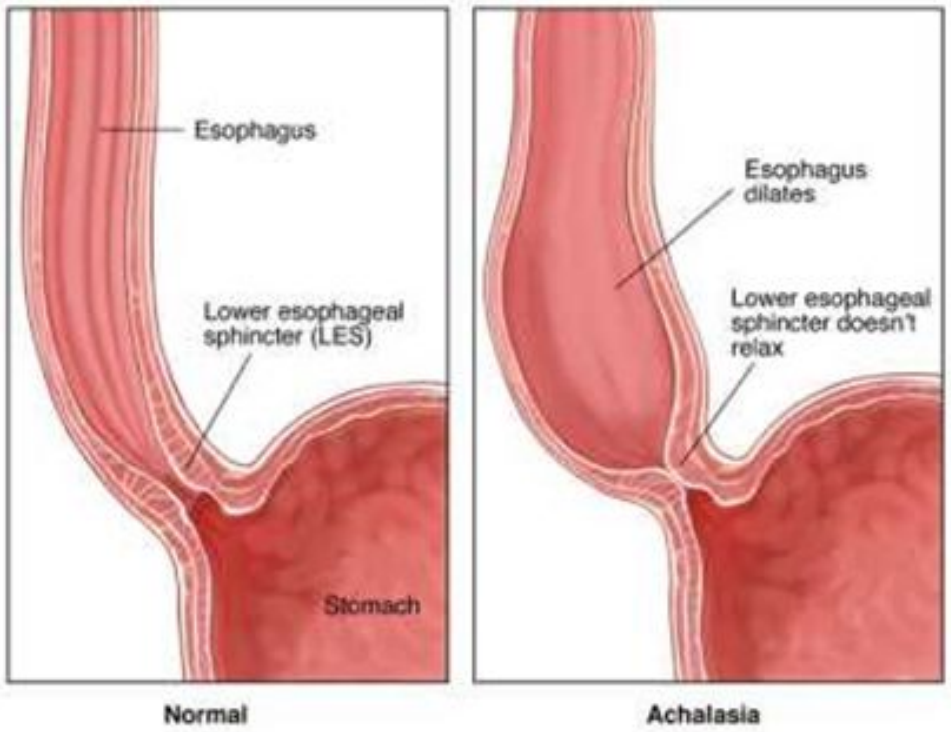

Esophageal Achalasia

2. Анатомия

Изгибы

Изгибы выделяют **сагиттальные и фронтальные**

Фронтальные же формируются из-за окружающих органов

Сагиттальные повторяют изгибы позвоночника

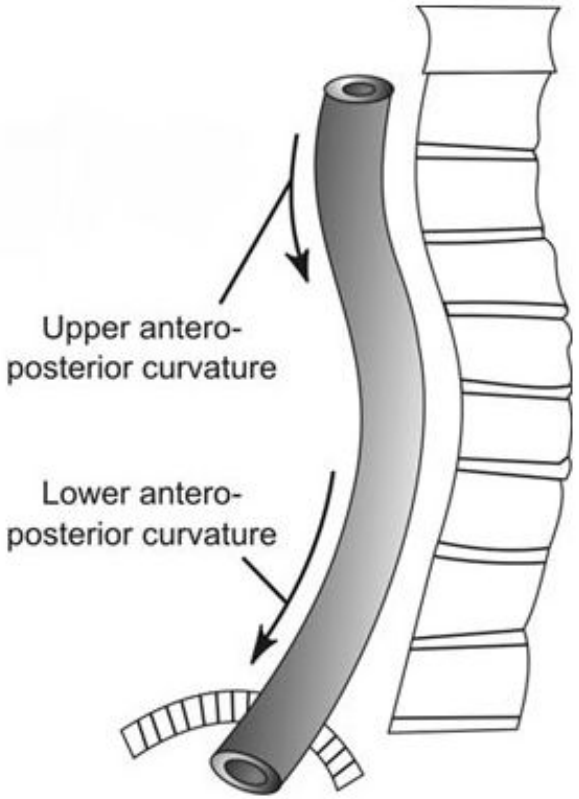

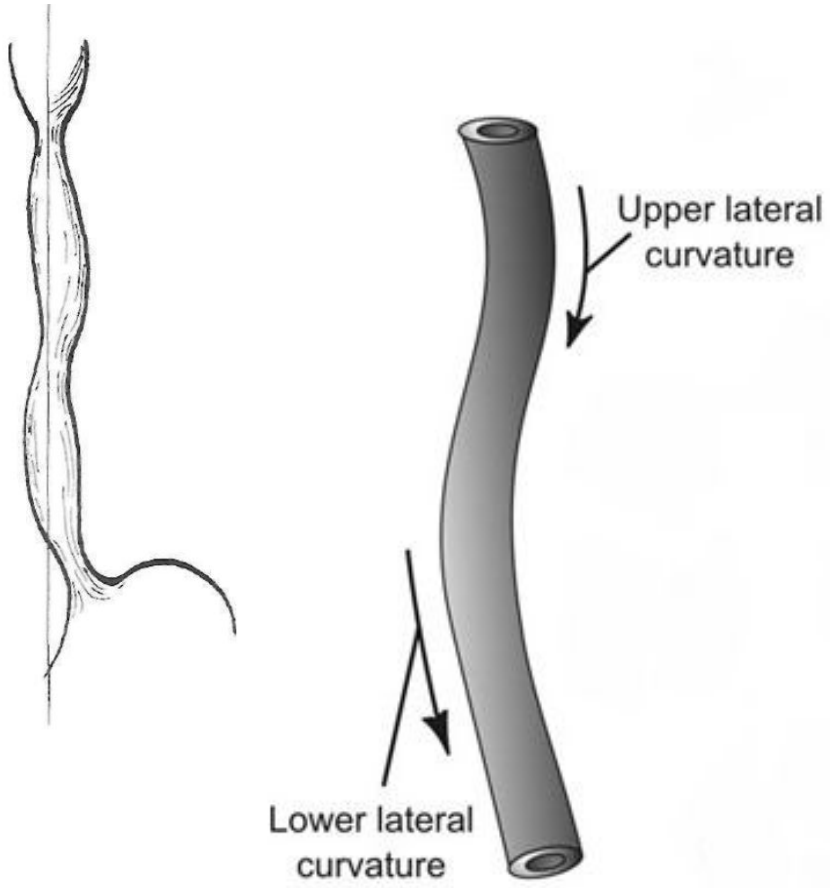

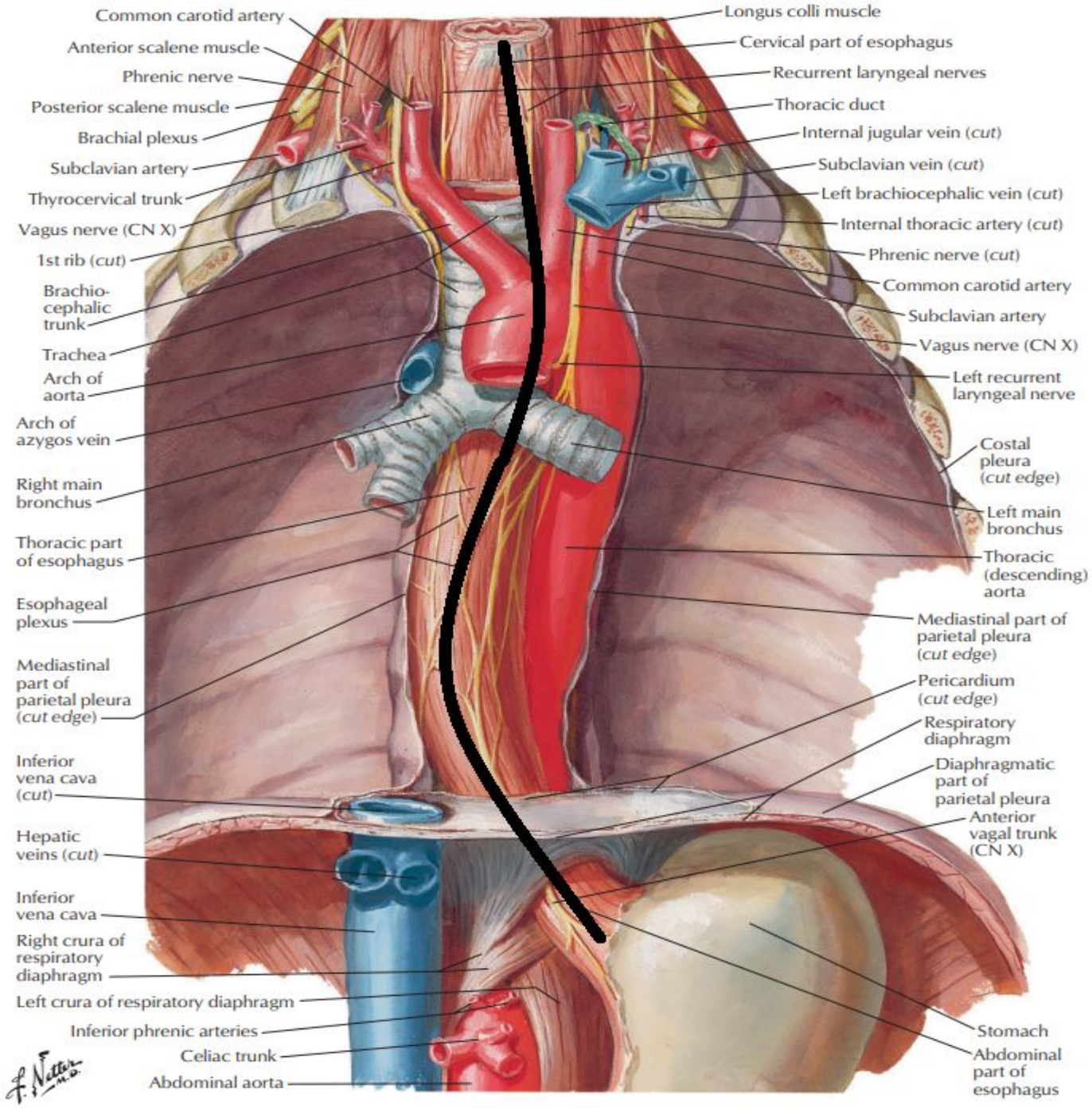
Common carotid artery
Anterior scalene muscle
Phrenic nerve
Posterior scalene muscle
Brachial plexus
Subclavian artery
Thyrocervical trunk
Vagus nerve (CN X)
1st rib (cut)
Brachio-cephalic trunk
Trachea
Arch of aorta
Arch of azygos vein
Right main bronchus
Thoracic part of esophagus
Esophageal plexus
Mediastinal part of parietal pleura (cut edge)
Inferior vena cava (cut)
Hepatic veins (cut)
Inferior vena cava
Right crura of respiratory diaphragm
Left crura of respiratory diaphragm
Inferior phrenic arteries
Celiac trunk
Abdominal aorta
Longus colli muscle
Cervical part of esophagus
Recurrent laryngeal nerves
Thoracic duct
Internal jugular vein (cut)
Subclavian vein (cut)
Left brachiocephalic vein (cut)
Internal thoracic artery (cut)
Phrenic nerve (cut)
Common carotid artery
Subclavian artery
Vagus nerve (CN X)
Left recurrent laryngeal nerve
Costal pleura (cut edge)
Left main bronchus
Thoracic (descending) aorta
Mediastinal part of parietal pleura (cut edge)
Pericardium (cut edge)
Respiratory diaphragm
Diaphragmatic part of parietal pleura
Anterior vagal trunk (CN X)
Stomach
Abdominal part of esophagus
F. Netter M.D.

Сужения

Различают 3 **физиологических сужения** пищевода:

1) **Верхнее сужение** - на уровне глоточно-пищеводого перехода – 12-16 см от передневерхних резцов (диаметр 14мм)
2) **Среднее сужение** – на уровне бифуркации трахеи – 24-26 см от резцов (диаметр 15-17мм)
3) **Нижнее сужение** – соответствует интрадиафрагмальной части пищевода – 37-45 см от резцов (диаметр 16-19мм)

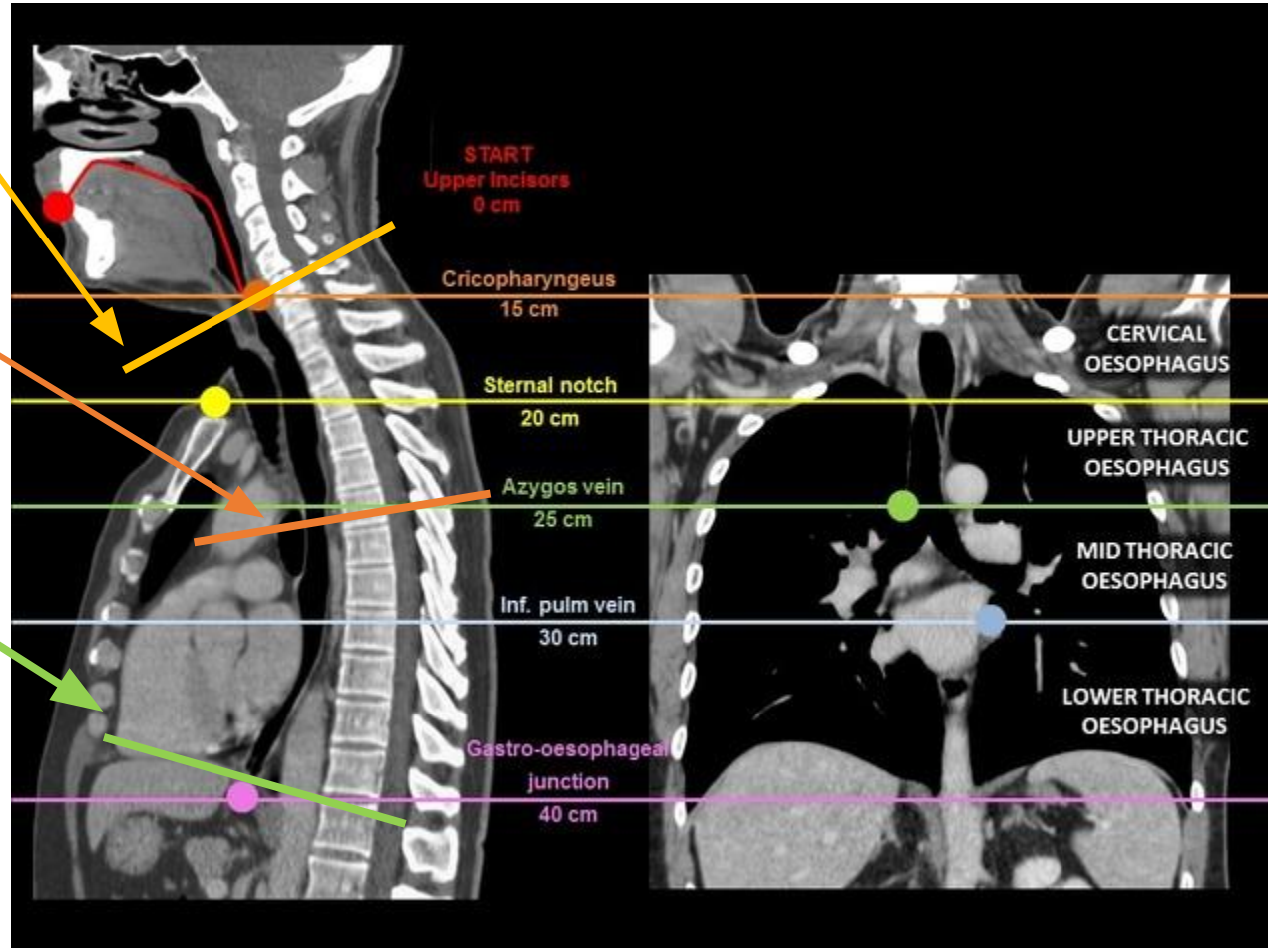

На этой картинке видны причины физиологических стриктур

Соединение с глоткой

Сдавление левым главным бронхом и аортой

Сдавление нижним пищеводнм сфинктером и диафрагмой

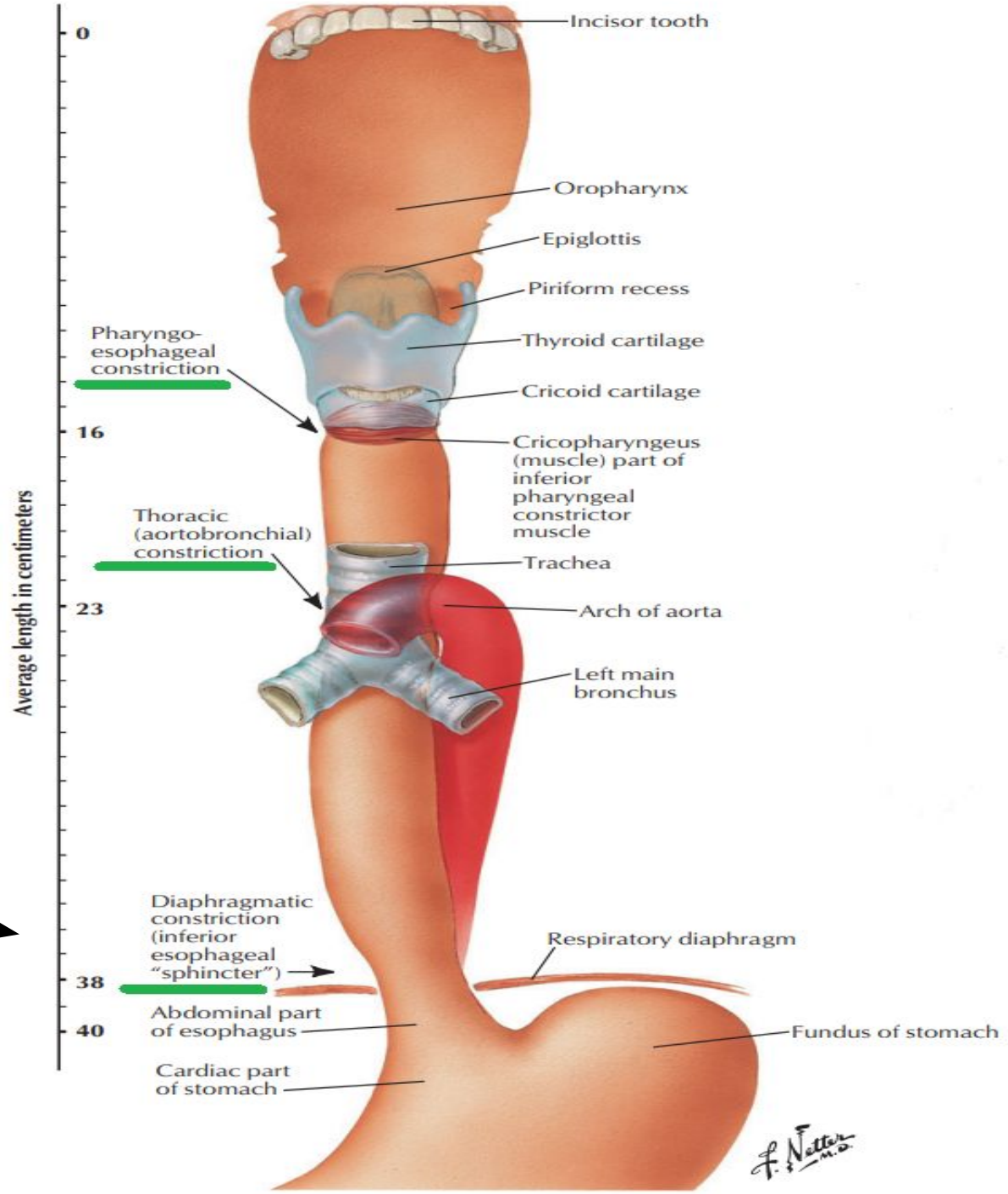

Иннервация

Пищевод имеет 2 главных источника иннервации

1. Блуждающий нерв (X) – парасимпатические нейроны (большинство)

- Шейный и верхнегрудной отделы – **правый и левый возвратный нервы**
- Среднегрудной отделы – **левый** и **правый блуждающие нервы** образуют **переднее** и **заднее сплетение пищевода**
- Нижнегрудной – из сплетений снова формируются **блуждающие нервы**, но уже смещаясь на переднюю и заднюю стороны

2. Симпатические стволы – симпатические нейроны

- Все проще, от проходящих рядом ганглиев отходят пищеводные ветви

- Участвуют в образовании переднего и заднего сплетения

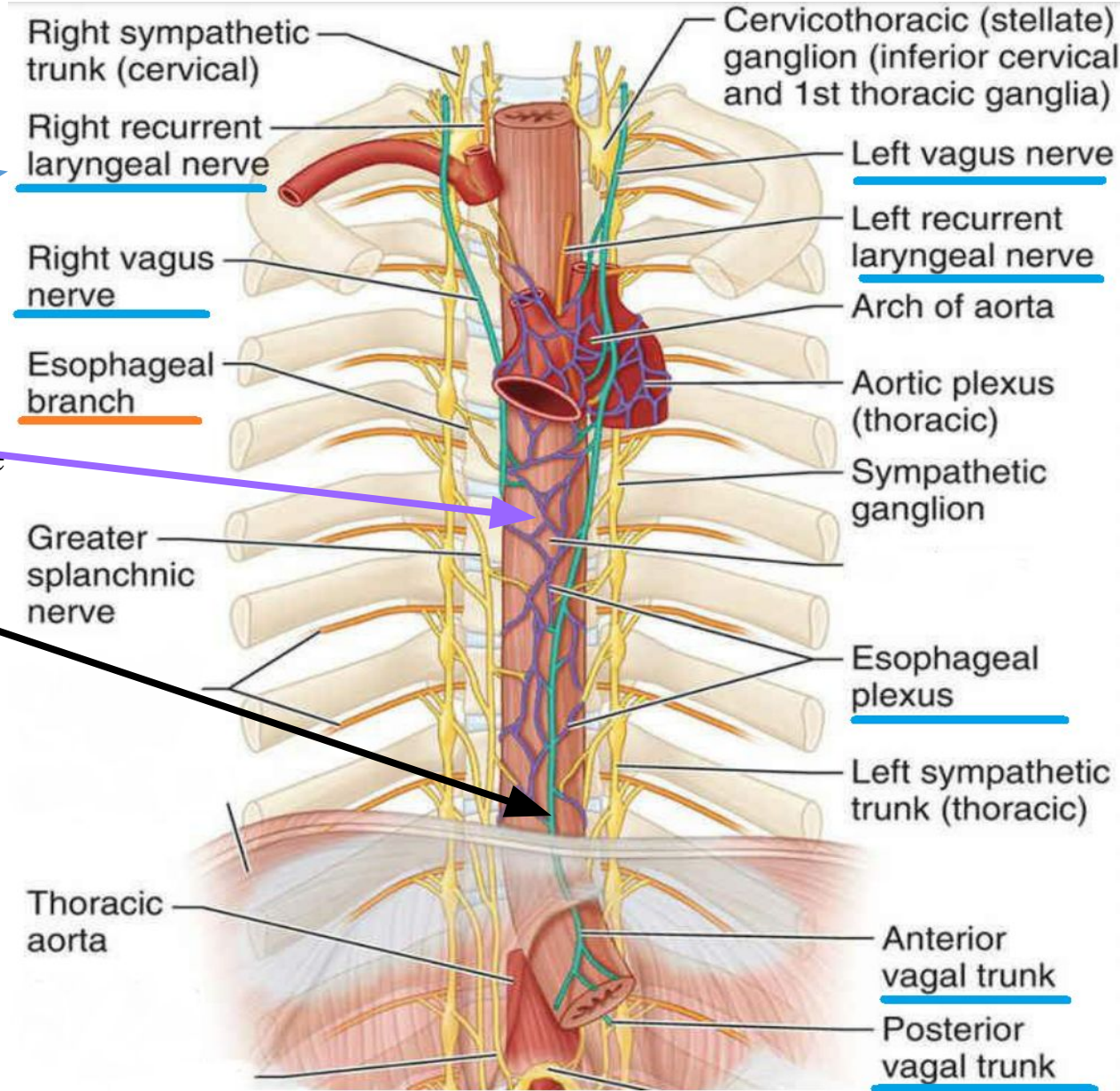

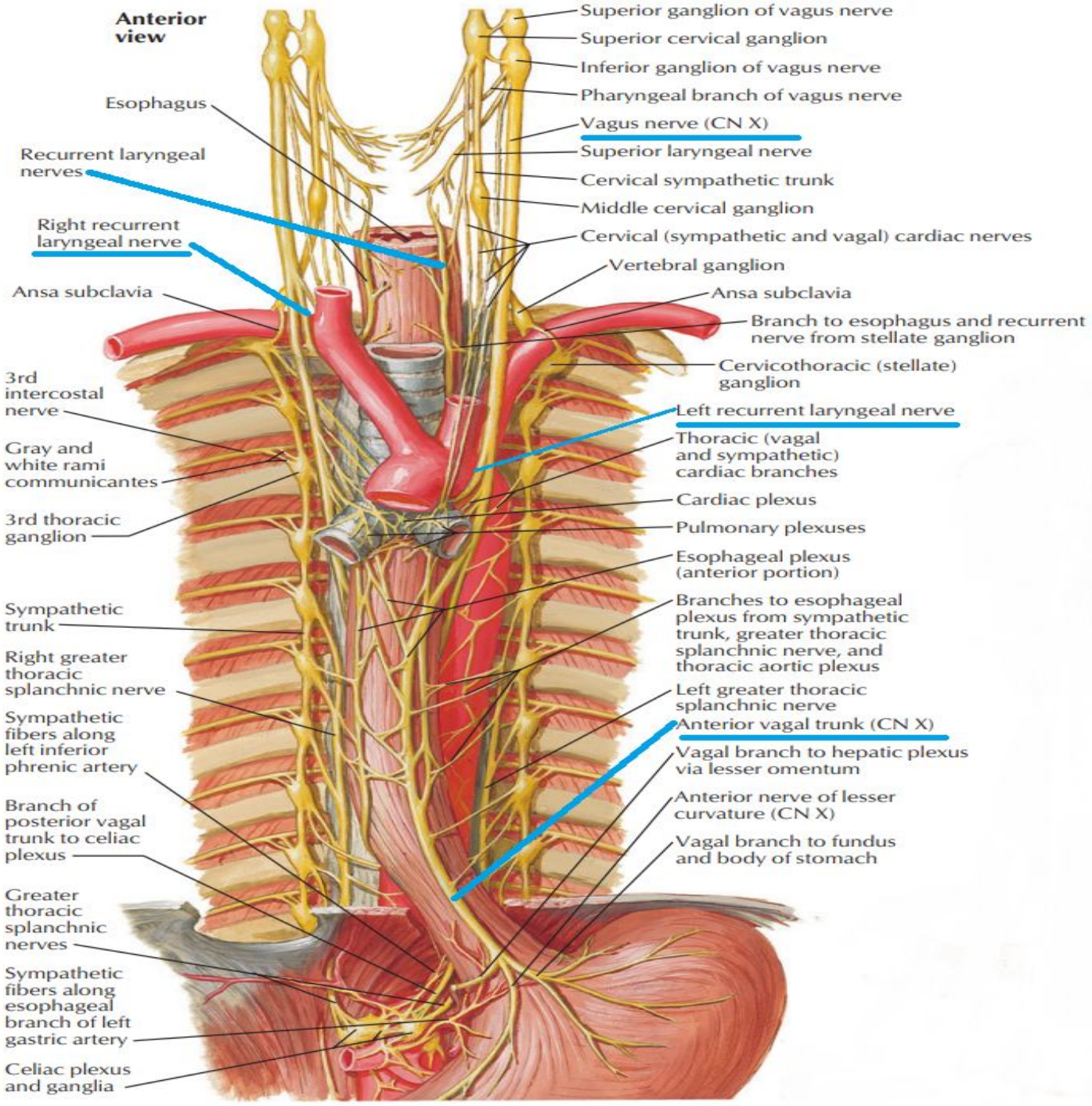
Anterior view
Superior ganglion of vagus nerve
Superior cervical ganglion
Inferior ganglion of vagus nerve
Pharyngeal branch of vagus nerve
Vagus nerve (CN X)
Superior laryngeal nerve
Cervical sympathetic trunk
Middle cervical ganglion
Cervical (sympathetic and vagal) cardiac nerves
Vertebral ganglion
Ansa subclavia
Branch to esophagus and recurrent nerve from stellate ganglion
Cervicothoracic (stellate) ganglion
Left recurrent laryngeal nerve
Thoracic (vagal and sympathetic) cardiac branches
Cardiac plexus
Pulmonary plexuses
Esophageal plexus (anterior portion)
Branches to esophageal plexus from sympathetic trunk, greater thoracic splanchnic nerve, and thoracic aortic plexus
Left greater thoracic splanchnic nerve
Anterior vagal trunk (CN X)
Vagal branch to hepatic plexus via lesser omentum
Anterior nerve of lesser curvature (CN X)
Vagal branch to fundus and body of stomach
Esophagus
Recurrent laryngeal nerves
Right recurrent laryngeal nerve
Ansa subclavia
3rd intercostal nerve
Gray and white rami communicantes
3rd thoracic ganglion
Sympathetic trunk
Right greater thoracic splanchnic nerve
Sympathetic fibers along left inferior phrenic artery
Branch of posterior vagal trunk to celiac plexus
Greater thoracic splanchnic nerves
Sympathetic fibers along esophageal branch of left gastric artery
Celiac plexus and ganglia

3. Гистология

Строение стенки

I. Слизистая оболочка

-Многослойный плоский неороговевающий

-Собственная пластинка

-Мышечная пластинка (отдельные продольные пучки)

II. Подслизистая основа

-Собственные железы пищевода

-Коллагеновые волокна, сосуды

-Мейсснерово сплетение

III. Мышечная оболочка

-Циркулярный слой мышц

-Межмышечное сплетение (Ауэрбахово)

-Продольный слой мышц

IV. Наружная оболочка (сероза на коротких участках)

В контексте ахалазии нам больше важно строение **мышечной оболочки** и ме**жмышечного сплетения**

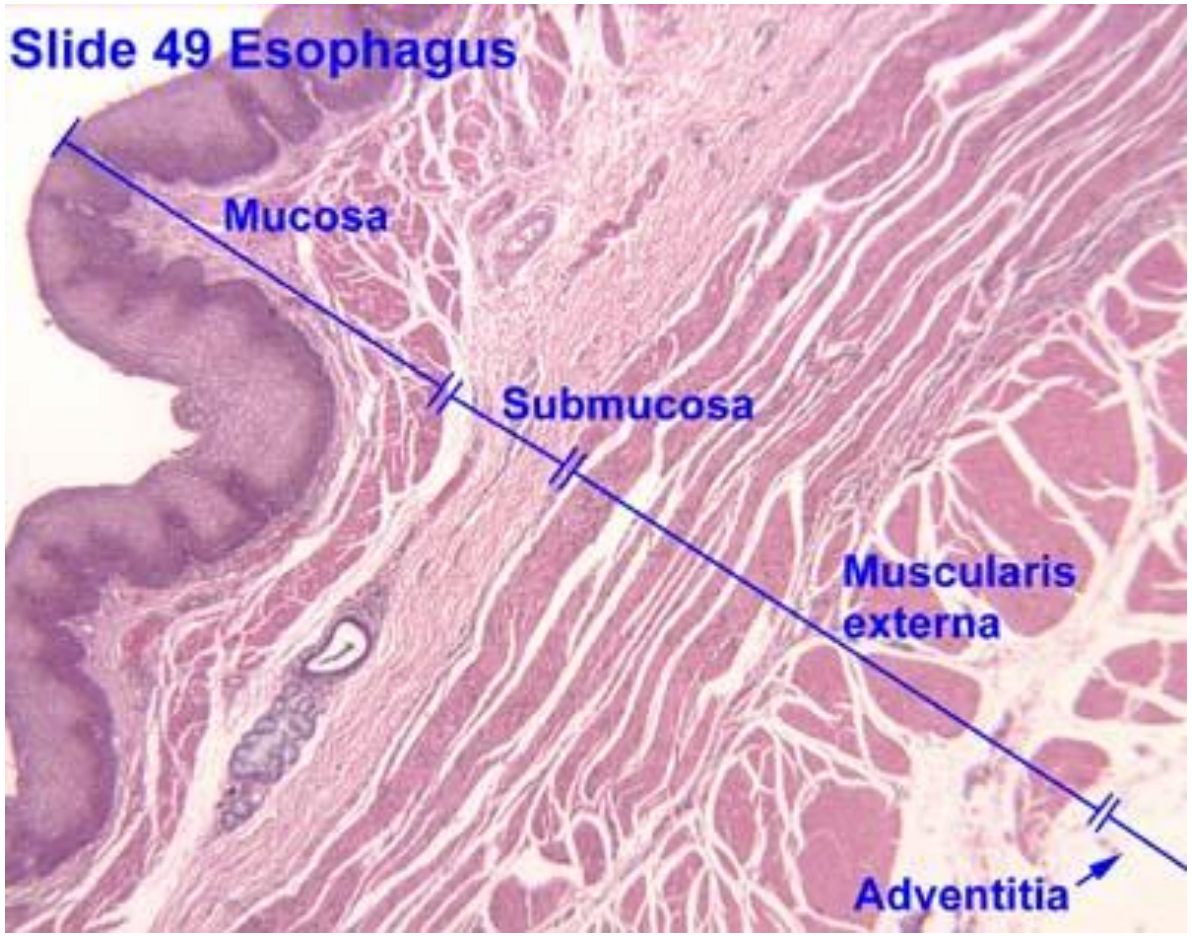

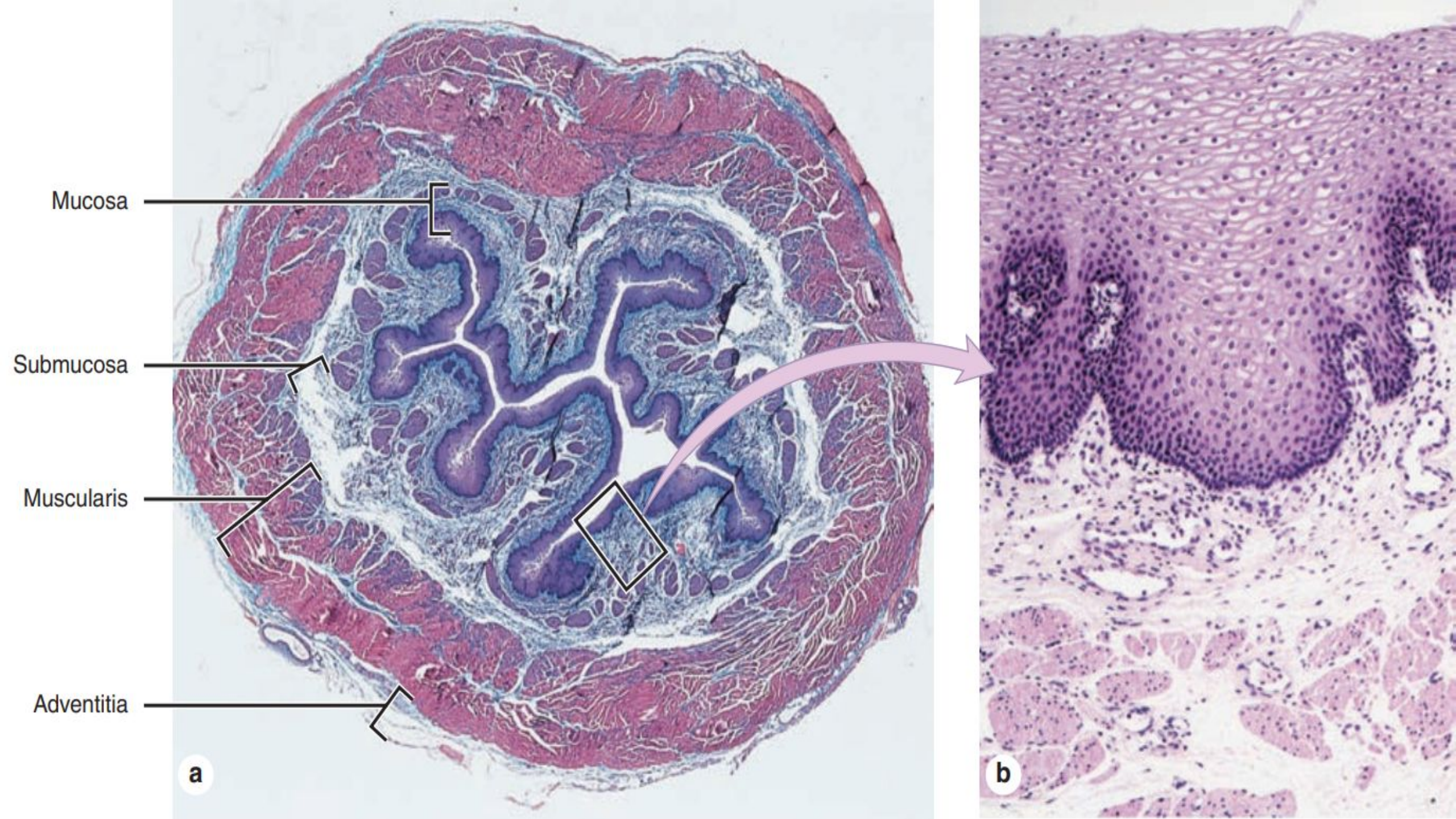
Mucosa
Submucosa
Muscularis
Adventitia
a
b

Патологическая картина

Лучевая диагностика

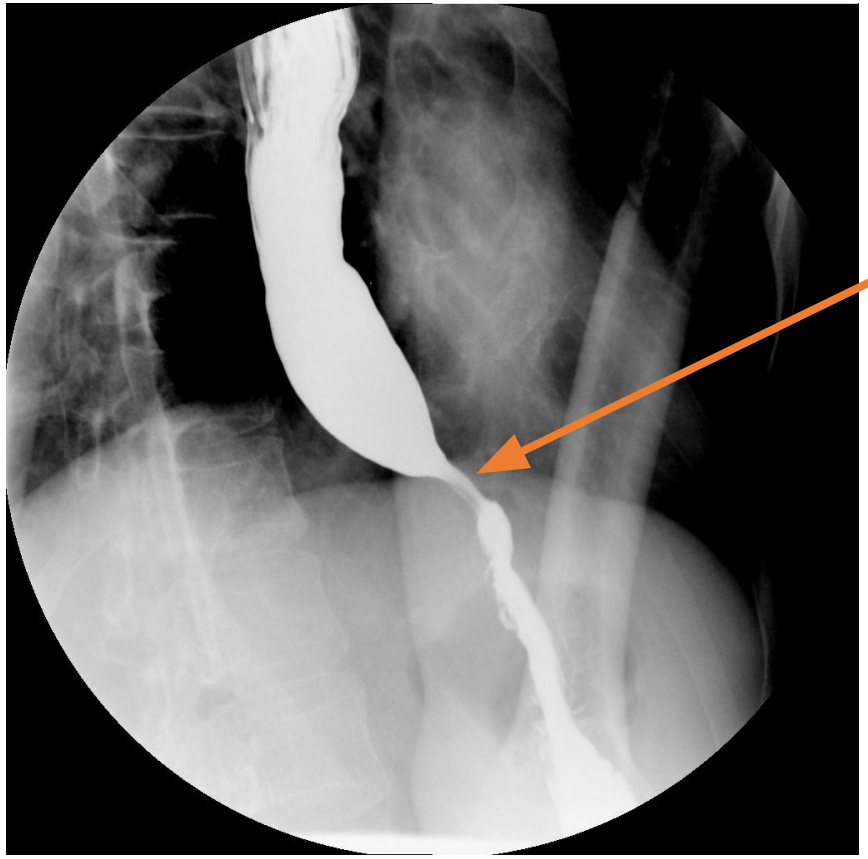

Область сужения
Выше него
пищевод
расширен

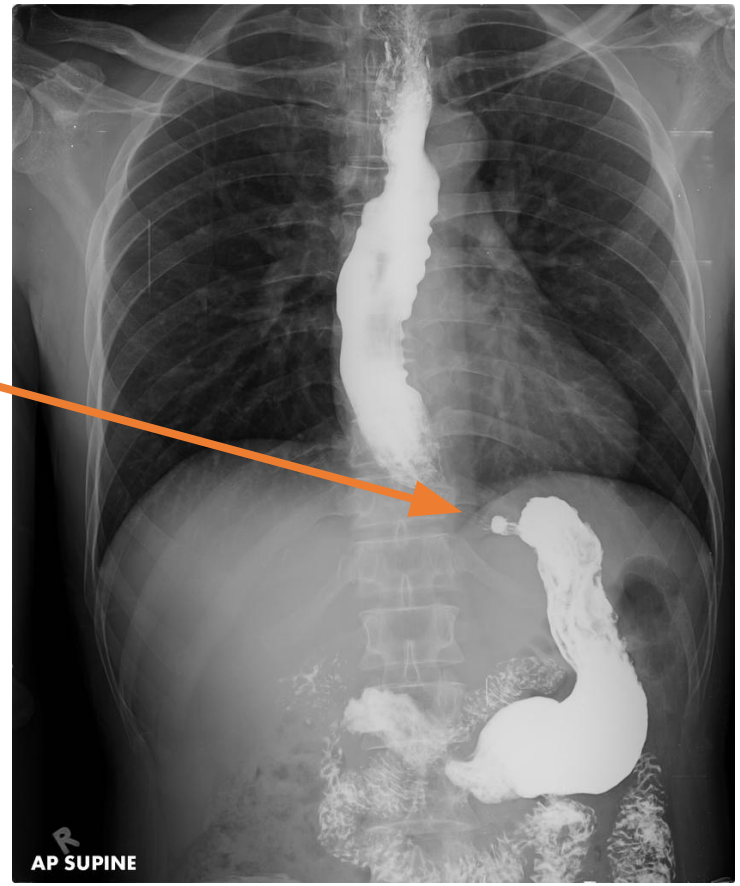

*** Исследование с**

При ахалазии, хоть и в зоне кардии **патологическое сужение**, происходит сильное расширение пищевода выше нижнего пищеводного сфинктера

Расширенный пищевод

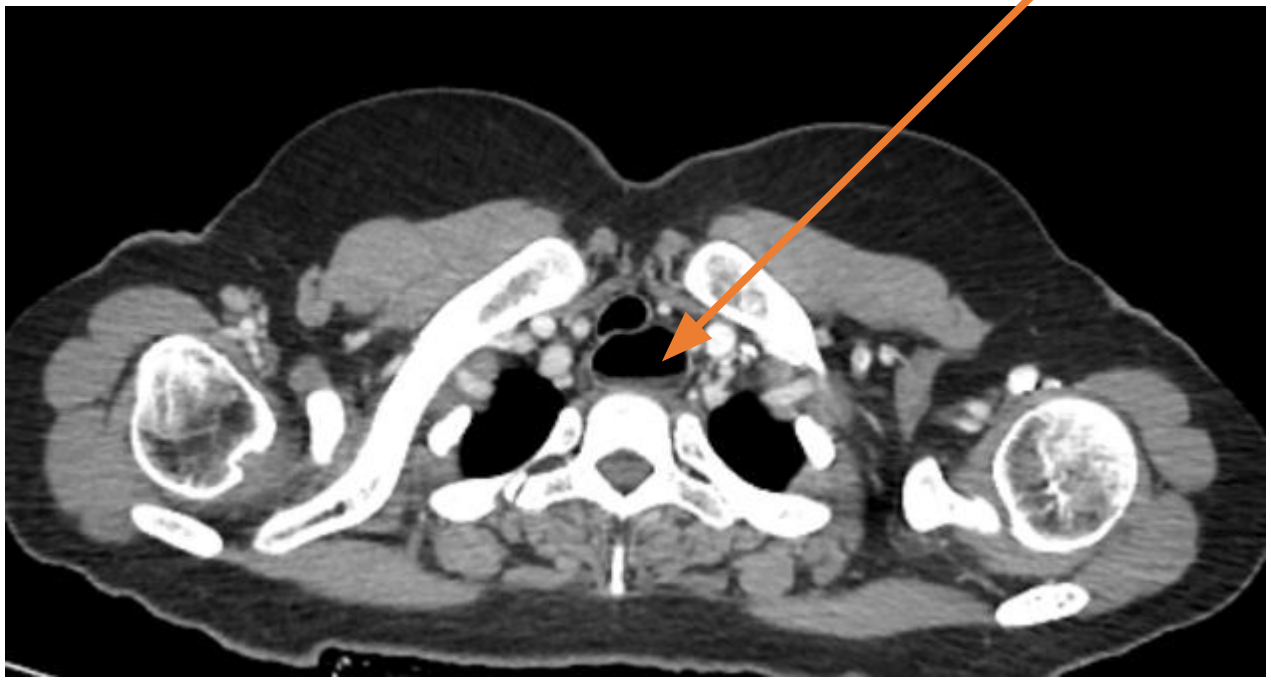

***КТ**

Область пищевода над стриктурой, и соответственно в зоне стриктуры

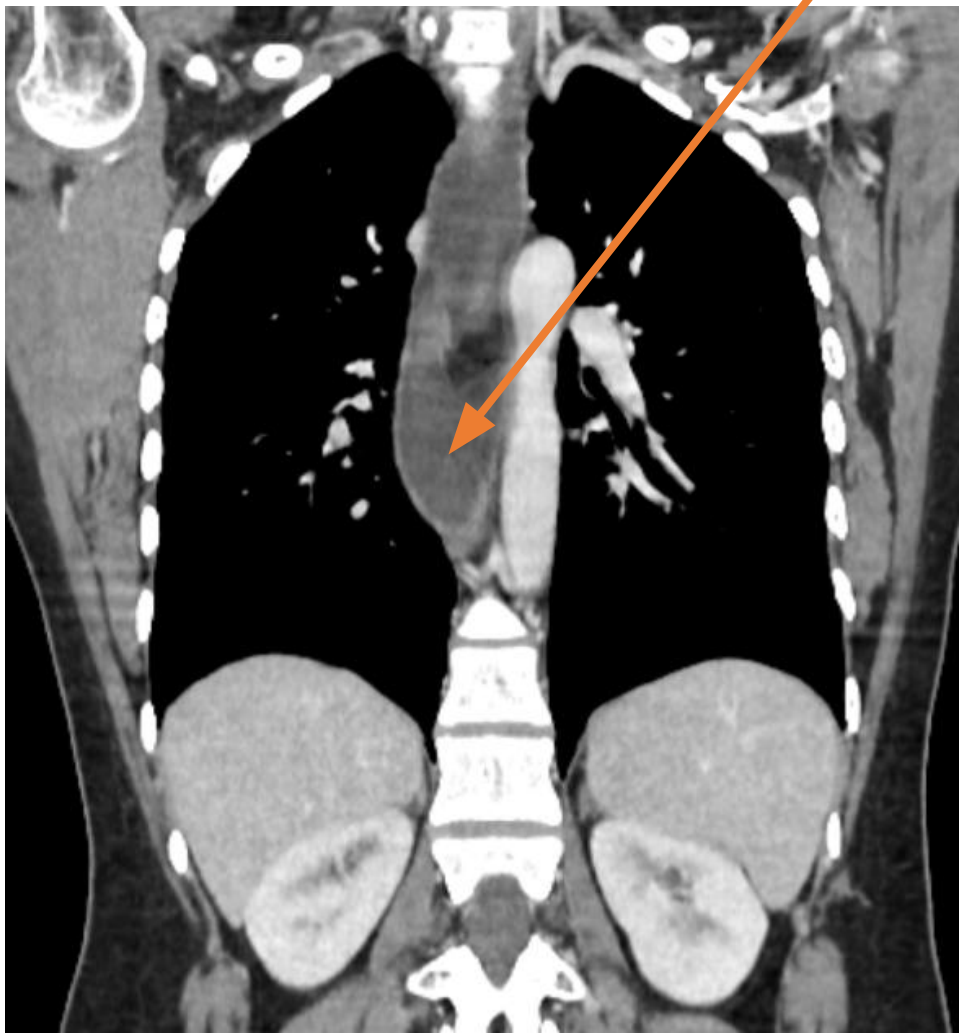

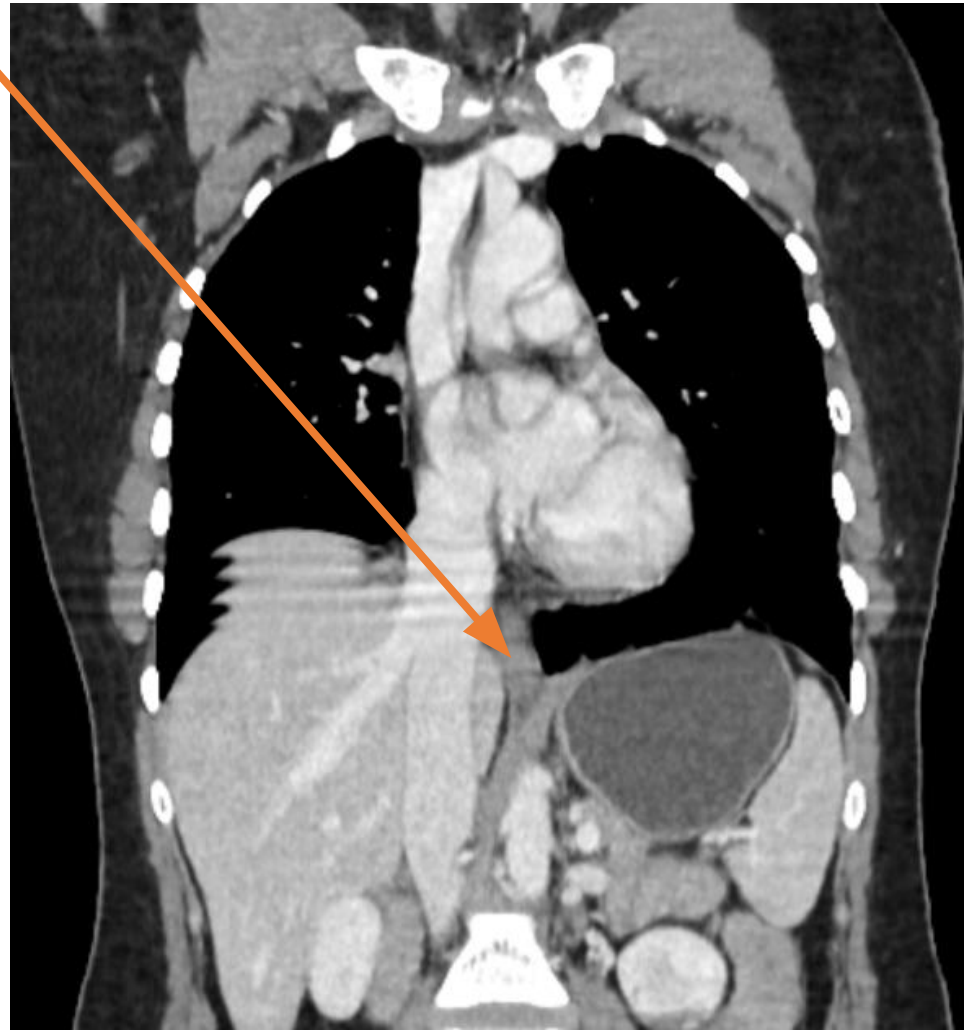

Анатомия



Опять же видно **сильное расширение** над областью сужения

Продольные складки, вероятно всего из-за гипертрофии мышцы нижнего пищеводного сфинктера

Гистология

Видим ганглионарные клетки
в межмышечном сплетении
(нормальный пищевод)

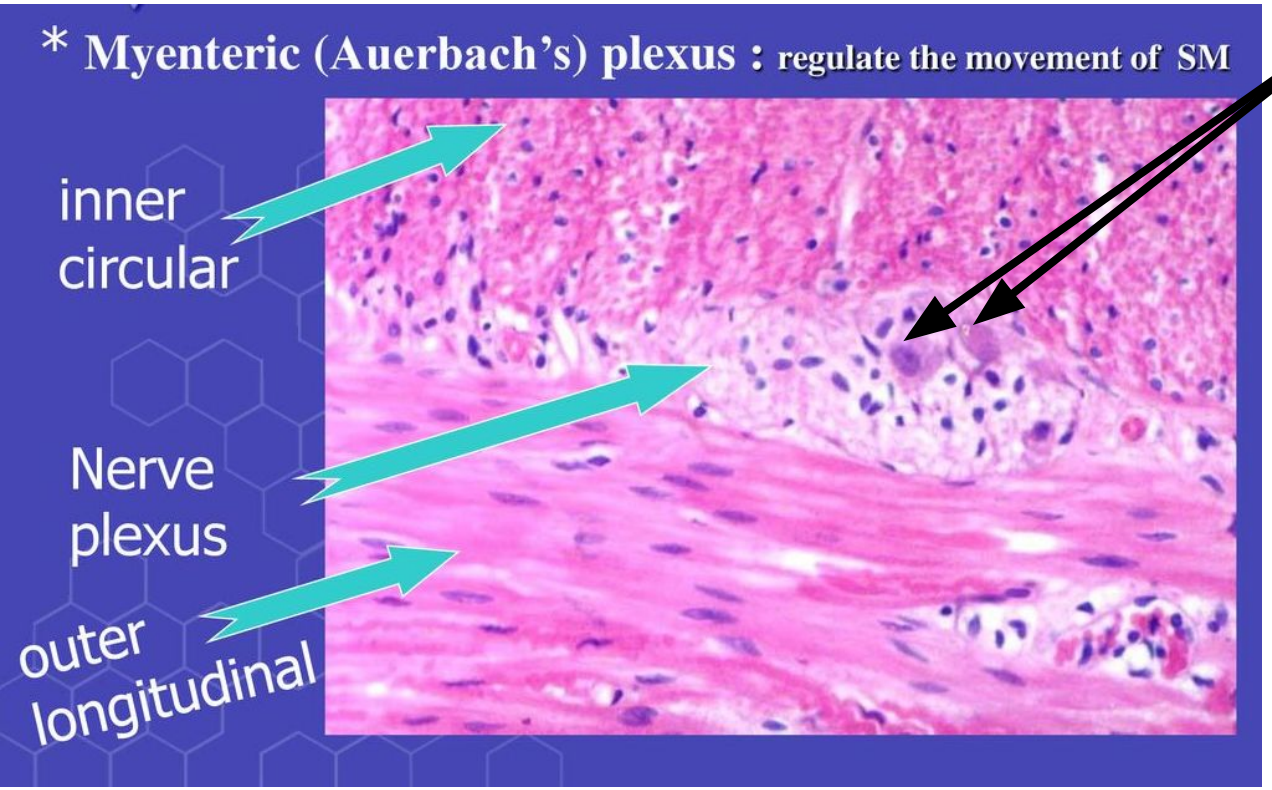

Здесь же ганглионарных
клеток нет

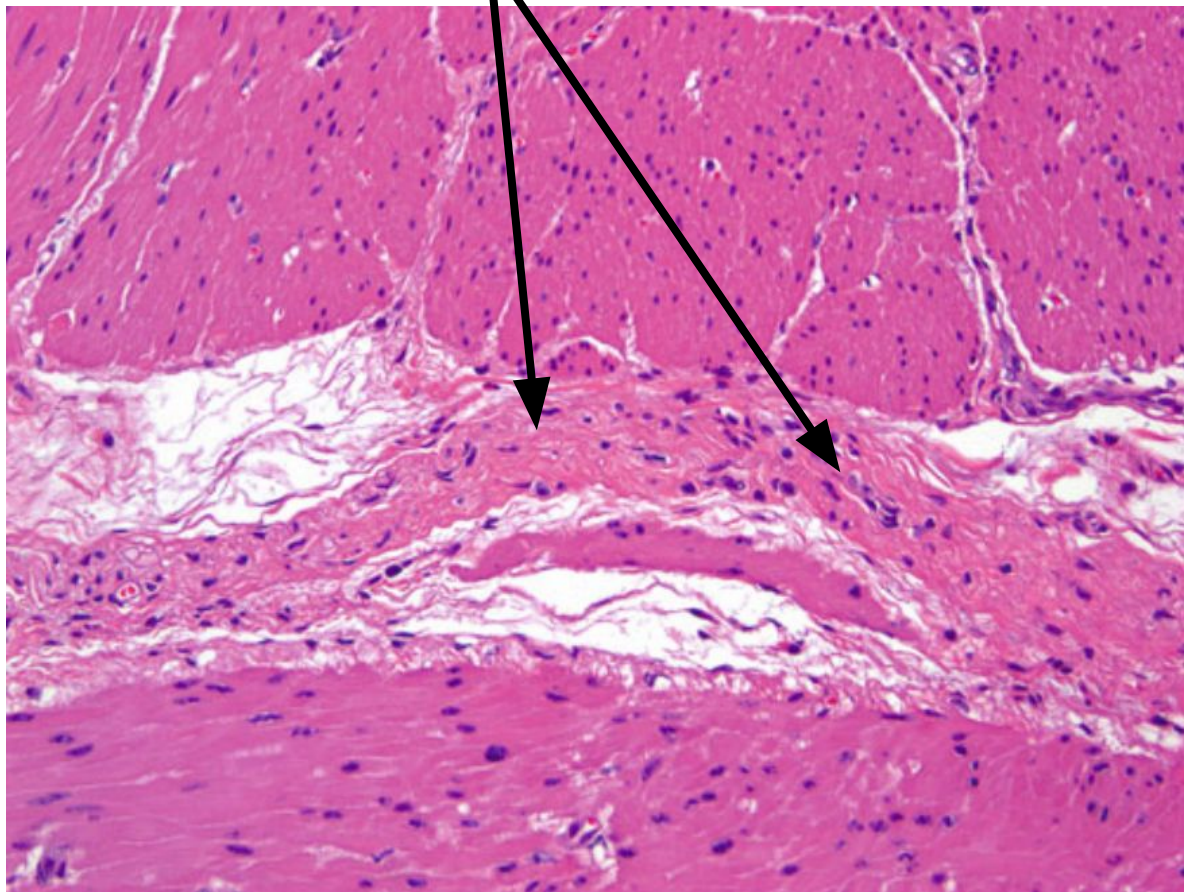

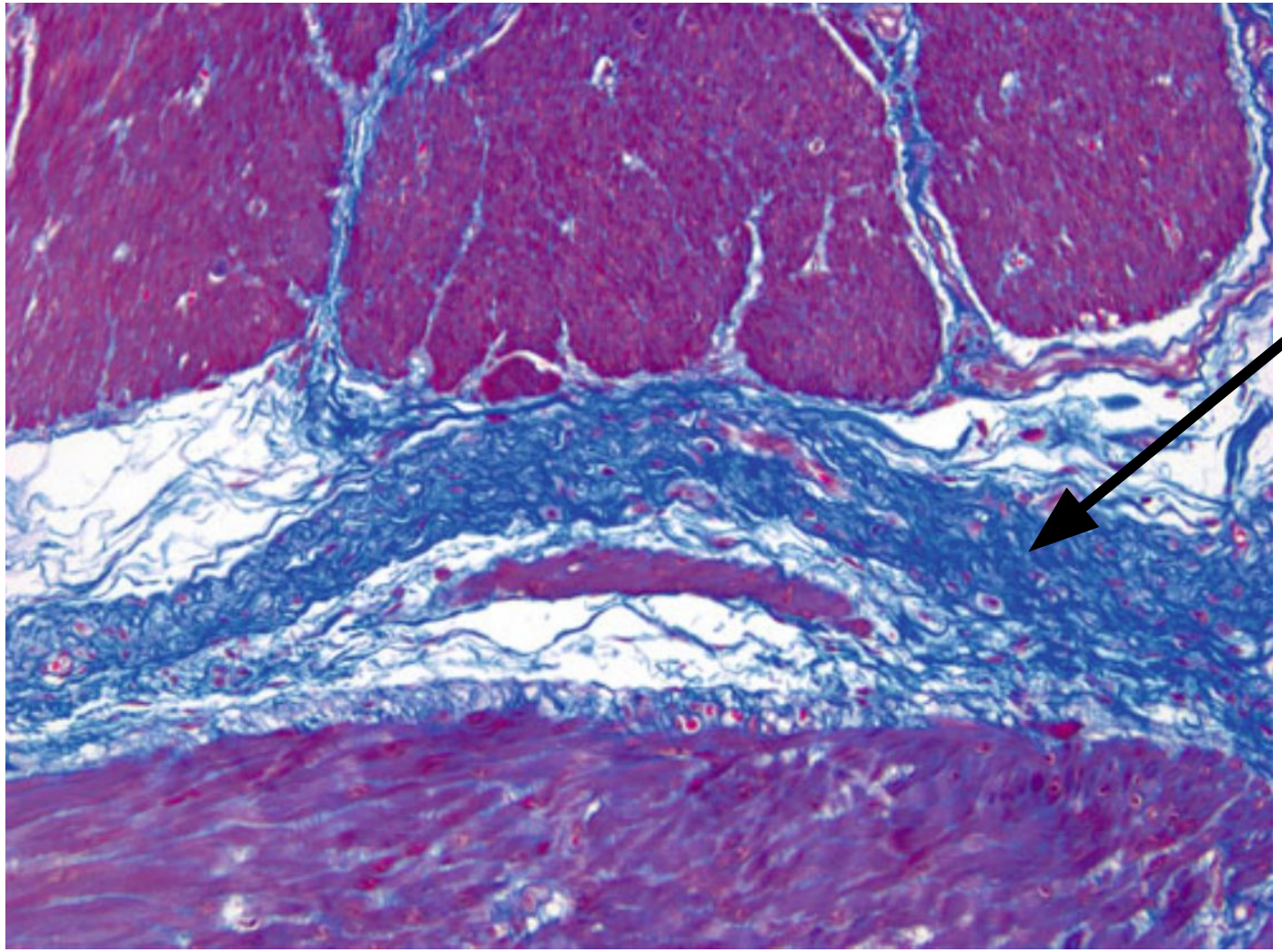

Трихромовое окрашивание
Синим окрашивается **коллаген**, мы видим что весь межмышечный нервный пучок окрашен синим, что значит произошло **замещение нервной ткани** соединительной (последняя стадия)