# Тақырыбы: Периодонтит емдеудің физикалық әдістері

Орындаған: Омашбеков Ж.
Курс: 5
Группа: 7-1
Тексерген: Бақыт Мырзашевна

# Физикалық әдіс

- Физикалық әдіс периодонтиті медикаментозды емдеге көнбесе, тіс қуысын герметикалық жабқан кезде, қызыл иек жылан көзі, периодонтта патологиялық өзгерістер болған жағдайда қолданылады.

# Ем түрінде келесі физикалық әдістер қолдаылады:

- УВЧ
- ДЕРМАТОКОАГУЛЯЦИЯ
- Электрофорез
- Декаметоксин электофорезі
- Миронов
- Иванова

# УВЧ

- Қолданылуы жедел және созылмалы периодонтитте. Бұл әдіс периодонтитте қабыну үрдісін басу үшін және асқынудың алдын алу үшін қолданылады.

# Дерматокоагуляция

- Қолданылуы созылмалы гранулденген периодонтит, тіс түбірінде грануляционды тін өсіп кеткенде. Бұл әдіс тіс түбіріндегі тіндерді ерітіп шығарады.

- Пассивті электродтты науқас йығына бекітеді, активті электродты емделетін тіс қуысына яғни әр канал түбіріне дейн енгізеді. Әр канал коагуляциясы 6 – 8 минут жургізіледі. Канал ішіндегі өскен тін кесілген сон 2 ші рет қайталанып жургізіледі. Әр канал коагуляциясы кезек кезегімен жургізіледі ток күші 40 – 60 Ма. Коагуляциядан кейн тіс түбірі бірден пломбылануы керек.

# Электрофорез

- Тіс түбіріне электрофорез арқылы дәрі дәрмек өткізеді. Периодонтит кезінде емдеудің ең тиімді әдісі болып табылады.

- Қолданылуы тіс қуысына дәрі дәрмекпен тампон қойылады. Электрофорездің активті жағын тіс қуысына салып, қуысты воскпен жабады, пассивті тоқты науқас йығына бекітеді. Тоқ күшін аз мөлшерде көбейтеді 3 мкА, емдеу процесі 15 -20 минут.

# Декаметоксин электрофорезі

- Қолданулуы тіс қуысын жұмсарған дентиннен тазалап, 0,5 – 1 пайызды тампонға малынған дәріні тіс қуысына қойып жабысқақ электродпен бекітеді. Емдеу курсы 20 минут.

Көрсеткіші: Фиброзды пперіодонтит 1 – 2 процедура, гранулденген, гранулематозды периодонтит өршуі кезінде 3 – 6 процедура.

# Активті электрод

- Активті электродты арнайы ұштаққа бекітіп, изолирующий материал мен жауып, дәрігер тіс каналына қолмен бекітеді, пассивті электродты науқас қолына бинтпен бекітіп. Науқастың сезінуі бойынша тоқ жіберіледі. Тоқ куші 3 – 5 мА.

- Миронов айтуы бойынша 2 пайызды йод ерітіндісі верхушечный периодонтит емдеу кезінде қолданылады. Бұл үшін ультразвукты генератор 880 – 900 кГц қолд. Процедура 1 минутқа созылады және қабыну үрдісіне байланысты.

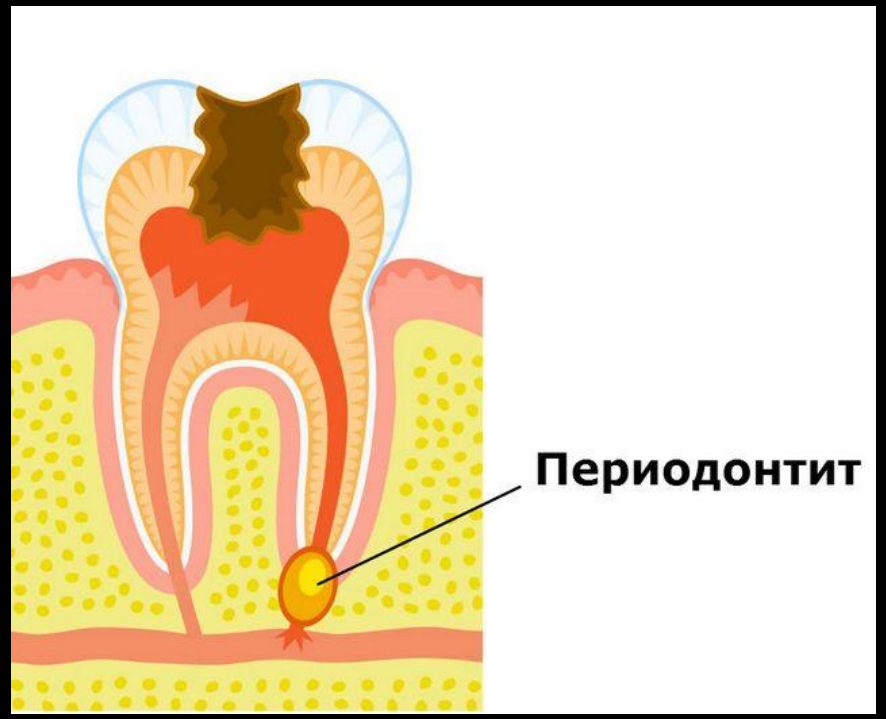

- Иванов айтуы бойынш науқас тіс қуысындағы ауру сезімін қабыну үрдісін басу үшін УВЧ қолданылады. УВЧ қан тамырына әсер етіп зат алмасу процесін жақсартады.

Қолданылуы қабынған тіс қуысын ыдыранды дентиннен тазаланады. Тіс қуысына активті электрод енгізіліп, ал пассивті электрод ұрт қа қойылады. Яғни активті электродтан 1 – 1,5 см қашықтықта болуы керек. Процедура 10 – 15 минутқа созылады.