ЯБ. Клиническая картина, течение заболевания. Диагностика

- Жалобы → Гипотеза диагноза

- Анамнез
- Осмотр
- Лабораторные данные
- Рентгенолог. исследование

→ Подтверждение гипотезы

- ФГДС с биопсией

→ Утверждение диагноза

Лабораторно-инструментальная диагностика

1. Исследование кислотопродуктивной функции желудка : исследование желудочного сока и PH-метрия.
2. О/а крови
3. Кал на скрытую кровь
4. Рентгеноскопия желудка
5. Эзофагогастродуоденоскопия
6. Гистологическое исследование гастробиоптата
7. Исследование HP

ЭФГДС

- наличие язвенного дефекта, его определяется **локализация, глубина, форма, размеры**
- оценить состояние дна и краев язвы
- При язве желудка в обязательном порядке для исключения злокачественного характера – прицельная биопсия дна и краев язвы.

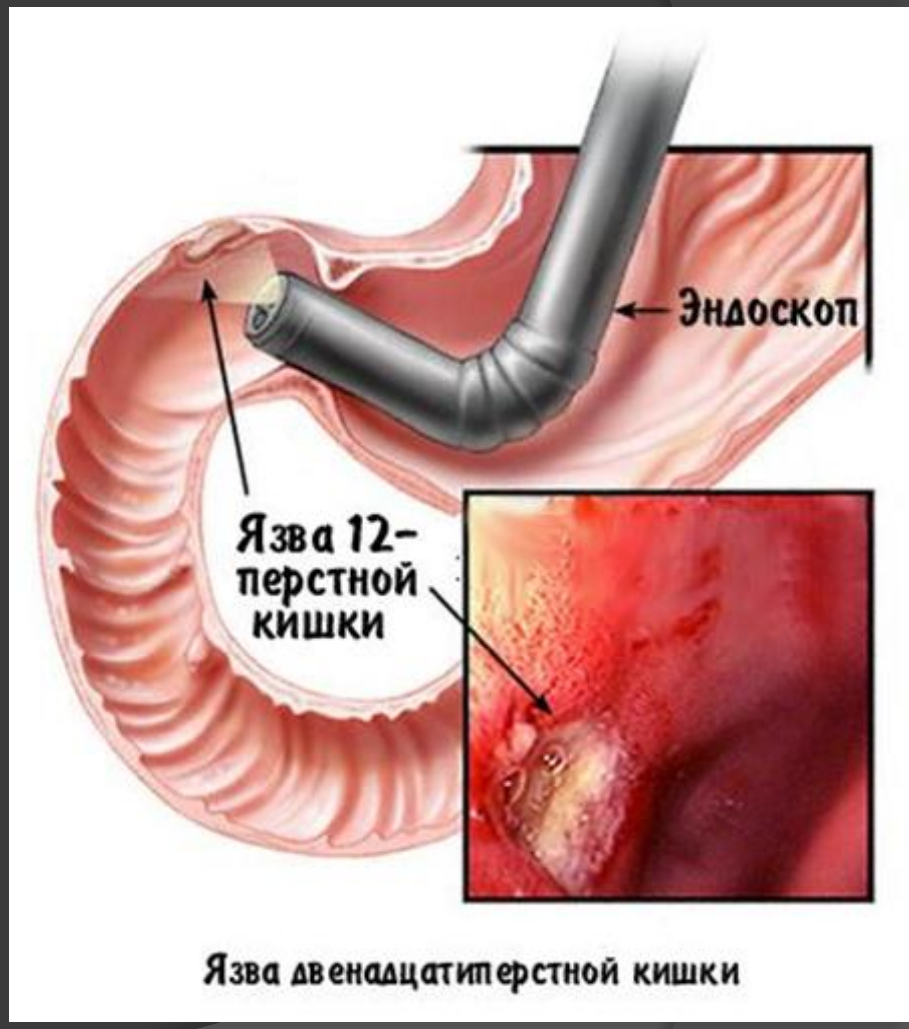

Эндоскопическая картина желудка

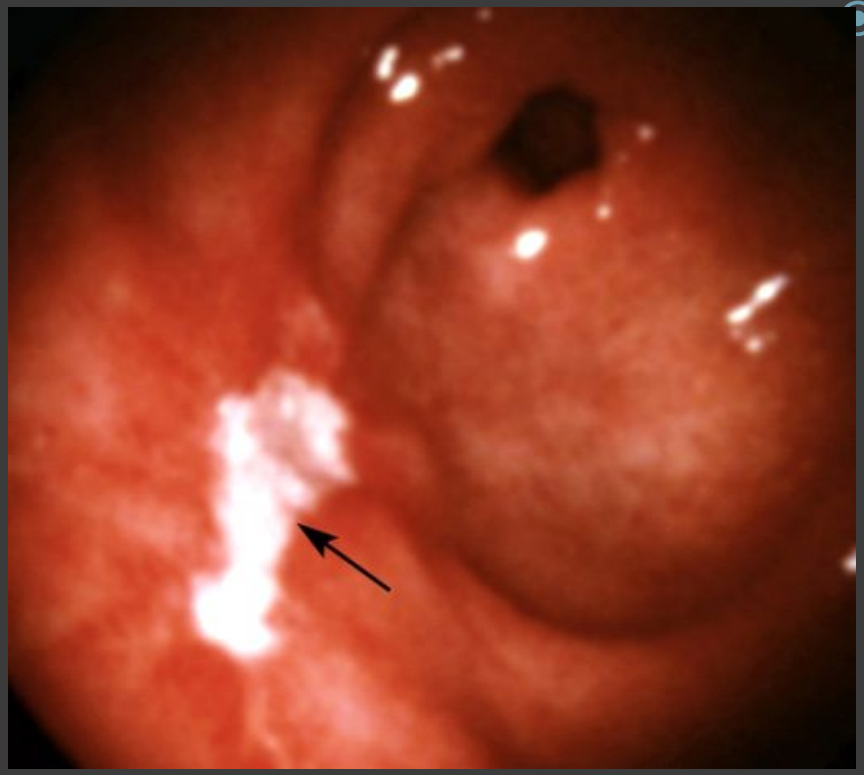

- Язва передней стенки антрального отдела желудка: виден продольный неправильной формы язвенный дефект, покрытый белым фибрином (указан стрелкой); края язвы гиперемированы; отмечается конвергенция складок слизистой оболочки к краям язвы

ФГДС позволяет:

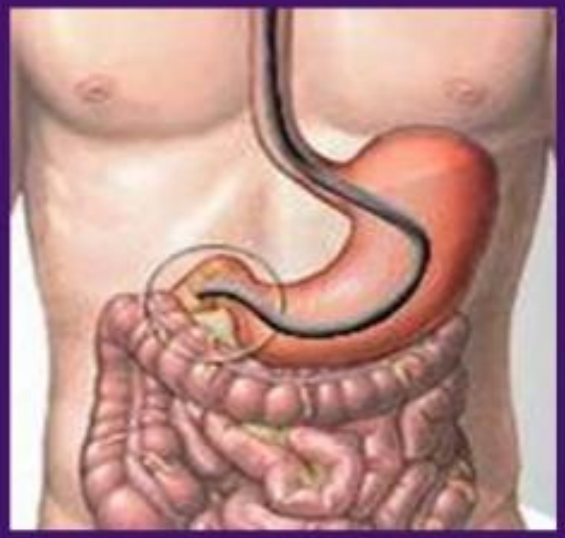

- 1. Выявить язвенный дефект и описать его локализацию, размеры, характер, наличие и распространенность сопутствующего воспаления слизистой;
- 2. Обеспечить объективный контроль за эффективностью противоязвенного лечения, скоростью и качеством рубцевания;
- 3. Проводить высокоэффективное местное лечение язвы путем введения различных лекарственных веществ непосредственно в область поражения или облучения язвы низкоинтенсивным гелий-неоновым лазером (эндоскопическая лазеротерапия).

Искусственное контрастирование желудка путем приема внутрь водной взвеси сульфата бария

Наиболее типичными рентгенологическими признаками *язвы* желудка или двенадцатиперстной кишки являются:

- 1) симптом «ниши» (контура или рельефа слизистой) с воспалительным валиком вокруг нее;
- 2) конвергенция складок слизистой оболочки к нише;
- 3) симптом «указующего перста» (симптом де Кервена);
- 4) *Ускоренное продвижение бариевой взвеси* в области изъязвления (симптом местной гипермобильности);
- 5) наличие большого количества жидкости в желудке натощак (неспецифический признак).

Схематическое изображение рентгенологических симптомов ЯБЖ

Симптом ниши

Конвергенция складок слизистой оболочки к нише

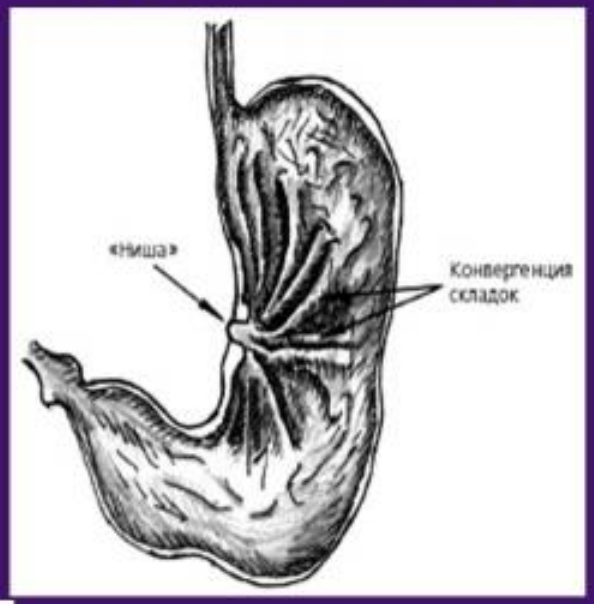

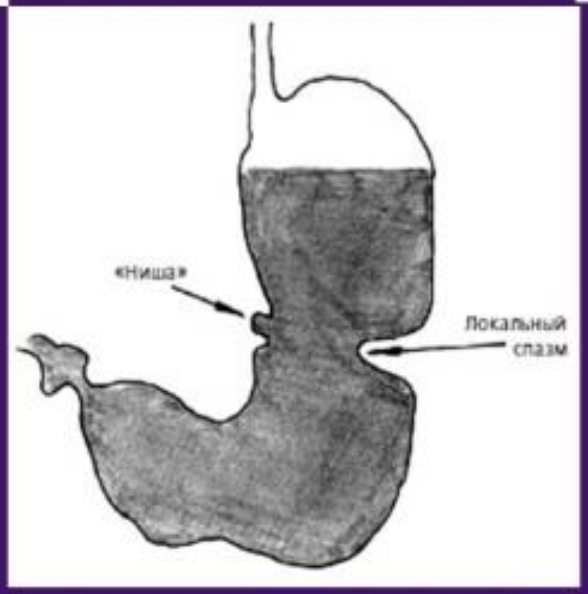

Симптом «указывающего перста»

- 1. Дыхательный тест на мочевину – определение в выдыхаемом больным воздухе изотопов С-13, которые выделяются в результате расщепления в желудке меченой мочевины под действием уреазы Helicobacter pylori (A, 1b, NICE 2004). Используется как для диагностики, так и для контроля эффективности эрадикации (должен проводиться не менее чем спустя 4 недели после окончания лечения).
- 2. Выявление антигенов Helicobacter Pylori (HpSA) в кале. Новый тест, характеризуется сравнимой достоверностью с дыхательным тестом на мочевину. Применяется как для диагностики Helicobacter Pylori, так и для контроля эффективности эрадикационной терапии.

- 3. Серологический тест (определение JgG к Helicobacter Pylori). Характеризуется меньшей чувствительностью и специфичностью, по сравнению с дыхательным тестом на мочевину и выявлением антигенов к Helicobacter Pylori в кале. Однако, поскольку первые 2 теста характеризуются высокой стоимостью, то использование серологического теста может быть оправданно при высокой распространенности Helicobacter Pylori, особенно при первичной диагностике Helicobacter Pylori.

  4. Посев культуры не следует использовать для диагностики Helicobacter Pylori, поскольку существуют более простые и высокочувствительные специфичные методы установления диагноза. Использование посева культуры оправданно только в случае выявления антибиотикочувствительности и резистентности у пациентов с двумя и более случаями неудачной эрадикационной терапии.
  В данный момент наиболее доступен экспресс-метод определения HP в слюне с последующим подтверждением биопсии.