



*Московский государственный медико-  
стоматологический университет  
им. А.И. Евдокимова*

# ПЕРИКОРОНИТ.

## Классификация и клиническая картина

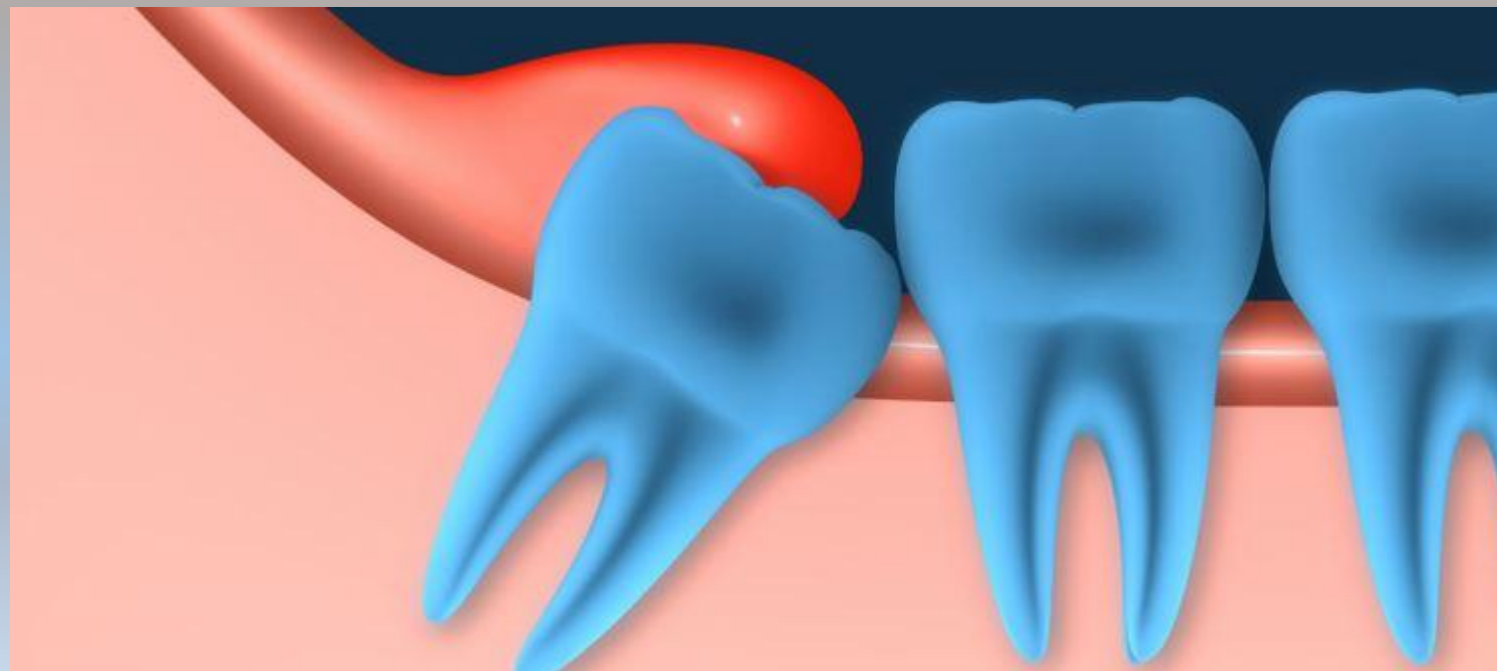Выполнили студентки 4 к., 8 гр.

Тангиева З.М.

Фидарова К.Б

# Перикоронит -

представляет собой воспаление мягких тканей, окружающих коронку коренного зуба, при его неполном или затрудненном прорезывании.



# Классификация:

По течению

- Острый
- Хронический
- Рецидивирующий

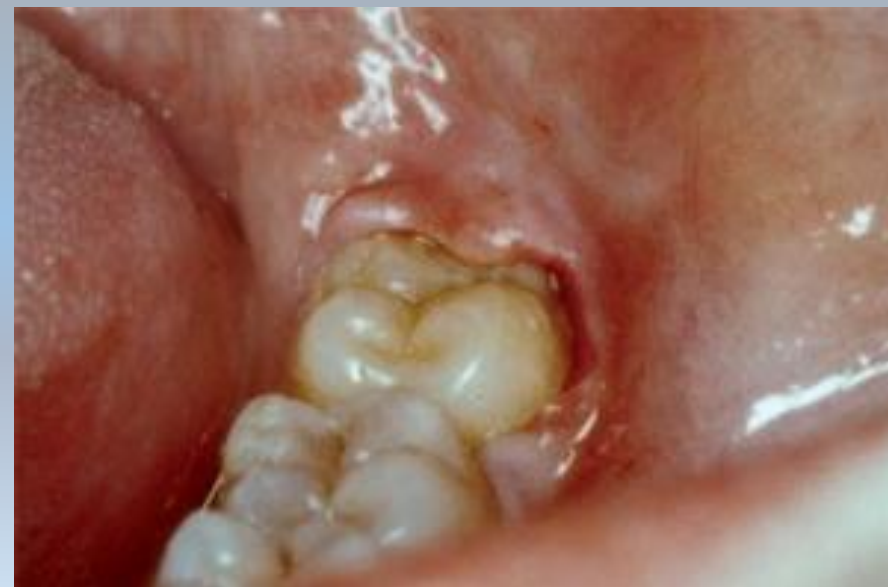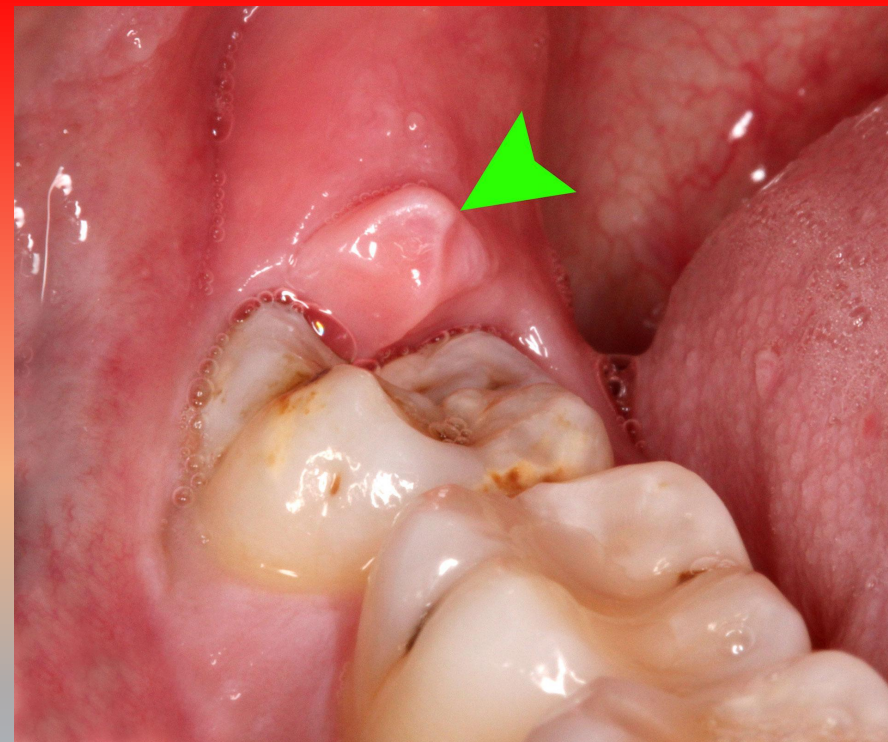
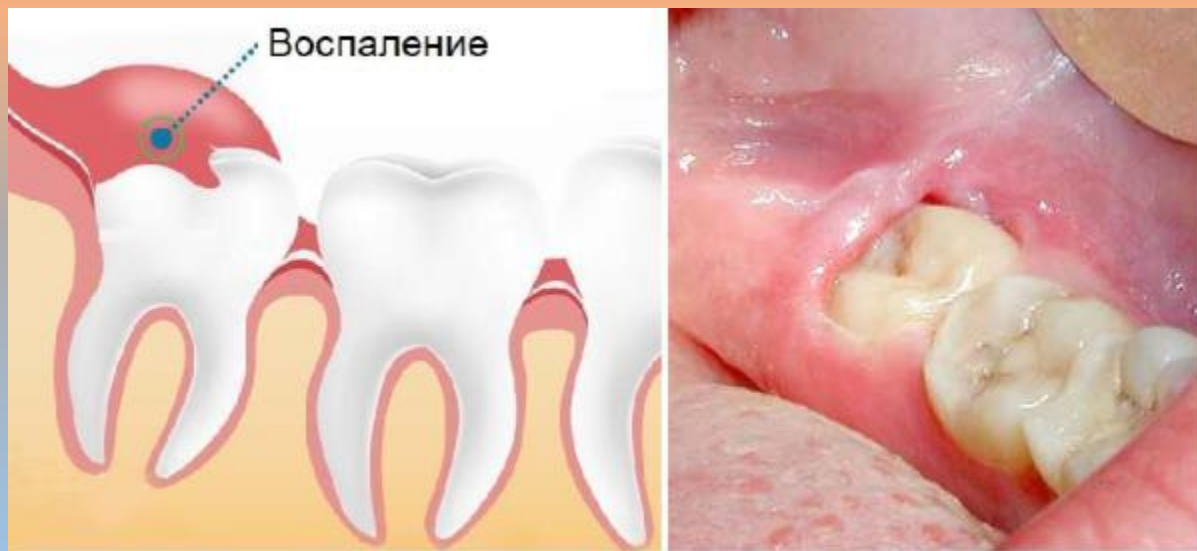По МКБ-10

- K05. Гингивит и болезни пародонта
- K05.2 Острый перикоронит

В зависимости от вида воспаления мягких тканей

- Катаральный
- Гнойный
- Язвенный

# Клиническая картина:



# Клиническая картина:



## общая

- Подъем температуры до  $37,5^{\circ}\text{C}$
- Общее недомогание
- Слабость



## местная

- Ноющие боли, которые через 2-3 дня приобретают острый характер
- Отечная и гиперемизированная слизистая оболочка в области причинного зуба, наличие «отечного капюшона»
- Затрудненное жевание на пораженной стороне
- Возможна болезненность
- Возможно нарушение глотания
- Подъем температуры до  $37,5^{\circ}\text{C}$
- Поднижнечелюстные лимфатические узлы воспалены и/или болезненны
- Иррадиация боли в ухо, височную область
- В зависимости от формы воспаления тканей возможен гной

