ФГБОУ ВО КрасГМУ им. проф. В.Ф. Войно-Ясенецкого Минздрава России

Кафедра нервных болезней с курсом медицинской реабилитации ПО

Лекция № 1

Тема: Вступительная лекция. Организация произвольных движений

Специальность 31.05.01 – Лечебное дело

д.м.н, проф. Прокопенко С.В.

Красноярск 2018

План лекции:

1. Произвольные и непроизвольные движения человека.
2. Понятие о рефлекторной дуге.
3. Центральный и периферический двигательный нейроны.
4. Управление произвольными движениями.
5. Центральный и периферический парез.

Цель:

- Знать организацию, строение и ход двигательного пути; центральный паралич и периферический паралич; синдромы поражения пирамидного пути на различных уровнях: кора, капсула, ствол, спинной мозг; синдромы поражения периферического нейрона на уровне: переднего рога, переднего корешка, двигательного ядра ЧМН и периферического нерва.

Движения человека:

- произвольные (сознательные)
- непроизвольные (рефлекторная дуга)

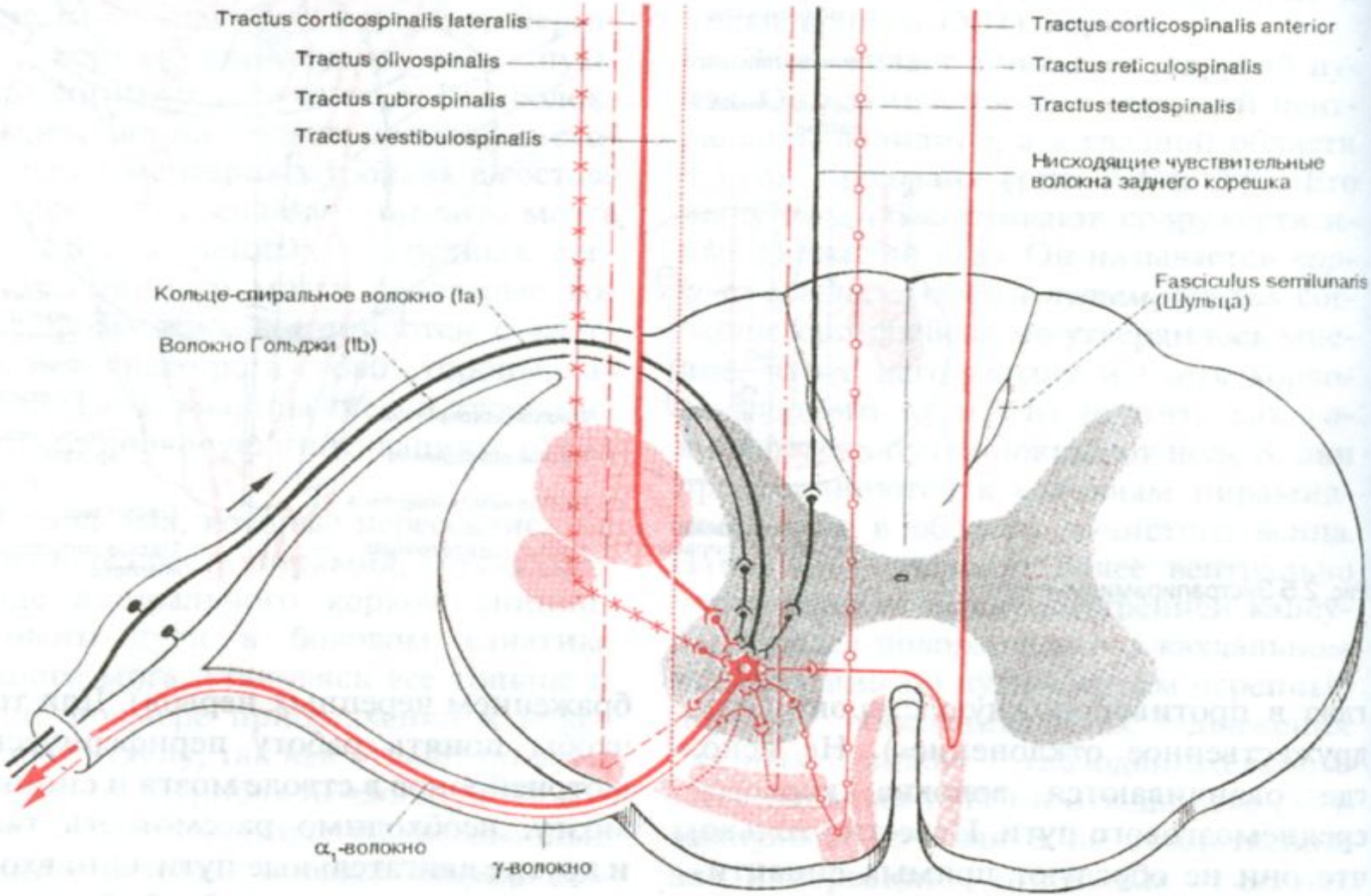
Tractus corticospinalis lateralis
Tractus olivospinalis
Tractus rubrospinalis
Tractus vestibulospinalis
Tractus corticospinalis anterior
Tractus reticulospinalis
Tractus tectospinalis
Нисходящие чувствительные волокна заднего корешка
Fasciculus semilunaris (Шульца)
Кольце-спиральное волокно (Ia)
Волокно Гольджи (Ib)
α_1-волокно
γ-волокно

Принцип «воронки»:

- двигательные пути (кортикоспинальный, руброспинальный, ретикулоспинальный, вестибулоспинальный и др.) заканчиваются на уровне мотонейронов передних рогов спинного мозга

- Первый двигательный нейрон (корковый) – управление движением
- Второй двигательный нейрон (мотонейроны спинного мозга) – выполнение двигательных команд

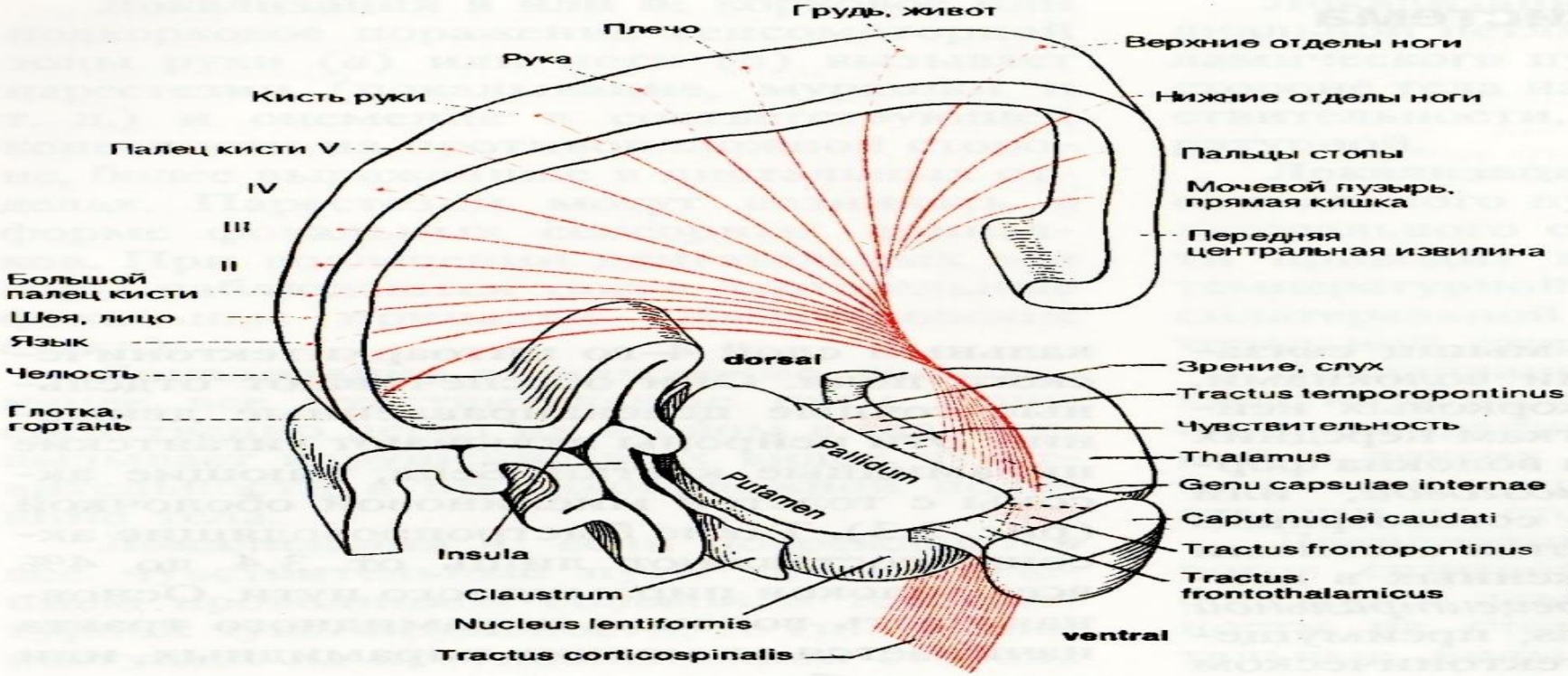

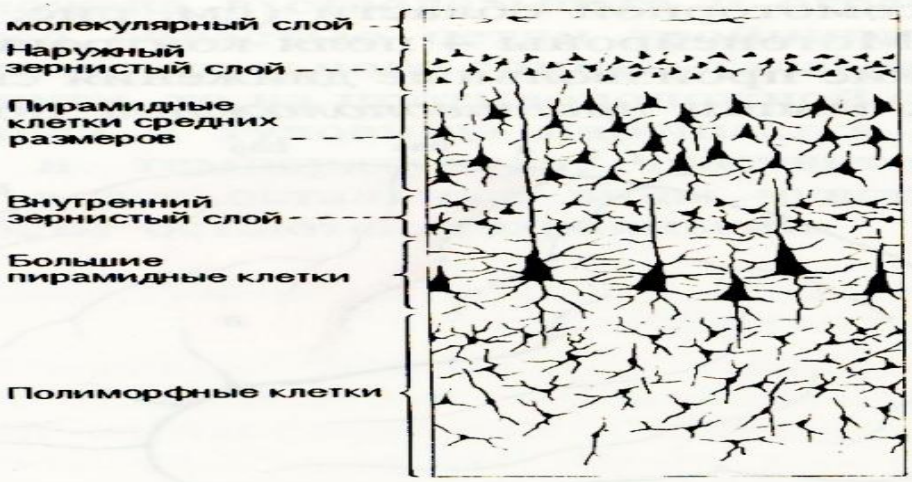

Ри
че
сх
бе
то

ны тела, поско
кон пирамидн
противоположн
сти продолгов
Стимуляция п
движения отде
как стимуляци
сложные движе
всей руки или

Импульсы
гательной кор
заключенным
рамидного тра
ково-ядерный п
(corticobulbaris)
на ядрах череп
в стволе мозга

Кортикоспинальный путь (пирамидный тракт):

- передняя центральная извилина- лучистый венец – внутренняя капсула – ствол головного мозга – перекрест – боковые столбы спинного мозга – мотонейроны передних рогов спинного мозга

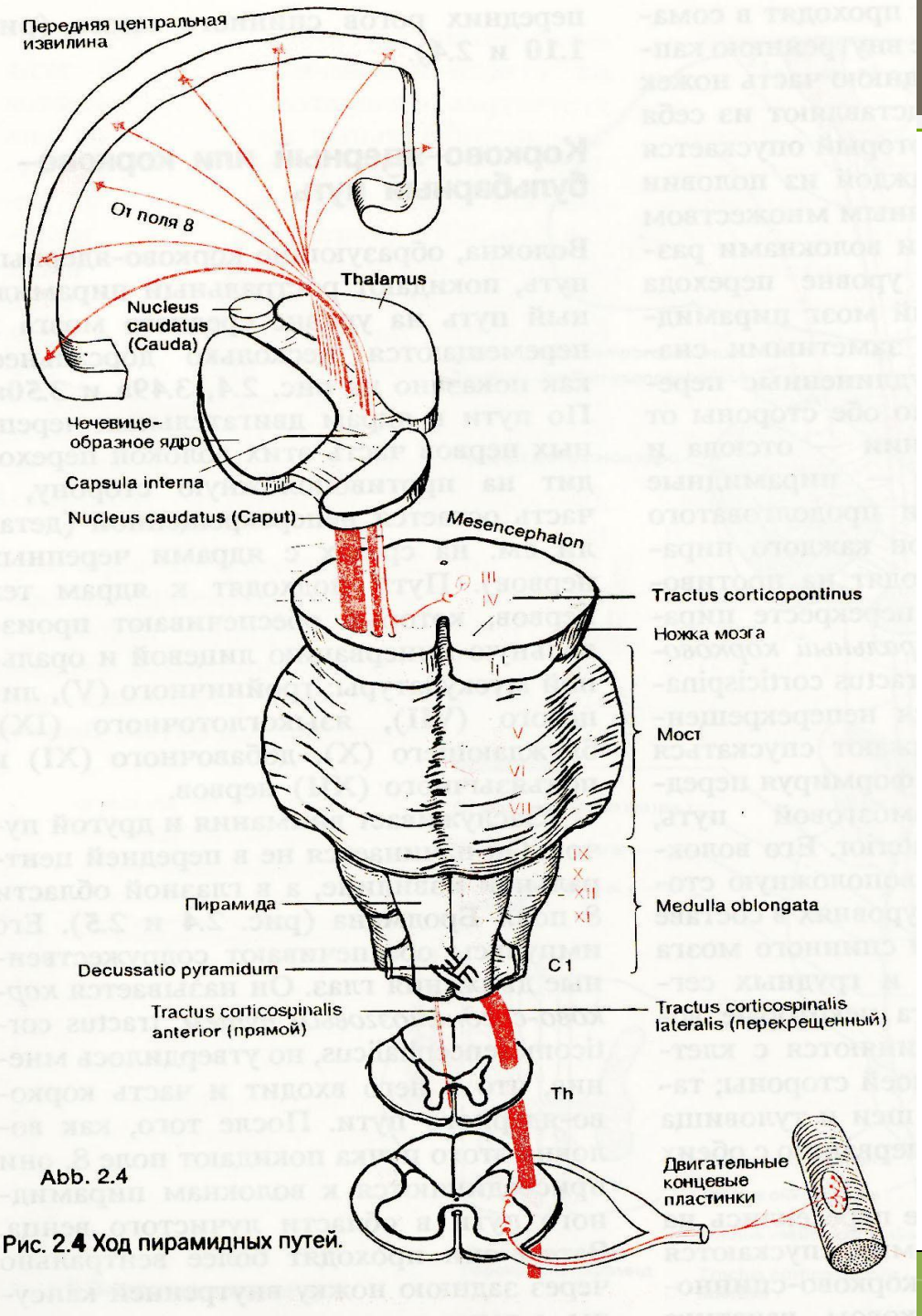

Рис. 2.4 Ход пирамидных путей.

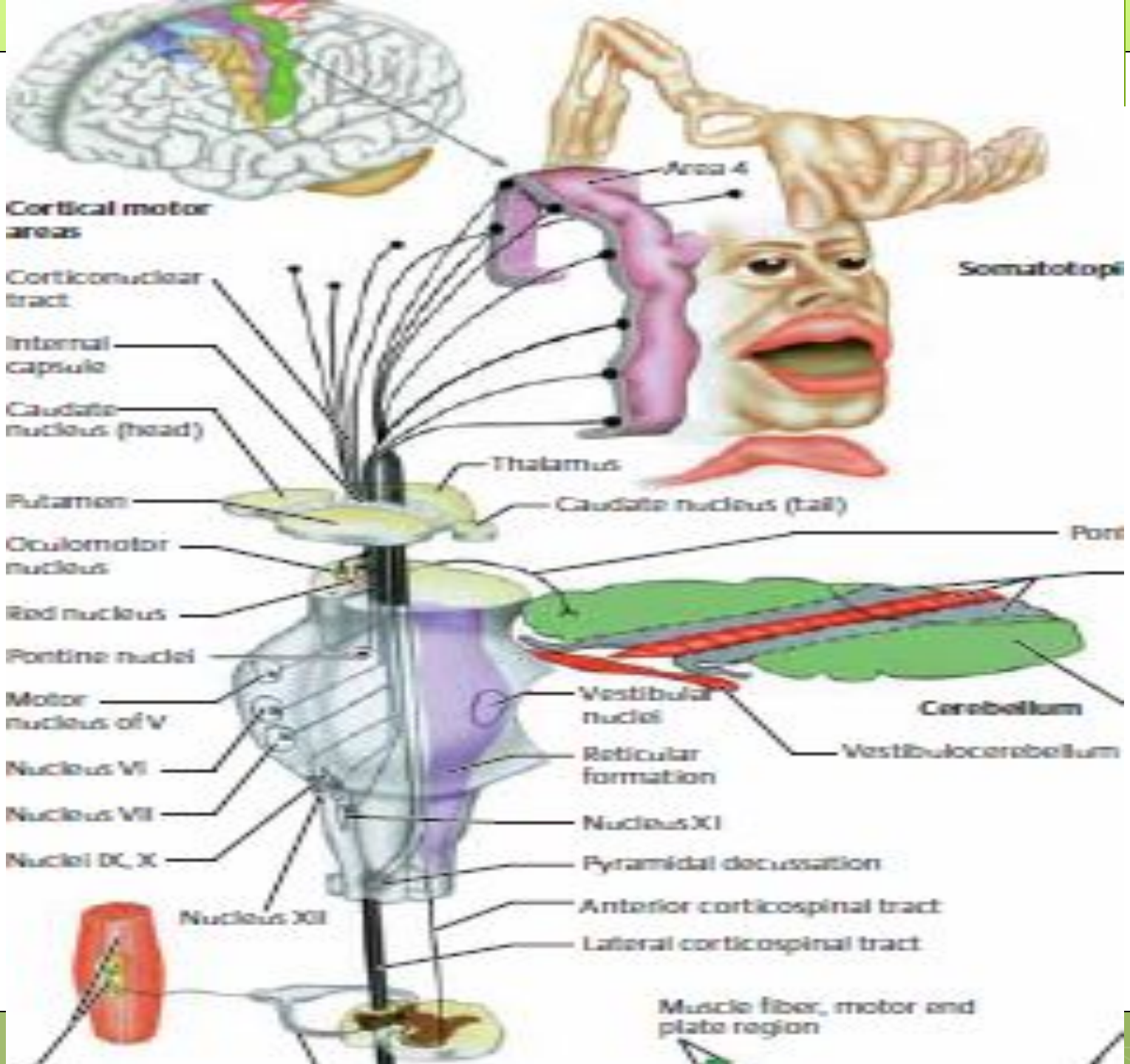
Cortical motor areas
Area 4
Somatotopi
Corticonuclear tract
Internal capsule
Caudate nucleus (head)
Thalamus
Putamen
Caudate nucleus (tail)
Oculomotor nucleus
Pont
Red nucleus
Pontine nuclei
Motor nucleus of V
Vestibular nuclei
Cerebellum
Vestibulocerebellum
Nucleus VI
Reticular formation
Nucleus VII
Nucleus XI
Nuclei IX, X
Pyramidal decussation
Nucleus XII
Anterior corticospinal tract
Lateral corticospinal tract
Muscle fiber, motor end plate region

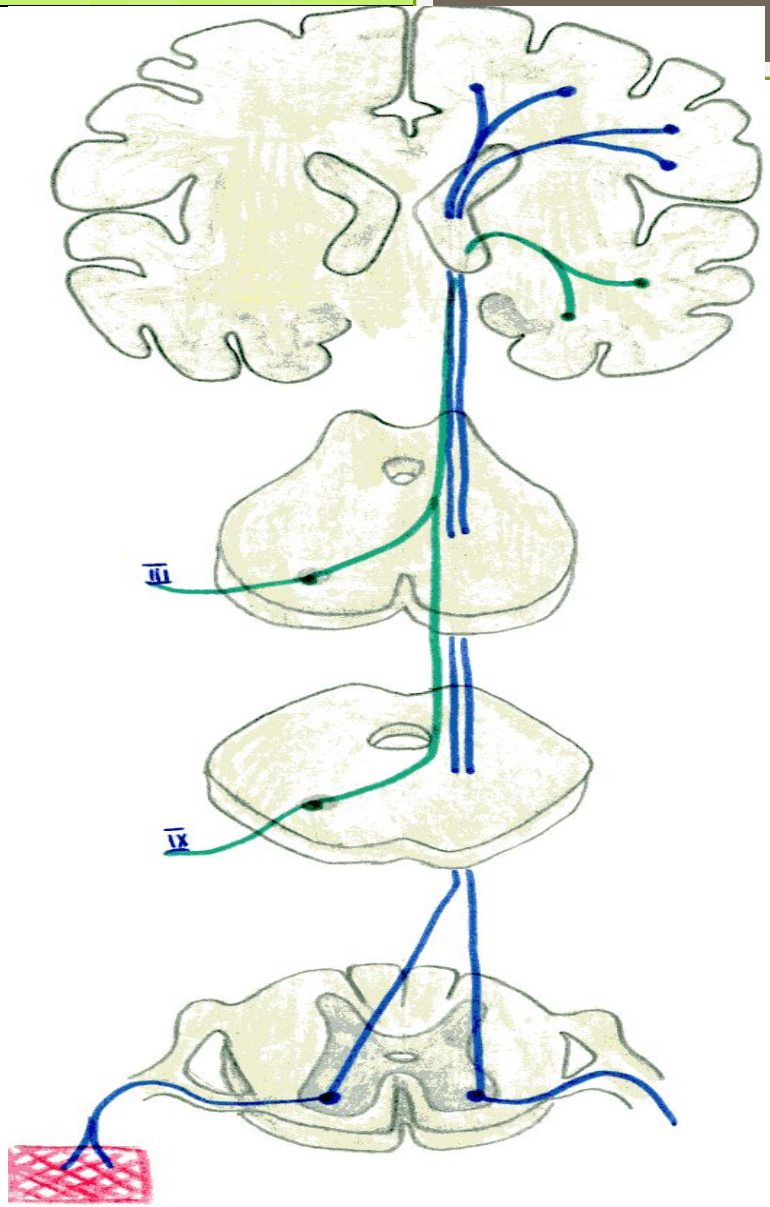
III
IX

Оценка состояния двигательной сферы:

- Произвольные движения – мотоскопия, объем произвольных движений, мышечная сила;
- Непроизвольные движения – мышечный тонус, рефлексы

- Поражение первого (коркового) нейрона или аксона – центральный парез (паралич)
- Поражение второго (периферического) нейрона или аксона – периферический парез (паралич)

- Центральный парез (паралич): отсутствие коркового влияния на двигательную активность и «растормаживание» активности периферических (вторых) мотонейронов;
- Периферический парез (паралич): двигательный импульс не доходит до мышцы

Симптомы центрального пареза (паралича):

- - ограничение объёма произвольных движений, снижение мышечной силы;
- - высокий мышечный тонус;
- - гиперерефлексия, но при этом исчезновение поверхностных рефлексов и трансформация части из них в патологические;
- - патологические рефлексы;
- - клонусы стоп;
- - патологические синкинезии;
- - защитные рефлексы;
- - отсутствие грубых мышечных атрофий;
- - отсутствие грубых изменений на электромиограмме

Симптомы центрального пареза (паралича):

- - ограничение объёма произвольных движений, снижение мышечной силы;
- - высокий мышечный тонус;
- - гиперерефлексия, но при этом исчезновение поверхностных рефлексов и трансформация части из них в патологические;
- - патологические рефлексы;
- - клонусы стоп;
- - патологические синкинезии;
- - защитные рефлексы;
- - отсутствие грубых мышечных атрофий;
- - отсутствие грубых изменений на электромиограмме

Симптомы центрального пареза (паралича):

- - ограничение объёма произвольных движений, снижение мышечной силы;
- - высокий мышечный тонус;
- - гиперерефлексия, но при этом исчезновение поверхностных рефлексов и трансформация части из них в патологические;
- - патологические рефлексы;
- - клонусы стоп;
- - патологические синкинезии;
- - защитные рефлексы;
- - отсутствие грубых мышечных атрофий;
- - отсутствие грубых изменений на электромиограмме

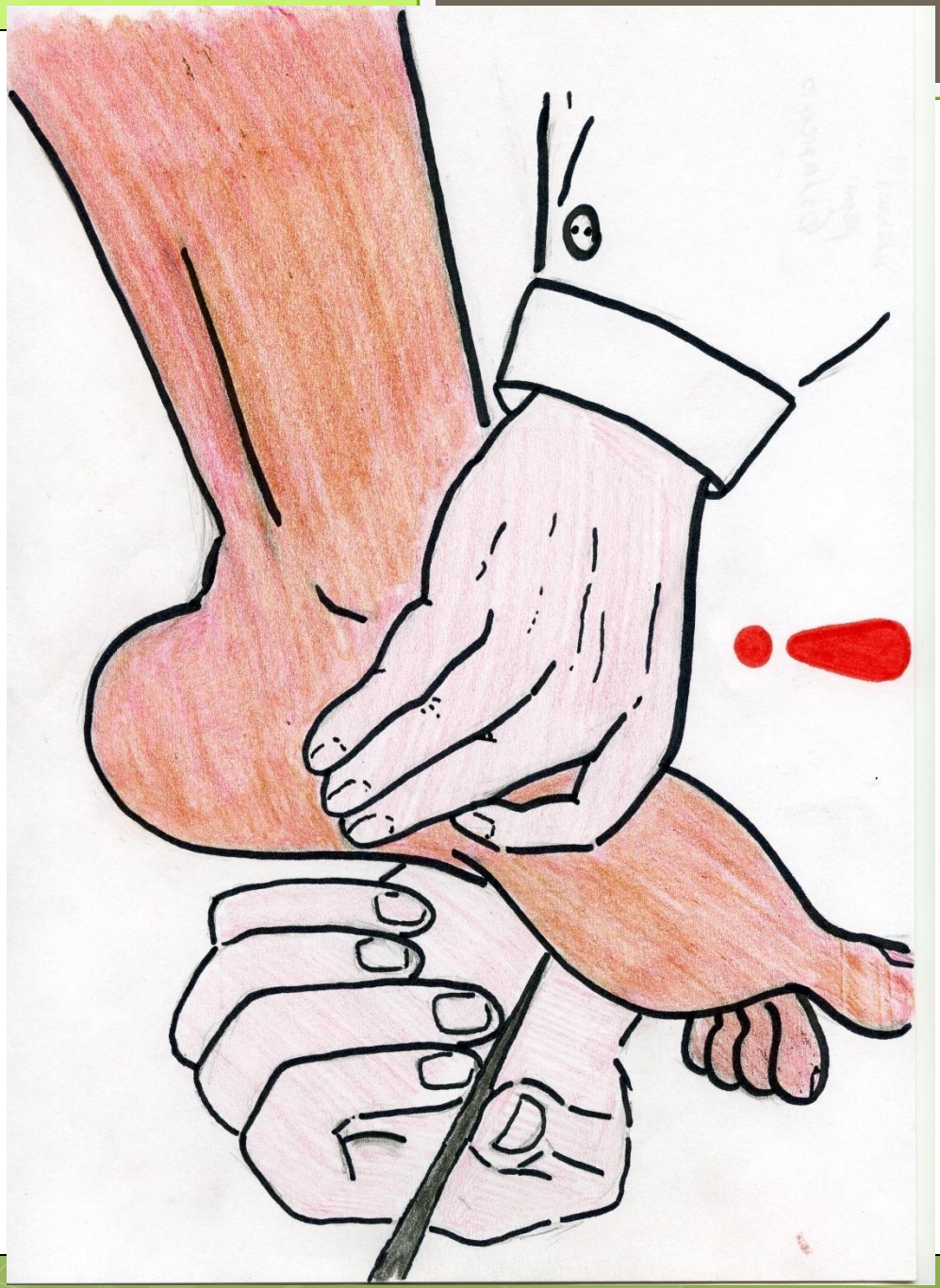

Симптомы периферического пареза (паралича):

- - ограничение объёма произвольных движений, снижение мышечной силы;
- - гипотония (атония);
- - гипорефлексия (арефлексия);
- - гипотрофия мышц (атрофия);
- - грубые изменения на электромиограмме;
- - фибрилляции (при поражении мотонейрона)

Особенности центрального пареза при различных уровнях поражения:

Корковый уровень поражения – монопарез на противоположной стороне, синдром Джексоновской эпилепсии;

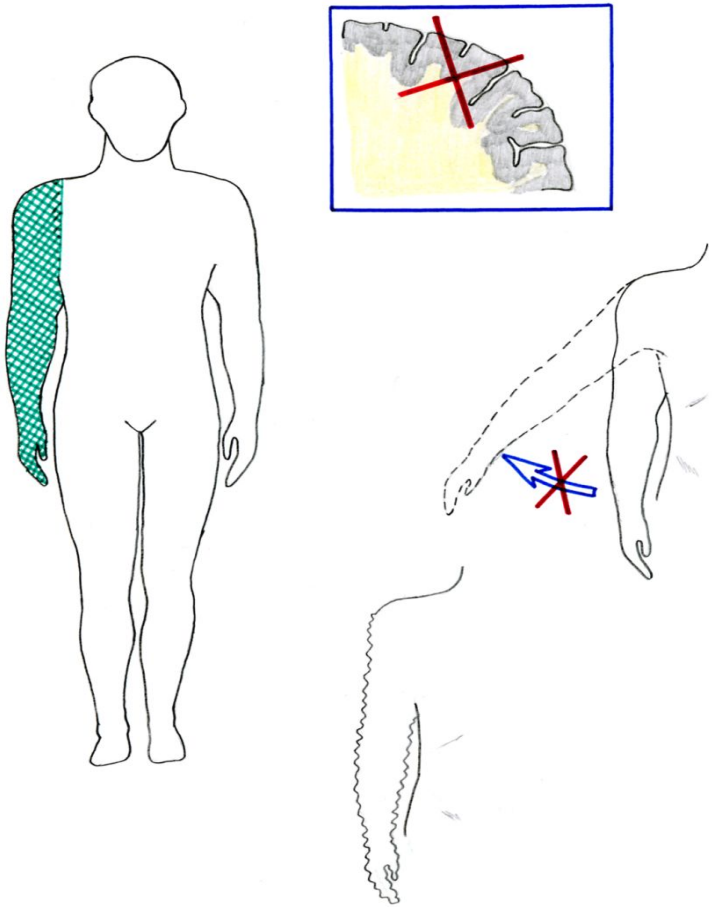

Капсулярный (внутренняя капсула) – гемиплегия на противоположной стороне, гемианестезия, гемианопсия

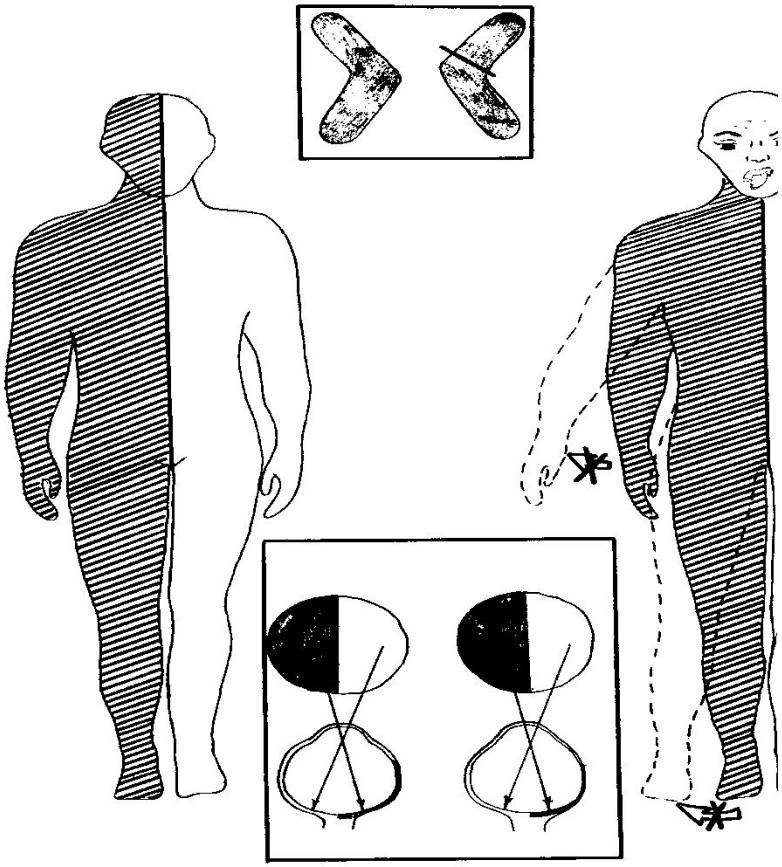

Лучистый венец – гемипарез на противоположной стороне, больше выраженный в руке или в ноге;

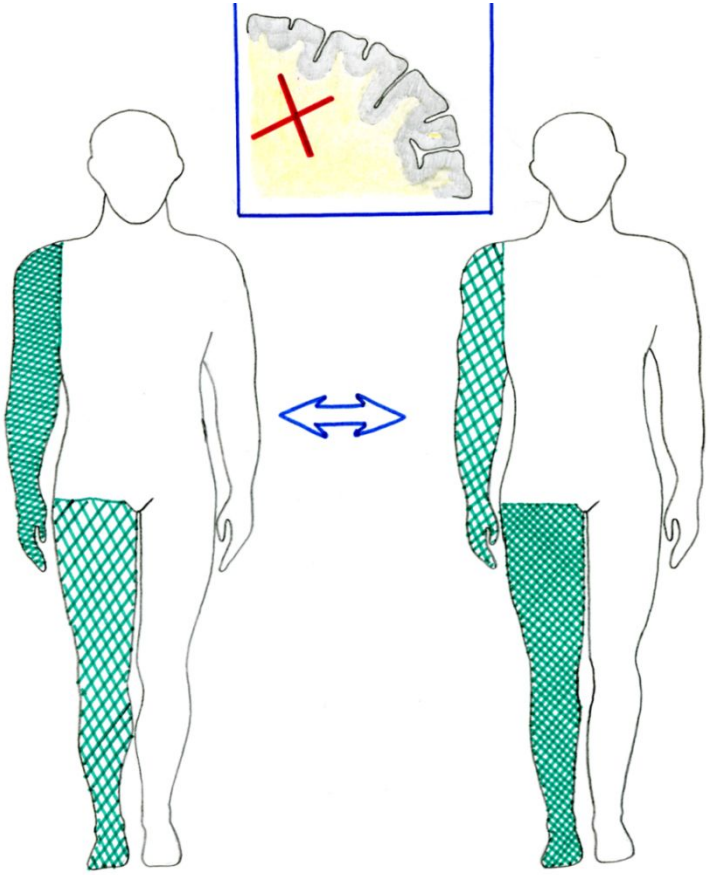

Ствол головного мозга – альтернирующий синдром;

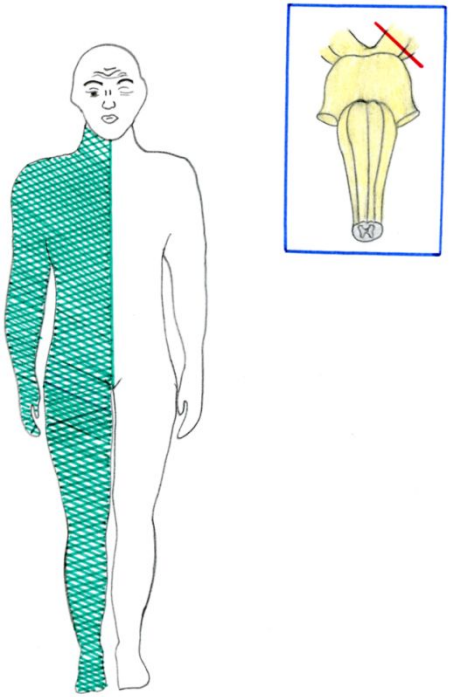

Спинной мозг, верхнешейный уровень – центральный парез ниже места поражения

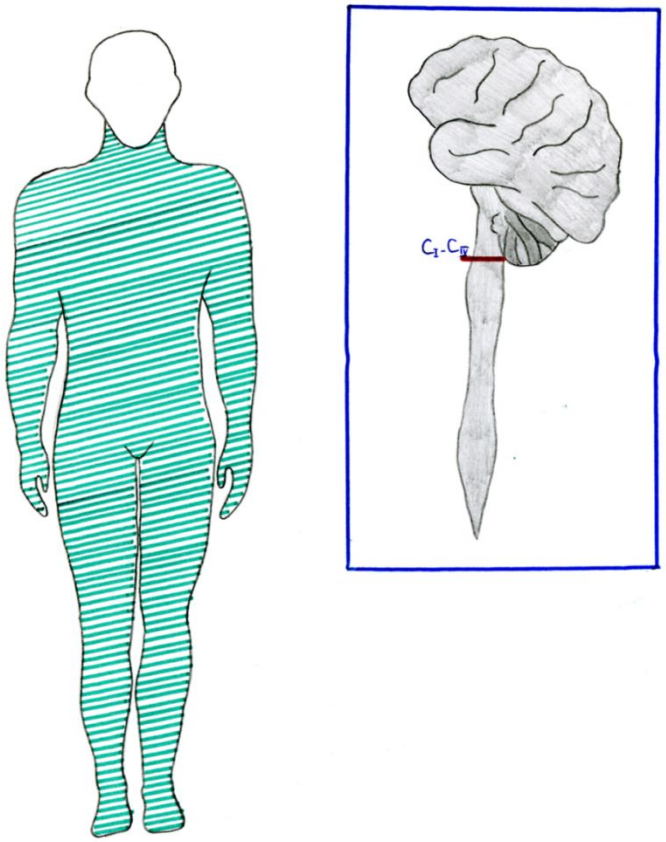

Спинной мозг, шейное утолщение – периферический парез рук, центральный парез ног

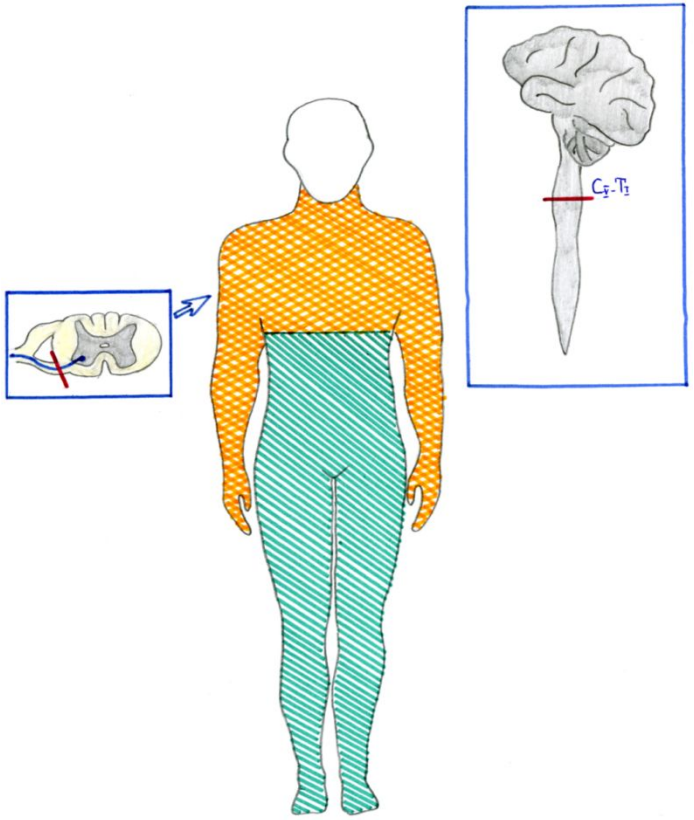

Спинной мозг, грудной уровень – центральный парез ниже места поражения

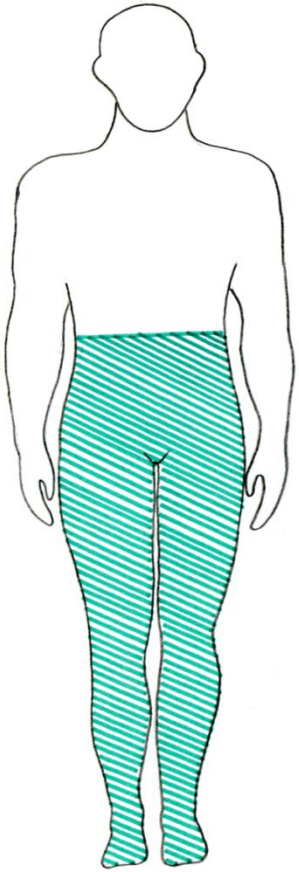

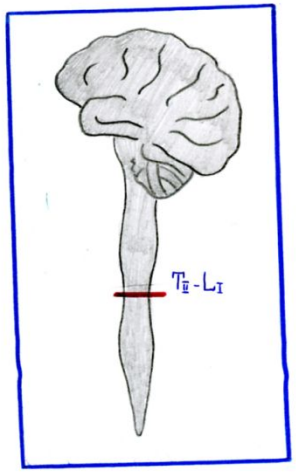

Спинной мозг, поясничное утолщение – периферический парез ног, тазовые нарушения

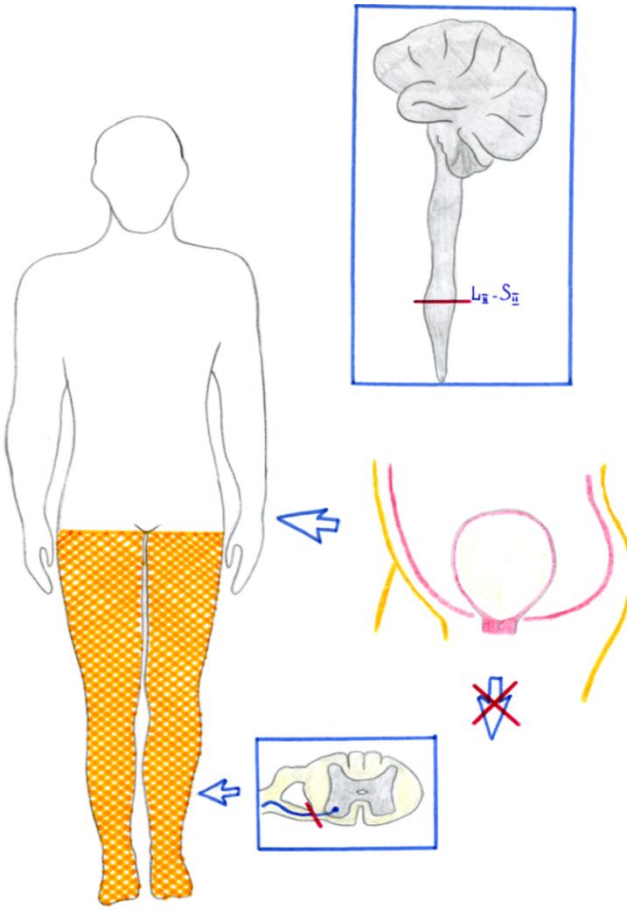

Спинной мозг, тазовые нарушения

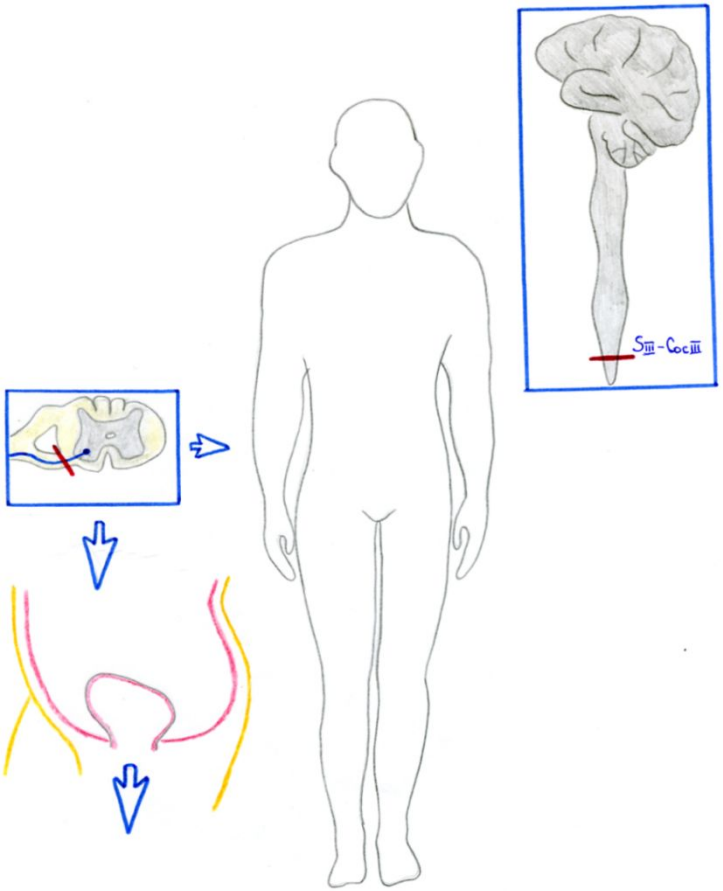

Вопрос

- Симптомы центрального пареза?

Список литературы

Основная

1. Гусев Е. И. Неврология и нейрохирургия: учебник: в 2 т. / Е. И. Гусев, А.Н. Коновалов, В.И. Скворцова. - М.: ГЭОТАР-Медиа, 2010.

Дополнительная

1. Скоромец А. А. Неврологический статус и его интерпретация: учеб.: рук-во к практич. занятиям по нервн. Болезням. - М.: МЕДпресс. – 2009.
2. Нервные болезни: метод. указ. для внеаудиторных занятий студентов 4 курса, обучающихся по специальности: 060101 – лечебное дело / сост. С.В. Прокопенко [и др.]. – Красноярск.: тип. КрасГМА, 2010.

Электронные ресурсы

1. ЭБС КрасГМУ

Спасибо за Внимание!