ФЕДЕРАЛЬНОЕ ГОСУДАРСТВЕННОЕ БЮДЖЕТНОЕ ВОЕННОЕ ОБРАЗОВАТЕЛЬНОЕ УЧРЕЖДЕНИЕ ВЫСШЕГО ПРОФЕССИОНАЛЬНОГО ОБРАЗОВАНИЯ "ВОЕННО-МЕДИЦИНСКАЯ АКАДЕМИЯ ИМЕНИ С.М. КИРОВА

Использование компрессионной эластографии для уточнения категории молочных желез по системе BIRADS

Преподаватель: к.м.н.Латышева А.Я

Докладчик: Киприянова И.В.

Кафедра рентгенологии и радиологии. 2017 г.

Принцип эластографии (СЭГ)

- Физической основой СЭГ является модуль упругости Юнга, который характеризует свойства мягких тканей сопротивляться растяжению/сжатию при упругой деформации.
- В зависимости от способа расчета подразделяется на компрессионную СЭГ и СЭГ сдвиговой волны
- Для поверхностно расположенных органов используют компрессионную СЭГ
- Для компрессионной СЭГ используется линейный датчик
- Более упругий, твердый объект, уменьшается в объеме меньше, чем менее упругий
- Компрессионная СЭГ позволяет осуществить сравнение упругости различных участков ткани с выражением полуколичественного показателя SR (strain ratio)

СЭГ молочной железы

- Рак молочной железы – одна из главных причин смертности женщин среднего возраста.
- Одна из причин поздней диагностики – несвоевременное дифференцирование узловых заболеваний молочной железы и ранних форм рака.
- СЭГ молочных желез может применяться для дифференциации кистозных и солидных образований, доброкачественных и злокачественных образований, оценки структуры образования, оценить состояние регионарных лимфоузлов.
- СЭГ дополнительная методика, выполняется после исследования в В-режиме и ЦДК
- Исследование производится в стандартной позиции исследования молочной железы
- Датчик расположен перпендикулярно и должен касаться кожи не деформируя ее
- Давление датчиком легче, чем при обычном исследовании

СЭГ молочной железы (продолжение)

- Движения датчиком должны быть ритмичными, равномерными, производиться сверху вниз на глубину 1-2 мм, с частотой 2 движения в секунду.
- Силу и частоту компресии нужно контролировать с помощью графика компресии

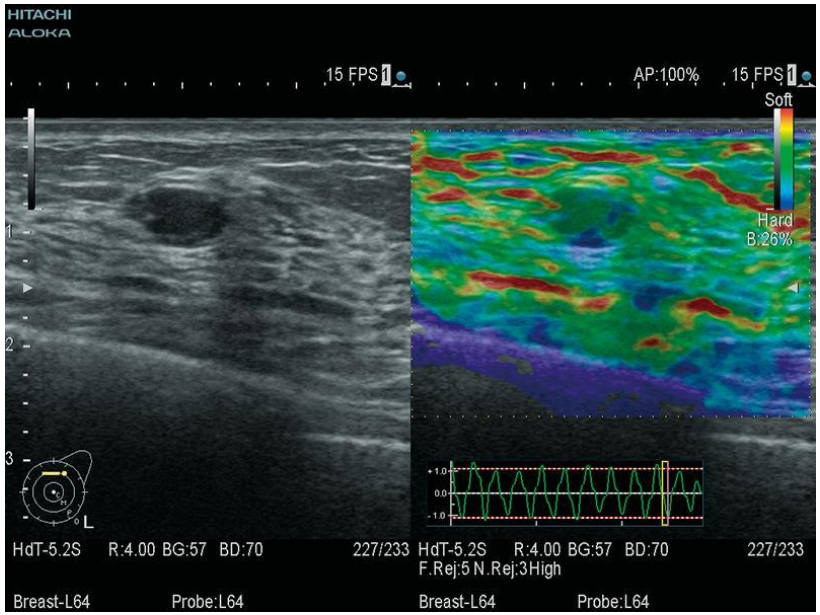

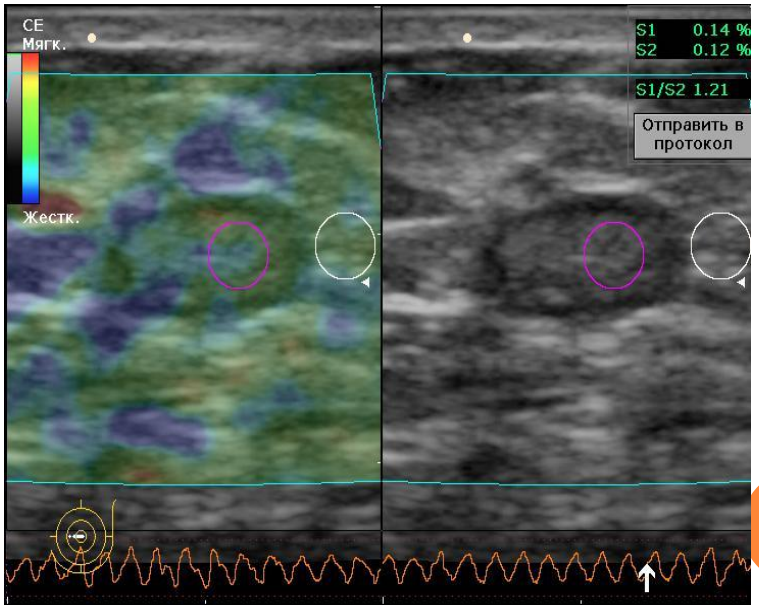

I этап исследования: В-режим

- Выбор оптимального режима визуализации в системе размеров: «очаг – окружающие ткани»
- Указание 3-х максимальных размеров в двух плоскостях
- Описание по системе BIRADS: локализация, форма, контуры, структура, эхогенность
- Описание взаимоотношения очагового образование с близлежащими структурами: дислокация, деформация, прорастание. Изменение эхоструктуры, дистальные аккустические эффекты, наличие метастатического тромба перифокальных сосудов

Стандартизованая методика компрессионной эластографии I этап

Для очагов диаметром 5-20 мм

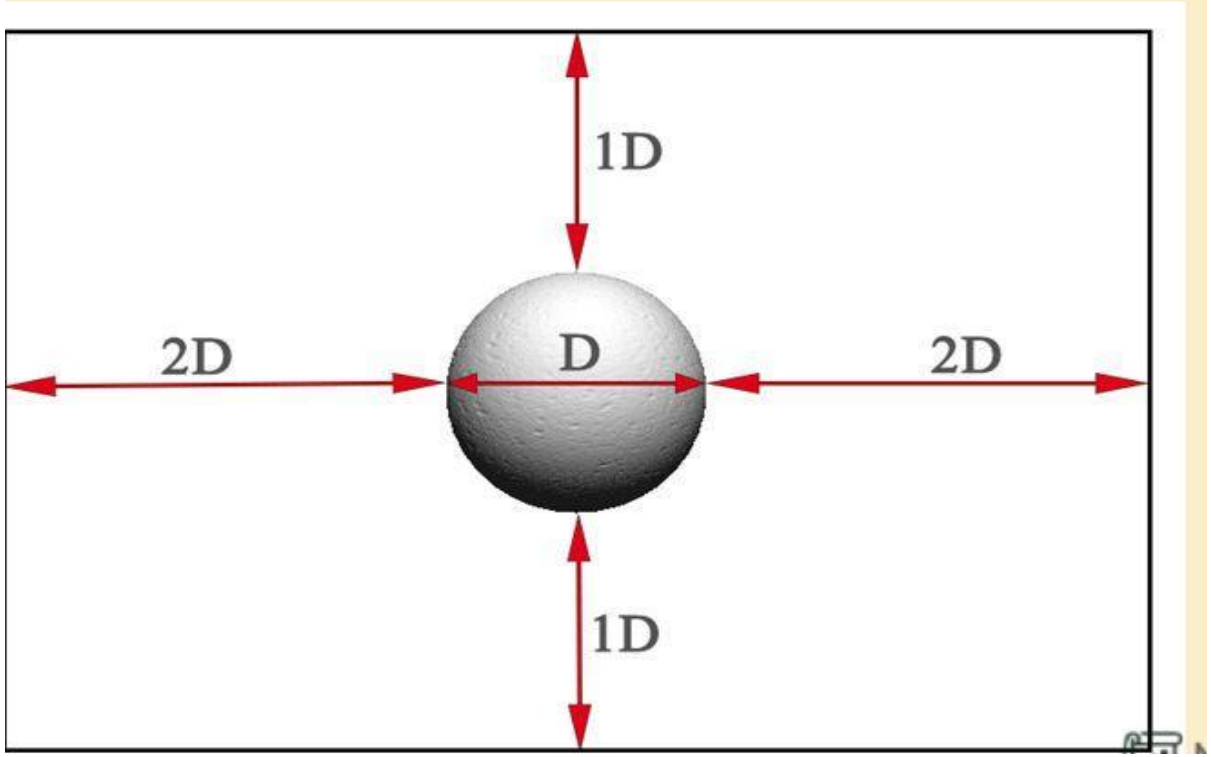

Стандартизованая методика компрессионной эластографии I этап

Для очагов диаметром 20-50 мм

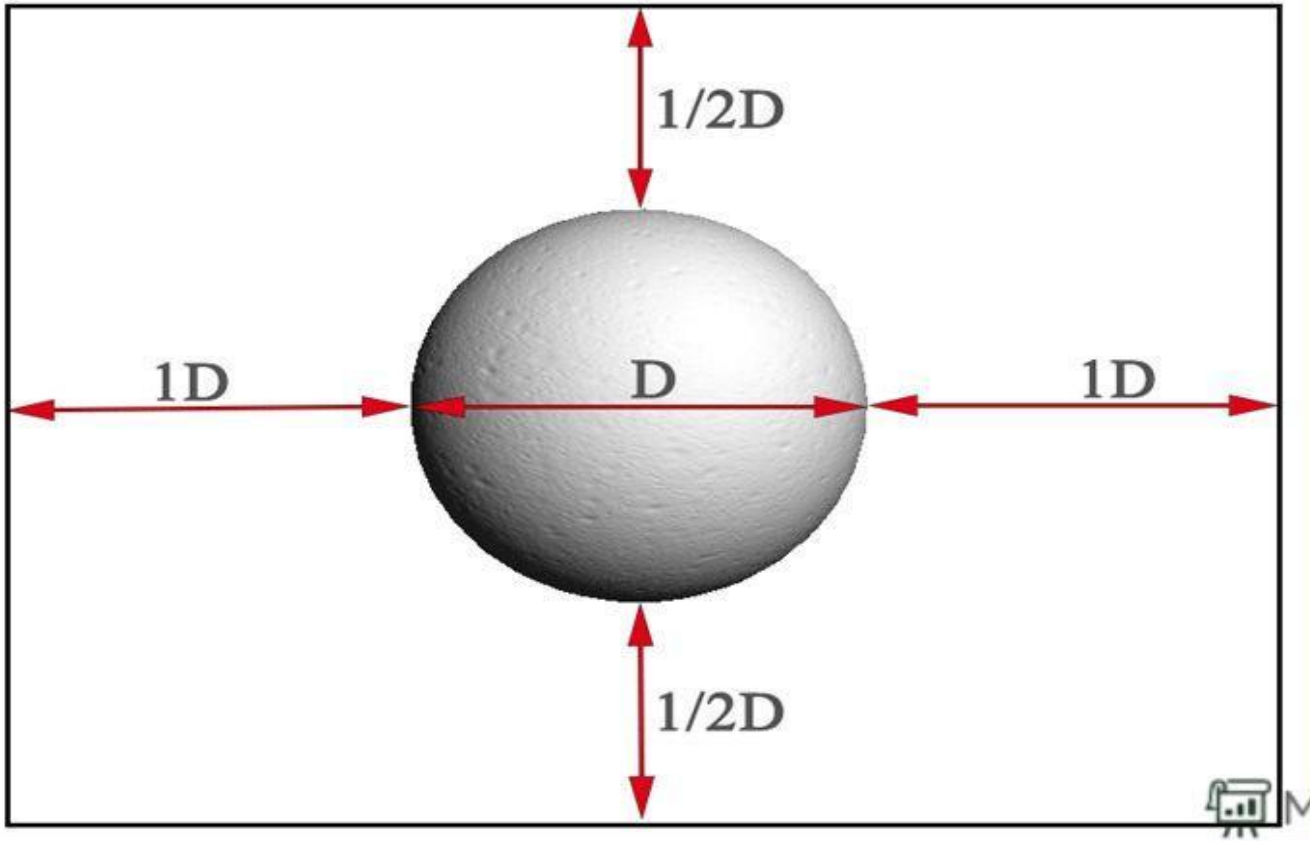

Стандартизованая методика компрессионной эластографии I этап

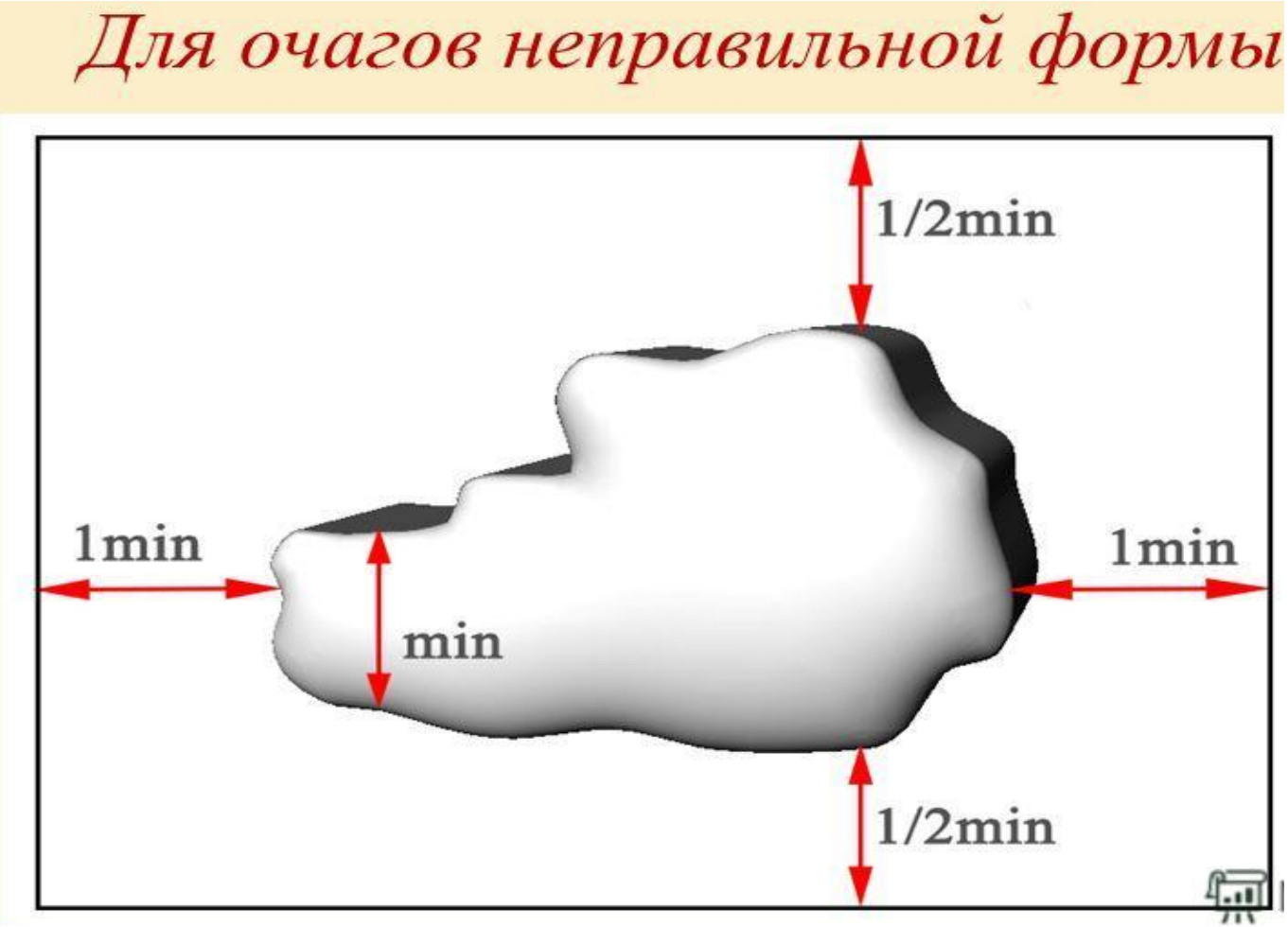

II Этап: Strain –эластография

- Получение изображения зоны интереса в В-режиме
- Синхронизация компрессии датчиком со шкалой допустимых компрессионных движений с разверткой по времени и со шкалой интенсивности давления
- Оценка визуализации в активном окне с подбором оптимальных значений контрастности, интенсивности цветопередачи, яркости изображения
- Возможные причины нарушения визуализации: утолщение или деформация кожи, размер ПЖК более 20 мм, невозможность плотного контакта датчика и кожи

Стандартизированная методика компрессионной эластографии: II этап

II ЭТАП: КОМПРЕССИОННАЯ-ЭЛАСТОГРАФИЯ

Интенсивность давления

Ритмичность компрессионных движений

III этап – проведение измерений

- Сравнение размеров очага в В-режиме и Strain
- Оценка жесткости очага (предпочтительно по шкале Ueno E., Tsukubo 2006)
- Оценка качественного распределения однородности/неоднородности жесткости в очаге по зонам: центр-периферия, по % от общей площади очага, распределение зон неоднородной жесткости с локализацией по режиму циферблата
- Сравнение жесткости очага с перифокальными зонами (не менее 4-х точек), с отдаленными зонами (с 3-мя и более), с другим органом или зоной вне органа (для молочной железы премаммарная жировая клетчатка)

Компрессионная эластография, качественная оценка типов эластограм Ueno (университета Tsukybo Япония 2006 год)

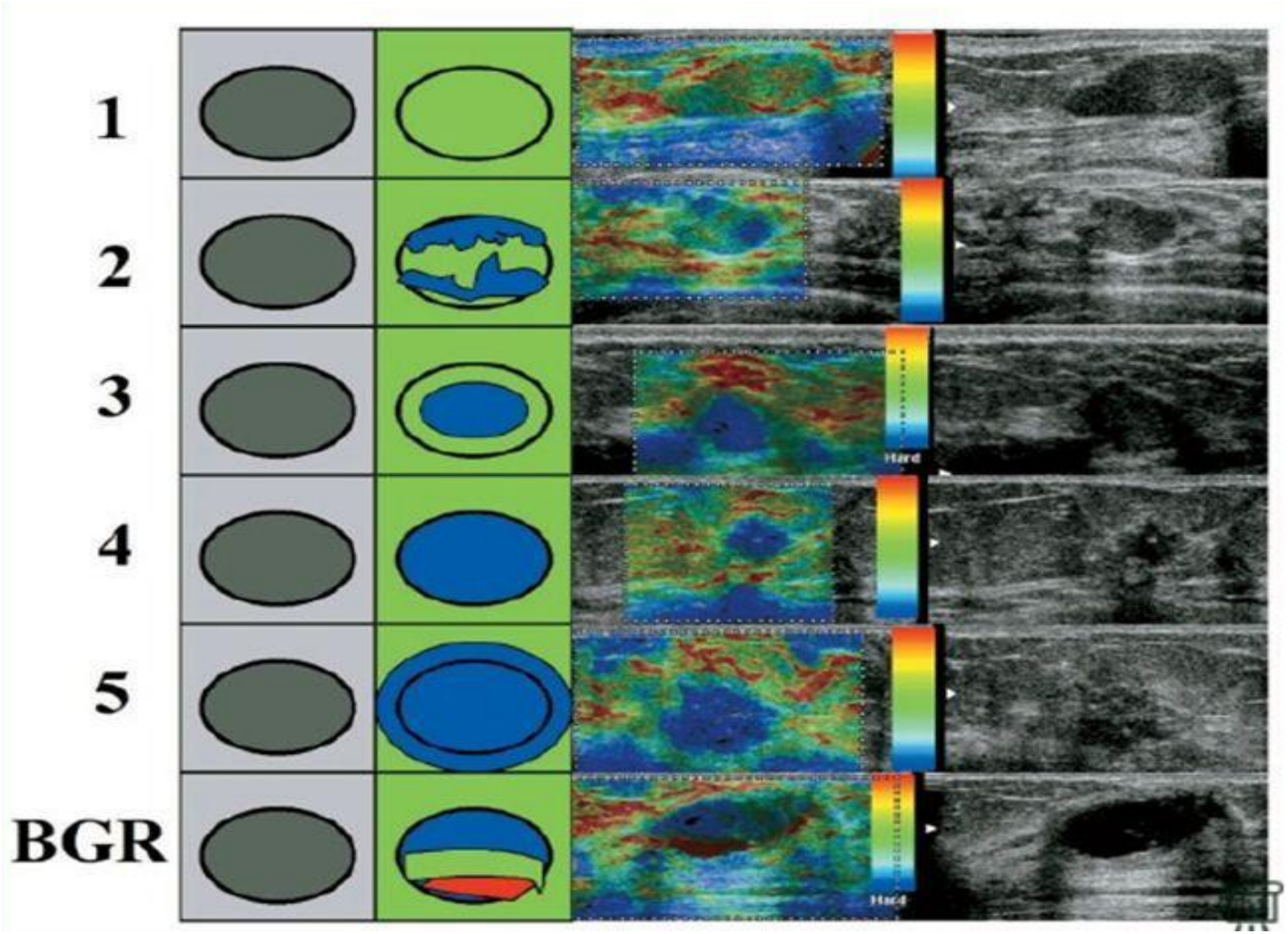

Тип BGR (киста)

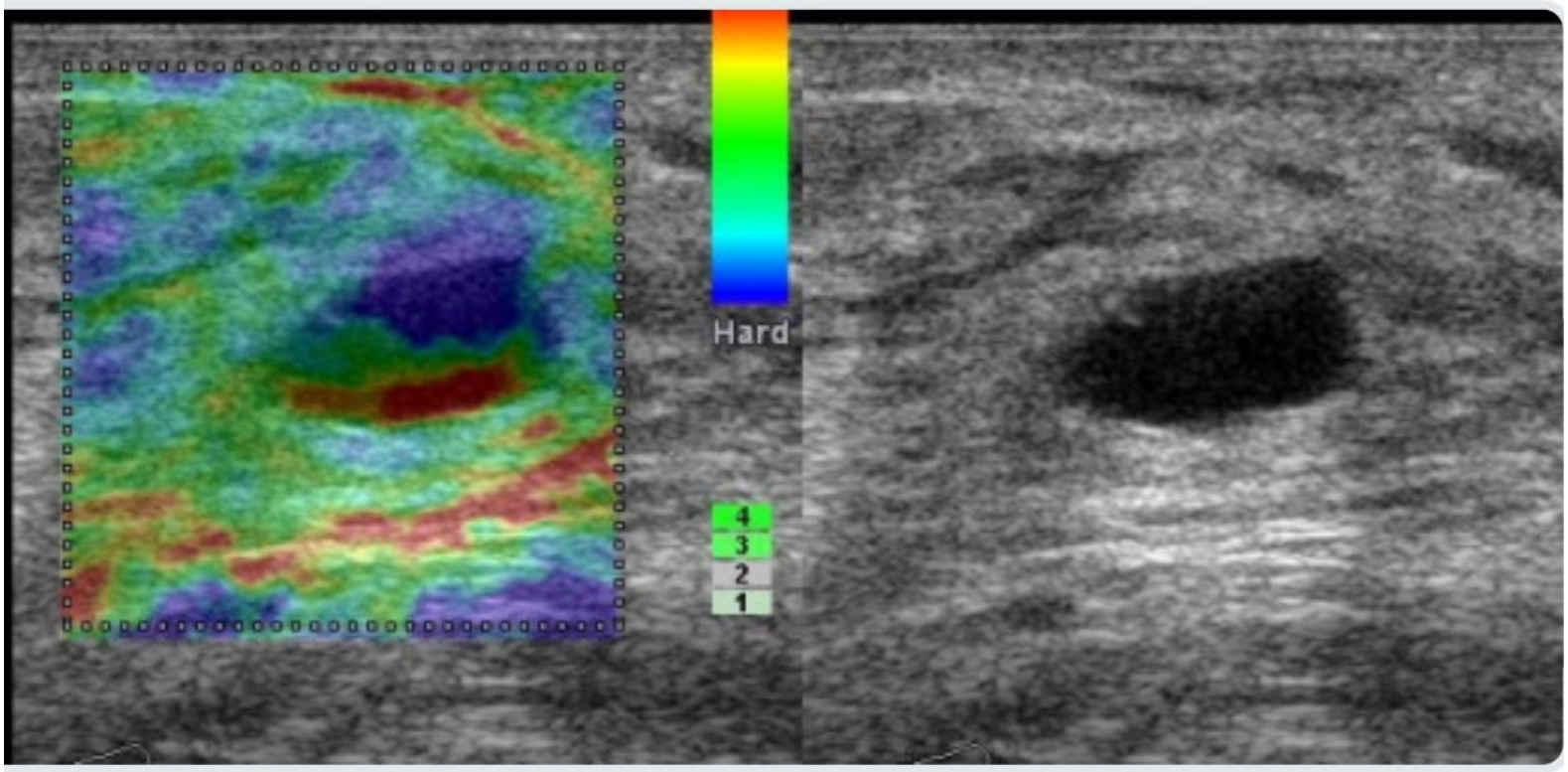

Тип BGR

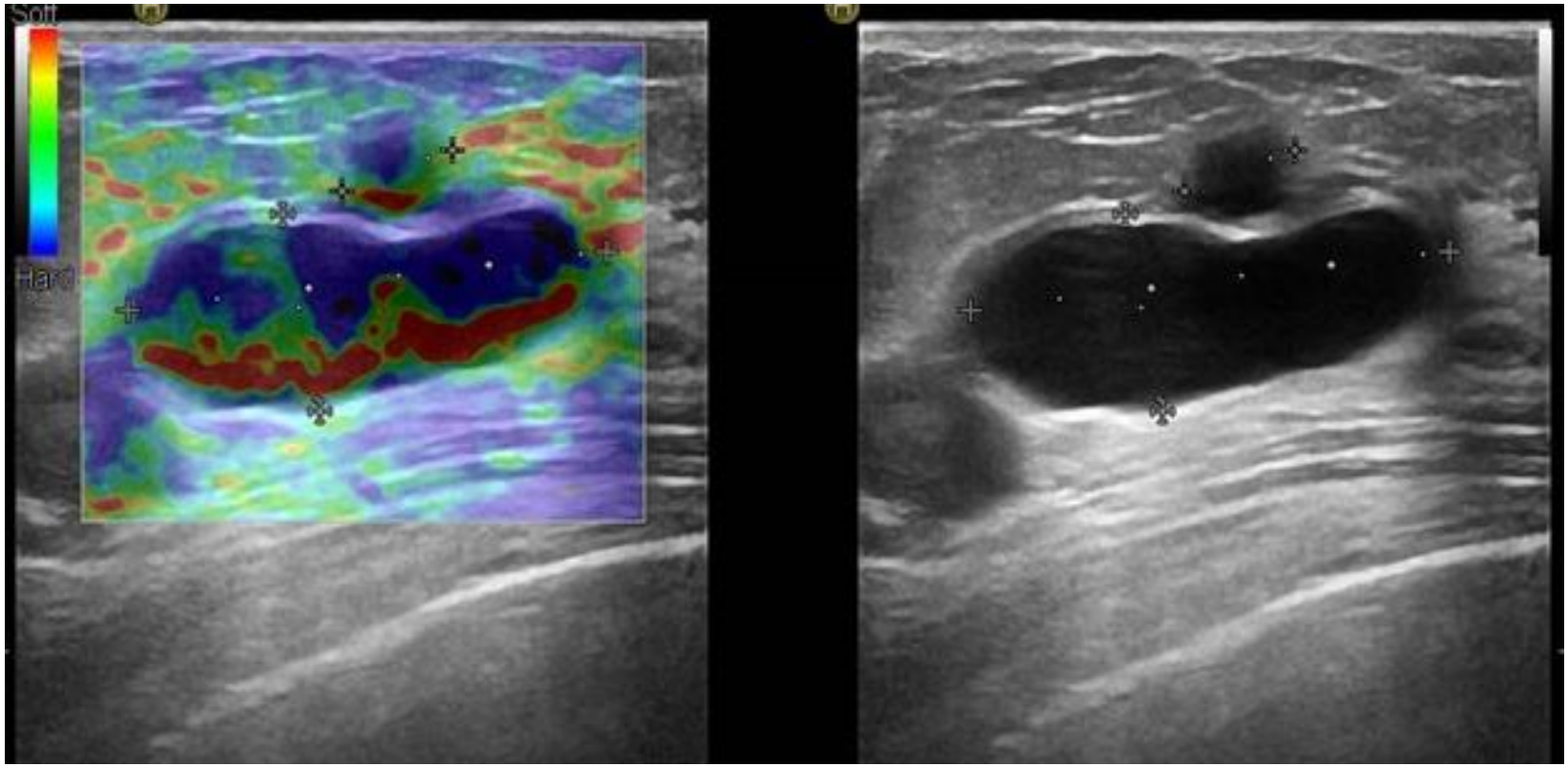

1-й эластотип характерен для липом

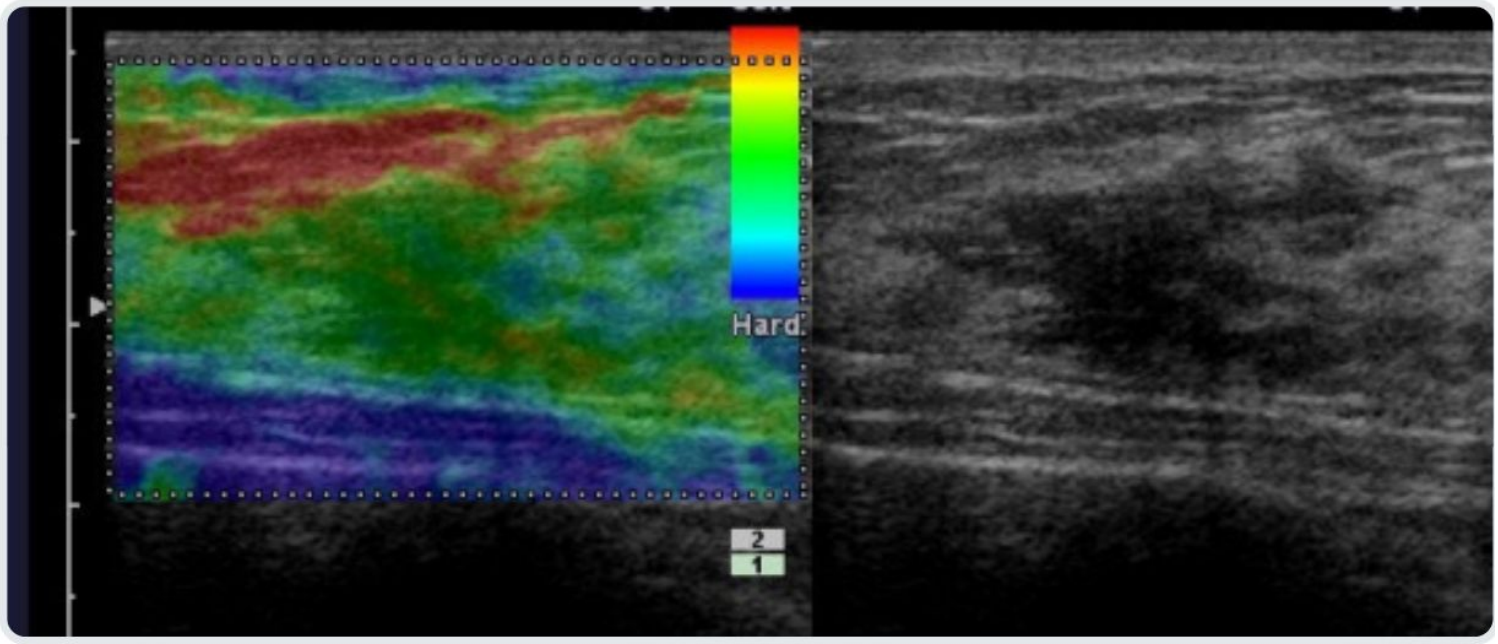

имеет мозаичное окрашивание, картируется зеленым и синим цветами, характерен для незрелых фиброаденом, ангиолипом, локализованного фиброаденоматоза.

2-й эластотип (незрелые фиброаденомы, ангиолипомы, локализованный фиброаденоматоз

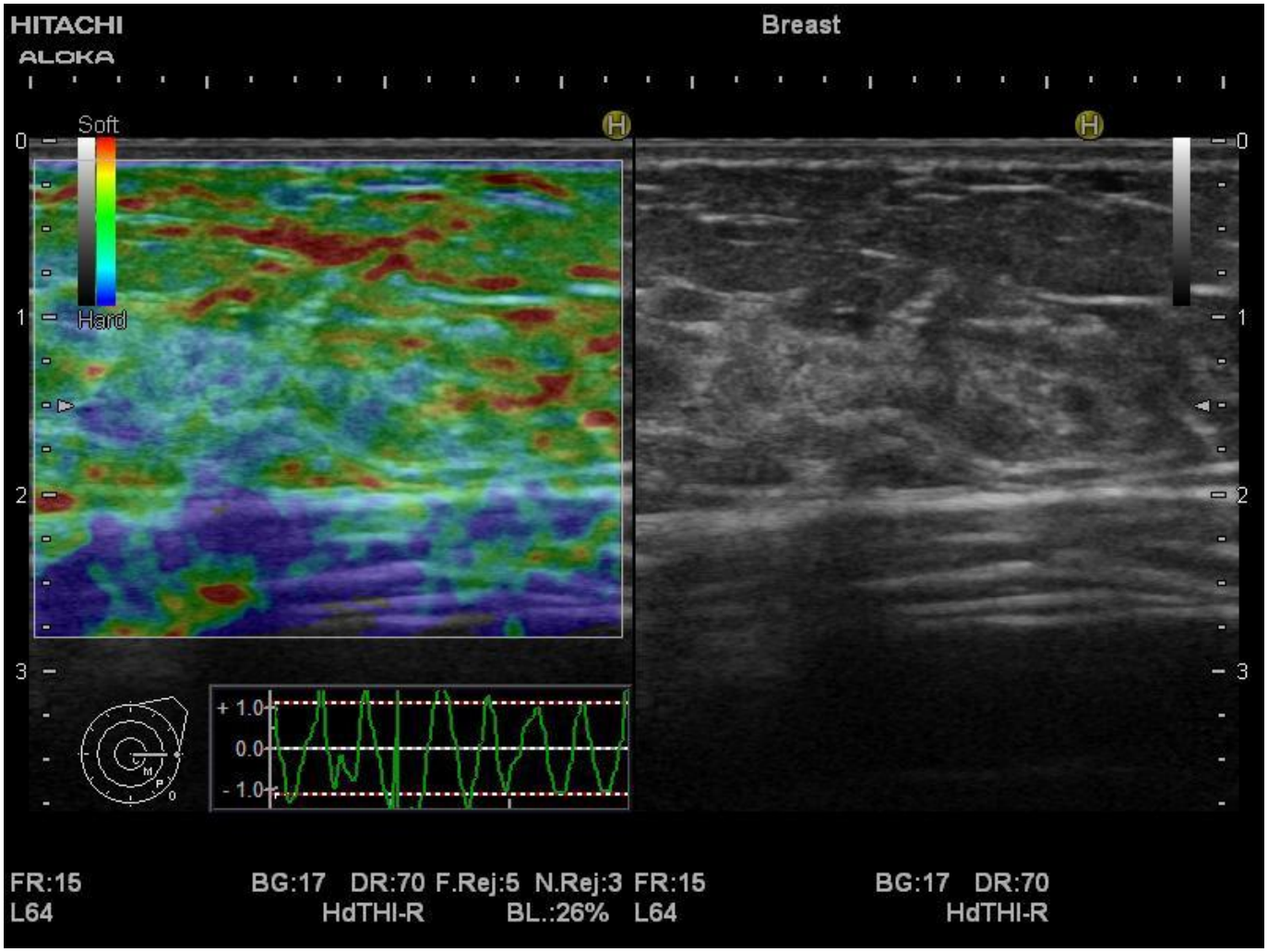

2-й эластотип

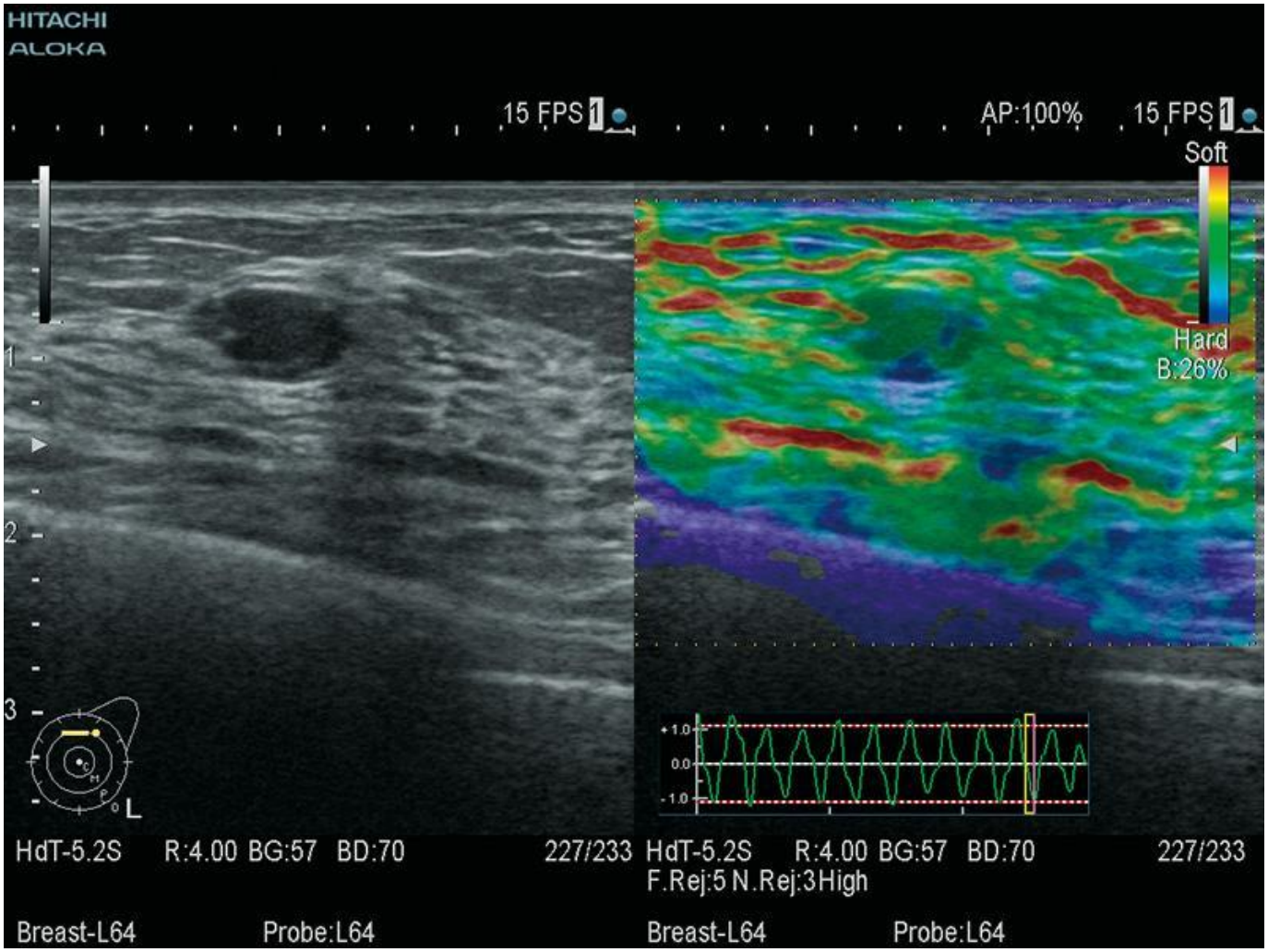

3-й эластотип: зрелые (кальцинированые фиброаденомы, рубцовые изменения молочной железы

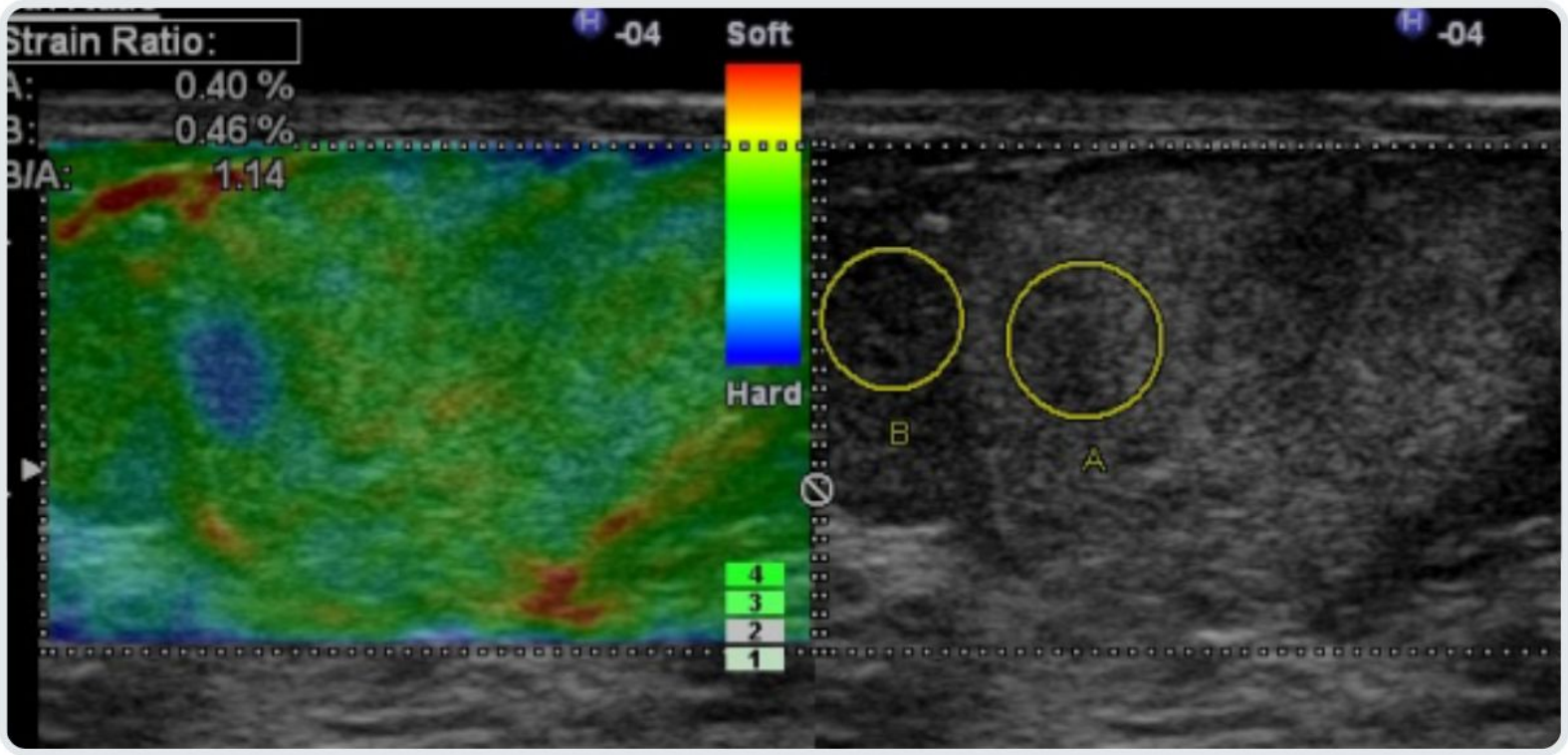

4-й эластотип характерен для рака молочной железы

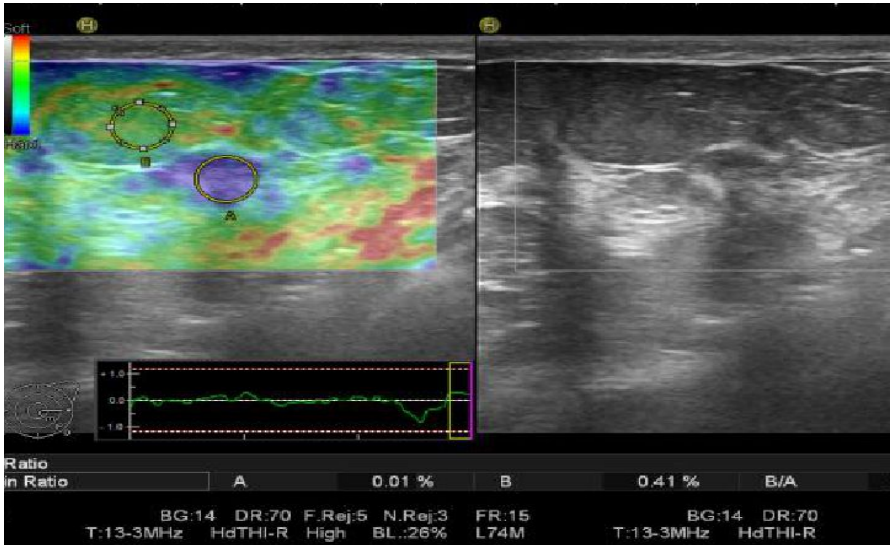

Эхограмма молочной железы в В-режиме и режиме компрессионной эластографии. Гипоэхогенный участок неоднородной структуры с нечёткими контурами (в правой части изображения), при качественном анализе (цветная картограмма) окрашивающийся синим цветом, что свидетельствует о его повышенной плотности. В сравнении с неизмененной тканью плотность очагового образования в 45 раз выше.

4-й эластотип

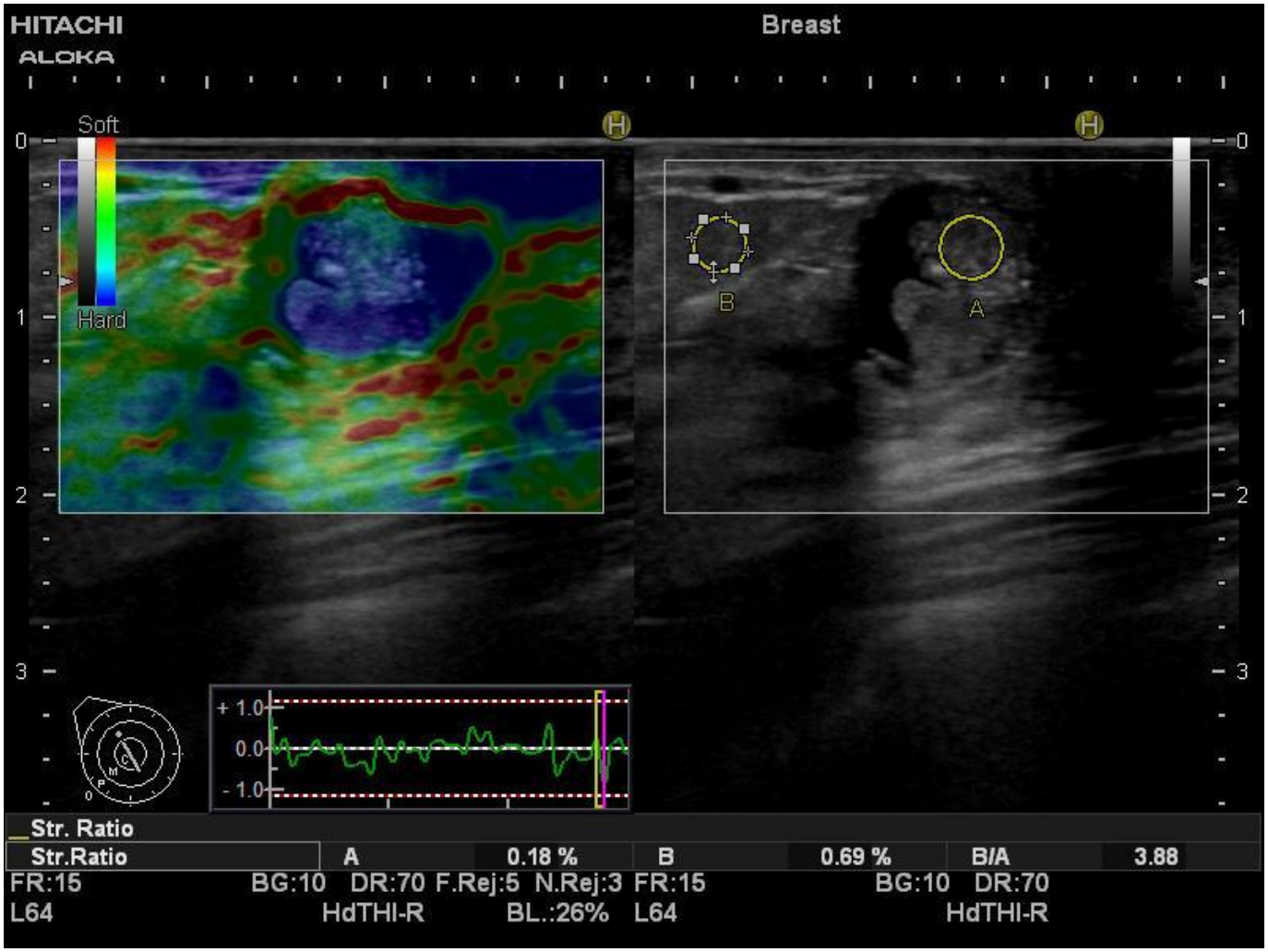

5-й эластотип характерен для рака молочной железы с инфильтративным ростом

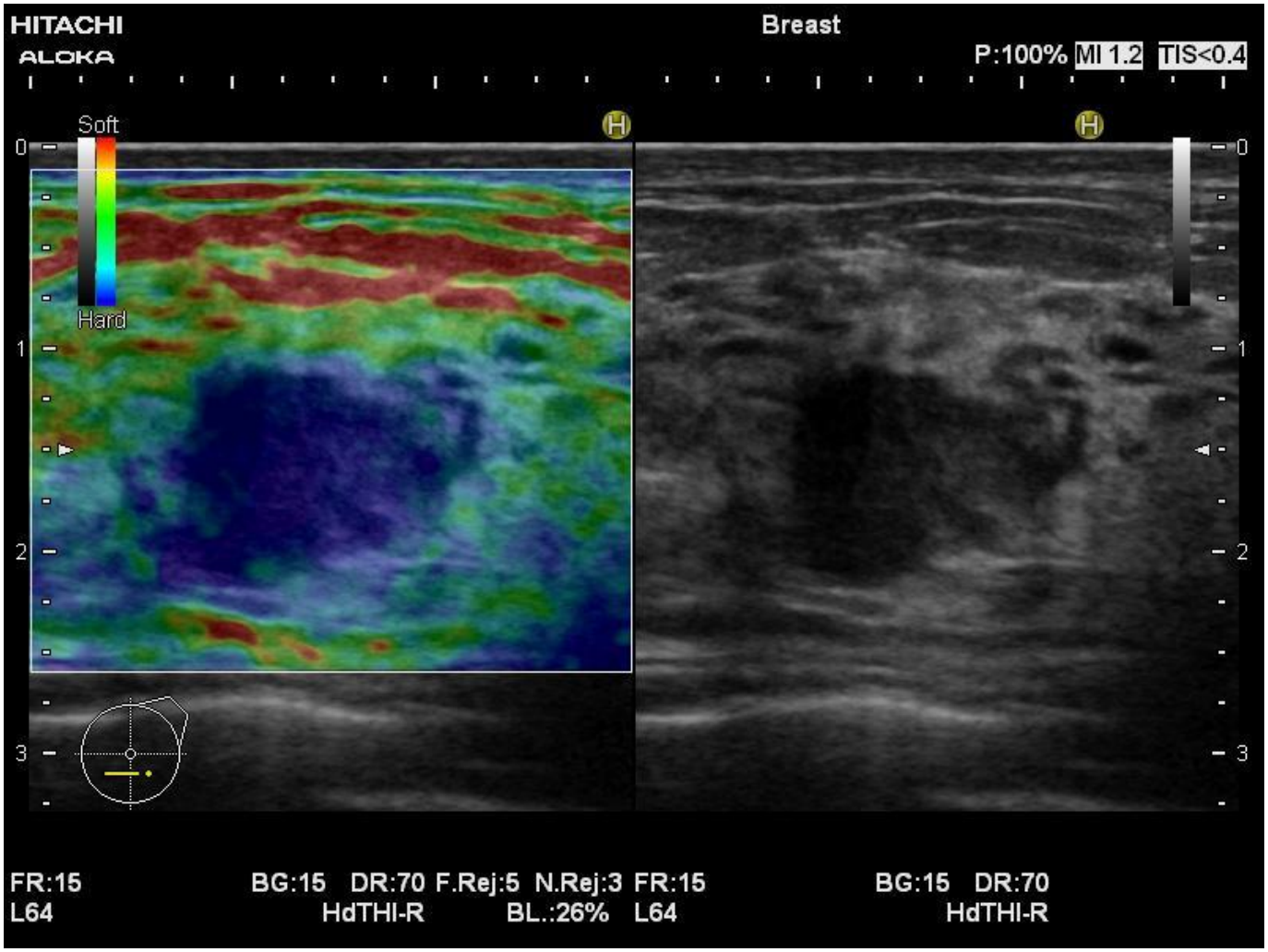

5-й эластотип

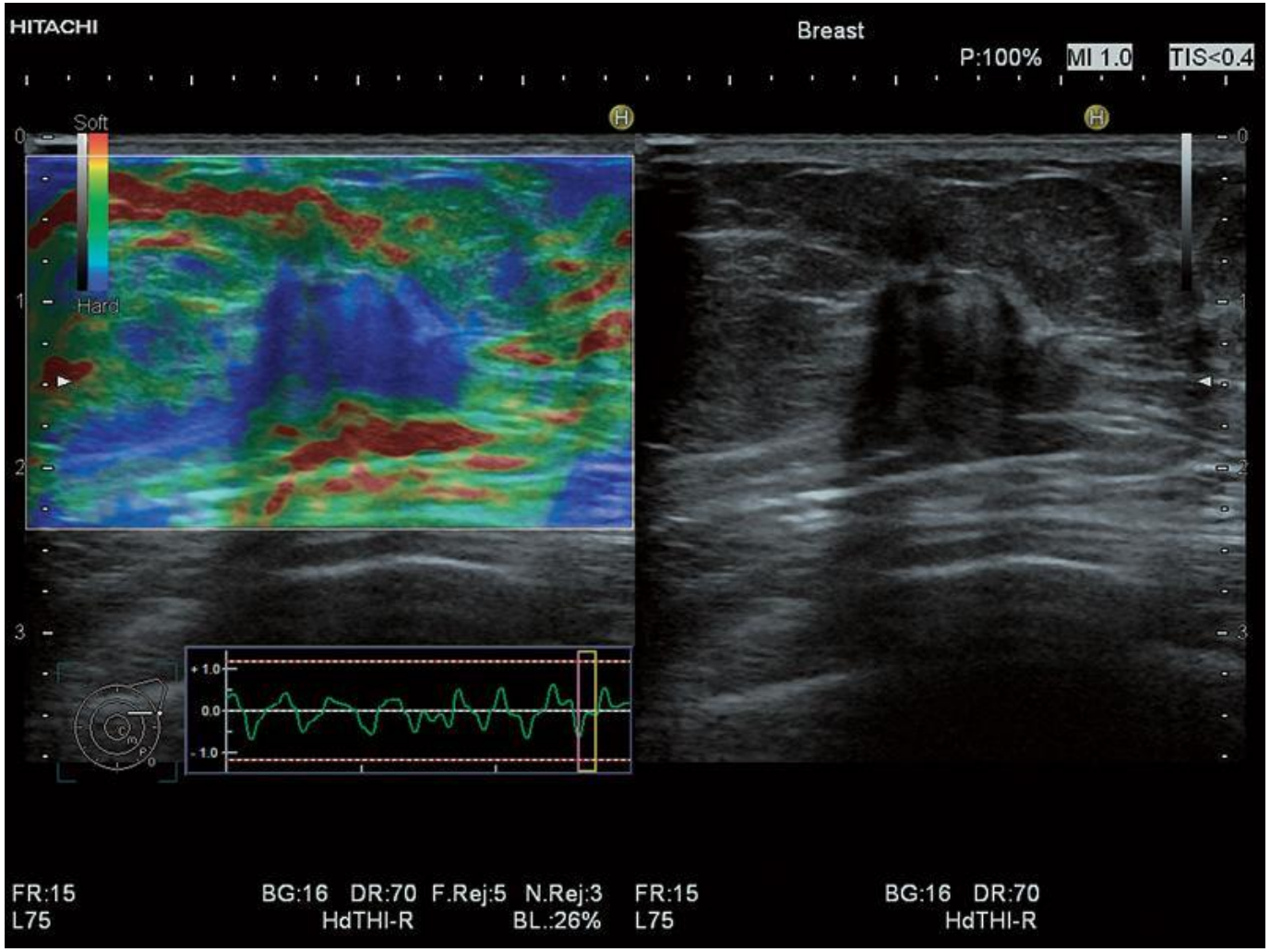

Классификация эластотипов лимфоузлов (Madoka K., Furukawa et ai., 2007

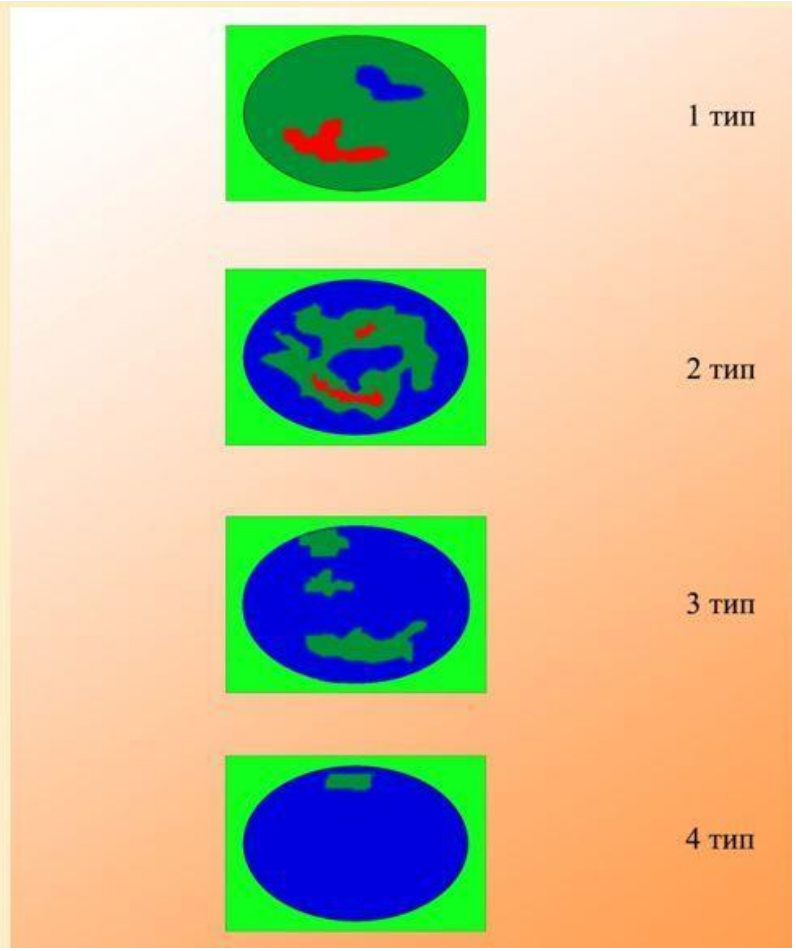

IV этап: проведение полуколичественной оценки

- В режиме Strain Ratio выбирается программа «SR-ellips» или «SR-trase»
- Фиксируются стандартизованные по форме и размеру поля измерения или обводятся в ручном режиме поля измерения
- Оптимально расположение полей сравнений на одном уровне
- Получение данных в условных единицах
- Пороговое значение коэффициента жесткости, StRпорог=4,0 позволяет дифференцировать доброкачественные и злокачественные образования молочной железы с чувствительностью 97,5 % и специфичностью 80,7 % (Бусько Е. А., Мищенко А. В., Семиглазов В. В., 2013)

Оценка жесткости в зоне «очаг-окружающие ткани»

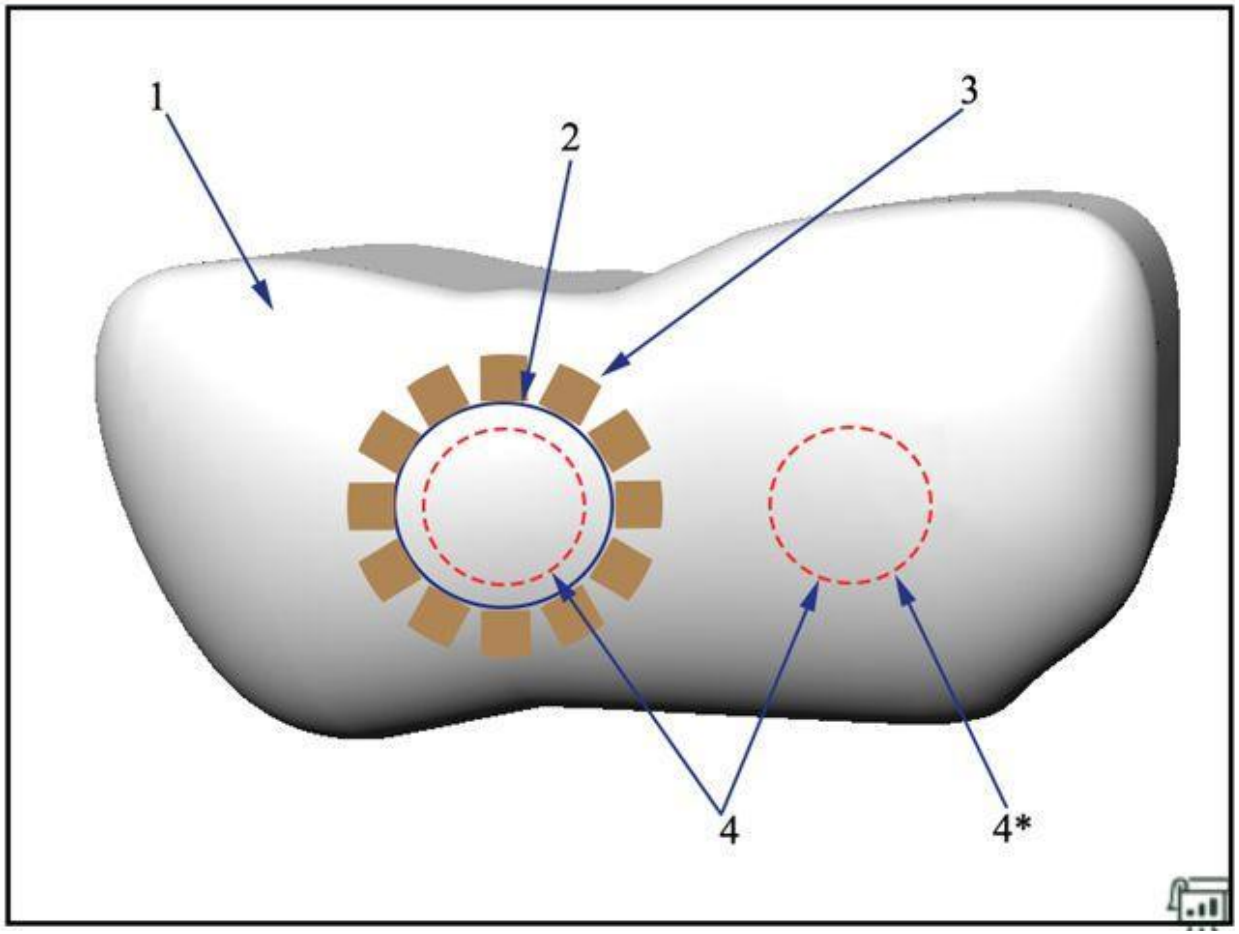

Полуколичественное измерение «очаг-окружающие ткани»

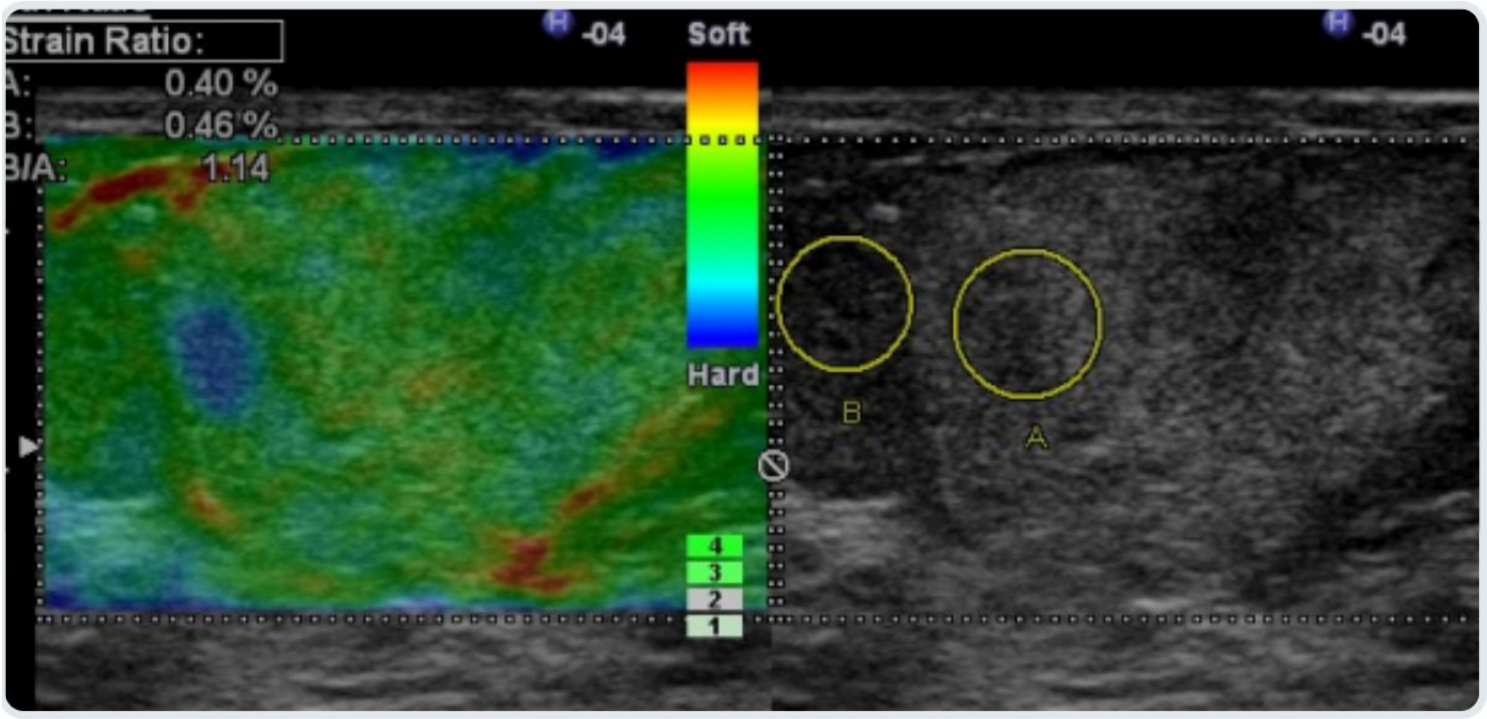

Полуколичественное измерение «очаг-окружающие ткани»

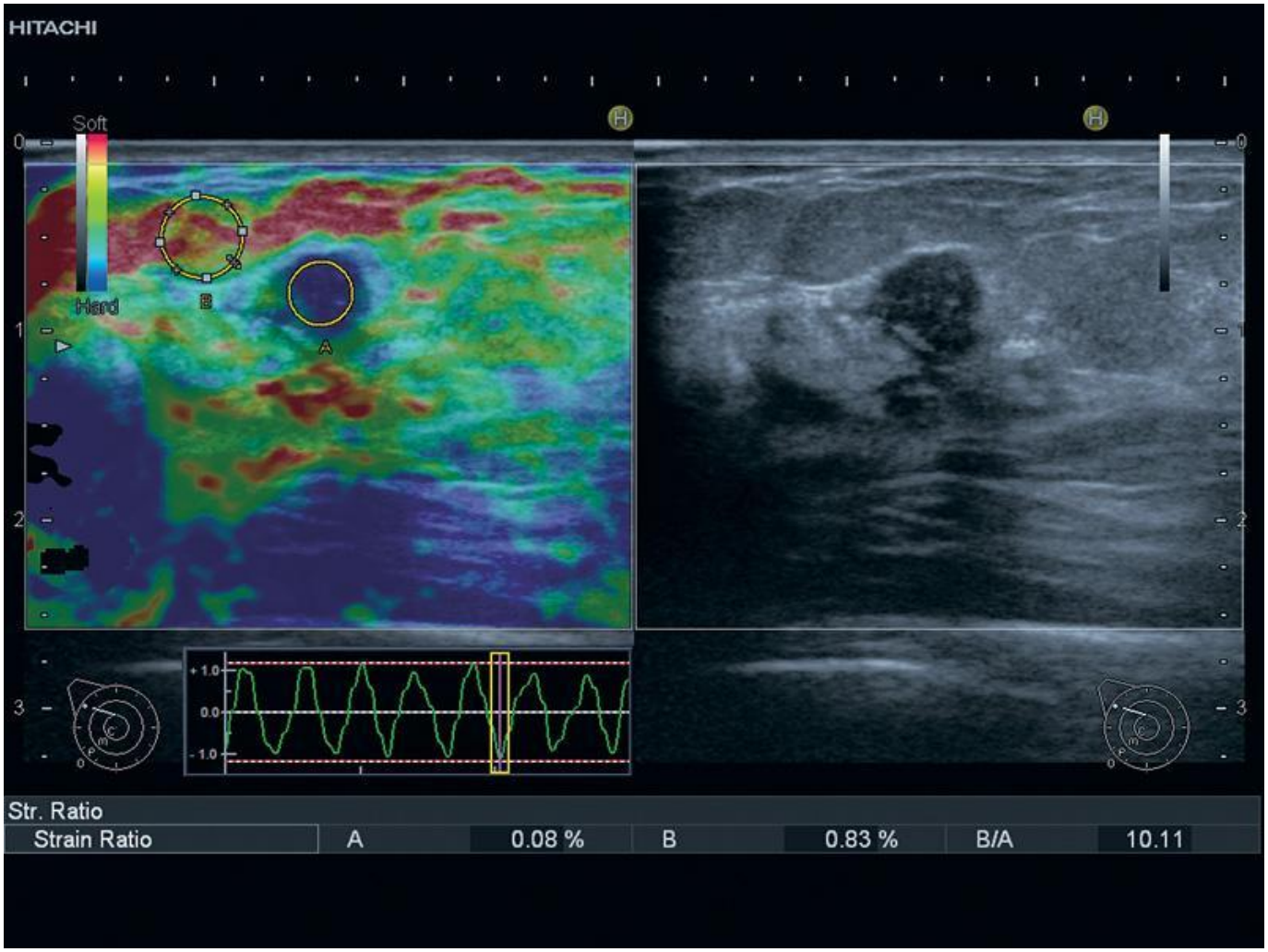

Оценка жесткости зон внутри очага

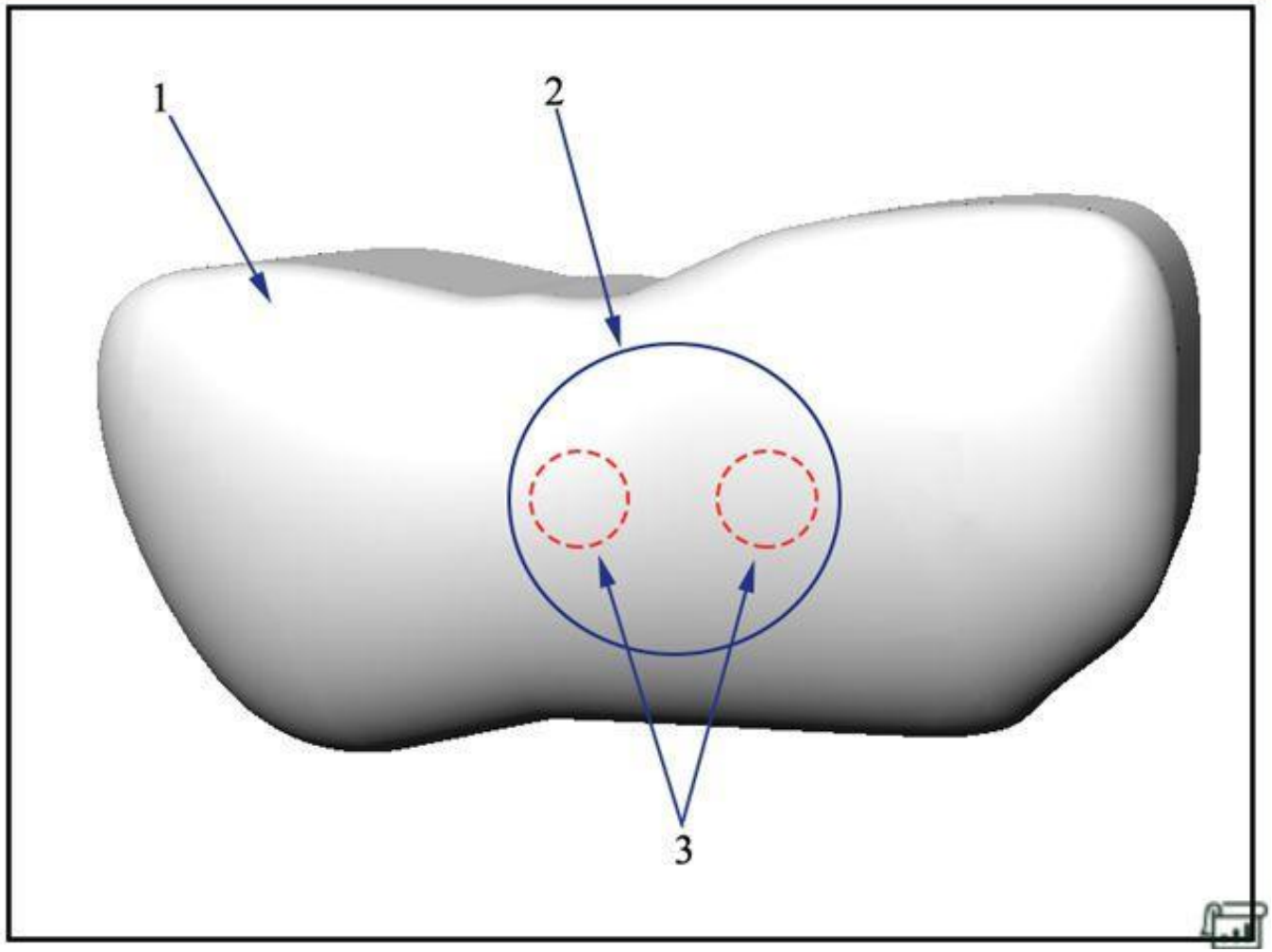

Оценка жесткости в зоне «очаг-окружающие ткани вне органа»

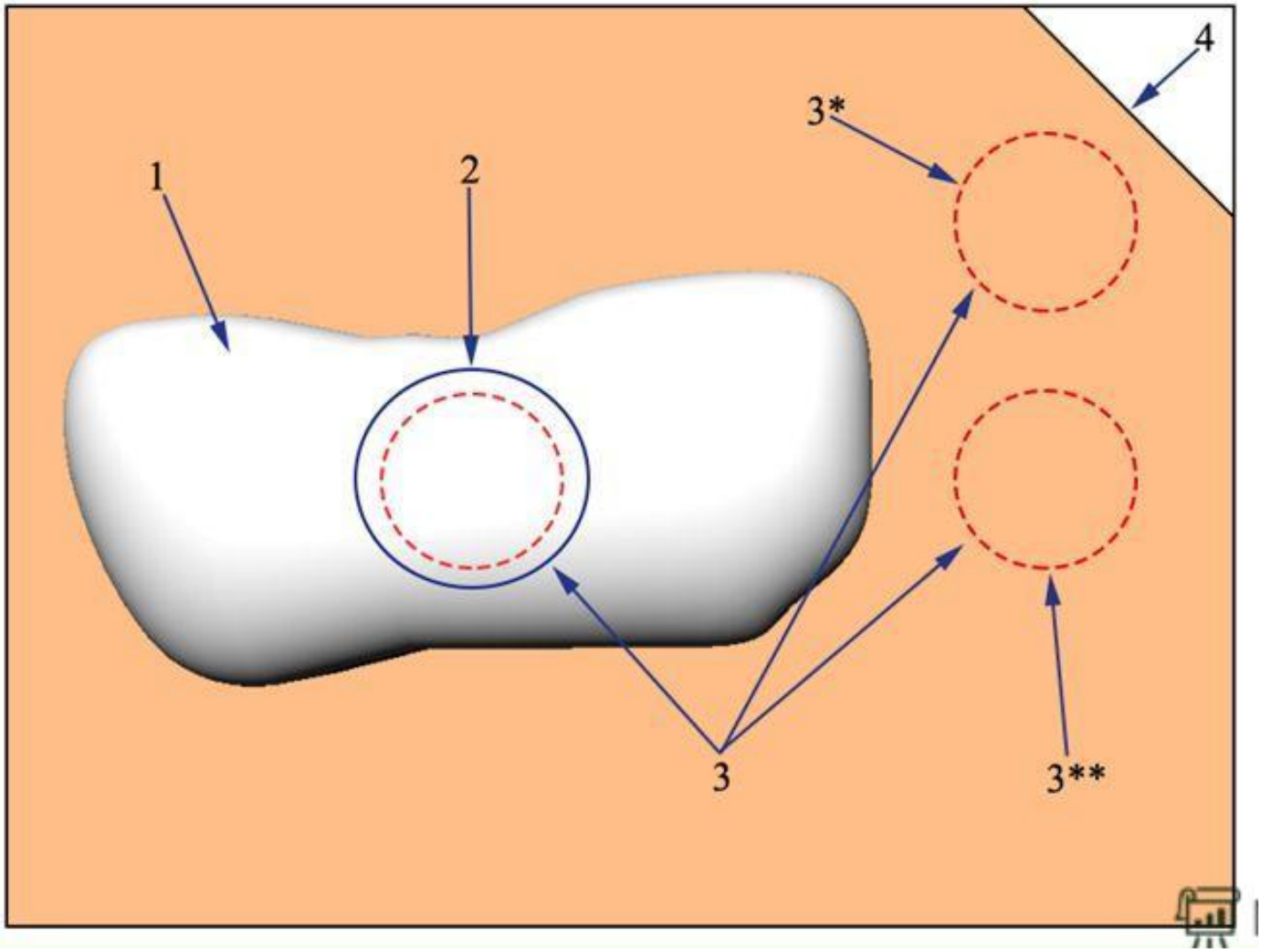

Тип по BI-RADS	Описание образования по BI-RADS	FLR (Strain Ratio)	EI/B	Vs (SWS)	P
2	Доброкачественное (вероятность злокачественности 0.05-0.1%), необходима маммография	Менее 2.8	Менее 1	Менее 2.6 м/с	Менее 20 кПа
3	Вероятно доброкачественное(вероятность злокачественности 0.3-1.8%), необходимо наблюдение 6 месяцев	От 2.8 до 4.5	-	От 2.6 до 4.5 м/с	От 20 до 60 кПа
4	Высокое подозрение на злокачественность (10-55%), необходима биопсия	От 2.8 до 4.5	1	От 4.5 до 5.2 м/с	От 60 до 80 кПа
5	Злокачественное (вероятность 60-100%), необходима биопсия	Более 4.5	Более 1	Более 5.2 м/с	Более 80 кПа

BI-RADS - шкала новообразований молочной железы
FLR (Fat Lesion Ratio) / Strain Ratio - отношение жёсткости жир-новообразование.
EI/B - отношение размера новообразования в режиме эластографии и в В-режиме.
Vs - скорость сдвиговой волны (для систем с эластометрией сдвиговой волны)
P - дваление сдвиговой волны (для систем с эластометрией сдвиговой волны)

Протокол СЭГ исследования

- Описательная часть должна отображать качественные и количественные критерии жесткости: каким цветом картируется, какой эластотип определяется.
- Указать коэффициент Strain-Ratio с указанием зоны сравнения
- Указать размеры в режиме СЭГ, особенно если они отличаются от размеров в В-режиме
- Указать форму: правильная/неправильная; пространственную ориентацию: горизонтальная/вертикальная/неопределенная; артефакты: есть/нет
- Заключительная часть содержит выводы о характере жесткости образования, превышают ли они пороговые значения, указывается эластотип очага или зоны интереса, сравнение с данными других режимов
- Заключение формируется приближенное к нозологической форме или с указанием ряда дифференциальной диагностики с указанием категории по BIRADS.

Пример заключений

- Эластографические признаки кисты. 6 тип по Ueno E. Категория 2 по BI-RADS (для молочной железы)

- Эластографические признаки неоднородности очага с преобладанием мягко-эластического компонента. 2 тип по Ueno E. Категория 3 по BI-RADS (для молочной железы). 1 тип по Madoka K. (для лимфатических узлов)

- Эластографические признаки жесткого однородного очага, большего по размеру по сравнению с серошкальным режимом. 5 тип по Ueno E. Рекомендована пункция узла . Категория 4в по BI-RADS (для молочной железы). 3 тип по Madoka K. (для лимфатических узлов)

- Эластографические признаки злокачественного новообразования: жестко неоднородный очаг неправильной формы с участками «непрокрашивания», звездчатыми контурами . 5 тип по Ueno E. Категория 5 по BI-RADS (для молочной железы). 4 тип по Madoka K. (для лимфатических узлов)

- Эластограмма кальцината без видимого очагового образования вокруг. Категория 0 по BI-RADS, требующая дополнительного обследования (для молочной железы)

Ошибки и сложности в проведении СЭГ

- Показатели коэффициента жесткости при внутрипротоковых папилломах и протоковых карциномах in situ могут быть практически идентичными
- Карциномы папиллярного и муцинозного строения могут иметь схожую с доброкачественными образованиями картину
- Зоны центрального некроза и геморрагии могут уменьшать жесткость и приводить к ложно-отрицательным результатам
- Кальцинат или организующаяся гематома может повысить жесткость образования
- Среди доброкачественных образований фиброаденомы обладают найбольшими показателями жесткости, особенно с наличием обызвествлений, что может приводить к ложно-положительным результатом
- Недостаточная компрессия и глубокое залегание очага может приводить к ложным результатам

Список используемой литературы

- 1.Бусько Е. А., Семиглазов В. В., Мищенко А. В., Черная А. В., Костромина Е. В., Семиглазова Т. Ю., Зайцев А. Н., Курганская И. Х., Рогачев М. В., Борсуков А. В., Сафронова М. А. Методические рекомендации по компрессионной соноэластографии молочной железы: учебное пособие для врачей ультразвуковой диагностики. – СПб.: 2014. – 20 с.
- 2.Рекомендации по стандартизированной методике компрессионной эластографии молочной железы, щитовидной железы, регионарных лимфатических узлов, внеорганных образований и при эндосонографии Борсуков А.В., Бусько Е.А., Баранник Е.А., Васильева Ю. Н., Данзанова Т. Ю., Иванов Ю.В., Изранов В.А.,Казакова О.П., Ковалев А.В., Линская А.В., Мамошин А.В., Марусенко А.И., Морозова Т.Г., Рахимжанова Р.И., Сафронова М.А., Синюкова Г.Т., Смысленова М. В., Фазылова С.А. (Под редакцией Борсукова А.В.) Смоленск, ПНИЛ СГМА, 2015. - 28 с.
- 3. Технологии эластографии в ультразвуковой диагностике. Обзор Осипов Л.В. профессор, д.т.н., вице-президент Международного объединения по медицинской технике МОМТ, генеральный директор ПКФ «ИзоМед»
- 4. Эхография в диагностике заболеваний внутренних и поверхностно расположенных органов: монография / под ред. М.Г. Тухбатулина. – Казань: «Медицинская книга», 2016. -208 с.
- 5. astrium.com.ua
- 6. hitachi-medical-sistems.ru
- 7. www.myshared.ru презентация: Борсуков А.В. «Комплексная эластография поверхностных органов и печени (на основании европейских рекомендаций использования ультразвуковой эластографии 2013)» г.Смоленск, 2014 г.
- 8. usclub.ru