«Астана медицина университеті»АҚ
Онкология кафедрасы

Тақырыбы:Дерматоскопия

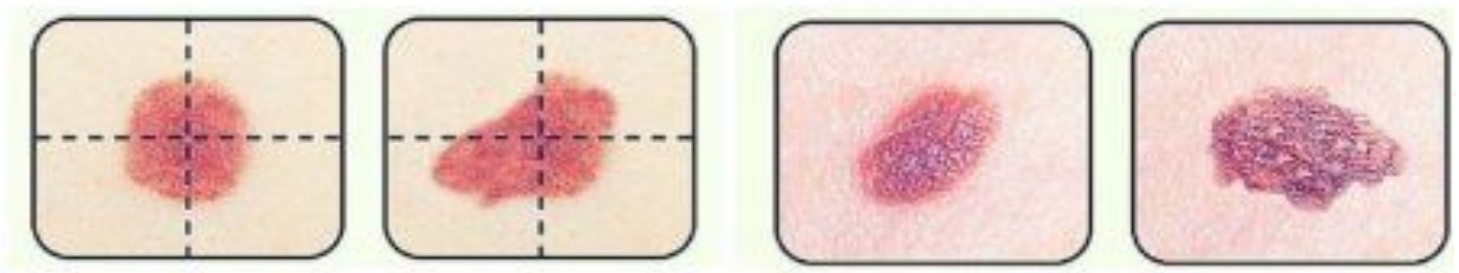

ындаған:Сиражитдинов Еламан

Тобы:613 ЖПД

серген:Ниязбаева Куралай

Нұр-Сұлтан 2020ж

Жоспар:

1.Анықтамасы
2.Дерматоскопия жасауға көрсеткіштер,қарсы көрсеткіштер
3. Дерматоскопия жасалу барысы
4.Дерматоскопиялық құралдар
5.Пайдаланылған әдебиеттер

Дерматоскопия – *бұл инвазивті емес диагностикалық әдіс болып табылады, оның арқасында бірнеше рет ұлғайған кездегі ісіктерді көрнекі тексеру мүмкіндігі пайда болды. Ол эпидермистің түсі мен құрылымын көруге мүмкіндік береді. Мұның бәрін «жай көзбен» ғана қарау мүмкін емес. Тәжірибе мен қажетті дағдылар болса, қатерлі ісіктерді диагностикалаудың дерматоскопиялық әдісінің дәлдігі өте жоғары.*

Дерматоскопия жасауға көрсеткіштер:

- Терісі аққұба немесе сары ,шаштары ашық не сары түсті пациенттер;
- Денесінде меңдері,секпілдері мен тері пигментациясы көп адамдар;
- Қарт,егде жастағы науқастар;
- Генетикалық бейімділігі бар науқастар(отбасында меланома,тері рагы болса);
- Күн астында ұзақ жүретін науқастарға;
- Үнемі механикалық зақымға ұшырайтын(киіммен ысқылануы) меңі бар науқастарға;
- Онкологиялық ауруы бар,онкомаркерлері оң науқастарға;

Сонымен қатар дерматоскопия невустарды алып тастау алдында,жаңа құрылым пйда болғанда,бұрынғы меңнің өзгеріске ұшырауында(ассиметрия,терісі түсуі,қабынуы, қышуы,қанғыштығы пайда болса) міндетті түрде жасалуы қажет.

Қарсы көрсеткіштері:

Дерматоскопия түгелімен қауіпсіз,және қарсы көрсетілімдері мүлде жоқ деуге болады. Аяғы ауыр,бала емізетін әйелдерге,балаларға жасауға да болады.

ABCDE жүйесі арқылы бағаланады:

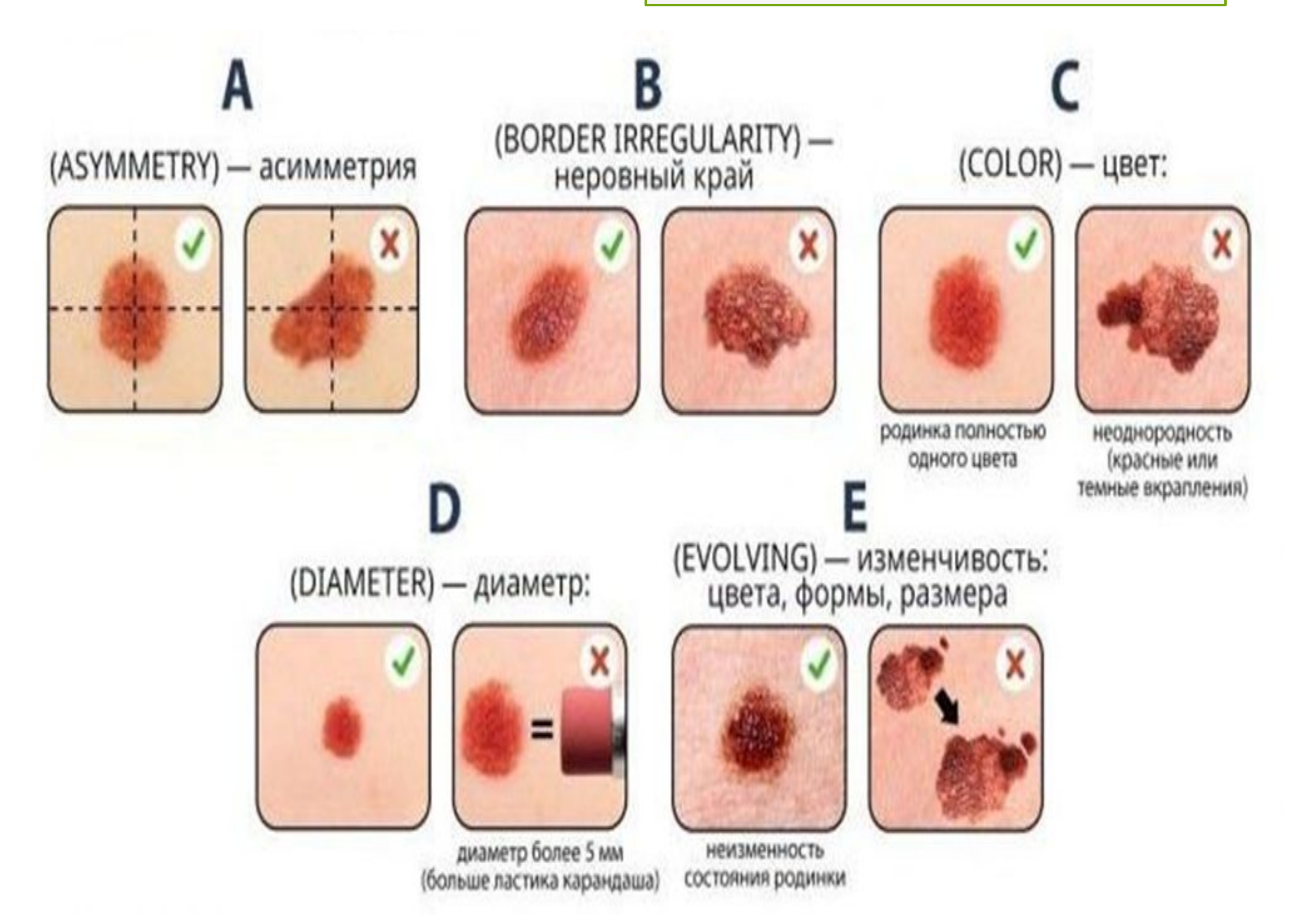

Дерматоскопия қалай жасалады:

Дерматоскопия инвазивті емес,30 минутқа созылатын ауырсыну мен дискомфорт тудырмайтын зерттеу әдісі болып табылады. Процедураны орындау барысында дәрігер невустың(мең,қал),тері пигментациясының көлемін,шеттерінің контурын,тері қабаттарына ену тереңдігін дерматоскопты теріге тақап қарау арқылы бағалайды.Әрбір невус науқастың жеке невустар картасына енгізіліп,кейін оны алып тастау үшіни ары қарай бақылауда болады.Невустар диагностикасы FotoFinder 30 минуттай уақытты алып,арнайы дайындықты қажет етпейді.Автоматты түрде әрбір невус науқастың невустар картасына енгізіліп,жасанды интеллект арқылы аналитика жасалады.Нәтижесінде науқастың невустарының алынып тасталатын және ары қарайғы күтімді талап ететін көрсеткіштері жасатын болады.Бұл әдіс арқылы қауіпті невустарды 99% жағдай анықтап,емдеу – алдын алу шараларын жасауға мүмкіндік береді.

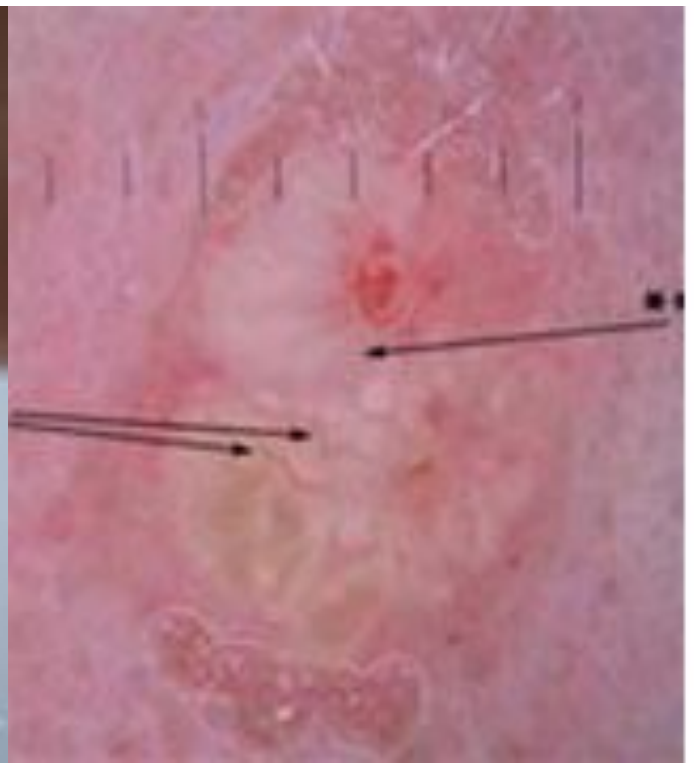
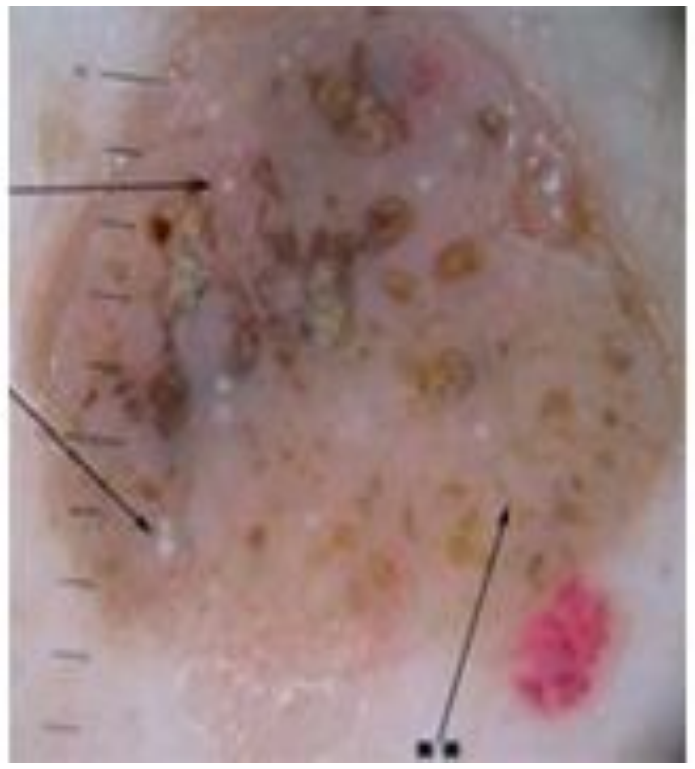
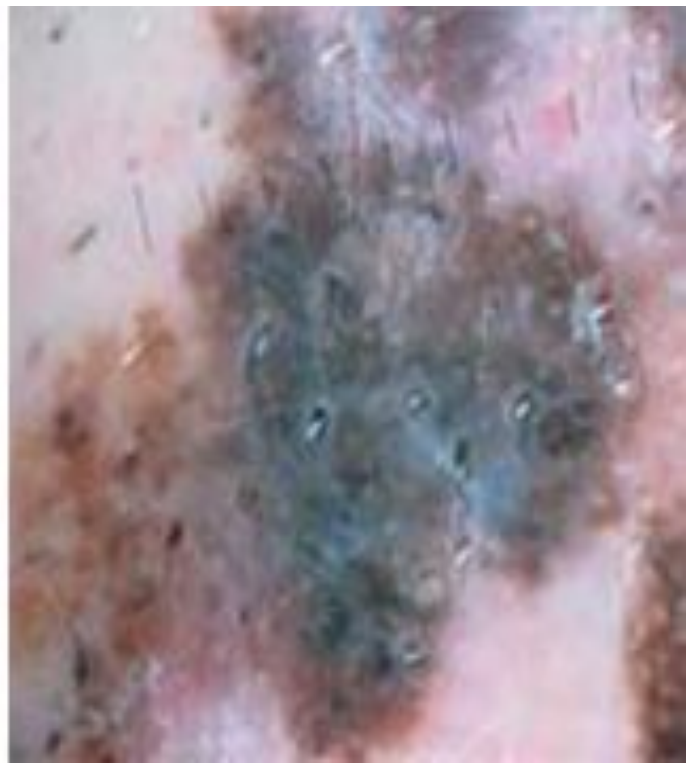

Normal Mole родинка	Melanoma меланома	Sign признак	Characteristic характеристика
		Asymmetry асимметрия	when half of the mole does not match the other half когда одна половина не соответствует второй половине
		Border граница	when the border (edges) of the mole are ragged or irregular когда границы (края) родинки неровные или неправильные
		Color цвет	when the color of the mole varies throughout когда цвет родинки изменяется на всем ее протяжении
		Diameter диаметр	if the mole's diameter is larger than a pencil's eraser если диаметр родинки больше, чем ластик у карандаша (6 mm)

Photographs Used By Permission: National Cancer Institute

Дерматоскопияны диагностикасы үшін қолданады:

- кератома или күн кератозы;
- гемангиома или ангиома;
- папиллома, сүйелдер.

Дерматоскопияның артықшылықтары:

- Бұл әдіс жаңа түзілістердің кез-келген көлемдегі түрлерін зерттеуге мүмкіндік береді;
- Толықтай ауырсынусыз,анестезия,хирургиялық араласуларсыз;
- 99% дәлдікке ие;
- Алдын ала дайындық қажет емес және 30 минут қана;
- Дәрігер зерттеу барысында ары қарайғы зерттеу,емдеу жоспарын құрастыра алады.
- Бұл әдіске қарсы көрсетілімдер жоқ
- Толықтай автоматтандырылған нәтиже алуға ыңғайлы және дәлдігі жоғары;



Обучение, Обучение
VISIOMED
VISIOMED

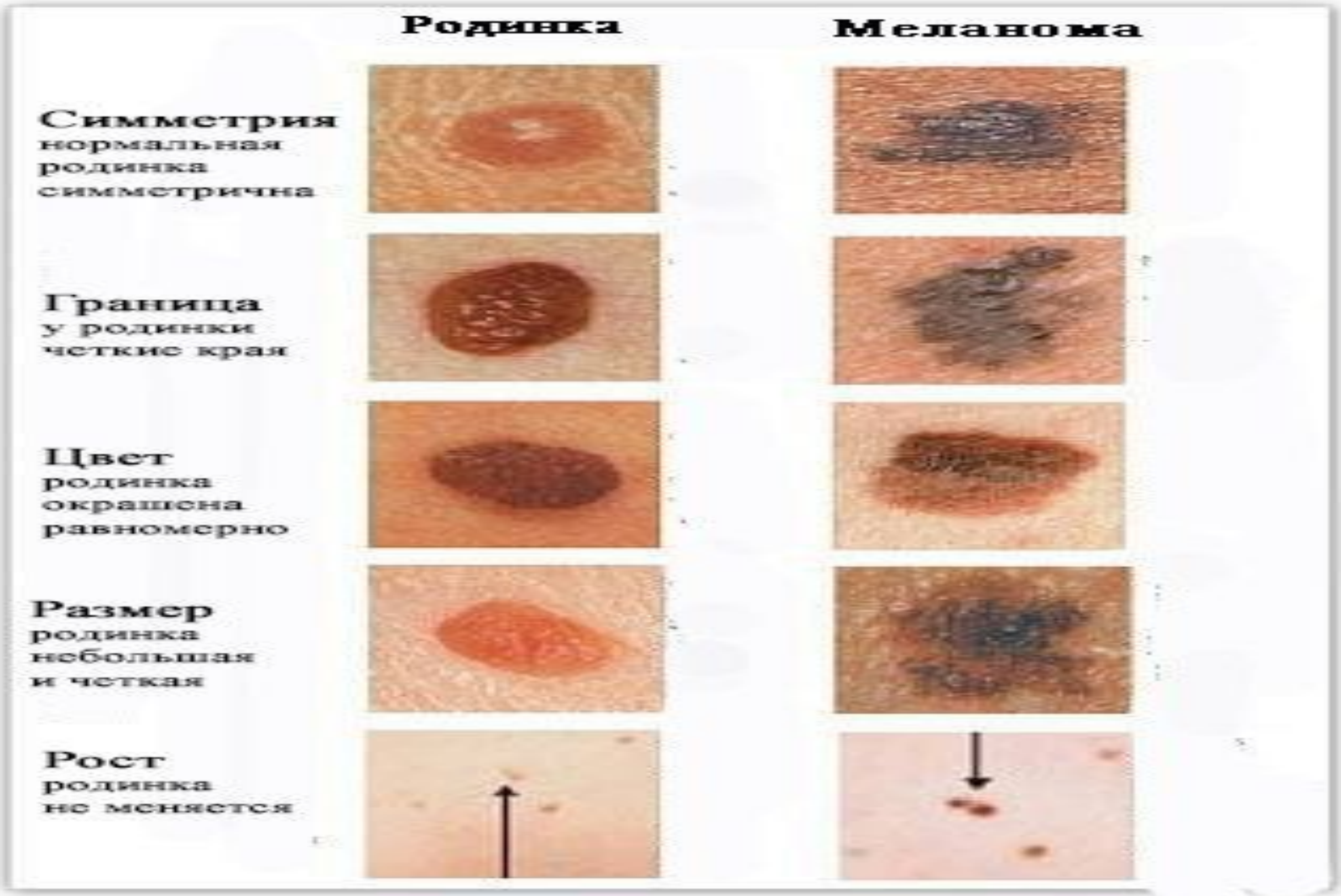
Родинка
Меланома
Симметрия
нормальная родинка симметрична
Граница
у родинки четкие края
Цвет
родинка окрашена равномерно
Размер
родинка небольшая и четкая
Рост
родинка не меняется

Доброкачественные родинки
Симетричная
Ровные края
Одного цвета
Менее 6 мм
Злокачественные (меланома) родинки
Несиметричная
Неровные края
Разноцветная
Более 6 мм

Пайдаланылған әдебиеттер:

1)Интернет источники:Википедия,Гугл и т.д
2)Борк, Конрад Болезни кожи. Диагностика и лечение. Атлас и руководство / Конрад Борк , Вольфганг Бройнингер. - М.: Медицинская литература, 2015..
3) Клиническая дерматовенерология. В 2 томах. Том 1. - М.: ГЭОТАР-Медиа,
4) Ламоткин, И. А. Меланоцитарные и меланиновые поражения кожи. Атлас. Учебное пособие / И.А. Ламоткин. - М.: Бином, 2014
5) Молочков, А. В. Дерматоонкология. Атлас / А.В. Молочков, Ю.В. Молочкова. - М.: Бином, 2015.