Шейное сплетение

Махтиев Мурад и Падалко Никита 211

Шейное сплетение (Plexus cervucalis)

Образовано : передними ветвями 4х верхних спинномозговых нервов (CI-IV)

- Топография:шейное сплетение располагается , между передней лестничной мышцей и длинной мышцей шеи с медиальной стороны и средней лестничной мышцей и мышцей поднимающую лопатку с латеральной стороны , спереди и сбоку шейное сплетение покрыто грудино – ключично – сесцевидной мышцей

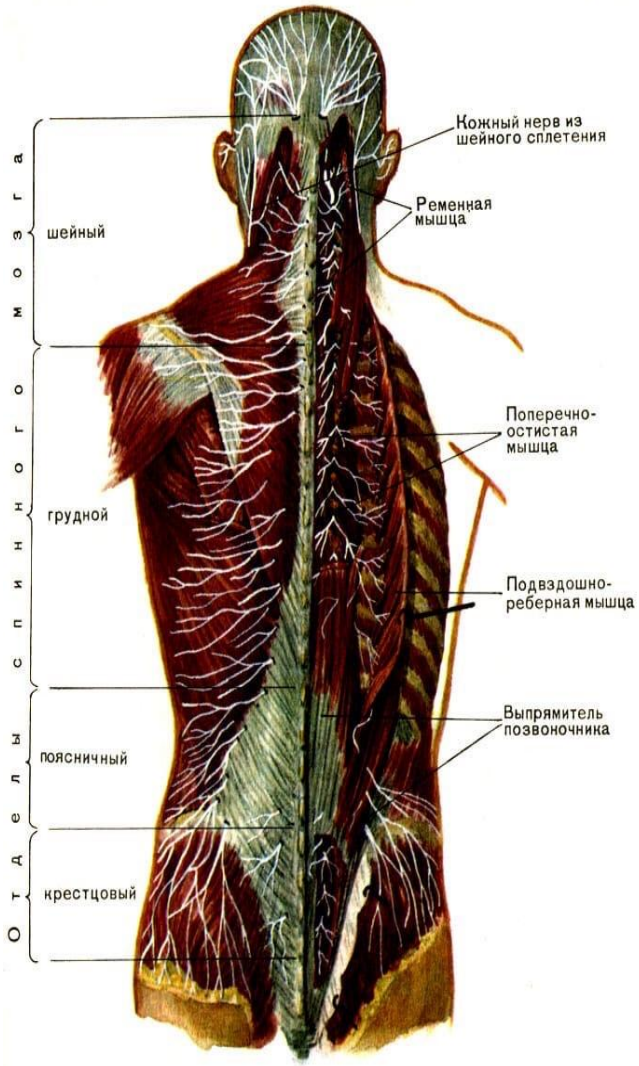

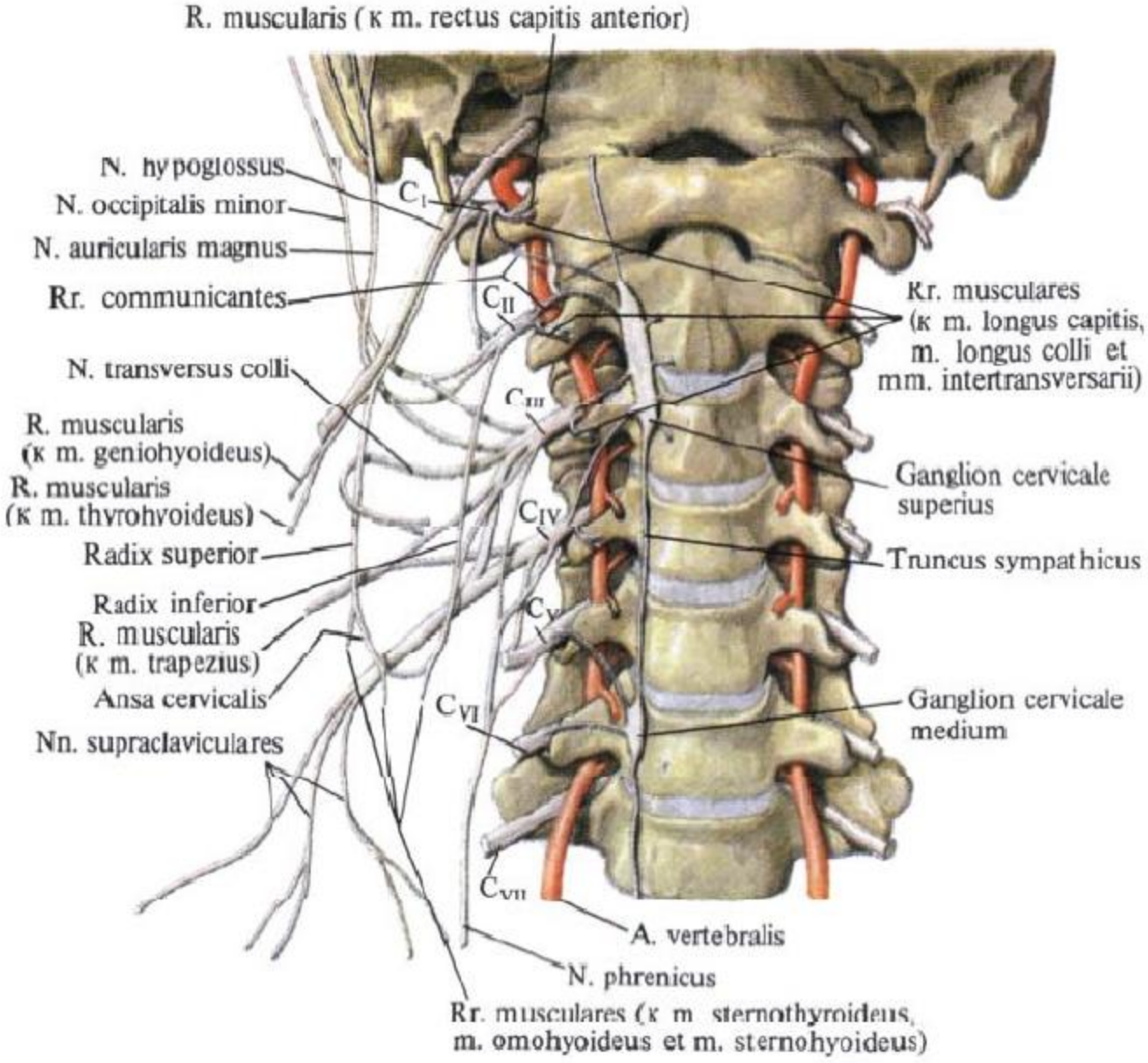
R. muscularis (к m. rectus capitis anterior)
N. hypoglossus
N. occipitalis minor
N. auricularis magnus
Rr. communicantes
N. transversus colli
R. muscularis
(к m. geniohyoideus)
R. muscularis
(к m. thyrohyoideus)
Radix superior
Radix inferior
R. muscularis
(к m. trapezius)
Ansa cervicalis
Nn. supraclaviculares
C I
C II
C III
C IV
C V
C VI
C VII
Rr. musculares
(к m. longus capitis,
m. longus colli et
mm. intertransversarii)
Ganglion cervicale
superius
Truncus sympathicus
Ganglion cervicale
medium
A. vertebralis
N. phrenicus
Rr. musculares (к m. sternothyroideus,
m. omohyoideus et m. sternohyoideus)

Ход :

Передняя ветвь 1 шейного смн - залегает на 1 шейном позвонке ,в борозде позвоночной артерии , под a. vertabralis , направляется латерально (кнаружи) и проходит между передней прямой мышцы головы и латеральной прямой мышцы головы

- Передние ветви 2-4 смн – идут латерально в промежутках между передними мышцами , позади позвоночной артерии (a. vertebralis) . Далее идут кнаружи и книзу ,ложатся на передние поверхности мышц поднимающей лопатку , и средней лестничной мышцы . Соединяясь между собой посредством ответвлений образуют 3 петли.

Ветви шейного сплетения

- Мышечные ветви
- Кожные ветви
- Смешанная ветвь

Ветви шейного сплетения	Ветви	Зона иннервации
	Мышечные ветви	
Rami musculares	r. genihyodeus Ansa cervicalis profinda	Двигательная иннервация : -Латеральная и передняя прямые мышцы головы -длинные мышцы головы и шеи -передняя и задняя лестничные мышцы -мышцу , поднимающую лопатку -Трапецевидную мышцу -Грудино – ключично – сосцевидную мышцу

	Кожные ветви	
1.n. occipitalis minor Ход : CII, поднимается вдоль глц мышцы ,идет кверху и кзади , позади ушной раковины и к затылочной области		Чувствительная иннервация кожи позади ушой раковины и над ней
2. n.auricularis magnus Ход:CII и CIII поднимается вдоль глц мышцы огибает ее и поднимается к ушной раковине делятся на 2 ветви	a-ramus anterior б-ramus posterior	Чувствительная иннервация -кожи лица в области околоушной слюнной железы мочки уха наружного слухового прохода и вогнутой - Кожи выпуклой поверхности ушной раковины и за ухом

4.-nn. Supraclaviculares Ход : CIII и CIV , выходят из-под заднего края гкс мышцы ,идут вниз и веерообразно расходятся	nn.Supraclaviculares mediales nn.Supraclaviculares laterales nn.Supraclaviculares intermedii	Чувствительная иннервация : -Кожи над ключицей -Кожи в верхнепередней груди (до уровня 2 и 3 ребра)

	Смешанная ветвь	
n.Phanicus Ход: спускается вниз проходит по передней поверхности	Rami pleurales Ramus pericardiacis	Чувствительная иннервация : -Медиастинальная и диафрагмальная плевра -перикарда -брюшина покрывающая диафрагму - Печень

Блокада шейного сплетения

- Осуществляется По заднему краю m. sternocleidomastoideus на границе верхней и средней трети.
- Так как именно здесь проходят кожные (чувствительные) ветви (нервы) шейного сплетения

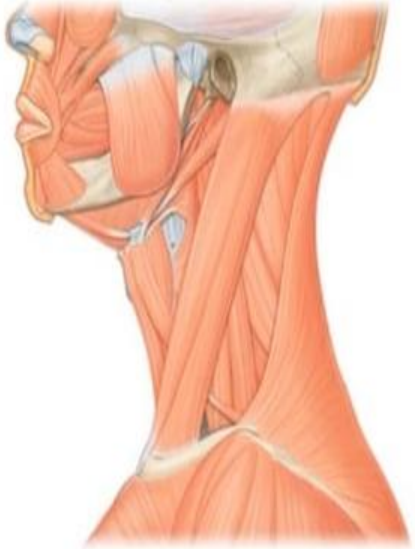

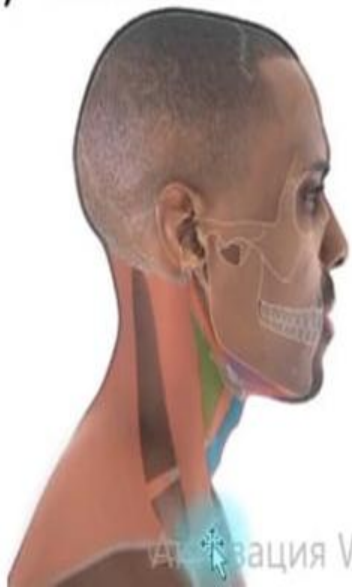

Блокада шейного сплетения

- Применяется при различных хирургических операциях и для послеоперационного обезболивания

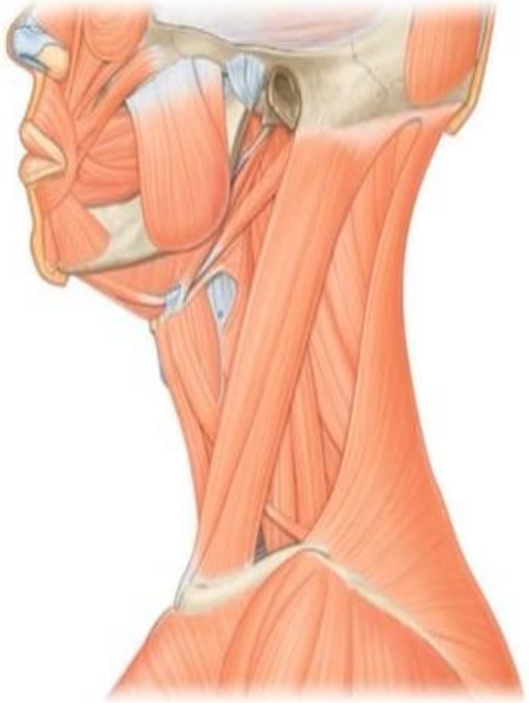

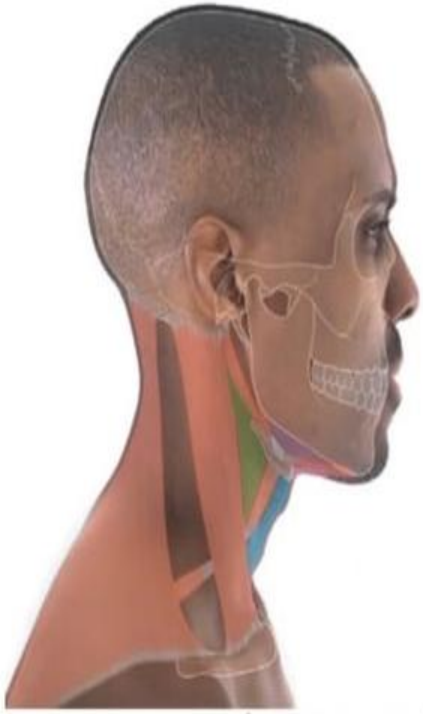

Активация Win

Спасибо за внимание!