


Женские прелести



Слово «ВЛАГАЛИЩЕ» не выражает сути значения понятия «половые органы женщины». Это название одного единственного органа...

Наружные женские половые органы единого названия не имеют.

Сегодня используются слова «вульва» и «вагина» для обозначения того, что у нас в промежности.

Органы женской промежности:


клитор / капюшон / уретра / большие половые губы / малые половые губы / вход во влагалище

Great Wall of Vagina

«Великая стена вагин»

Английский скульптор Джейми МакКартни потратил 5 лет на скульптурную композицию из слепков вагины, которые снимал самолично с моделей.

«*Стоило ли тратить 5 лет жизни на подобное?*» – самый частый коммент при обсуждении этой темы СМИ и интернетом...











**ДЛЯ ЧЕГО
ЭТО?**

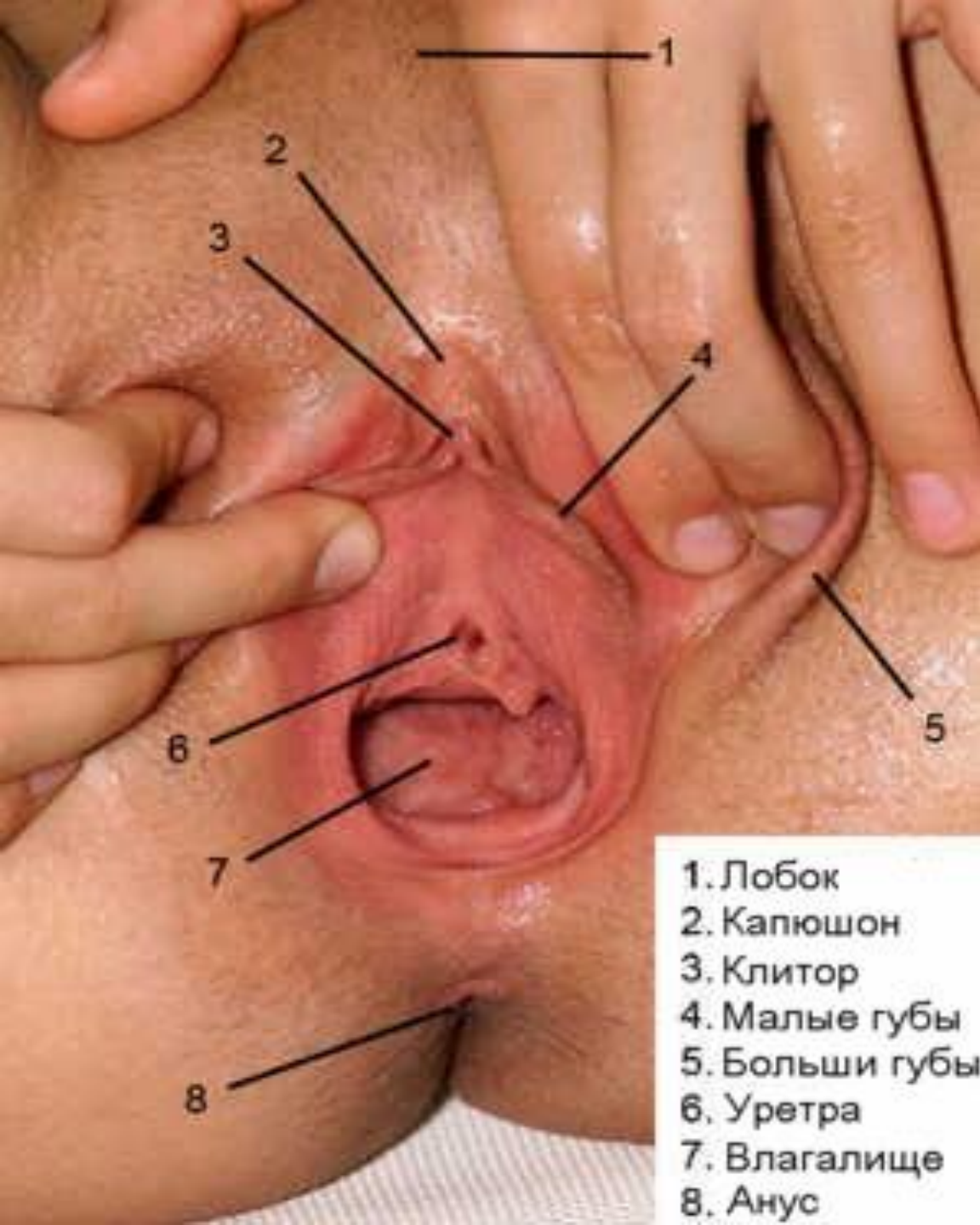**Для
понимания:**

норма
может быть
очень
и очень
разной...

**И только
ПРИРОДА**

—

**АВТОР
всего!**



- 1. Лобок
- 2. Капюшон
- 3. Клитор
- 4. Малые губы
- 5. Больши губы
- 6. Уретра
- 7. Влагалище
- 8. Анус

**СТРОЕНИЕ
НАРУЖНЫХ
ПОЛОВЫХ
ОРГАНОВ
ЖЕНЩИНЫ
ОДИНАКОВО**

...

**ОТЛИЧАТЬСЯ
МОЖЕТ
ИХ
ВНЕШНИЙ
ВИД**







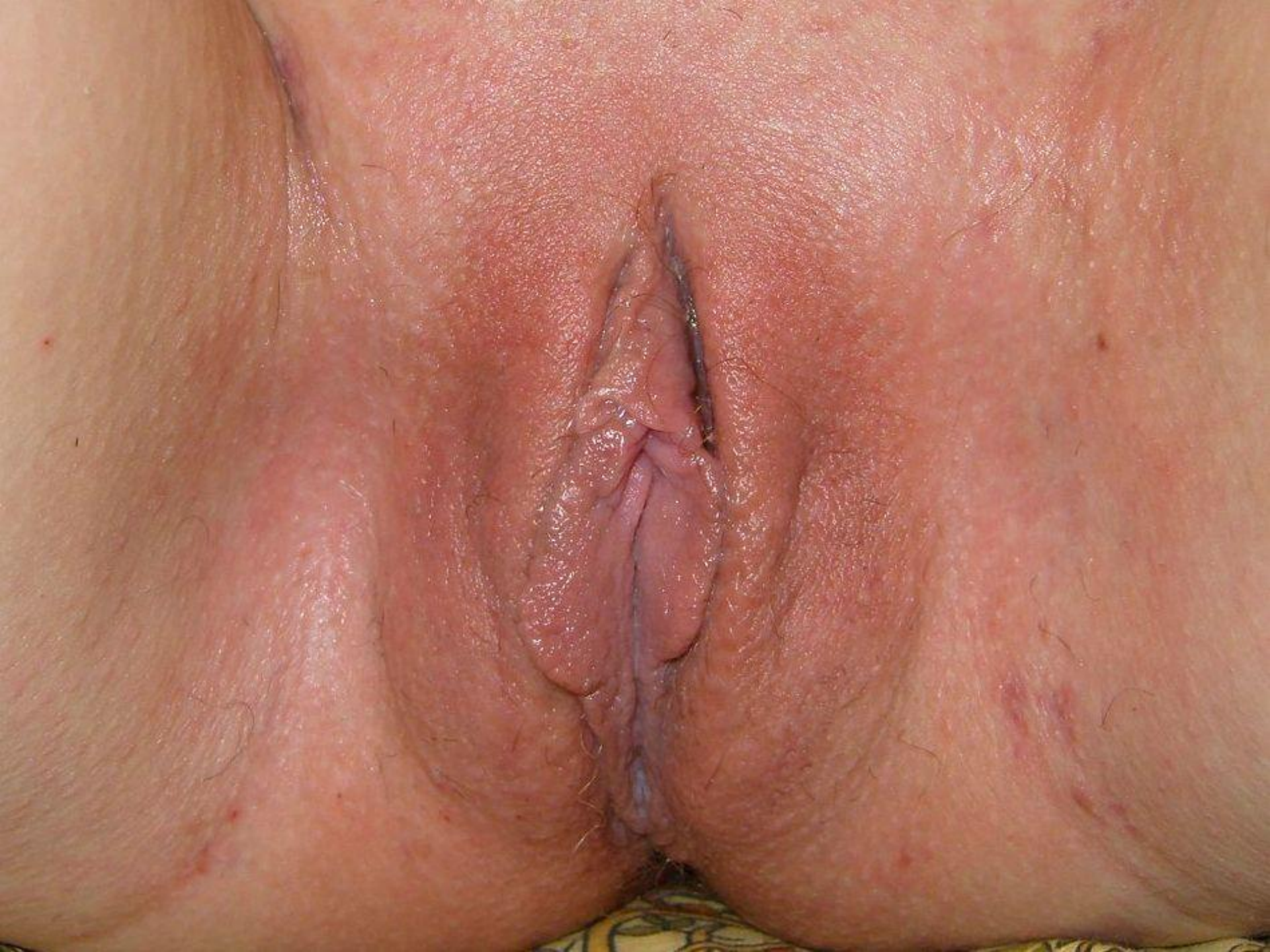




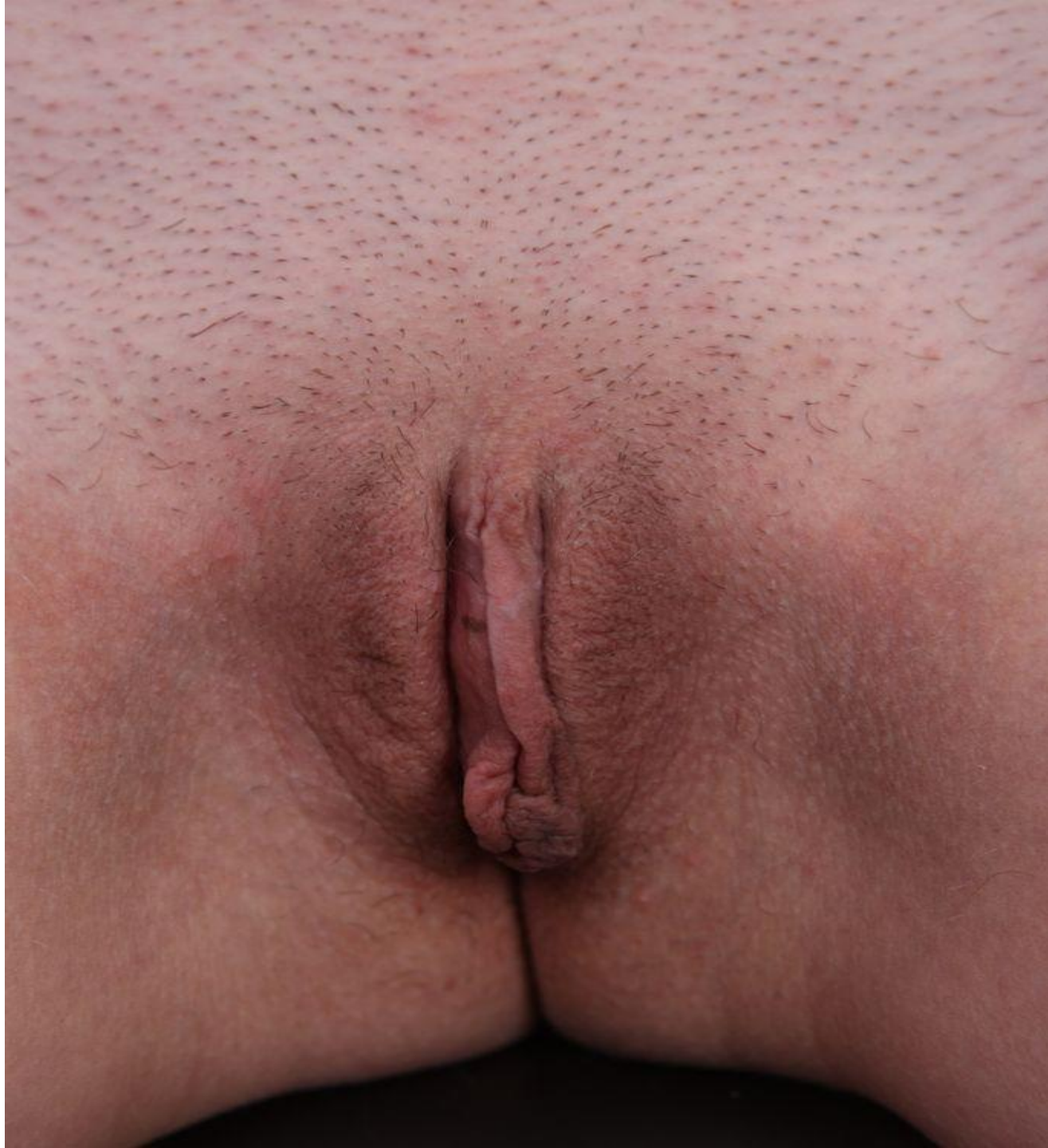


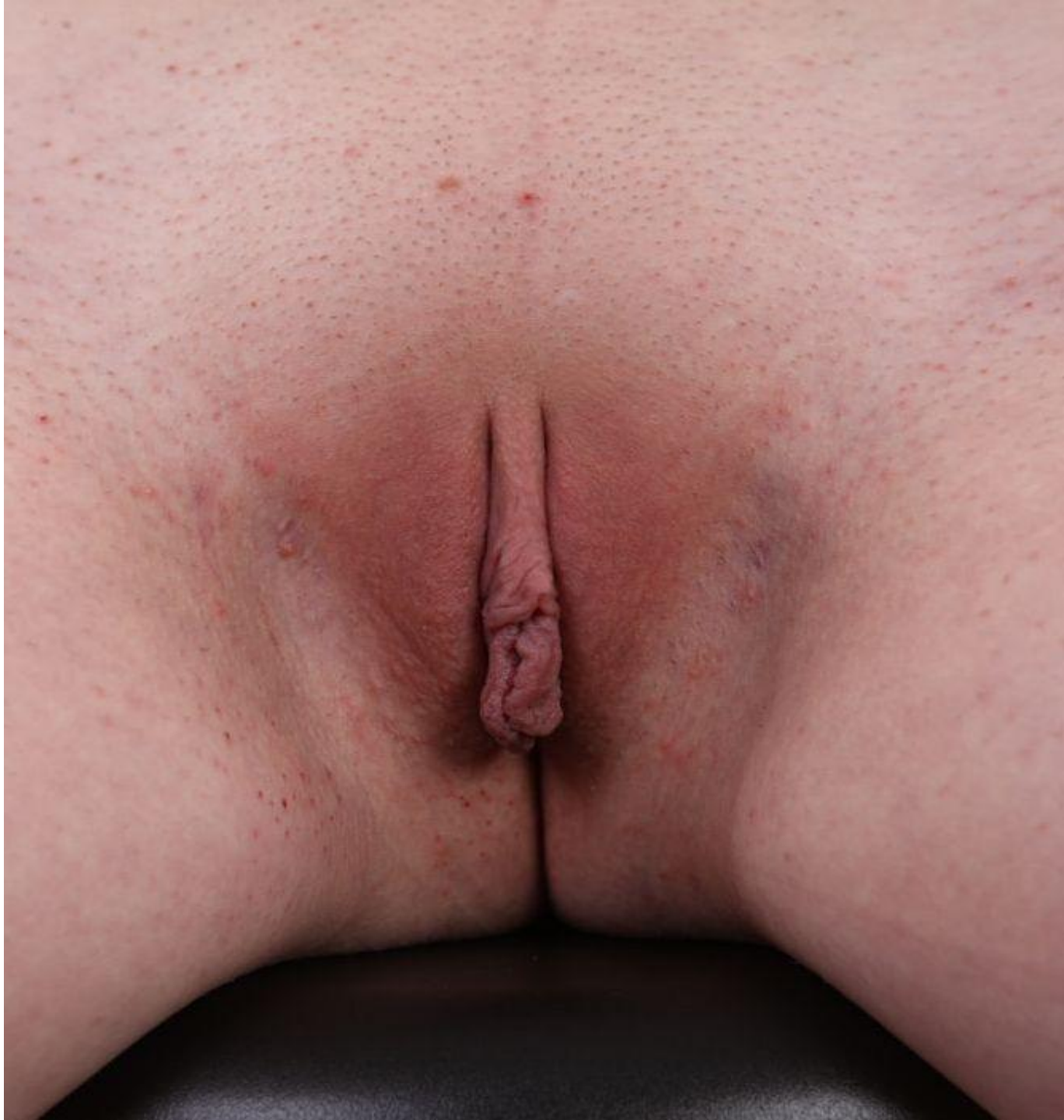


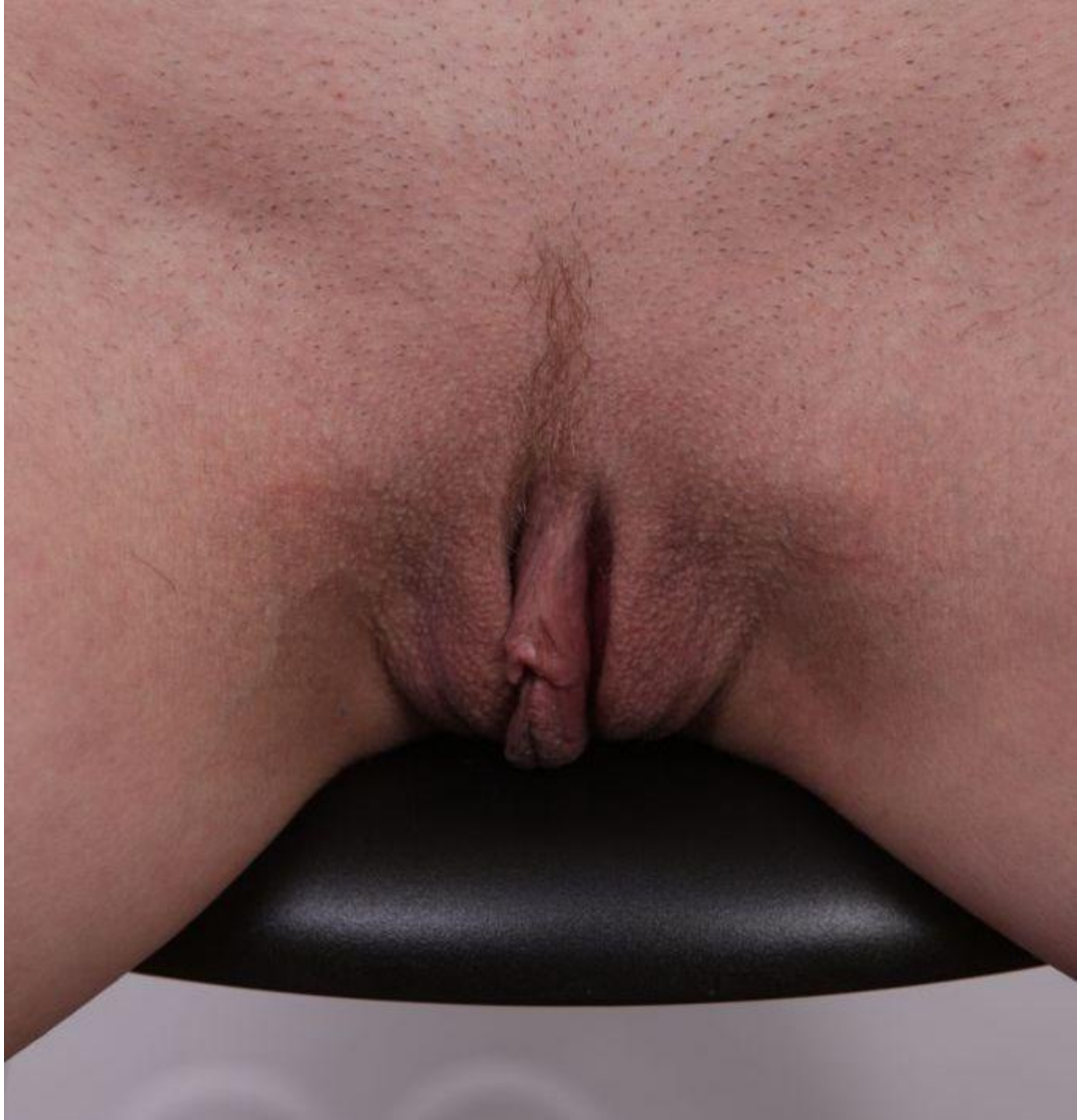












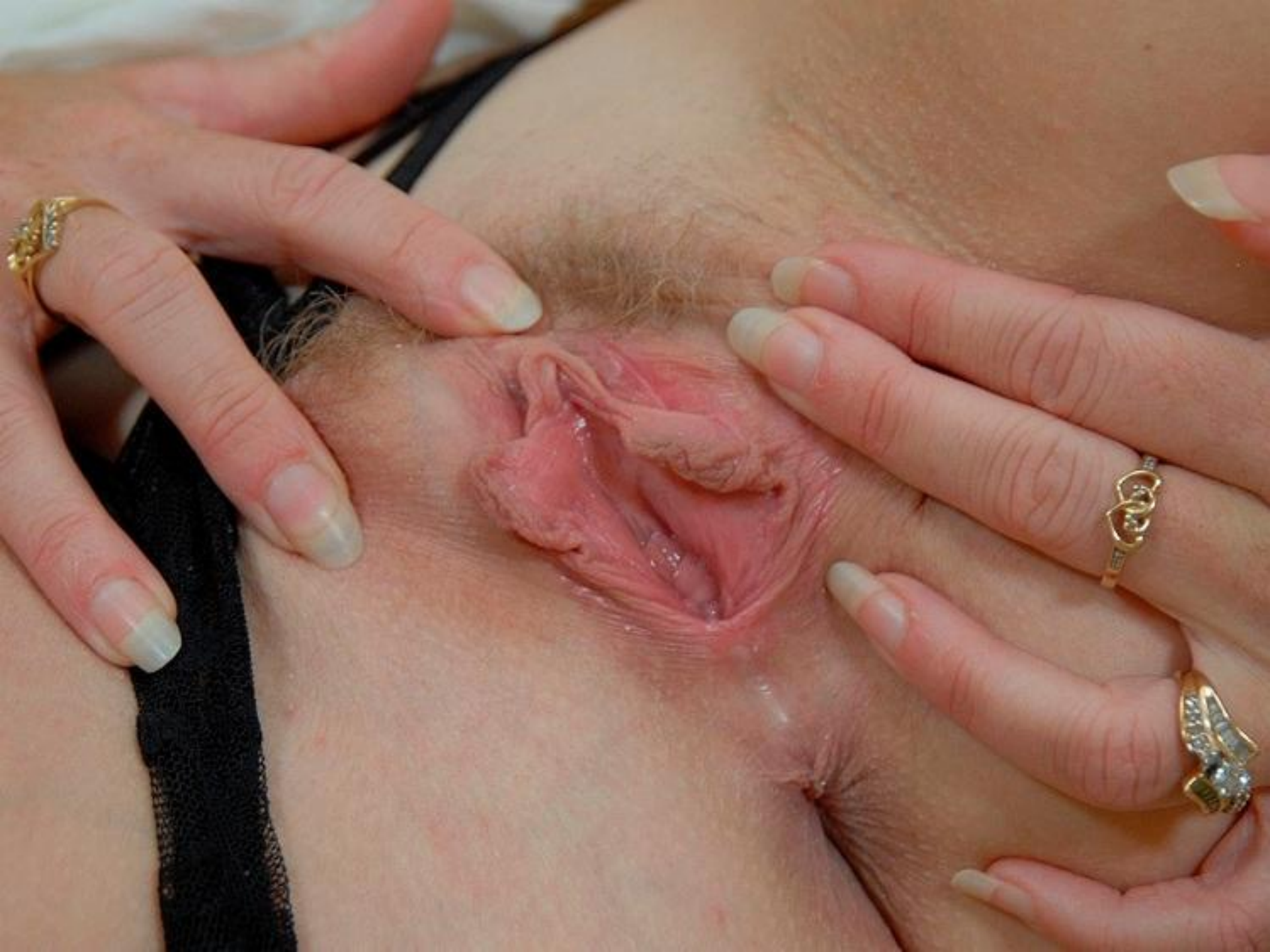






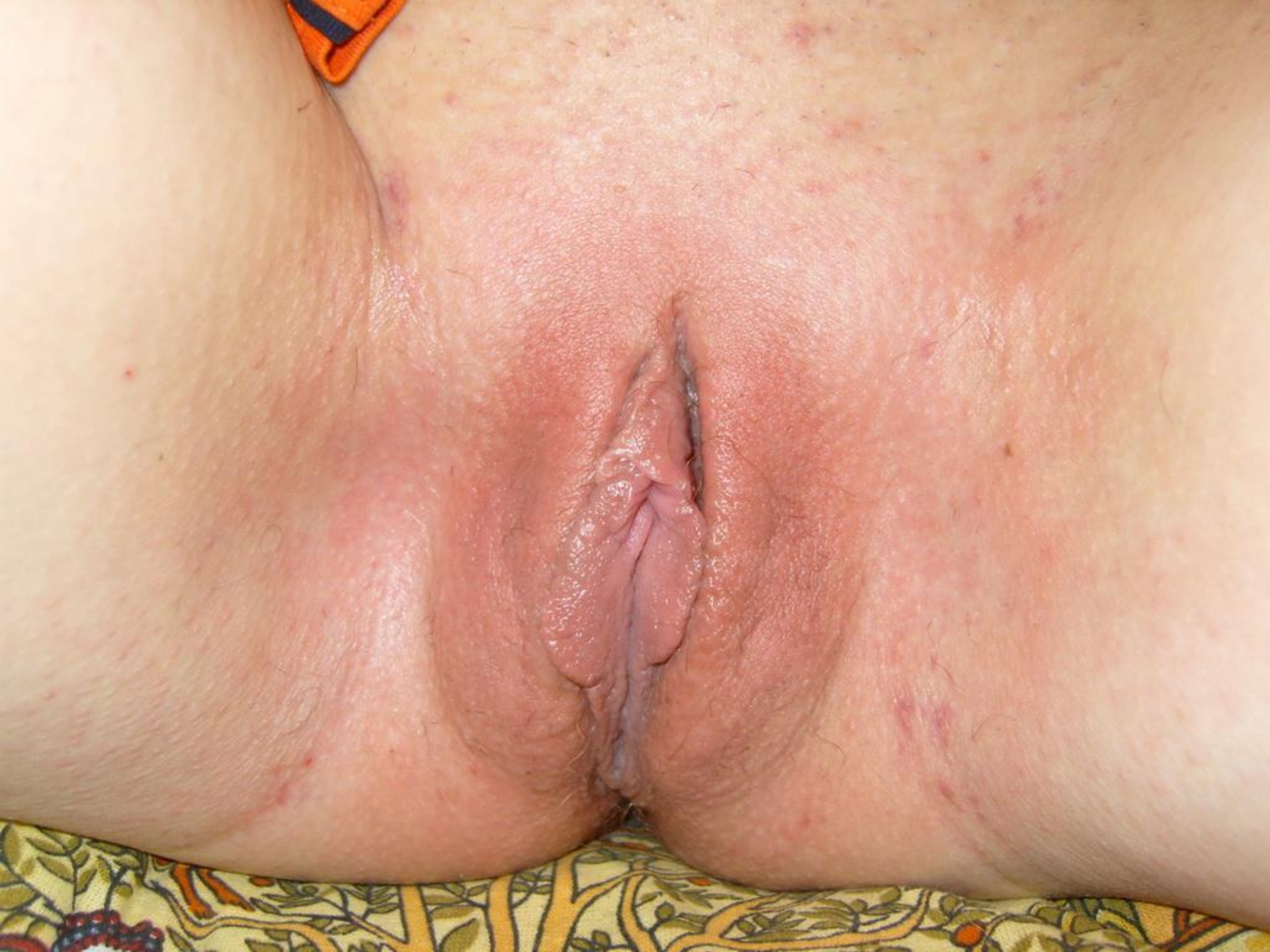




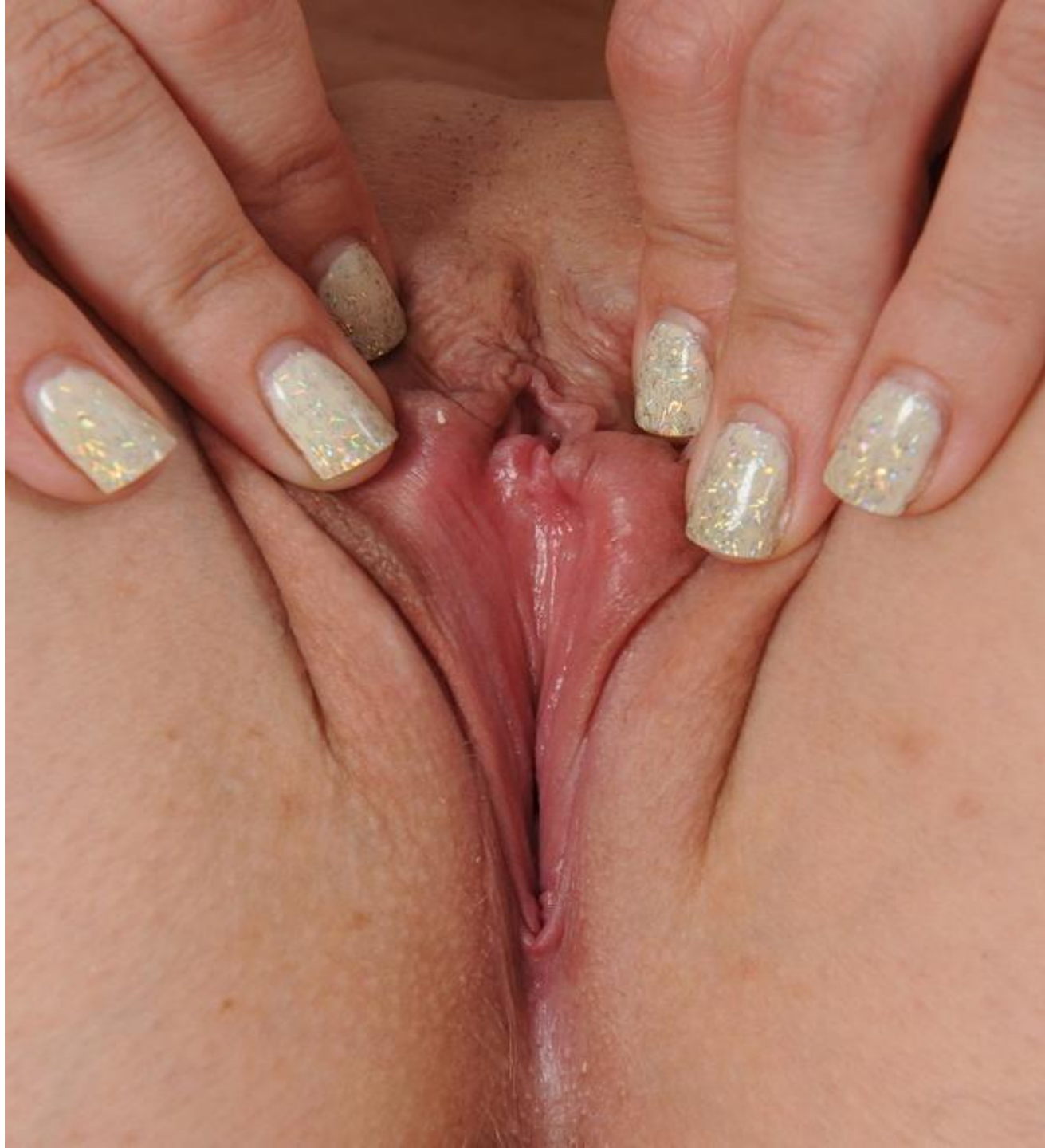









ВОЗБУЖДЕНИЕ

ДО И ВО ВРЕМЯ

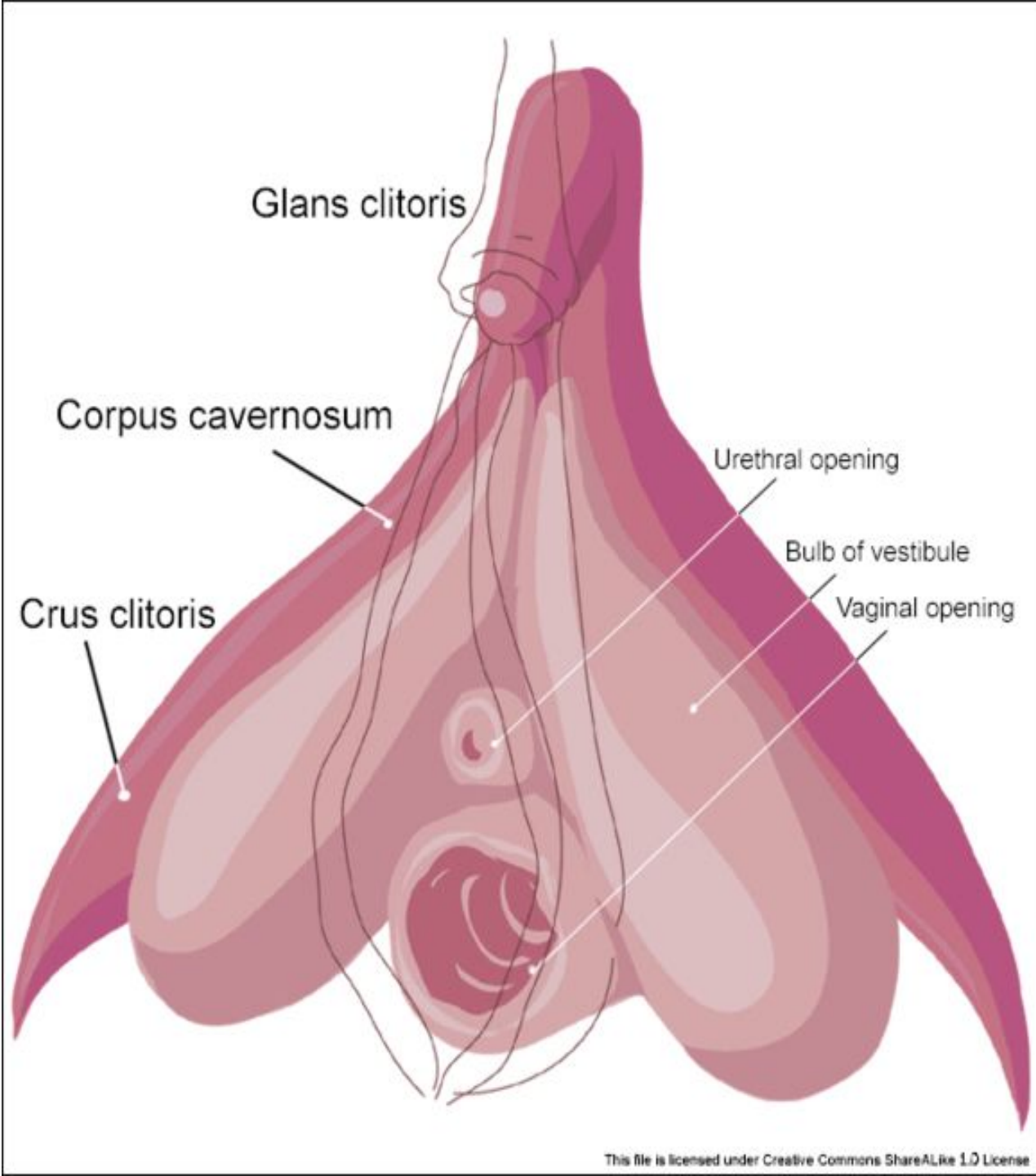




**мужское
и
женское**

до 6 недель в
утробе мамы

мы
выглядели
одинаково



**Люби
и
Береги себя!**

