МЕНИНГИОМЫ

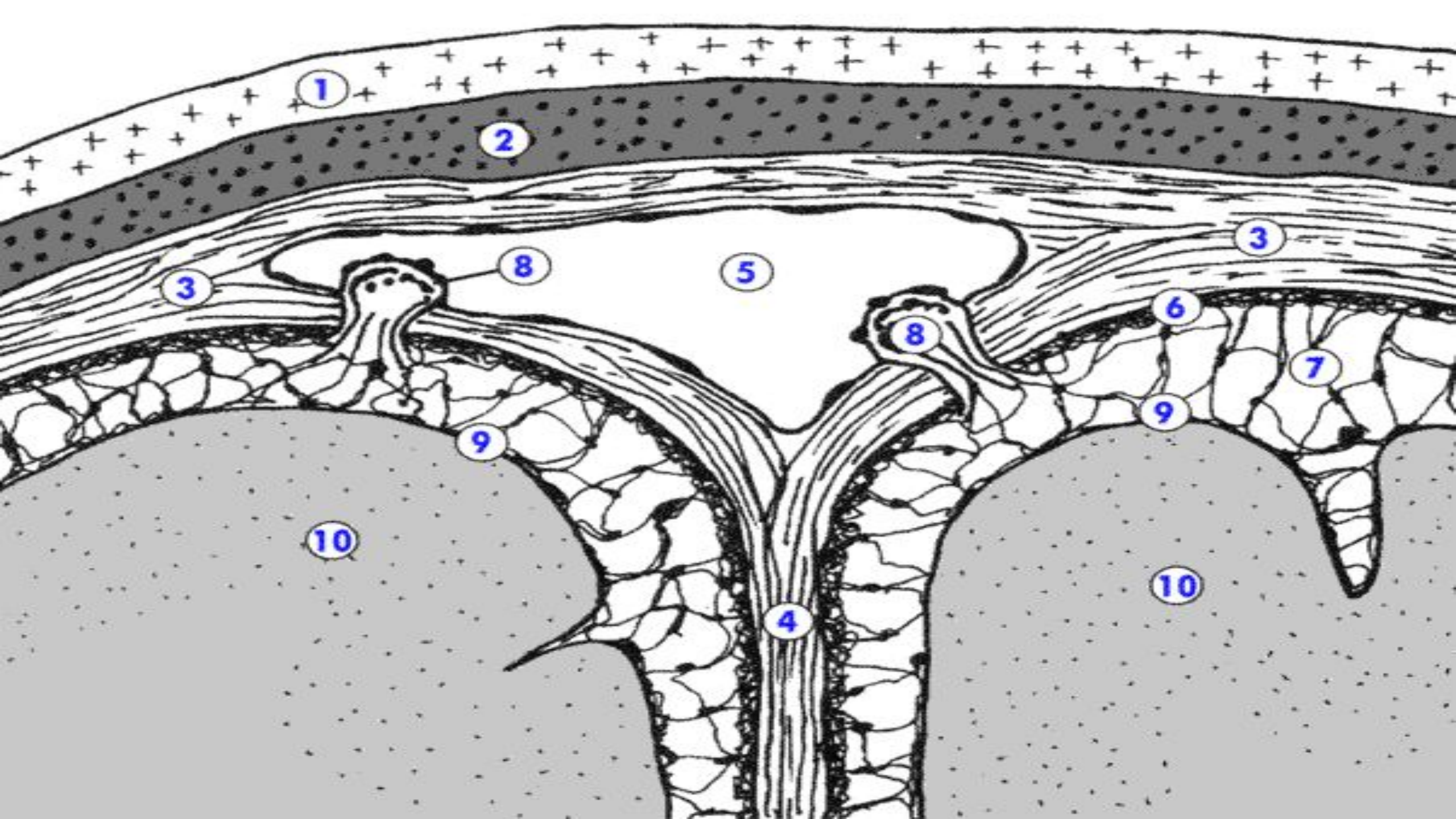
1
2
3
8
5
3
6
8
7
9
9
10
10
4

ОПРЕДЕЛЕНИЕ ПОНЯТИЯ

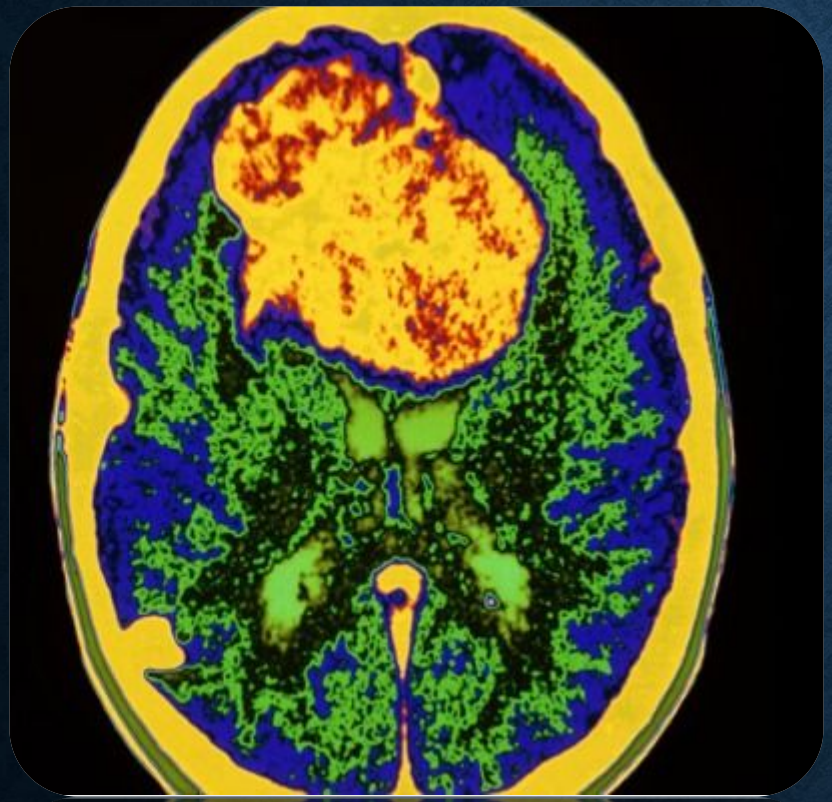

- Менингиомы – частые внутричерепные новообразования, которые образуются из арахноидальных клеток наружного слоя паутинной оболочки

СТАТИСТИКА

- Взрослые - 36,4 % от всех опухолей ЦНС
- Дети - 0,4–4,6 %
- Частота встречаемости преобладает у женщин, особенно в возрасте от 30 до 60 лет

ЭТИОЛОГИЯ

- Первичные
- Вторичные: нейрофиброматоз II типа (NF2), синдромы Ли-Фраумени, Тюрко, Гарднера, фон Гиппеля — Линдау, Коудена, синдром Горлина (множественная эндокринная неоплазия типа IIb) и множественная эндокринная неоплазия типа I
- Мутация - моносомия 22.q12.2

КЛАССИФИКАЦИЯ

По системе Grade (степень злокачественности) ВОЗ:

1. Доброкачественные менингиомы (I степень) – 90%
2. Атипичные менингиомы (II степень) – 5-7%
3. Анапластические менингиомы (III степень злокачественности) – 3%

ДОБРОКАЧЕСТВЕННЫЕ

- Менинготелиальная
- Фиброзная
- Переходная (смешанная)
- Псаммоматозная
- Ангиоматозная
- Микрокистозная
- Секреторная менингиома с большим количеством лимфоцитов
- Метапластическая

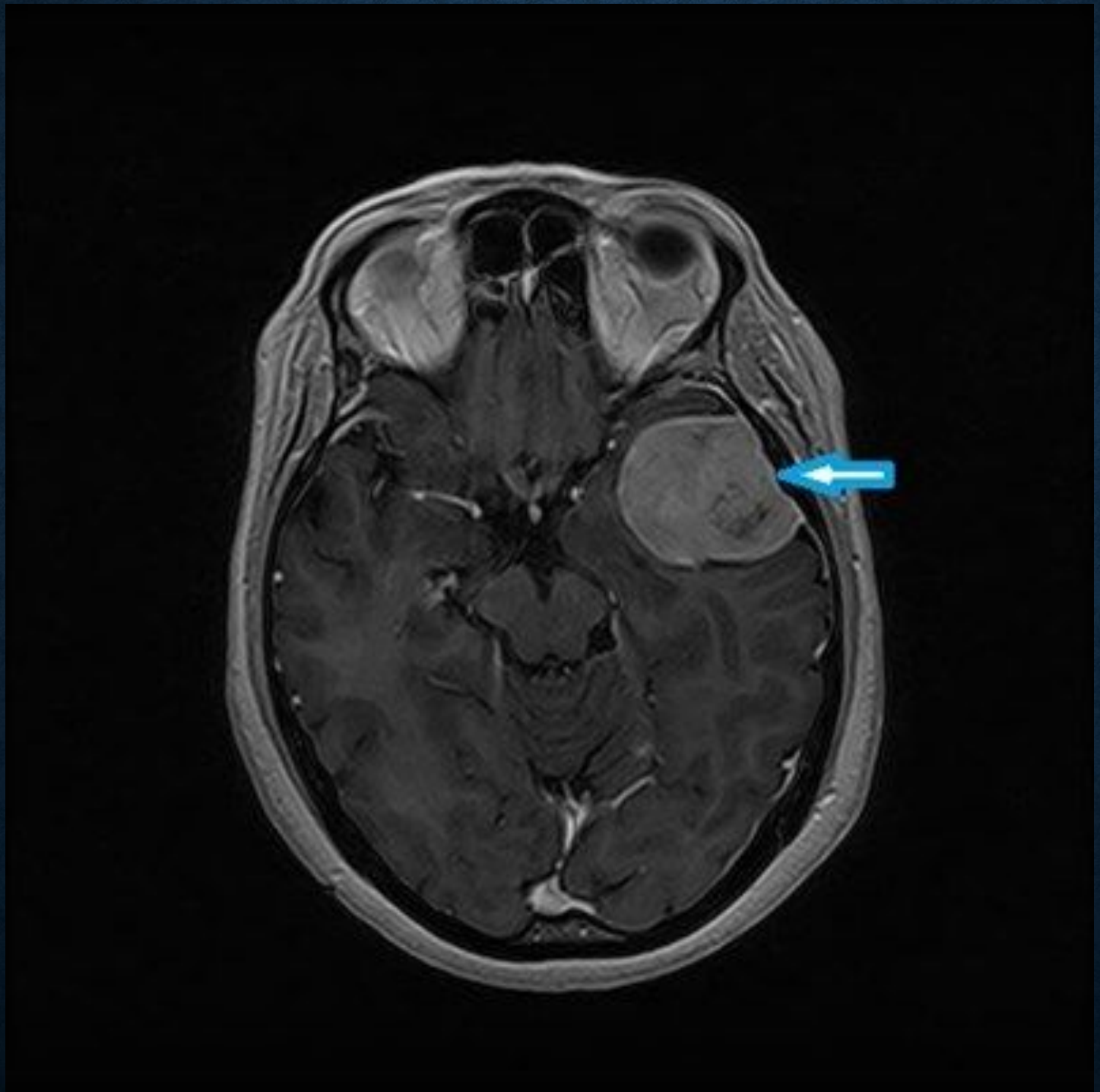

АТИПИЧНЫЕ

- Светлоклеточный и хордоидный варианты
- Митотический индекс ≥ 4 митозов на 10 полей зрения
- Очаги спонтанного некроза, которые не индуцируются эмболизацией или лучевой терапией

АНАПЛАСТИЧЕСКИЕ

- Папиллярные и рабдоидные варианты
- Митотический индекс ≥ 20 митозов на 10 полей зрения
- Крупные зоны спонтанного некроза
- Гистологически они могут напоминать карциному, саркому или меланому
- Иммуногистохимический анализ

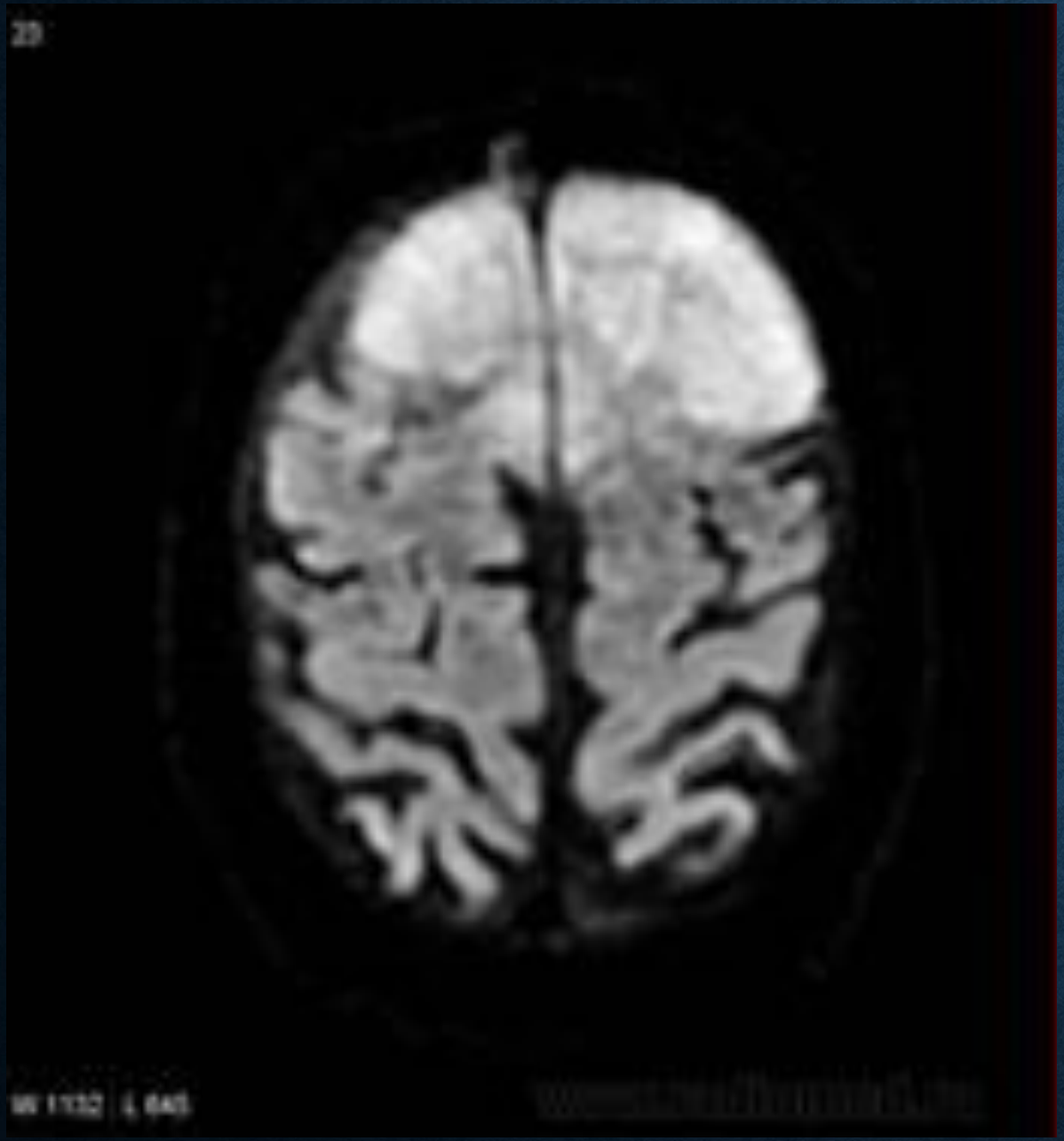
20
W 1132 | L 645

12
W 3085 | L 1542

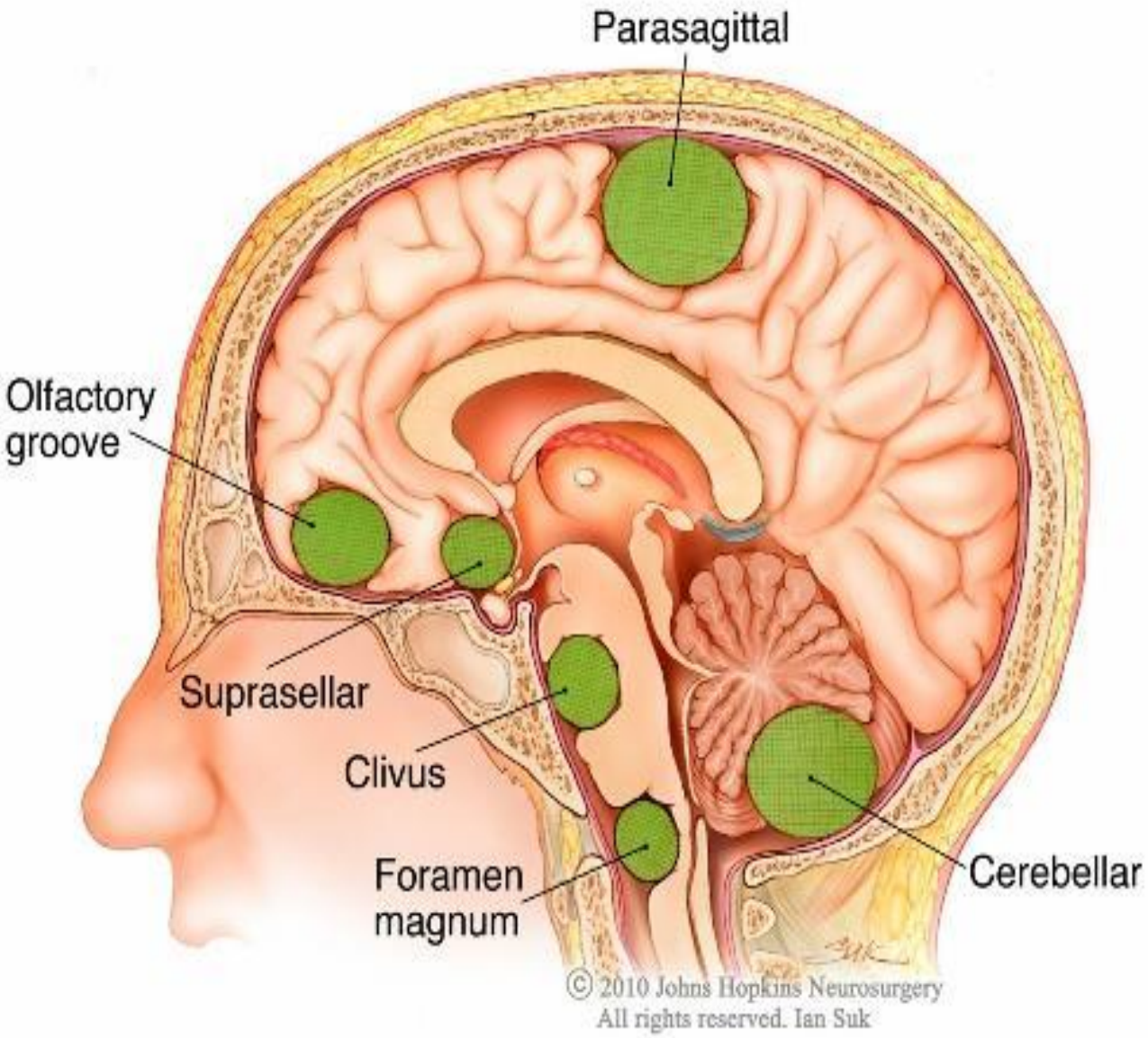
Parasagittal
Olfactory groove
Suprasellar
Clivus
Foramen magnum
Cerebellar
© 2010 Johns Hopkins Neurosurgery
All rights reserved. Ian Suk

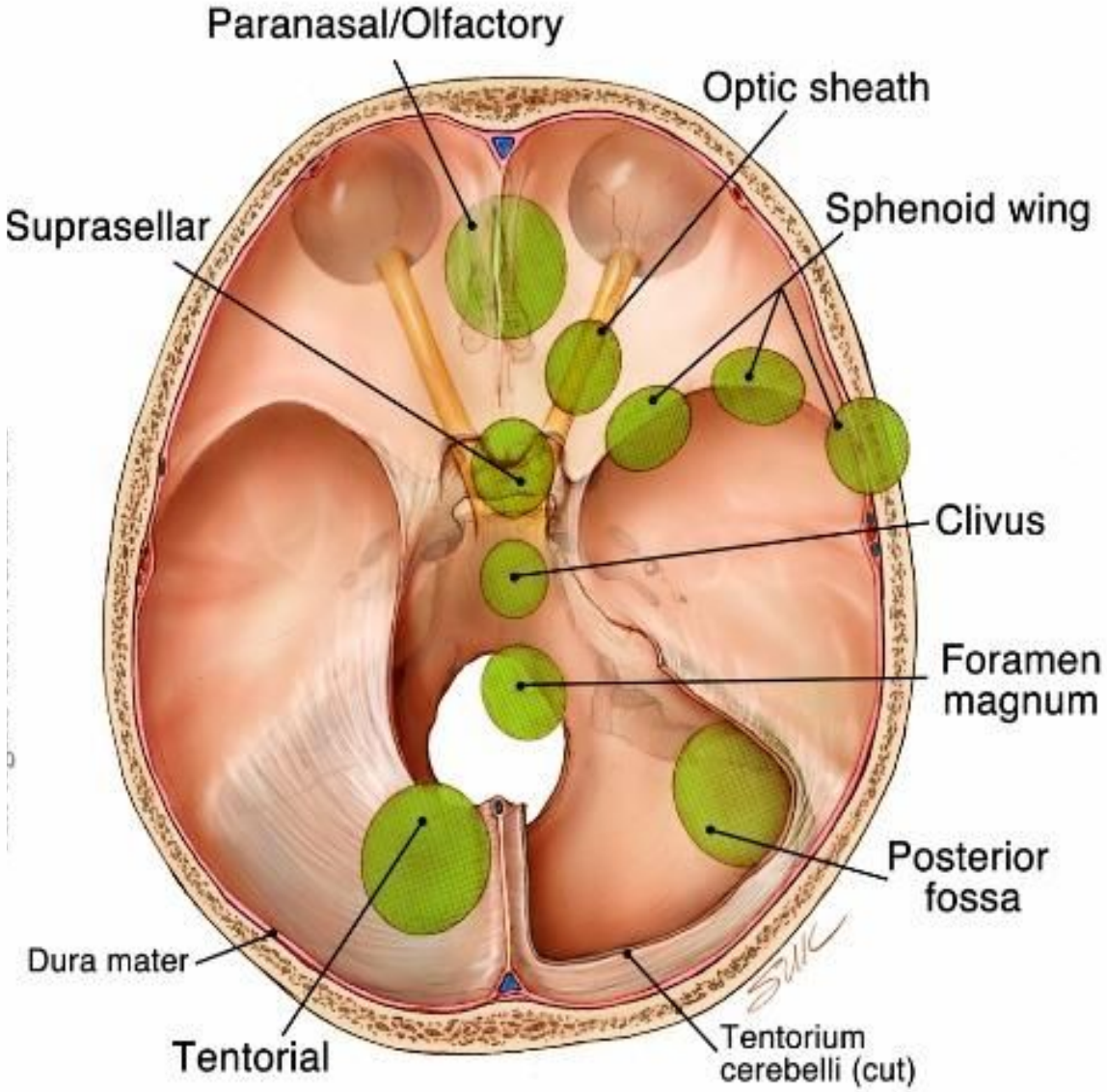
Paranasal/Olfactory
Optic sheath
Suprasellar
Sphenoid wing
Clivus
Foramen magnum
Posterior fossa
Dura mater
Tentorial
Tentorium cerebelli (cut)

ДИАГНОСТИКА

- **МРТ**:

1. T1 - интенсивное контрастное усиление из-за отсутствия ГЭБ;
2. T2 и FLAIR – отек

- **КТ** – гиперостоз, проникновение в костную ткань, кальцинаты
- **ПЭТ –** клеточные процессы и биологические характеристики. Например, поиск рецепторов к соматостатину.

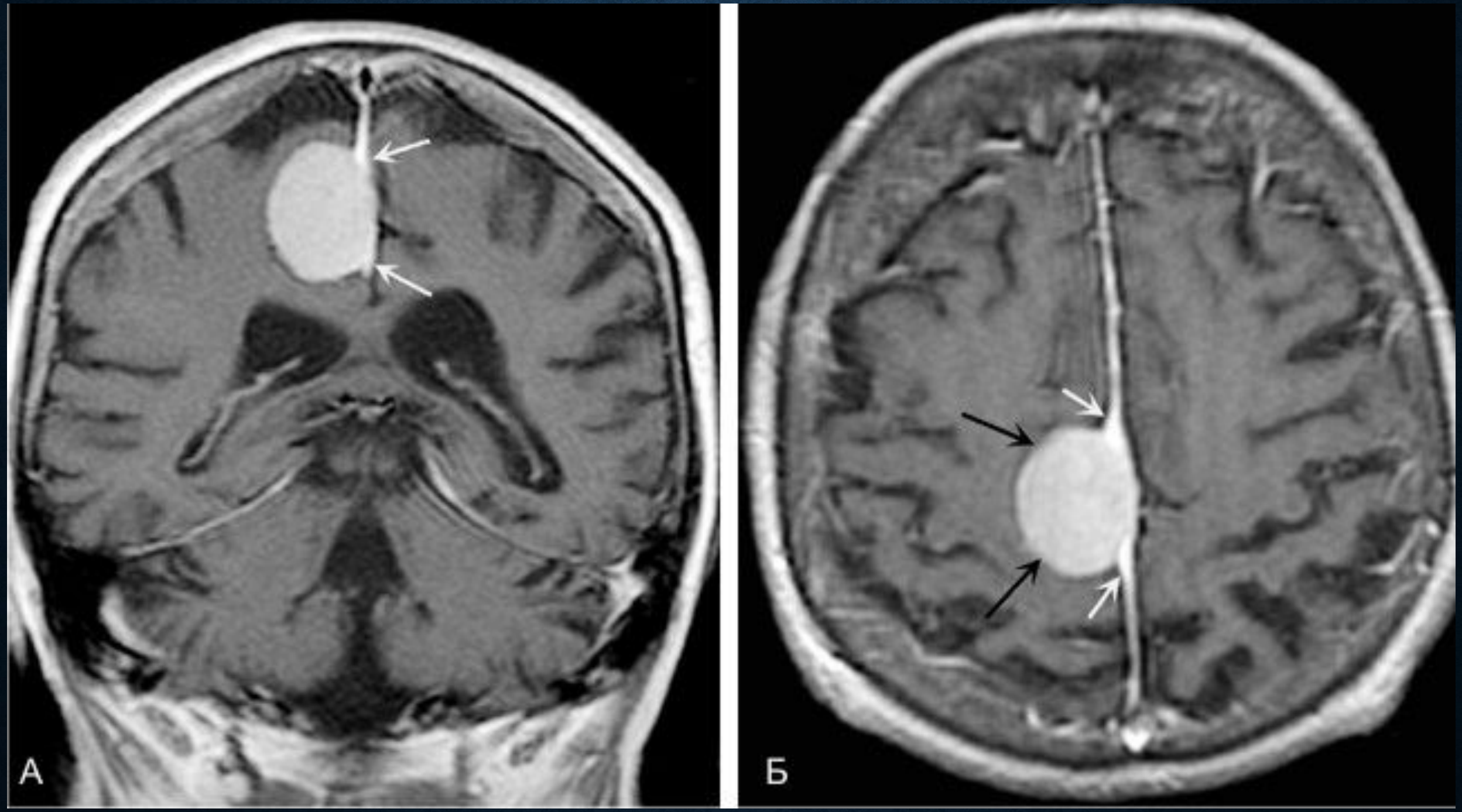
А
Б

Image size: 448 x 512
View size: 1036 x 1184
WL: 712 WW: 1514
A
964013015
48 y , 48 y
t1_se_tra
20120631159
3
МЕНИНГИОМА
R
1469
712
-45
L
Zoom: 231% Angle: 0
Im: 34/60 (I-> S)
Thickness: 3.00 mm Location: 37.85 mm
P
TE: 14 TR: 1550
FS: 1.5
15/10/12 08:34:00
Made In OsiriX

AS
Ex: 6585
Se: 102
Im: 12
OAx S28.7
Mag = 1.2
ET:8
R
9
5
L
1
0
4
FSE/FL06/FL06D
TR:3200
TE:110/Ef
EC:1/1 7.81kHz
PI

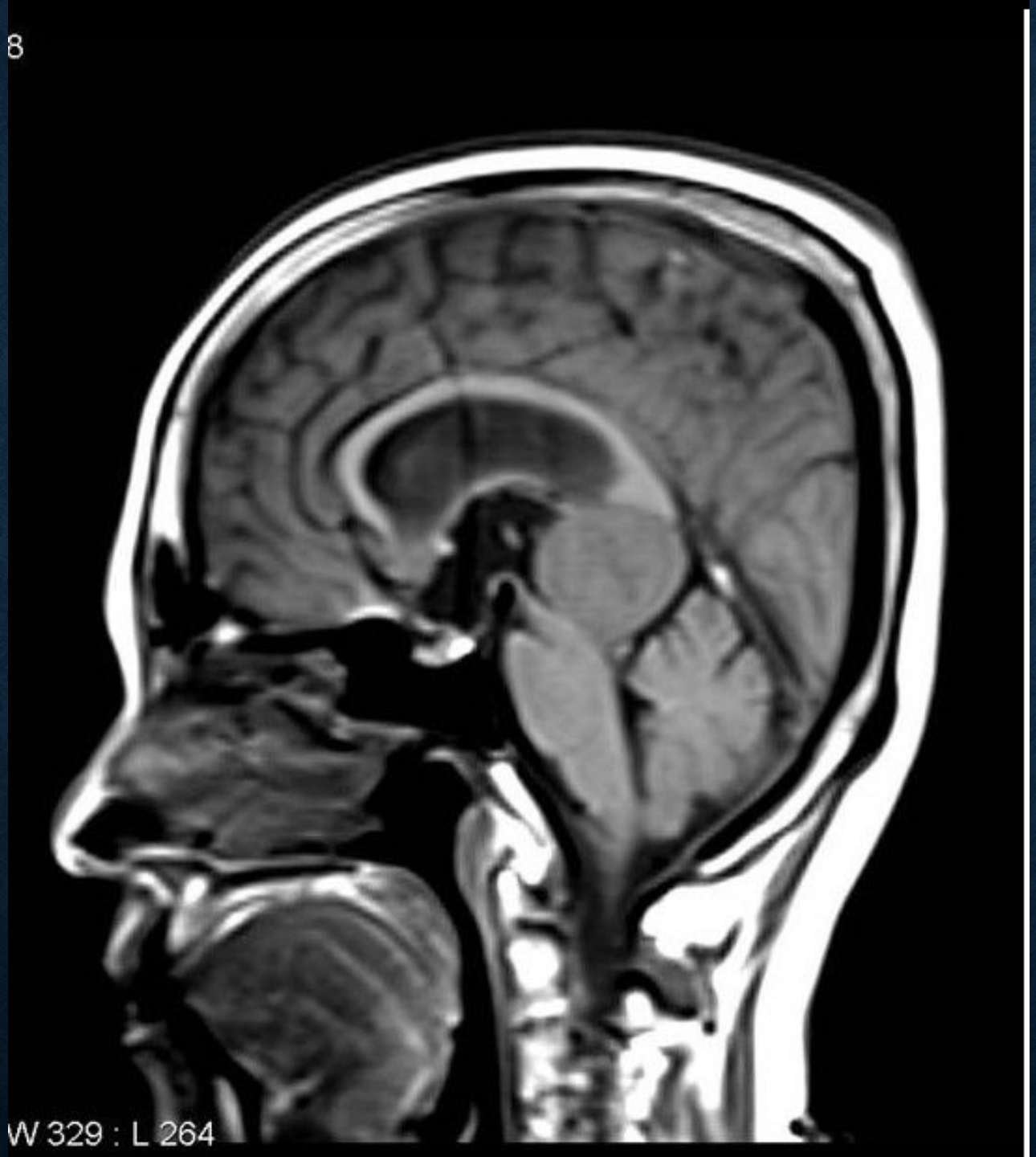
8
W 329 : L 264

S
R

S
R
L
2 cm

The Lancet Oncology 2016 17, e383-e391DOI: (10.1016/S1470-2045(16)30321-7)
Copyright © 2016 Elsevier Ltd Terms and Conditions

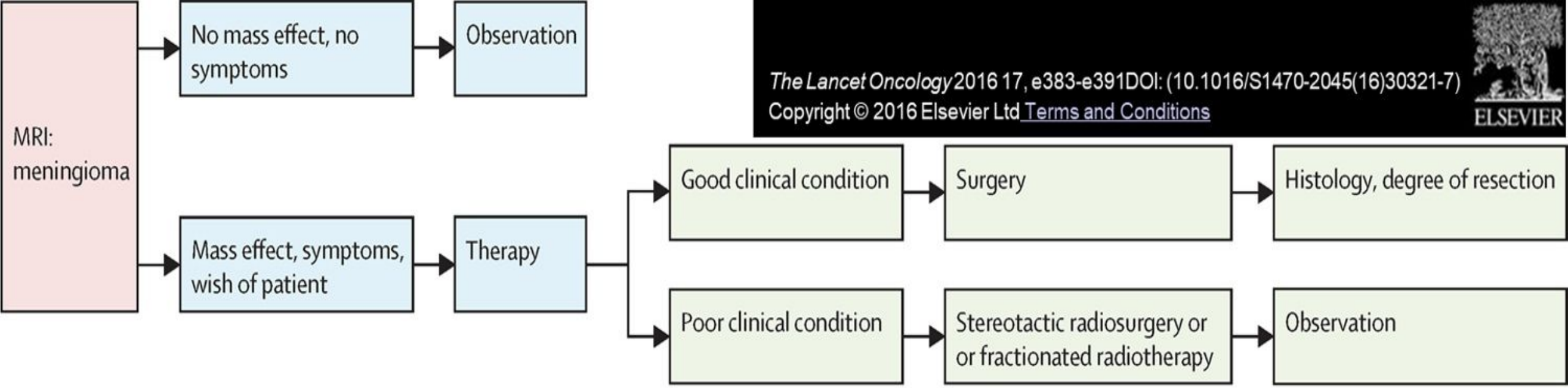

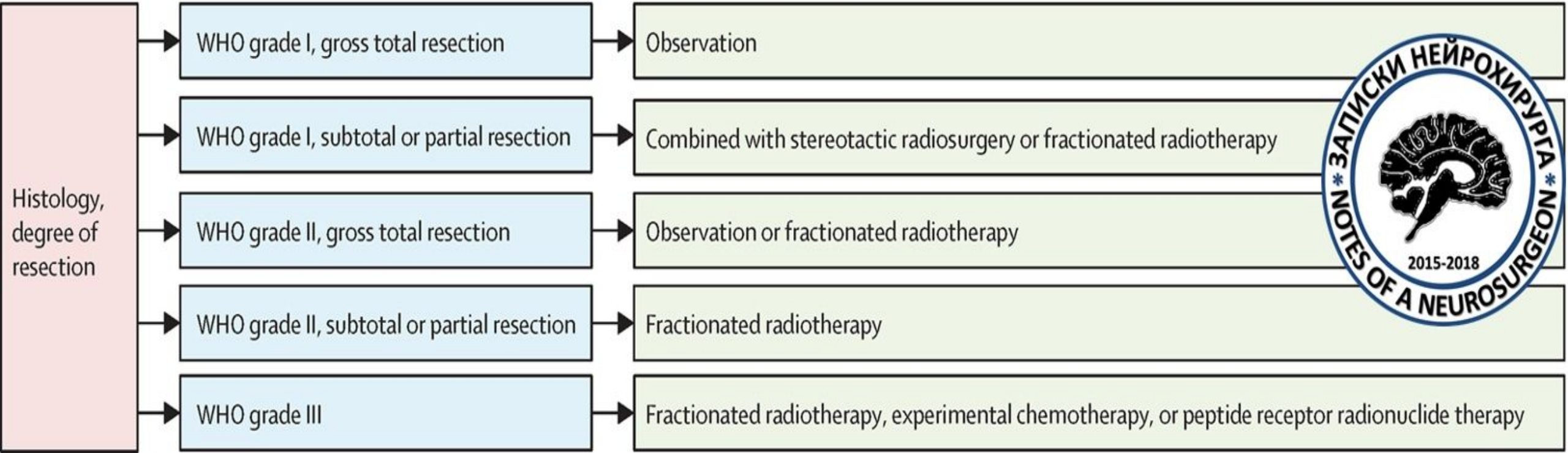

ЗАПИСКИ НЕЙРОХИРУРГА * NOTES OF A NEUROSURGEON *
2015-2018

КРИОДЕСТРУКЦИЯ

- В криохирургии используют два основных вида аппаратов: криоаппликаторы и криозонды.
- ***Криоаппликаторы*** предназначены для деструкции крупных массивов биологической ткани, так как находятся в контакте с поверхностью замораживаемого объекта и обладают достаточно крупными размерами.
- ***Криозонды*** используются для малоинвазивного воздействия в глубине ткани или органа на патологический очаг малого размера, когда необходимо щадящее отношение к окружающим тканям.