Рентгенологическая диагностика пневмоний

- Основной рентгенологический признак ВП - локальное снижение воздушности легочной ткани (инфильтрация) за счет накопления воспалительного экссудата в респираторных отделах. Изменения чаще носят односторонний характер, распространяются на один или два бронхолегочных сегмента. Рентгенологическая картина ВП определяется типом инфильтрации легочной ткани и стадией воспалительного процесса.

- **Альвеолярный тип инфильтрации** (консолидация) при пневмонии наблюдается при заполнении воспалительным экссудатом воздухосодержащих альвеол, альвеолярных мешков, альвеолярных ходов и респираторных бронхиол. В результате часть легочной ткани становится безвоздушной. Отличительной особенностью является средняя интенсивность тени уплотненного участка легкого, тканевая плотность при КТ, а также видимость в зоне уплотнения воздушных просветов бронхов (симптом воздушной бронхографии).

- **Интерстициальный тип инфильтрации** (матовое стекло) наблюдается при заполнении воспалительным экссудатом межальвеолярных пространств. Характеризуется низкой (малой) интенсивностью тени уплотненного участка. Такие пневмонические инфильтраты обычно определяются как интерстициальные. Обычно они не имеют отчетливой симптоматики при физикальном обследовании и могут быть не видны при рентгенографии. Чаще интерстициальные пневмонические инфильтраты возникают при микоплазменной и хламидийной пневмониях, при вирусных пневмониях

- **Очаговый тип инфильтрации** отличается неоднородной структурой, состоящей из многочисленных полиморфных, центрилобулярных очагов с нечеткими контурами, часто сливающихся друг с другом. В основе данного типа инфильтрации лежит переход воспалительного процесса из мелких внутридольковых бронхов в окружающую их легочную ткань. Такие изменения определяются как бронхопневмония.

КТ ОГК

КТ органов грудной полости не является обязательным методом исследования при ВП и выполняется только при наличии определенных показаний;

Показания к КТ:

- Отсутствие изменений в легких на рентгеновских снимках у пациента с вероятным диагнозом пневмонии.
- Нетипичные для ВП изменения на рентгенограммах.
- Рецидивирующая пневмония или затяжная пневмония, при которой длительность существования инфильтративных изменений в легочной ткани превышает один месяц (в обоих случаях причиной повторного возникновения или длительного сохранения изменений в легочной ткани может являться стеноз крупного бронха, обусловленный, в том числе, и злокачественным новообразованием).

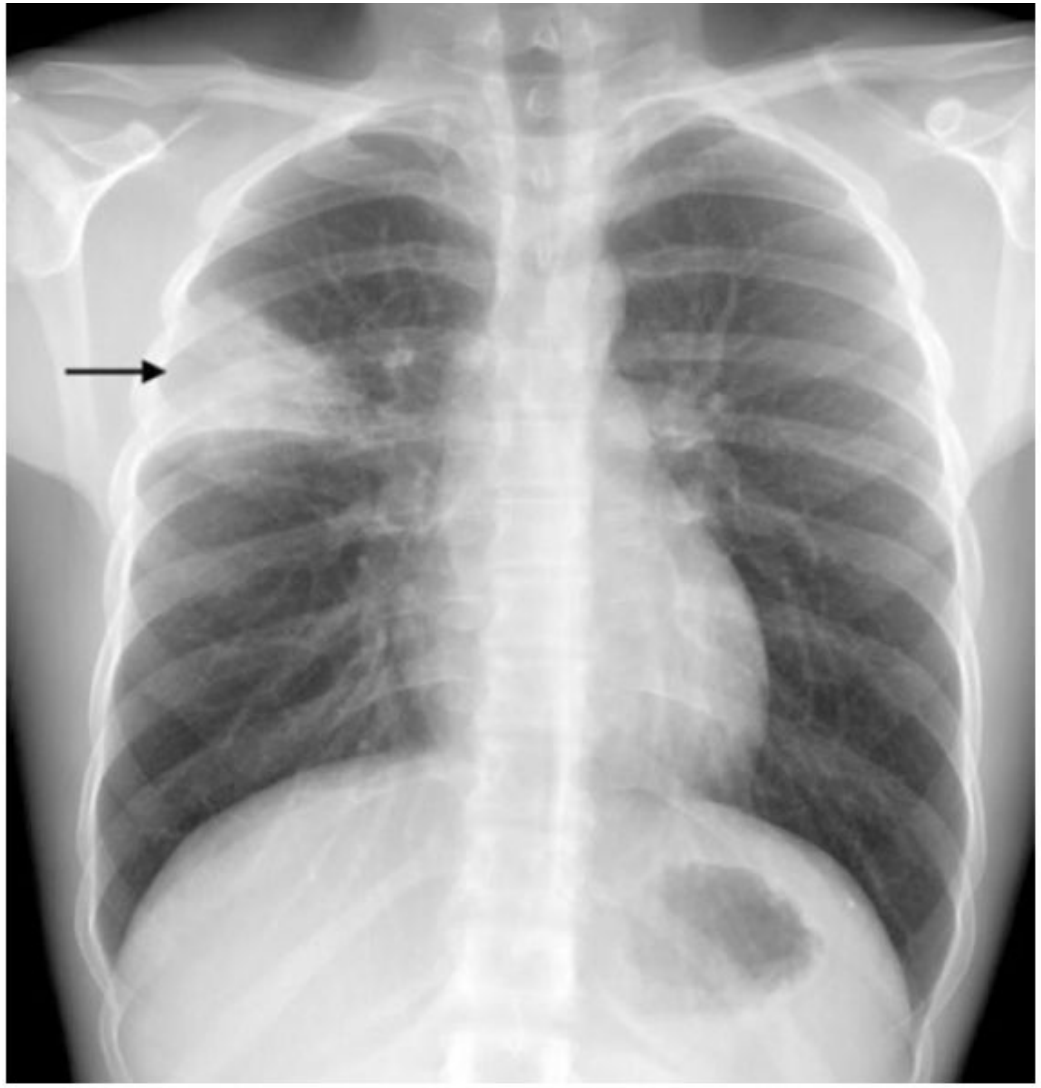

Fig. 1.6 Subsegmental right upper lobe pneumonia as air space opacification. Frontal chest radiograph of a 17-year-old with cough and fever shows a focal area of subsegmental right upper lobe air space opacification (arrow) reflecting pneumonia

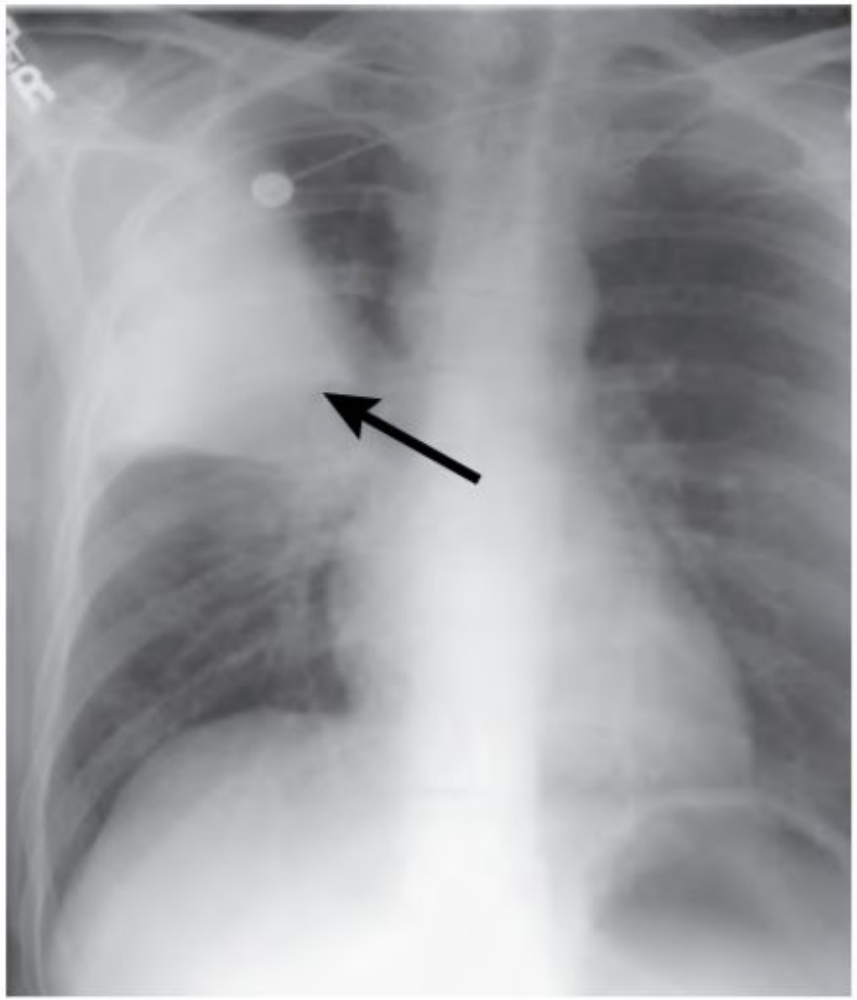

Fig. 49.4 AP chest radiograph of a 38-year-old man with fever and cough productive of rusty blood-streaked sputum shows dense, non-segmental homogeneous right upper lobe consolidation abutting the horizontal fissure. Note the subtle air bronchograms medially (*arrow*).

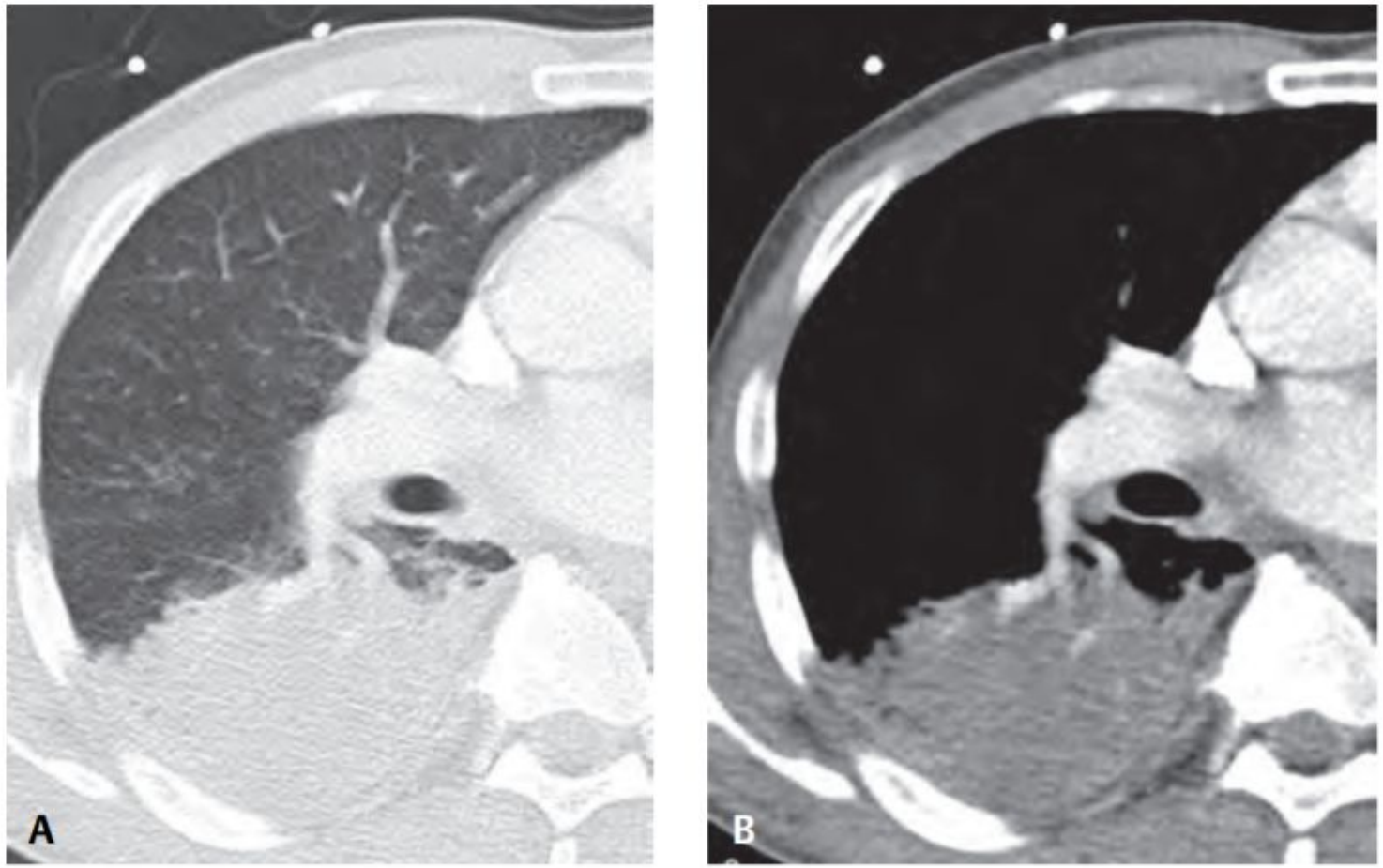

Fig. 49.3 Coned-down contrast-enhanced chest CT (**A**, lung window; **B**, mediastinal window) through the right lower lobe of a 55-year-old man with 104°F fever and rusty sputum production demonstrates extensive air space consolidation extending out to the pleural surface bordered by the oblique fissure.

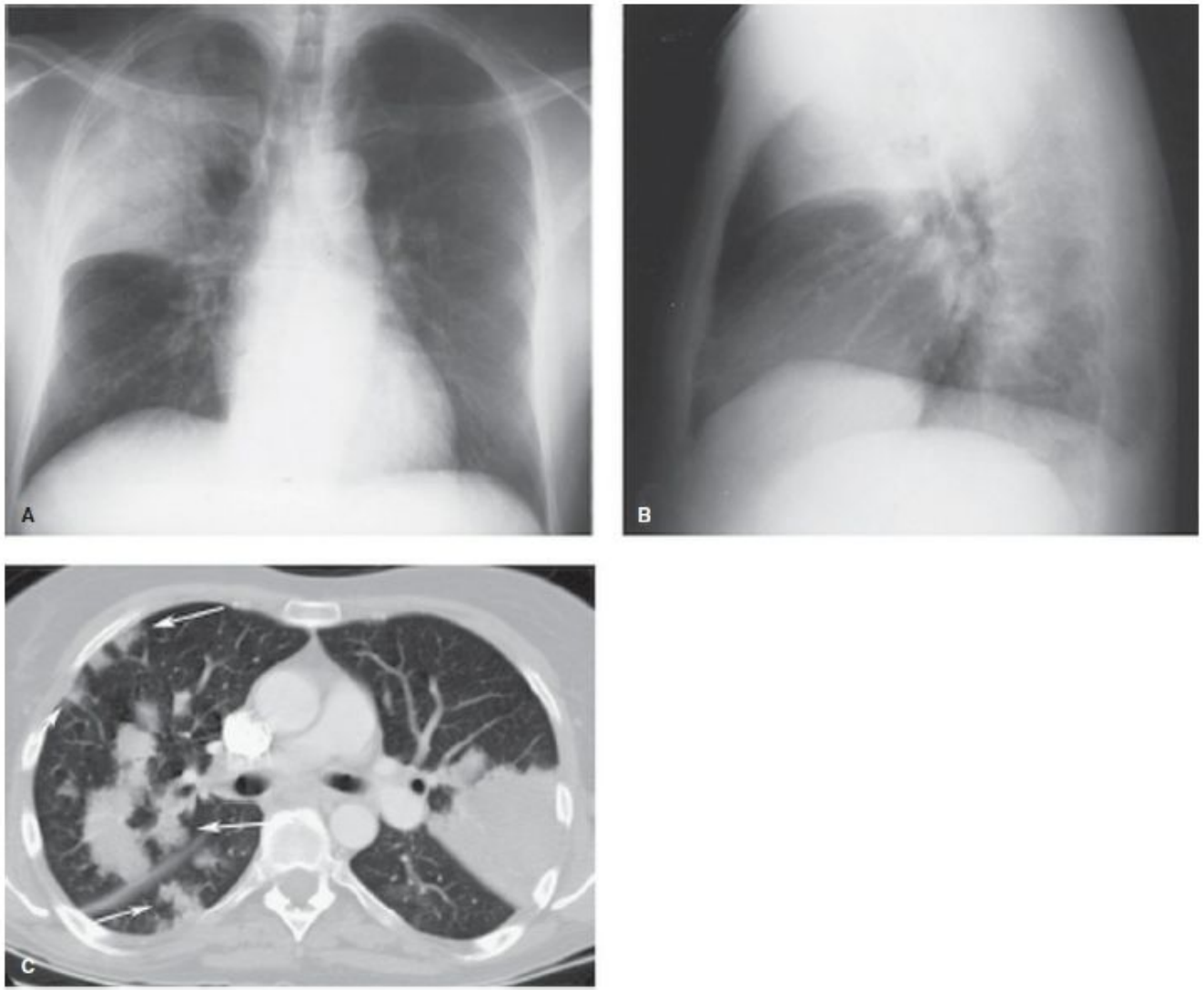

FIGURE 14.1. Pneumococcal Pneumonia. A, B: Frontal (**A**) and lateral (**B**) radiographs in a 57-year-old man with fever, chills, and productive cough demonstrate airspace opacification in the right upper lobe with air bronchograms. Sputum culture was positive for Streptococcus pneumoniae. **C:** CT scan in another patient with pneumococcal pneumonia shows dense multifocal segmental airspace opacification in the upper lobes. Note the lobular pattern of opacity in the right upper lobe and superior

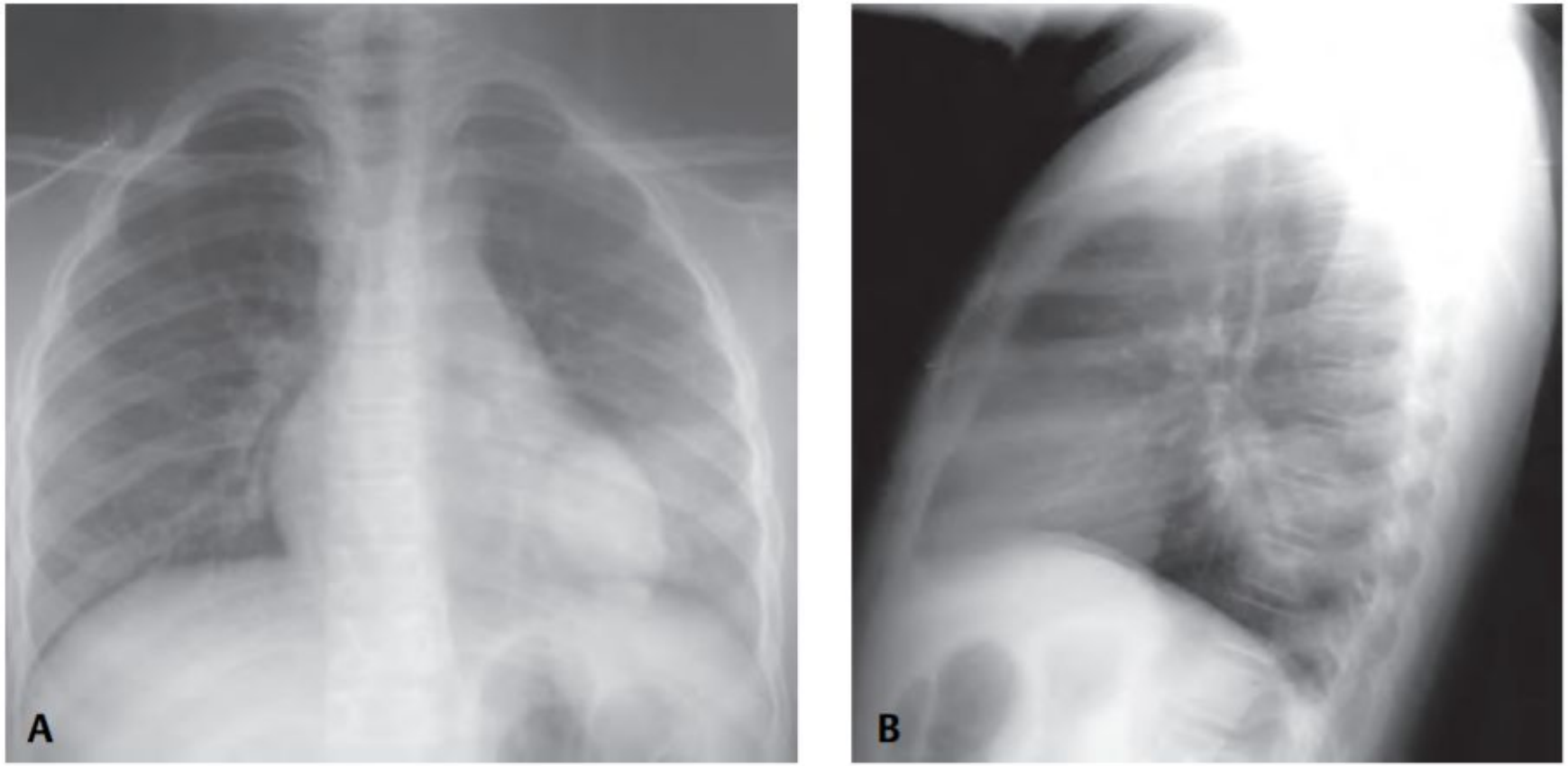

Fig. 49.5 **(A)** PA and **(B)** lateral chest radiographs of a 5-year-old with round (pneumococcal) pneumonia reveals a homogeneous, ovoid opacity that partially silhouettes the left heart border and the T8–T10 vertebrae (*positive spine sign*). Subtle air bronchograms are present, but there is no volume loss.

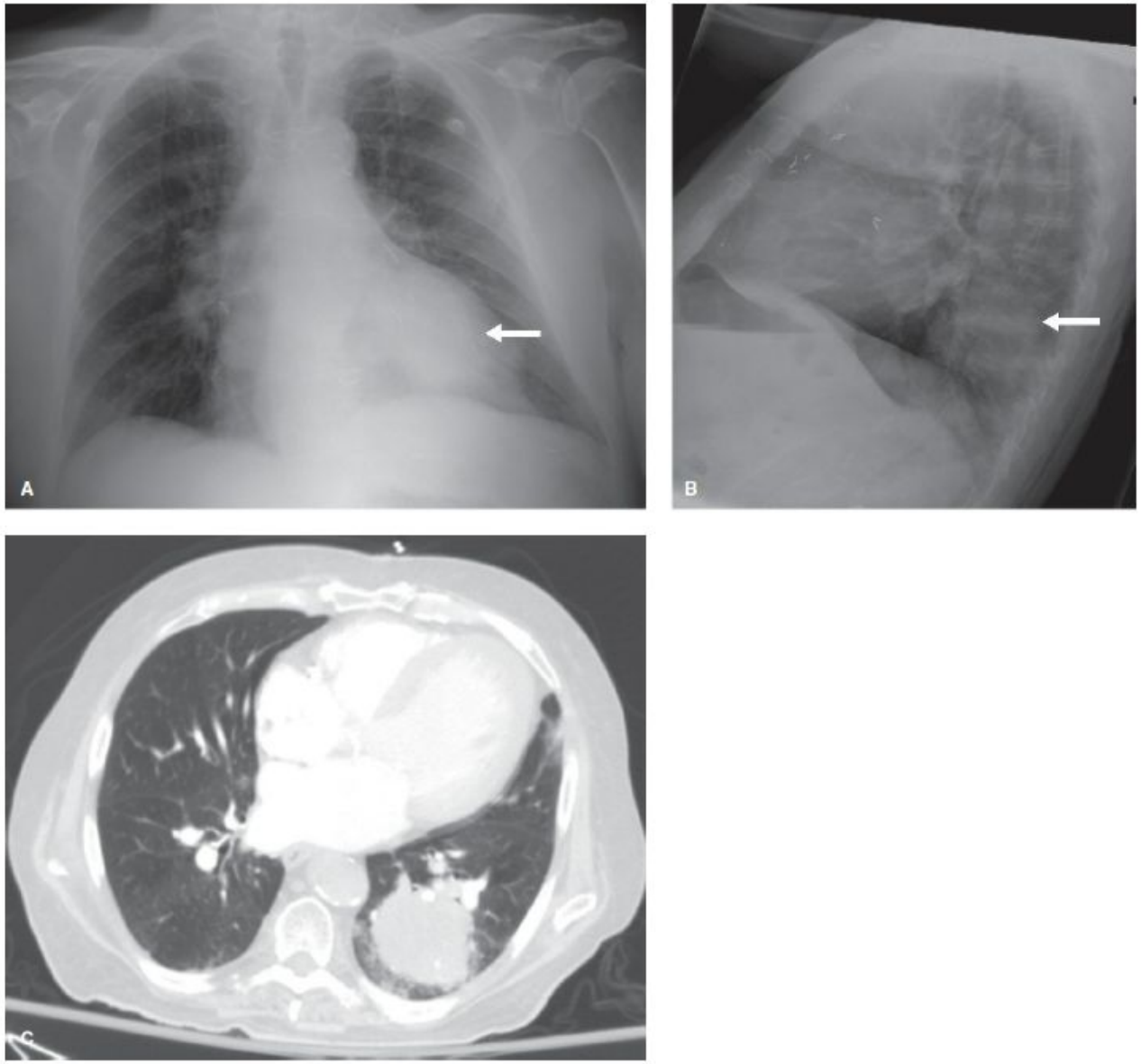

FIGURE 14.2. Round Pneumonia. A, B: Frontal (**A**) and lateral (**B**) chest radiographs in a 76-year-old man with cough and fever demonstrates a left lower lobe mass (arrows). **C:** Axial CT scan shows the left lower lobe mass with ill-defined margins. Blood cultures revealed pneumococcal infection.

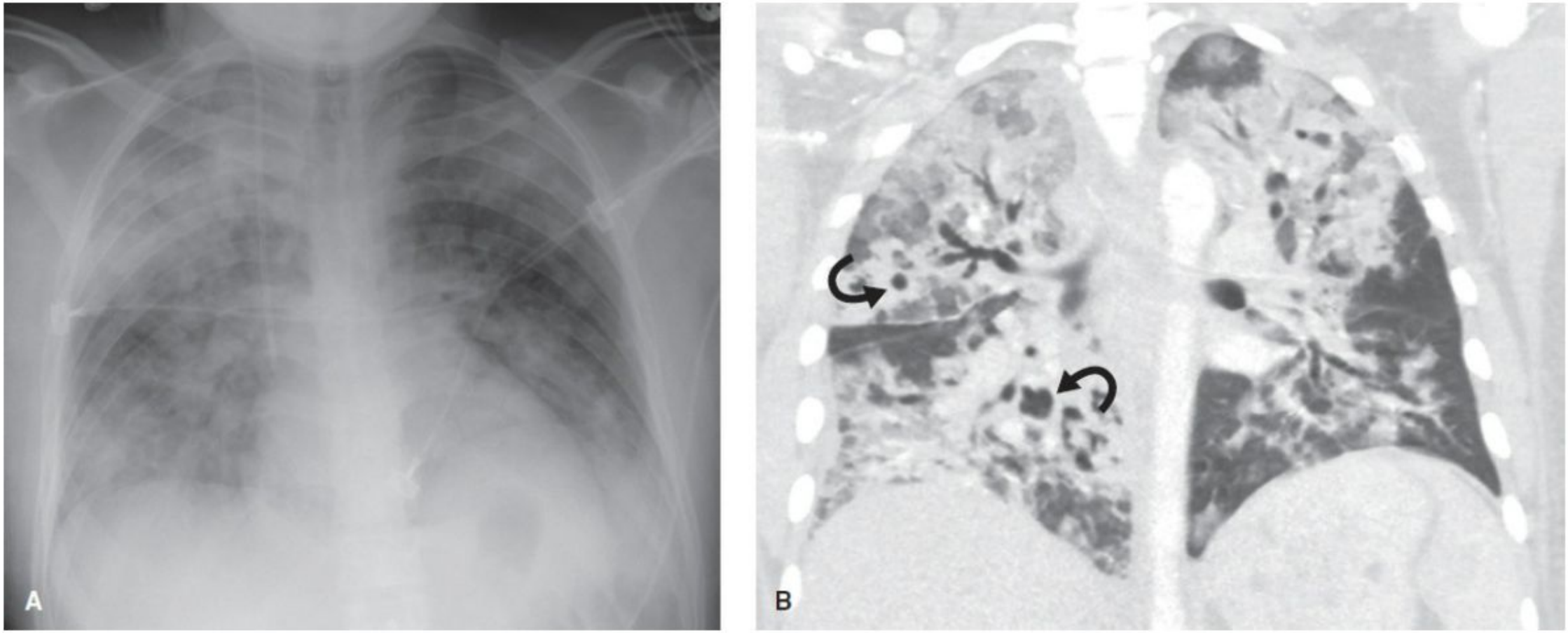

FIGURE 14.3. Staphylococcus aureus Pneumonia. A: Frontal chest radiograph in a patient with Staphylococcal pneumonia demonstrates multifocal airspace opacification. **B:** Contrast-enhanced coronal CT through the mid-lungs shows multifocal airspace and ground-glass opacification. The presence of pneumatoceles (curved arrows) is consistent with staphylococcal pulmonary infection.

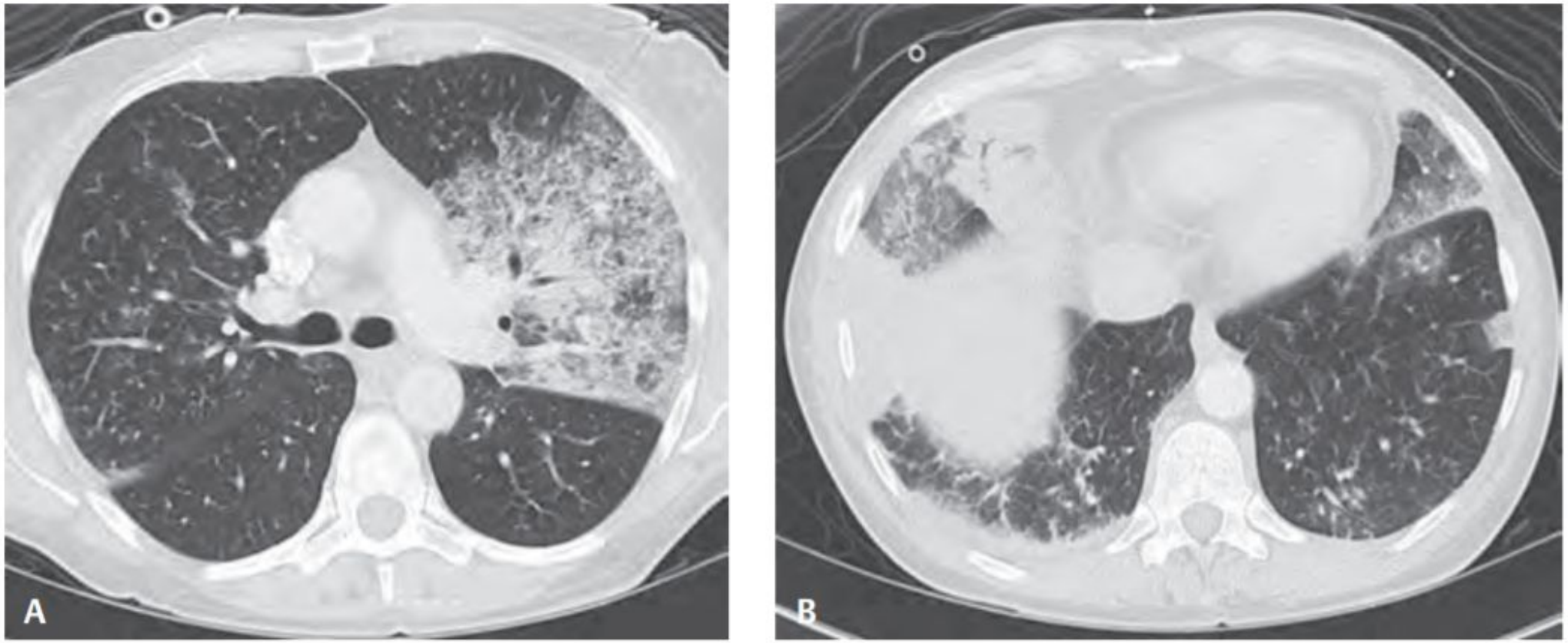

Fig. 49.7 Chest CT (lung window) of a patient with multi-lobar pneumococcal bronchopneumonia shows peribronchiolar left upper lobe air space disease extending from the hilum to the pleural surface and peribronchiolar consolidation in the right middle lobe. Subtle nodules are present in the right upper lobe and complete opacification of a secondary pulmonary lobule in the left lower lobe.

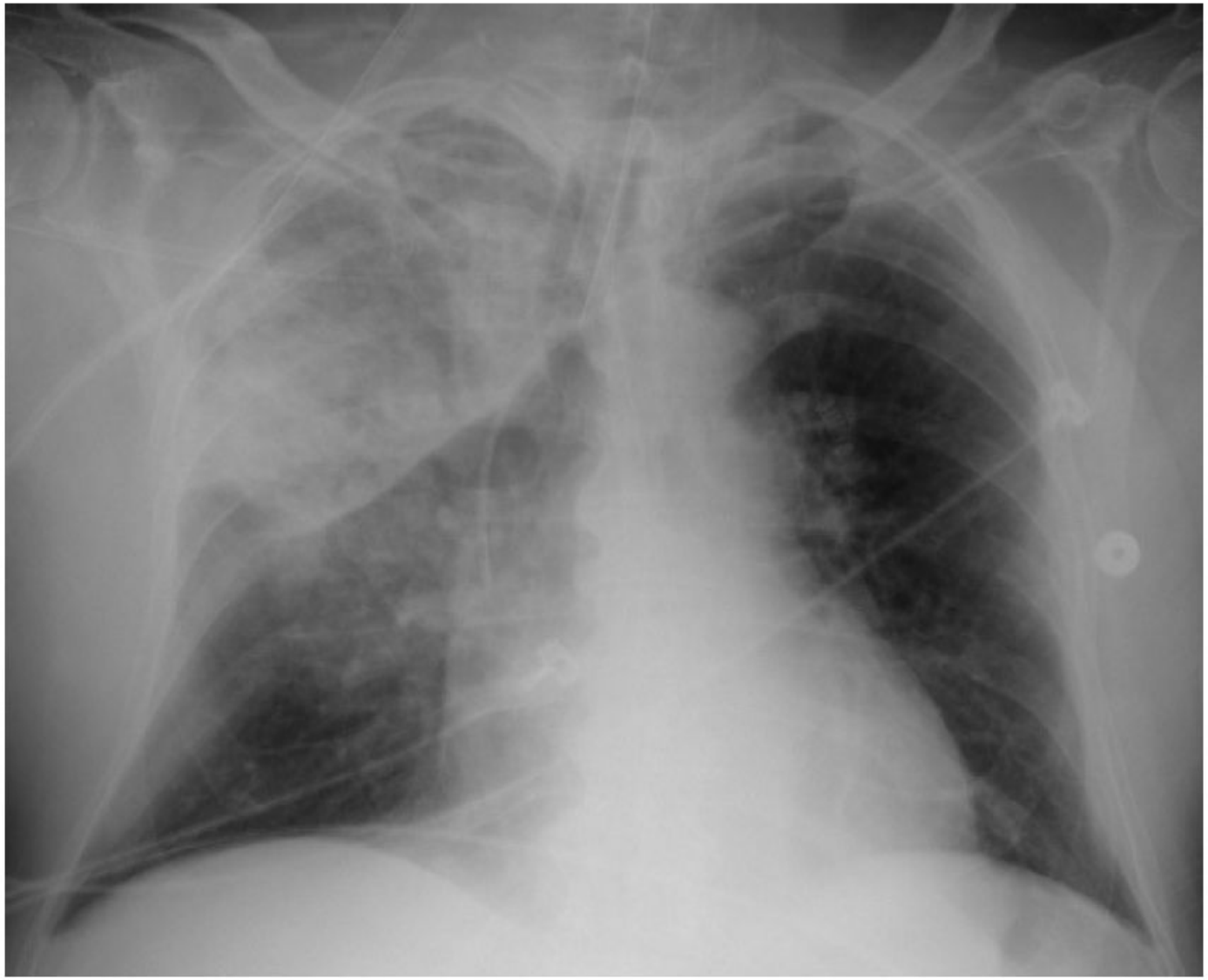

FIGURE 14.4. Legionella pneumophila Pneumonia. Portable chest radiograph in a 53-year-old renal transplant recipient on mechanical ventilation demonstrates dense right upper lobe and superior segment right lower lobe airspace opacification. Bronchoscopy showed Legionella pneumophila pneumonia.

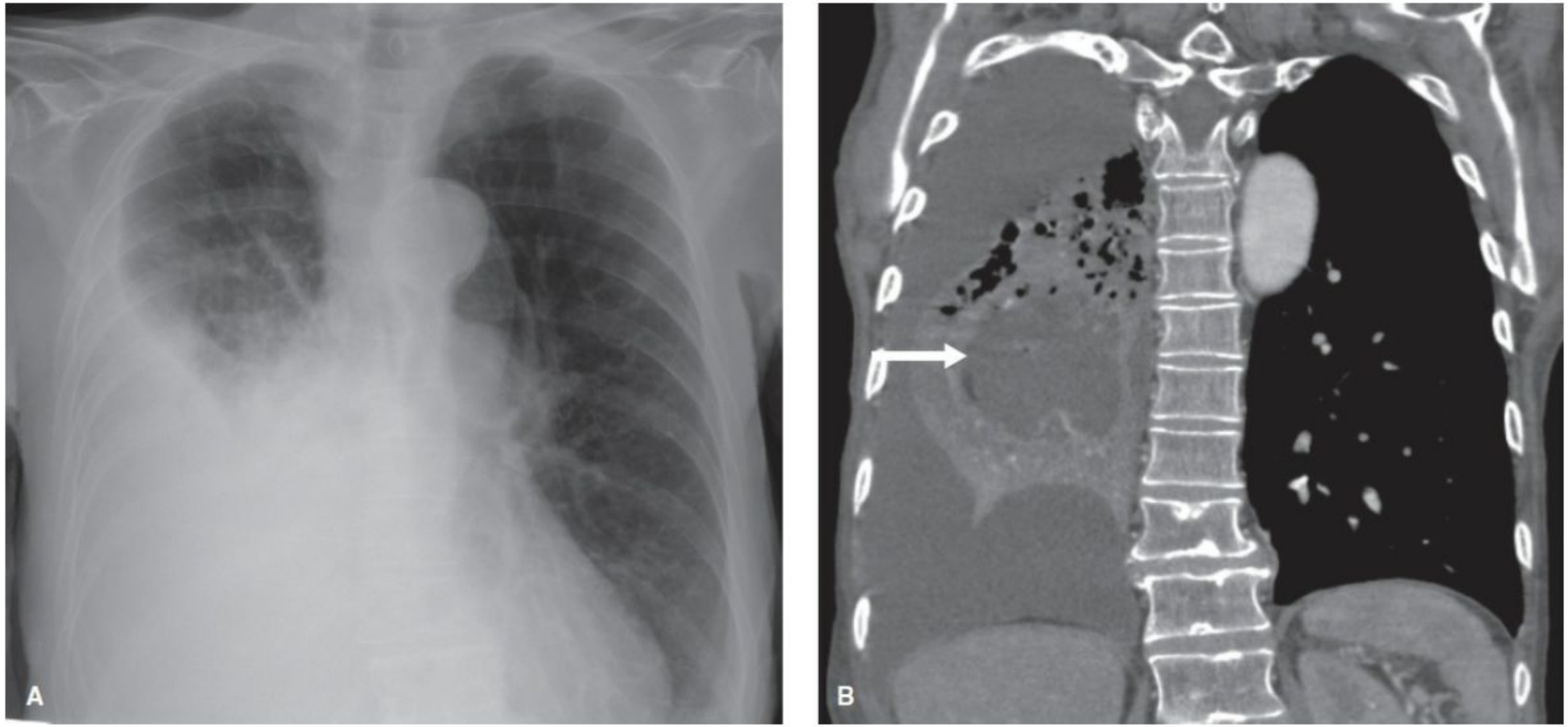

FIGURE 14.5. Necrotizing Anaerobic Pneumonia With Abscess Formation and Parapneumonic Effusion. A: Frontal chest radiograph in a 58-year-old man with fever and progressive shortness of breath shows a large right pleural effusion. **B:** Contrast-enhanced coronal CT scan shows a consolidated and atelectatic right lung containing a large abscess (arrow) and associated parapneumonic effusion. Anaerobic organisms were recovered from sputum cultures.

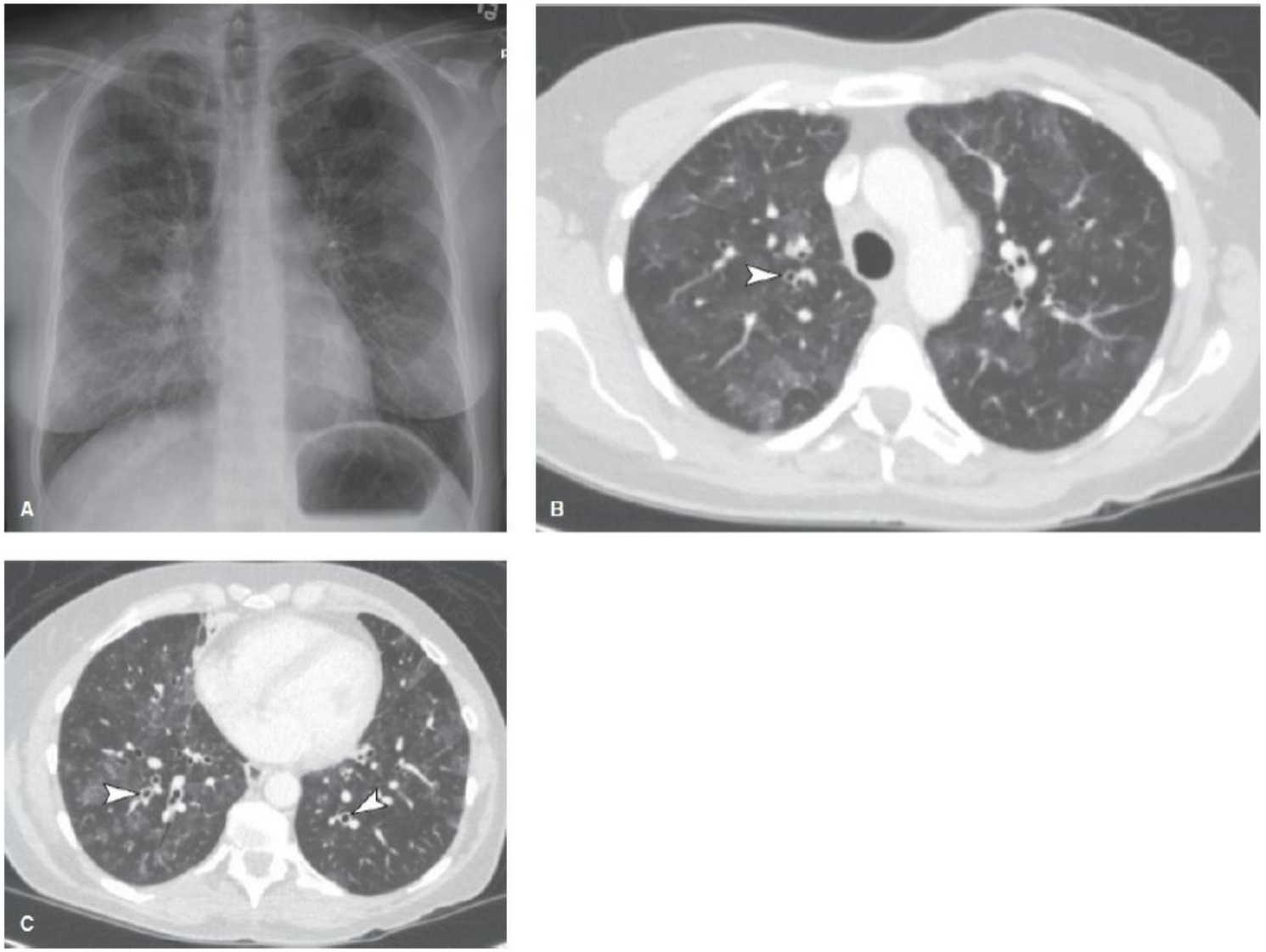

FIGURE 14.7. Mycoplasma Pneumonia. A: Frontal chest radiograph in a 42-year-old woman with Mycoplasma pneumonia demonstrates diffuse fine reticular opacities. **B, C:** Axial CT through the upper (**B**) and lower (**C**) lungs shows centrilobular and lobular areas of ground-glass opacity with associated bronchial wall thickening (arrowheads).

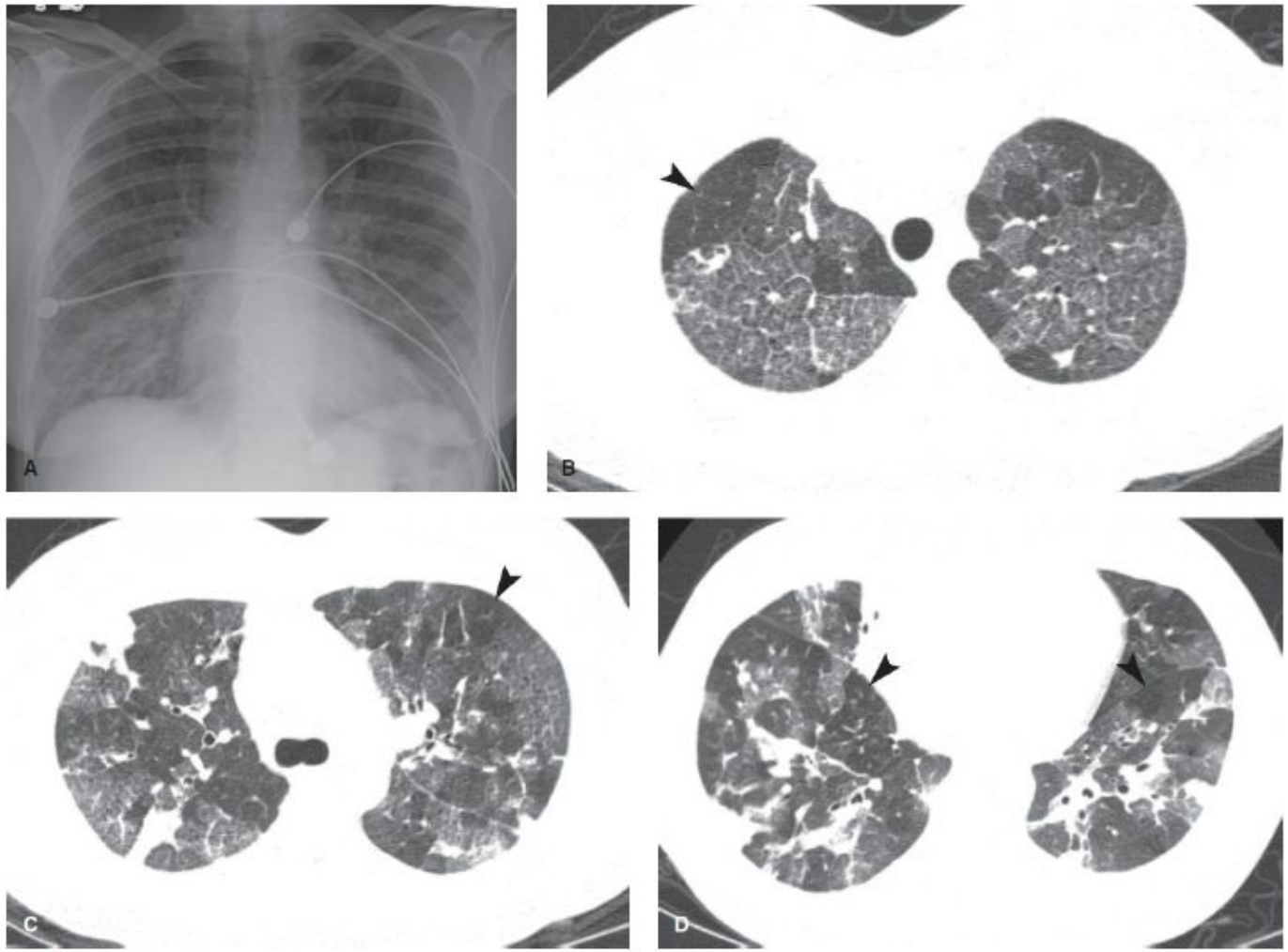

FIGURE 14.13. Influenza Pneumonia. A: Frontal chest radiograph in a 42-year-old woman with Influenza pneumonia shows bilateral fine reticular opacities with right lower lobe airspace opacification. **B–D:** Axial CT scans through the upper (**B**), mid (**C**) and lower (**D**) lungs show bronchial wall thickening, geographic ground-glass opacities with intra-and interlobular septal thickening ("crazy-paving"), and scattered lobular airspace opacification. There are lobular and subsegmental areas of hyperlucency (arrowheads in **B–D**) reflecting small airways disease with secondary air trapping.

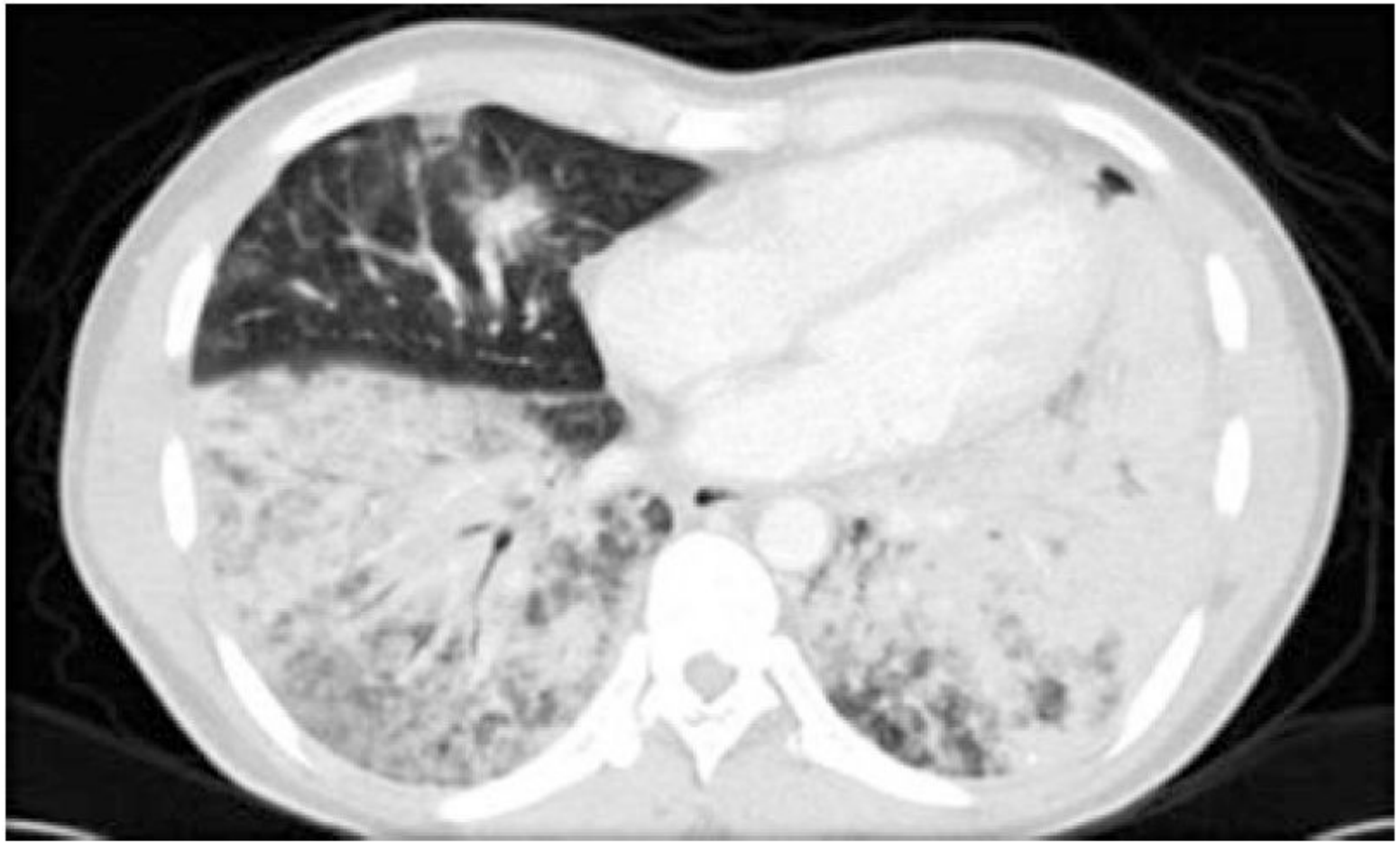

FIG. 4.9 Bilateral lower lobe-predominant bronchopneumonia with air bronchograms. Notice that the consolidation is patchy because the infection is spread through the bronchi

FIG. 4.10 Left upper lobe lobar pneumonia with dense consolidation centrally and ground glass opacity peripherally because the infection has not spread to all peripheral alveoli yet

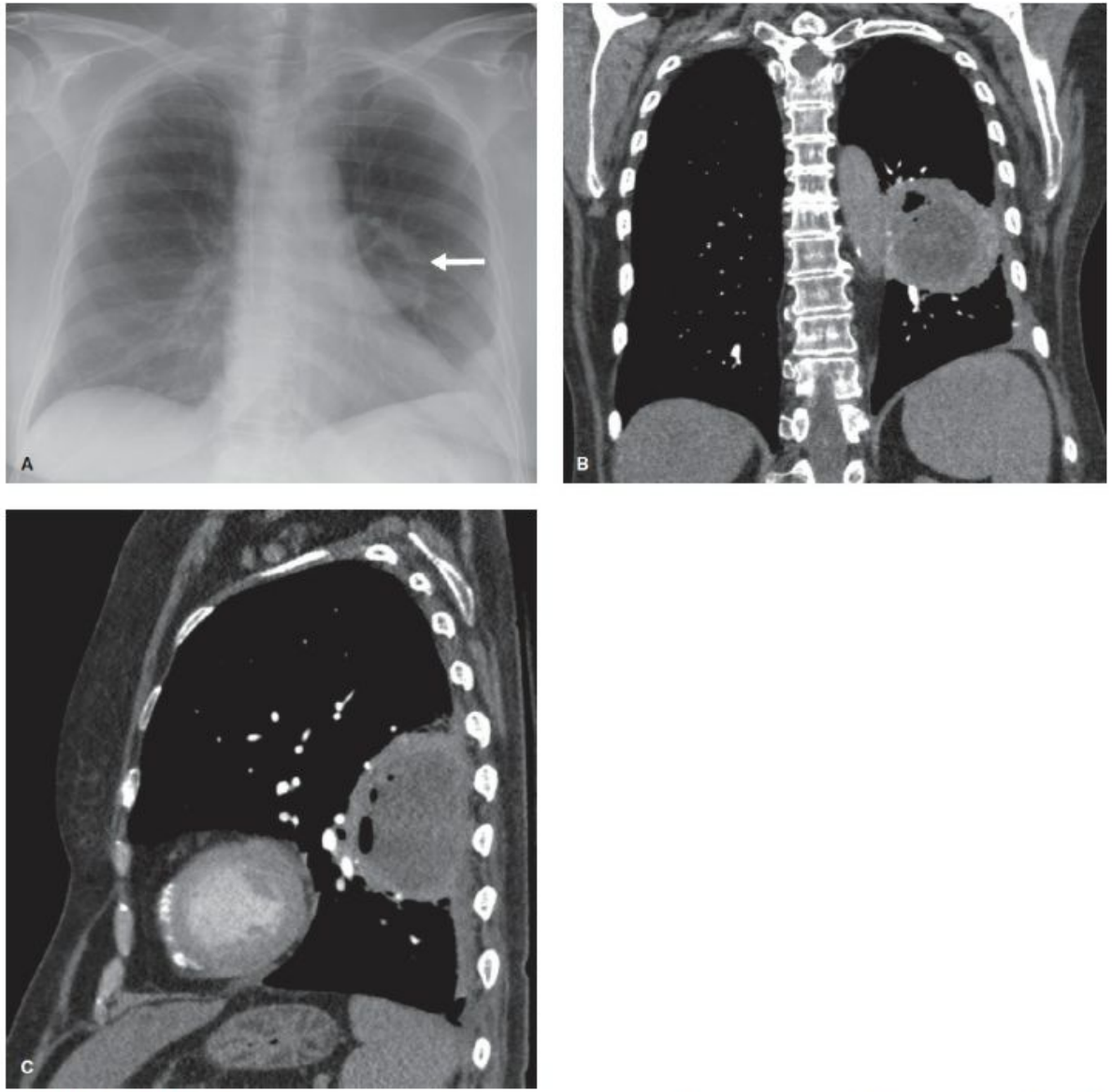

FIGURE 14.20. Lung Abscess. A: Frontal chest radiograph in a 38-year-old man with a 2-month history of fever and purulent sputum shows a cavitary lesion (arrow) in the superior segment of the left lower lobe. **B, C:** Contrast-enhanced coronal (**B**) and sagittal (**C**) CT shows a thick-walled lesion containing air and fluid reflecting a lung abscess. Note adjacent posterior pleural thickening related to the abscess.

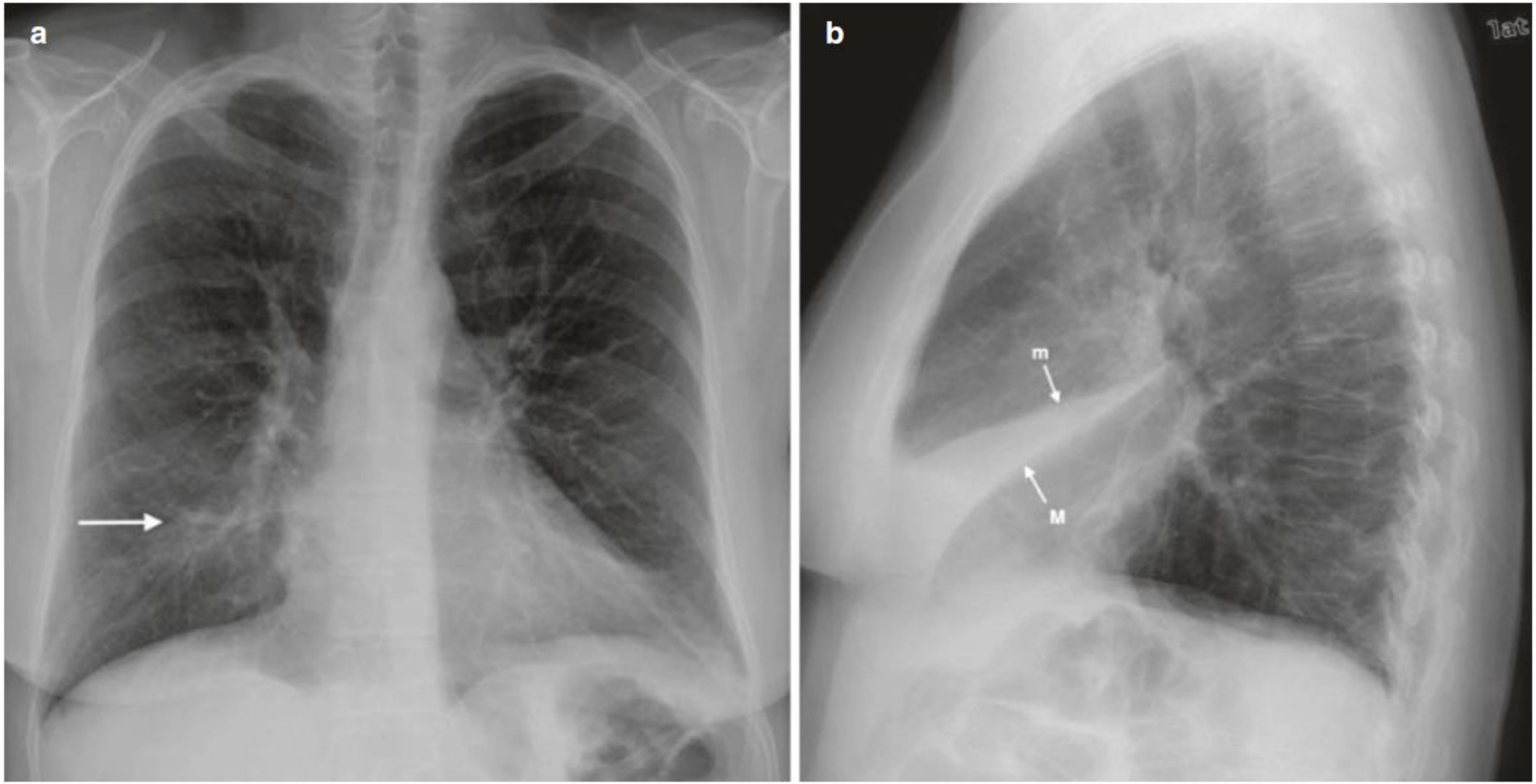

Fig. 1.5 Middle lobe atelectasis (**a**,**b**). (**a**) Frontal radiograph shows a vague opacity (arrow) overlying the lower medial right lung partly obscuring the right heart border. (**b**) The lateral radiograph shows an atelectatic middle lobe outlined by displaced minor (m) and major (M) fissures

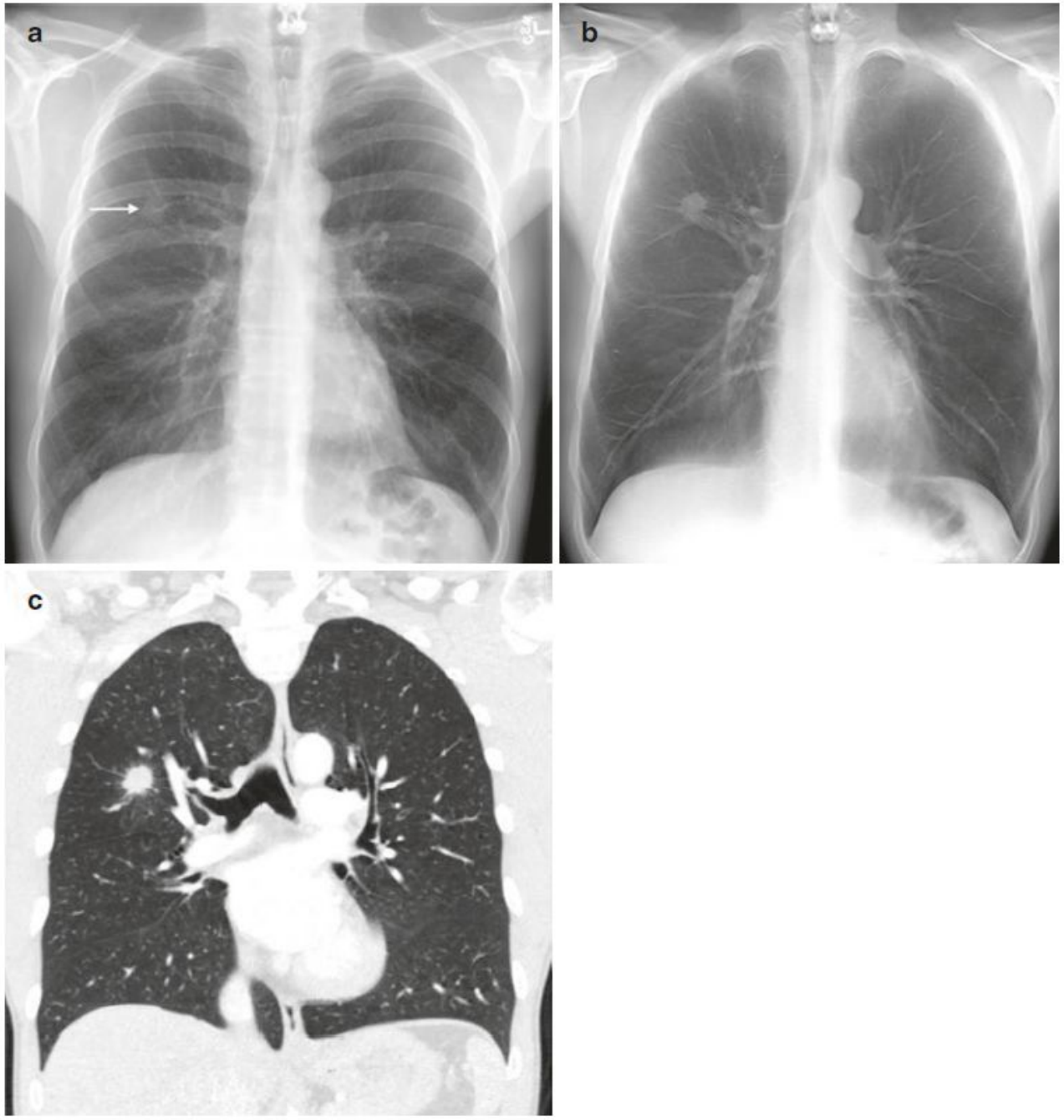

Fig. 1.8 Solitary pulmonary nodule with spiculation (**a–c**). (**a**) Frontal chest radiograph of a 43-year-old asymptomatic smoker shows a right upper lobe nodule (arrow) (**b**,**c**). Frontal digital tomographic image through the nodule (**b**) shows a spiculated margin, confirmed on coronal CT at lung windows through the nodule (**c**). Diagnosis was lung adenocarcinoma