

Отделы и области тела ЖИВОТНЫХ

Для более точного и единообразного описания строения и расположения органов принято условно делить тело животного на три взаимно перпендикулярные плоскости (рис. 1). При этом применяется единая международная анатомическая терминология на латинском и греческом языках.

Плоскость, которая проходит перпендикулярно вдоль середины тела животного от рта до кончика хвоста, называется срединной плоскостью- *planum medianum* (A). Плоскость делит тело животного на две симметричные половины. Параллельно к этой плоскости можно провести много сагиттальных или парамедианных плоскостей. Каждая сагиттальная плоскость имеет 2 поверхности: направление, обращенное внутрь в сторону средней плоскости, - медиальное (*mediana*-середина), другое направление, обращенное наружу - латеральное (*latus*-бок).

Плоскость, проведенная горизонтально вдоль тела, называется фронтальной плоскостью (B). Плоскость делит тело животного на верхний и нижний отделы. Верхнее направление - дорсальное (*dorsum*- спина), а нижнее - вентральное (*ventos*- живот).

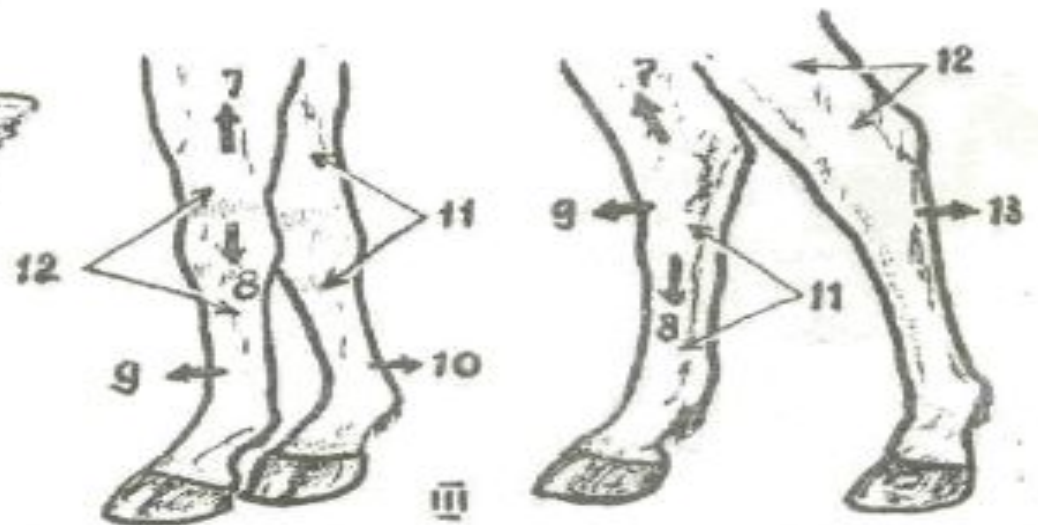
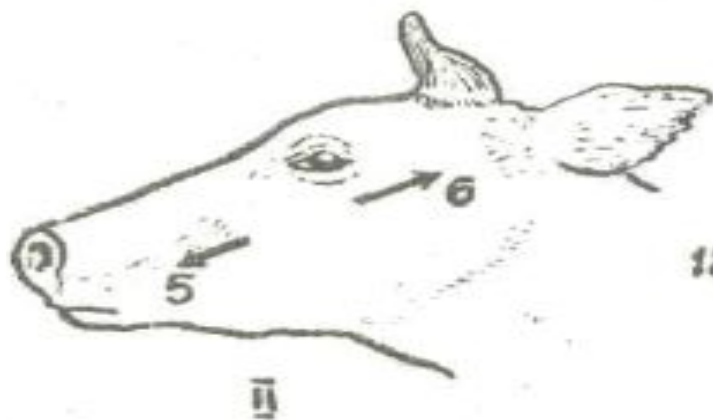
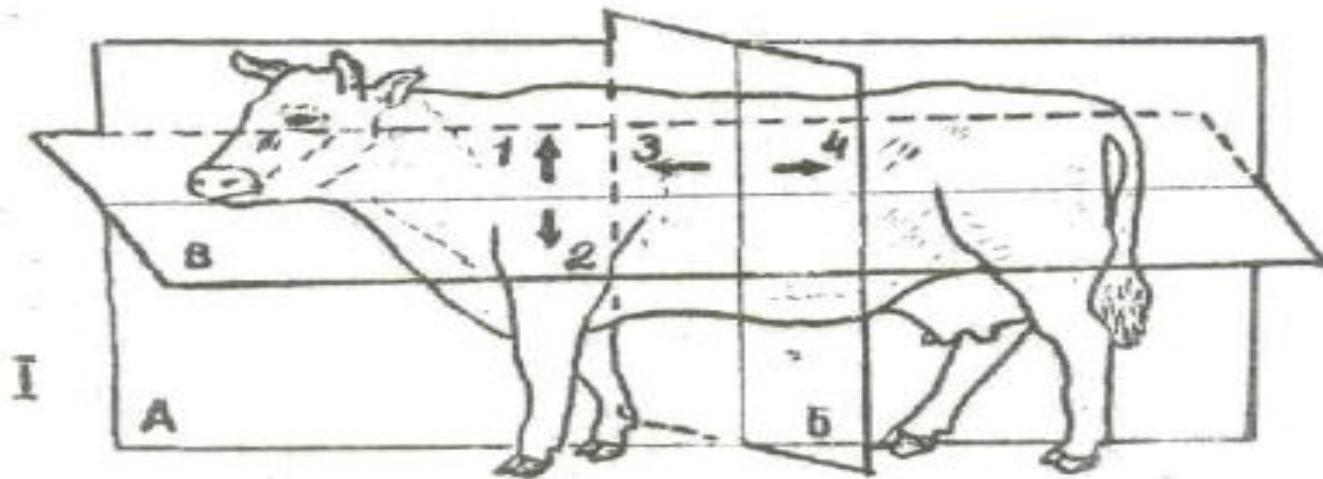


Рис. 1 Анатомические плоскости и направления в теле животного

А - срединная плоскость

Б - сегментальная плоскость

В – фронтальная плоскость

Направления: 1- дорсальное; 2- вентральное; 3- краниальное; 4- каудальное; 5- ростральное; 6- аборальное; 7- проксимальное; 8- дистальное.

Поверхности: 9- дорсальная, 10- пальмарная; 11- медиальная; 12- латеральная; 13- плантарная

Тело домашних животных принято подразделять на части и области, что облегчает изучение анатомии, а также широко применяется в клинических дисциплинах при различных манипуляциях (рис. 2).

Части тела - голова, шея, туловище, хвост и конечности.

Голова - *caput* делится на мозговой и лицевой отделы.

1) Области мозгового отдела головы:

- а) затылочная область – *regio occipitalis*;
- б) теменная область – *rg. parietalis*;
- в) лобная область – *rg. frontalis*;
- г) височная область – *rg. temporalis*;
- д) область ушной раковины – *rg. auricularis*;
- е) область рога – *rg. cornualis*

2) Области лицевого отдела головы:

- а) носовая область – *rg. nasalis*;
- б) дорсальная область носа – *rg. dorsalis nasi*;
- в) область ноздри – *rg. naris*;
- г) область верхней губы – *rg. labialis superior*;
- д) область нижней губы – *rg. labialis inferior*;
- е) область подбородка – *rg. mentalis*;
- ж) межнижнечелюстная область – *rg. intermandibularis*;
- з) щечная область – *rg. buccalis*;
- и) подглазничная область – *rg. infraorbitalis*;
- к) жевательная область – *rg. masseterica*;
- л) область верхнего века- *rg. palpebralis superior*;
- м) область нижнего века – *rg. palpebralis inferior*;
- н) область височно-нижнечелюстного сустава – *rg. art. temporo-mandibularis*.

3) Шея – collum

- а) выйная область – *rg. nuchalis*;
- б) область плечевого мускула – *rg. brachiocephalica*;
- в) область грудинноголового мускула – *rg. sternocephalica*;
- +г) гортанная область – *rg. laringea*;
- д) трахейная область – *rg. trachealis*;
- е) область околоушной железы – *rg. paratidea*.

4) Туловище – truncus - делится на спинно-грудной, пояснично-брюшной и крестцово-тазовый отделы.

Спинно-грудной отдел состоит из следующих областей:

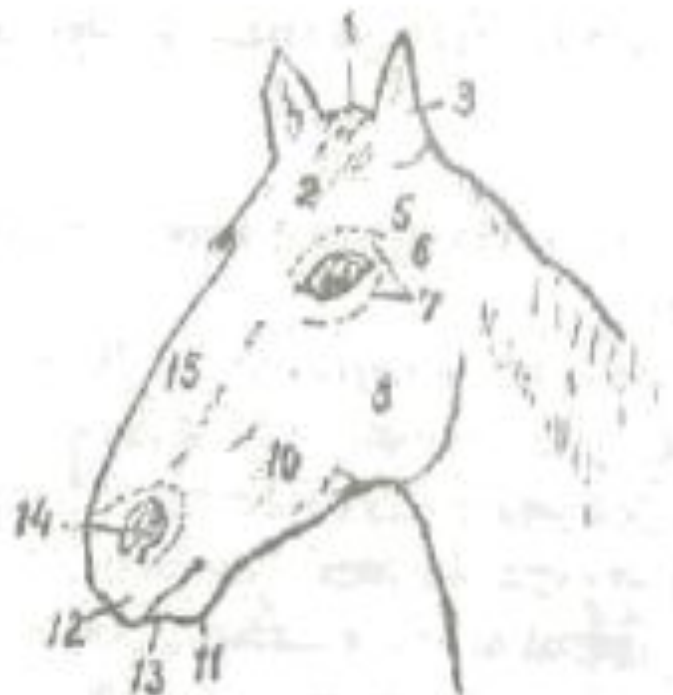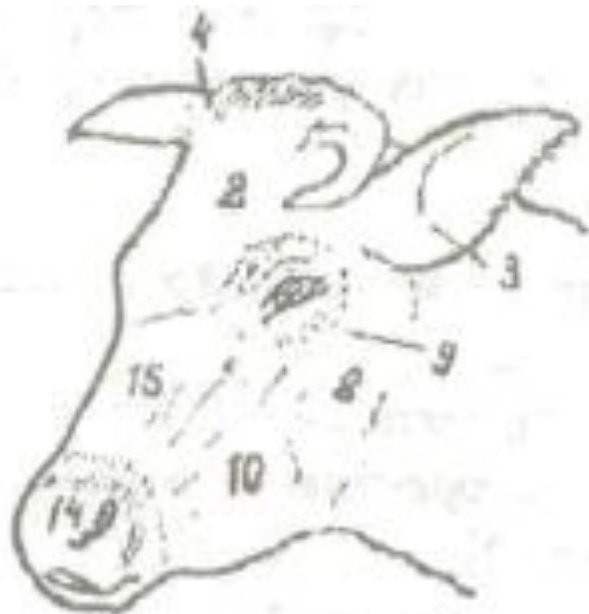- а) область грудных позвонков – *rg. vertebralis thoracis*;
- б) область холки – *rg. interscapularis*;
- в) реберная область – *rg. costalis*;
- г) грудинная область – *rg. sternalis*;
- д) предгрудинная область – *rg. presternalis*

Пояснично-брюшной отдел включает:

- а) область поясницы – *rg. lumbalis*;
- б) околопоясничная область (голодная ямка) – *rg. paralumbalis*;
- в) подвздошная область – *rg. iliaca*;
- г) паховая область – *rg. inguinalis*;
- д) область мечевидного хряща – *rg. xiphoidea*;
- е) пупочная область – *rg. umbilicalis*;
- ж) лонная область – *rg. pubica*;
- з) область вымени – *rg. uberis*;
- и) область мошонки – *rg. scrotalis*;
- к) область боковой складки – *rg. plicae lateralis*

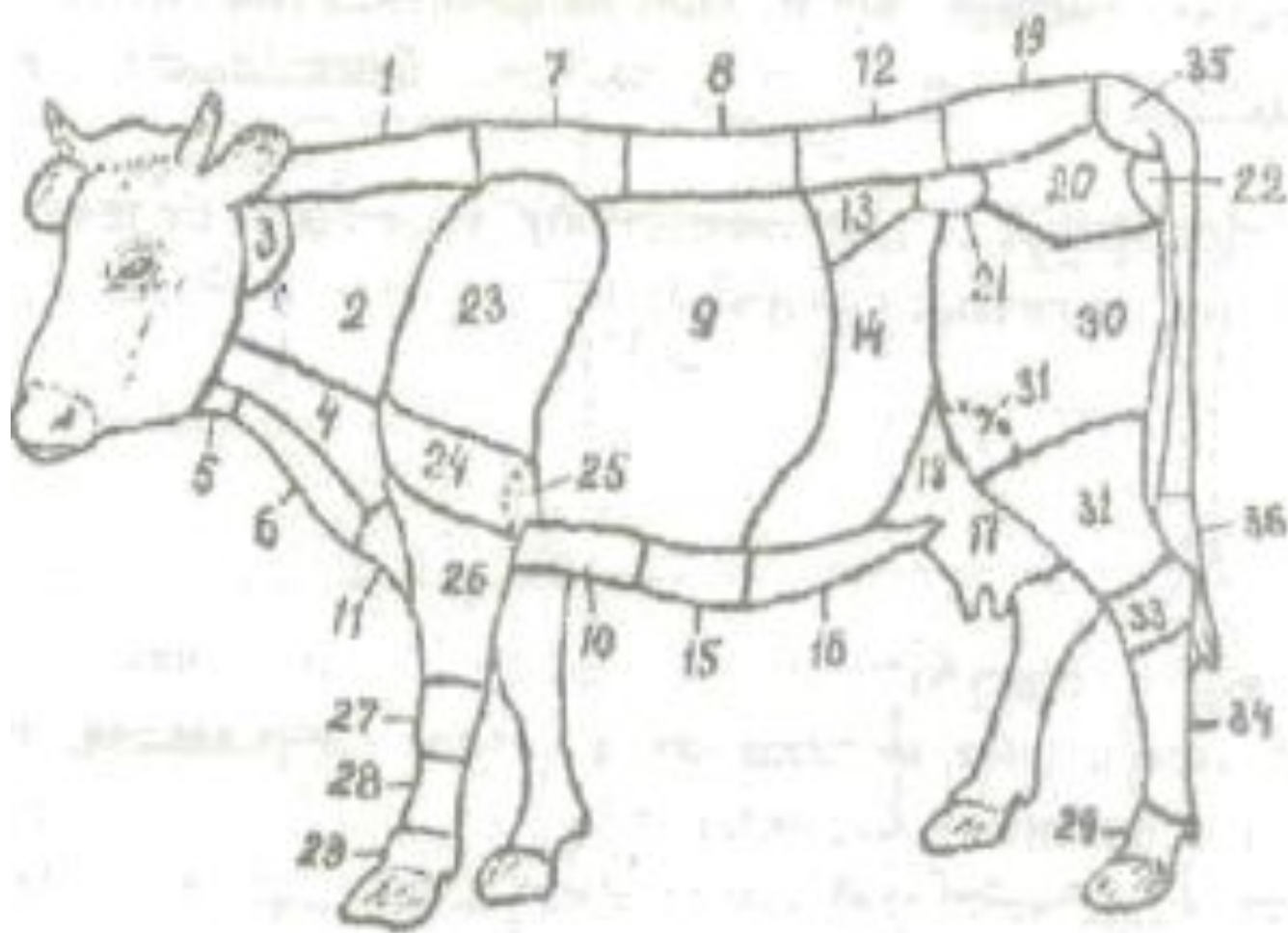
Крестцово-тазовый отдел включает:

- а) крестцовая область – *rg. sacralis*;
- б) ягодичная область – *rg. glutea*;
- в) область маклока – *rg. tuberis coxae*;
- г) область седалищного бугра – *rg. tuberis ischiadici*;
- д) область заднего прохода – *rg. analis*;
- е) область промежности – *rg. perinealis*.



Области головы:

1 – затылочная обл.; 2 – лобная обл.; 3 – обл. ушной раковины; 4 – обл. рога; 5 – височная обл.; 6 – обл. височно-нижнечелюстного сустава; 7 – обл. верхнего и нижнего век; 8 – жевательная обл.; 9 – подглазничная обл.; 10 – щечная обл.; 11 – обл. подбородка; 12 – обл. верхней губы; 13 – обл. нижней губы; 14 – обл. ноздри; 15 – носовая обл.



- 1 – выйная обл.; 2 – обл. плечеголовного мускула; 3 – обл. околоушной железы; 4 – обл. грудинноголовного мускула; 5 – гортанная обл.; 6 – трахейная обл.; 7 – обл. холки; 8 – обл. спины; 9 – реберная обл.; 10 – грудинная обл.; 11 – предгрудинная обл.; 12 – обл. поясницы; 13 – околопоясничная обл.; 14 – подвздошная обл.; 15 – обл. мечевидного хряща; 16 – пупочная обл.; 17 – обл. вымени; 18 – обл. боковой складки; 19 – крестцовая обл.; 20 – ягодичная обл.; 21 – обл. маклока; 22 – обл. седалищного бугра; 23 – обл. лопатки; 24 – обл. плеча; 25 – обл. бугра; 26 – обл. предплчья; 27 – обл. запястья; 28 – обл. пясти; 29 – обл. пальца; 30 – обл. бедра; 31- обл. коленной чашки; 32 – обл. голени; 33 – обл. заплюсны; 34- обл. плюсны.