Опухоли пинеальной области

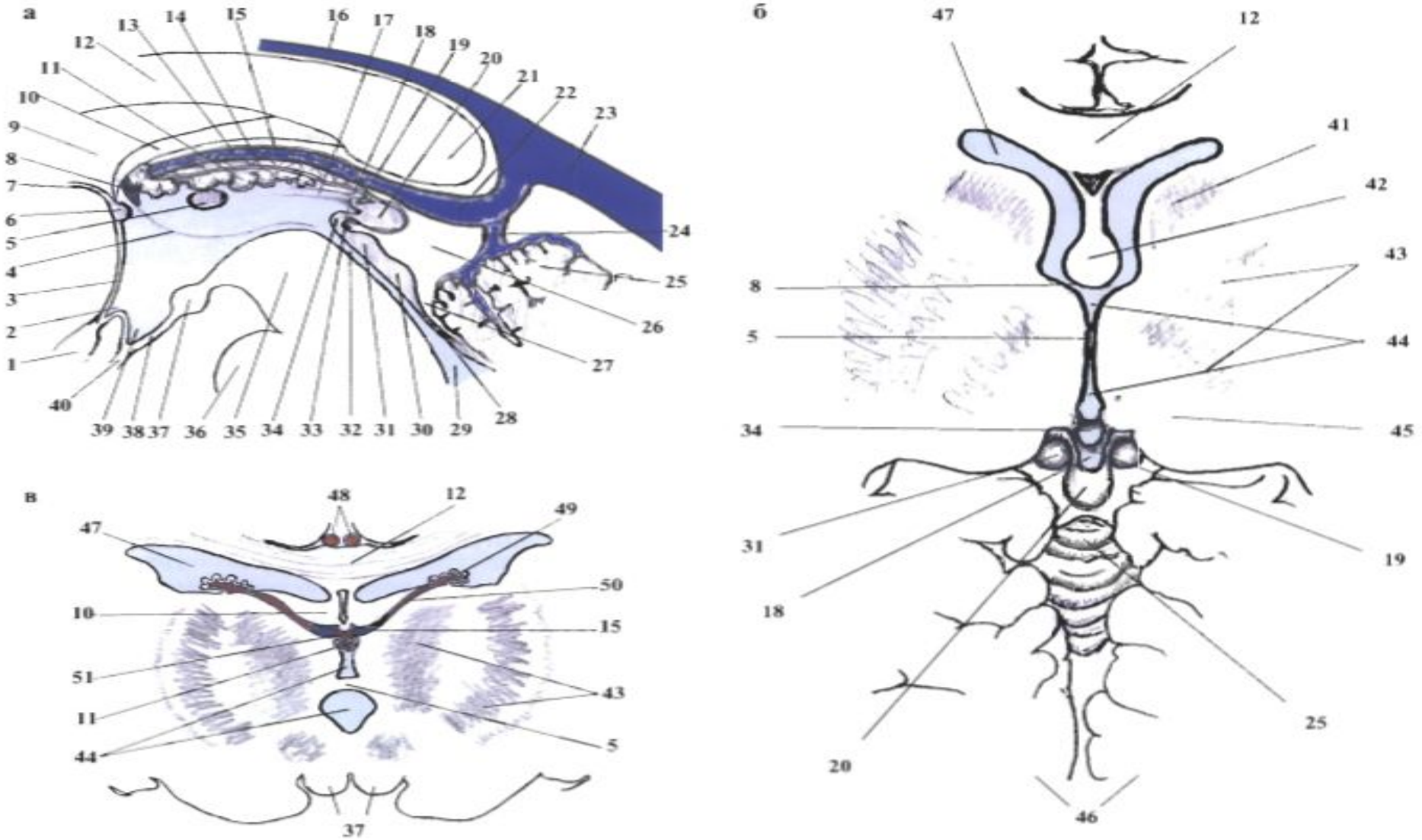

Рис.1. Схематическое изображение третьего желудочка, пинеальной области и прилежащих структур в срединно-сагиттальной (**а**), аксиальной (**б**) и фронтальной (срез на уровне massa intermedia третьего желудочка) (**в**) плоскостях: **1** — хиазма, **2** — карман зрительного нерва, **3** — конечная пластинка, **4** — гипоталамическая борозда, **5** — massa intermedia, **6** — передняя спайка, **7** — клюв мозолистого тела, **8** — отверстие Монро, **9** — прозрачная перегородка, **10** — свод, **11** — сосудистое сплетение третьего желудочка, **12** — мозолистое тело, **13** — верхний листок tela choroidea, **14** — нижний листок tela choroidea, **15** — внутренняя вена, **16** — нижний сагиттальный синус, **17** — мозговая полоска зрительного бугра (stria medullaris thalami), **18** — надэпифизарный карман, **19** — спайка поводков, **20** — шишковидное тело, **21** — валик мозолистого тела, **22** — вена Галена, **23** — прямой синус, **24** — прецентральная вена мозжечка, **25** — верхушка червя мозжечка, **26** — четверохолмная цистерна, **27** — церебелло-мезенцефалическая цистерна, **28** — верхний парус, **29** — четвертый желудочек, **30.31** — нижние и верхние бугорки четверохолмной пластинки, **32** — водопровод мозга, **33** — карман шишковидного тела, **34** — задняя спайка, **35** — покрышка среднего мозга, **36** — мост, **37** — сосцевидное те-

Шишковидное тело — небольшое образование овальной или круглой формы диаметром от 5 до 10 мм. Оно располагается в четверохолмной цистерне и прилежит к задней стенке третьего желудочка, сверху — к валику мозолистого тела, подушкам зрительных бугров сбоку, четверохолмной пластинке и верхушке червя мозжечка снизу и сзади. Шишковидное тело состоит из краниального и каудального слоев, между которыми расположен так называемый карман шишковидного тела.

Третий желудочек — это воронкообразная, узкая щель в проекции средней линии головного мозга. Через отверстия Монро спереди и сверху он сообщается с двумя боковыми желудочками, а сзади — через сильвиев водопровод — с четвертым желудочком (рис.1). В третьем желудочке различают крышу, дно, переднюю, заднюю и две боковые стенки.

Крыша третьего желудочка слегка изогнута кверху и распространяется от отверстия Монро спереди до надэпифизарного кармана кзади. В ней различают четыре слоя: нейрональный слой (свод), две полупрозрачные мембраны арахноидальной оболочки tela choroidea и расположенный между ними сосудистый слой — т.н. сосудистая основа третьего желудочка (tela choroidea ventriculi tertii).

Сосудистый слой сформирован из задних медиальных ворсинчатых артерий и их ветвей и двух внутренних вен мозга с их притоками. Именно в этом слое образуется сосудистое сплетение третьего желудочка, бахромки которого свободно свисают в полость третьего желудочка.

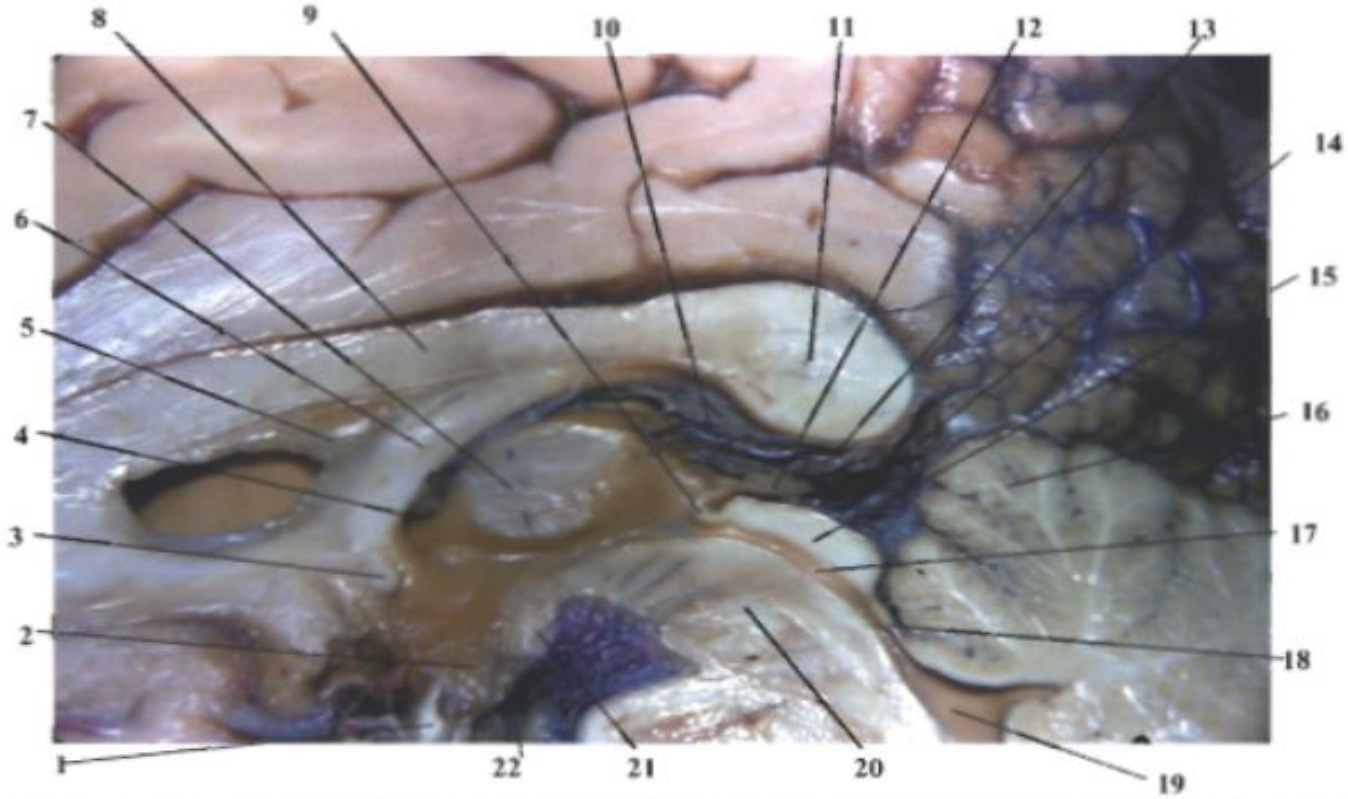

Рис.2. Анатомический препарат мозга (срединно-сагиттальный срез): **1** — хиазма, **2** — воронка третьего желудочка, **3** — передняя спайка, **4** — отверстие Монро, **5** — прозрачная перегородка, **6** — свод, **7** — зрительный бугор, **8** — мозолистое тело, **9** — задняя спайка, **10** — tela choroidea и включенные в нее внутренние вены, **11** — валик мозолистого тела, **12** — шишковидное тело, **13** — вена Галена, **14** — четверохолмная цистерна, **15** — четверохолмная пластинка, **16** — верхушка червя мозжечка, **17** — водопровод мозга, **18** — верхний парус, **19** — четвертый желудочек, **20** — покрышка среднего мозга, **21** — сосцевидное тело, **22** — премамиллярная мембрана.

Другим источником кровоснабжения образований пинеальной области является длинная опоясывающая артерия, которая может быть представлена несколькими стволами (до 4-х). Она чаще начинается от сегментов P-1 или P-2A задней мозговой артерии и идет параллельно задней мозговой артерии, огибая средний мозг, где отдает ветви к ножке мозга и коленчатым телам. Конечные ветви артерии достигают четверохолмной пластинки, кровоснабжая в основном верхние бугры. Так как терминальные ветви опоясывающей артерии кровоснабжают дорсолатеральные и претектальные части среднего мозга, окклюзия данной артерии может вызывать развитие синдрома Парино [6]. Количество ответвлений данной артерии к четверохолмной пластинке обратно пропорциально количеству ветвей задней медиальной ворсинчатой артерии, снабжающих четверохолмие.

Шишковидное тело, покрытое капсулой и соединительнотканными перепонками, разделено на дольки. Микроскопически оно состоит из кластеров клеток — пинеалоцитов, окруженных соединительнотканной оболочкой, состоящей из фиброзных астроцитов и клеток соединительной ткани. Астроциты формируют барьер между кровеносными сосудами и пинелоцитами и выполняют метаболическую и поддерживающую (supporting) роль, как и в целом в центральной нервной системе.

Пинеалоциты составляют 90% паренхимы шишковидного тела. Каждый пинеалоцит имеет несколько цитоплазматических отростков, которые заканчиваются утолщением в периваскулярном пространстве и связывают пинеалоциты друг с другом. Несмотря на то, что эти клетки развиваются из нейроэктодермы, они не являются нейронами. По современным представлениям шишковидное тело рассматривается как истинно эндокринный орган [1]. К другим клеточным структурам, входящим в состав шишковидного тела, относятся соединительная ткань, поперечно-полосатая мышечная ткань и лимфоциты.

Эндотелиальные клетки сосудов, через которые происходит обмен веществ между кровью и пинеалоцитами, прилежат друг к другу недостаточно плотно и поэтому в шишковидном теле нет полноценного гематоэнцефалического барьера [2].

Опухоли пинеальной области составляют лишь 0,5–1% от всех опухолей головного мозга у взрослых, но несколько чаще встречаются у детей – 3–8% [6,12]. По неизвестным причинам они чаще встречаются у представителей азиатских расс (Япония, Тайвань и др.) [2,5,10,13].

По данным C.C.Boring (1992) в начале девяностых годов прошлого века в США ежегодно регистрировалось около 16 900 случаев первичных опухолей головного мозга [3]. Среди них опухоли пинеальной области составили около 1%, т.е. около 170 больных [14]. Основываясь на этих данных, можно предположить, что в России каждый год опухоли пинеальной области возникают примерно в 100 случаях.

В пинеальной области развиваются как доброкачественные, так и злокачественные опухоли, причем последние явно преобладают – до 75% [1,4,8,11,12].

По современной гистологической классификации [7,9,14,15] опухоли пинеальной области подразделяются на 4 основные группы:

1. **Герминативноклеточные опухоли:**
- герминома двухклеточного типа (далее – герминома)
- эмбриональная карцинома
- опухоль эндодермального синуса (Yolk-sac tumor, карцинома желточного мешка)
- хориокарцинома
- тератома
  - зрелая тератома
  - незрелая тератома
  - тератома с признаками малигнизации
- смешанные герминативноклеточные опухоли;

2. **Опухоли паренхимы шишковидного тела:**
- пинеоцитома
- пинеоцитома с промежуточной дифференциацией
- смешанная форма опухоли (пинеоцитома-пинеобластома)
- пинеобластома

3. **Глиальные опухоли,** отрастущие из окружающих шишковидное тело анатомических образований (средний мозг, медиальная часть зрительного бугра, эпендима третьего желудочка и оральных отделов водопровода мозга) или из астроцитов самого шишковидного тела:
- астроцитома
- эпендимома
- глиобластома
- хориоидпапиллома и др.

4. **Смешанные опухоли** (дермоидная и эпидермоидная кисты, липома, менингиома, метастазы, ангиома, арахноидальная киста и др.).

Табл. 2. Распределение опухолей пинеальной области по гистологической структуре.

	Все ОПО		Взрослые	Дети
1. Герминативноклеточные опухоли	**87**	**31%**	**82 (28%)**	**35 (35%)**
Герминома	51		37 (71%)	18 (51%)
Тератома	8		3 (6%)	5 (15%)
Злокачественная тератома	11		5 (10%)	6 (17%)
Другие герминативноклеточные опухоли (смешанные формы герминативноклеточных опухолей, хориокарцинома, опухоль желточного мешка, эмбриональная карцинома)	17		7 (13%)	6 (17%)
2. Глиома	**77**	**27%**	**45 (25%)**	**32 (32%)**
Астроцитома	37		16 (36%)	21 (66%)
Злокачественная астроцитома	10		8 (17%)	2 (6%)
Эпендимома	5		3 (7%)	2 (6%)
Злокачественная эпендимома	25		18 (40%)	7 (22%)
3. Опухоли паренхимы шишковидного тела	**75**	**27%**	**51 (28%)**	**23 (23%)**
Пинеоцитома	25		21 (41%)	3 (13%)
Анапластическая пинеоцитома	16		19 (37%)	5 (22%)
Пинеобластома	34		11 (22%)	15 (65%)
4. Смешанные (дермоидная и эпидермоидная кисты, менингиома, киста шишковидного тела, кавернома и др.)	**43**	**15%**	**35 (19%)**	**9 (10%)**
Всего	**282**	**100%**	**183 (65%)**	**99 (35%)**
Злокачественные ОПО	**175**	**62%**	**112 (61%)**	**63 (63%)**

- **Классификация опухолей пинеальной области по размерам, локализации и распространении.**
- a — Опухоль с преимущественной локализацией в четверохолмной цистерне с диаметром узла до 2,5 см — 10%
- b — Опухоль с преимущественным расположением в задних отделах III желудочка с диаметром узла до 2,5 см — 12%
- c — Опухоль средних размеров (комбинация вариантов 1 и 2) с диаметром опухолевого узла до 4 см — 32%
- d — Опухоль больших размеров, полностью занимающая четверохолмную цистерну и задние отделы III желудочка, нередко врастающая в один из боковых желудочков; максимальный размер 6-7 см — 41%
- e — Гигантская опухоль, практически полностью занимающая полость III желудочка, часть IV желудочка и врастающая в оба боковых желудочка; диаметр более 7 см — 5%

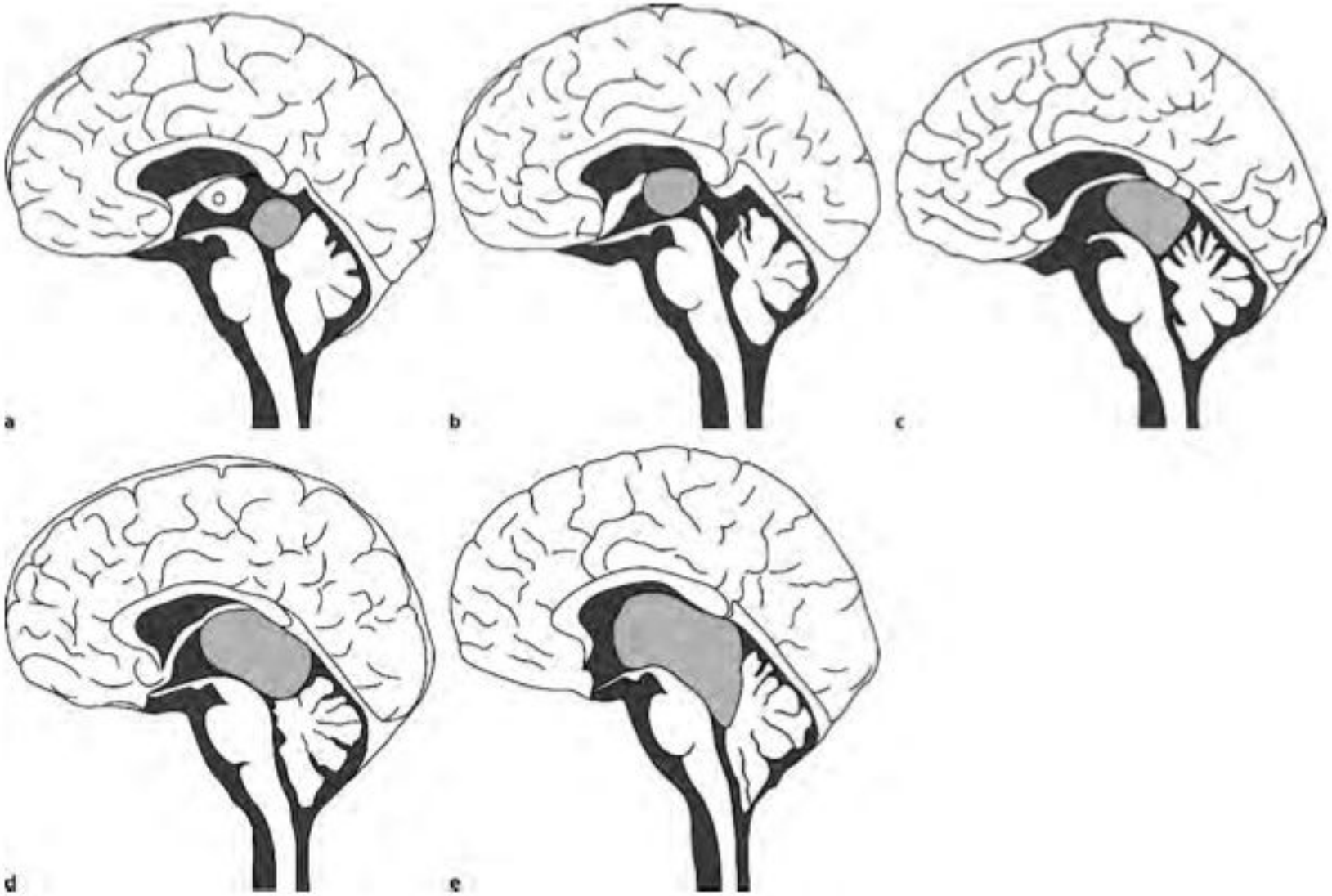
a
b
c
d
e

НЕВРОЛОГИЧЕСКАЯ СИМПТОМАТИКА

Особенности клинического проявления опухолей пинеальной области в значительной степени определяются их гистологической принадлежностью. По нашим данным, около 2/3 опухолей пинеальной области – злокачественные образования, отличающиеся быстрым, подчас бурным инвазивно-инфильтративным ростом. Появление симптомов заболевания в этих случаях происходит в течение короткого периода времени – иногда в течение месяцев и даже недель.

Наряду с этим, в пинеальной области встречаются также опухоли, отличающиеся очень медленным ростом. К ним относятся глиомы области пластинки четверохолмия, размер которых может оставаться практически неизменным на протяжении многих лет.

Одно из наиболее ранних и характерных проявлений опухоли пинеальной области – развитие гидроцефалии и синдрома внутричерепной гипертензии, обусловленных сдавлением или окклюзией водопровода мозга. Характерны также локальные симптомы, вызванные сдавлением или инфильтрацией опухолью покрышки и крыши среднего мозга. Среди них наиболее яркими и постоянными являются глазодвигательные нарушения в виде синдрома Парино [3] или других синдромов, обусловленных избирательным поражением ядерных структур.

В связи с компрессией или инфильтрацией мозжечка при опухолях пинеальной области часто выявляются мозжечковые симптомы. При грубой инвазии опухолью окружающих нервных структур могут отмечаться пирамидные, экстрапирамидные знаки – нарушение статики, походки, изменение тонуса мышц и гемипарезы.

Другим характерным, но более редким, очаговым симптомом поражения пинеальной области является

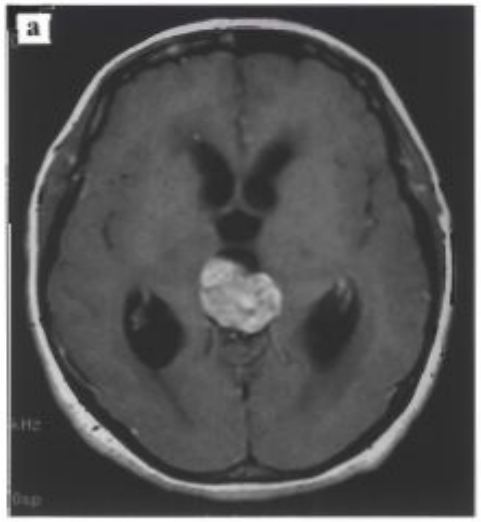

Рис.9. Синдром преждевременного полового созревания.
МРТ (а) ребенка 8 лет с опухолью пинеальной области. Уровень хорионического гонадотропина – 1254 мг/мл. Фотография больного **(б)**.

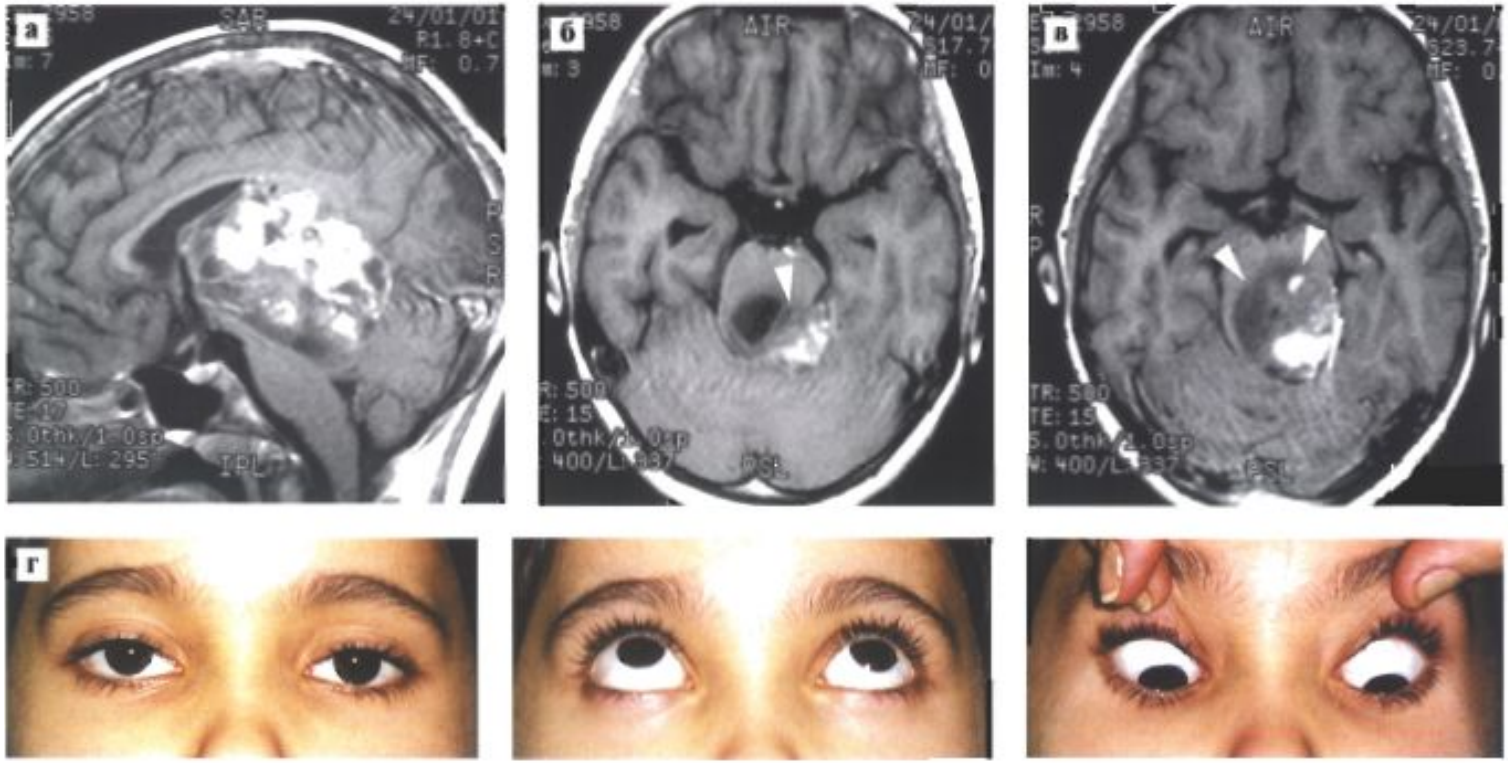

Рис.12. МРТ с контрастным усилением (**а,б,в**) больной с большой пилоидной астроцитомой пинеальной области. Опухоль грубо сдавливает и инфильтрирует структуры среднего мозга (стрелки). Фотографии ребенка (**г**) не выявляют явных признаков нарушения глазодвигательных функций.

ровода мозга. При частичном поражении медиального продольного пучка может наблюдаться разностояние глазных яблок по вертикали – синдром Гертвига-Мажанди.

Следует подчеркнуть, что несмотря на то, что нарушение глазодвигательных функций является одним из наиболее частых проявлений опухолей пинеальной области, в ряде случаев, даже при больших инфильтративно растущих опухолях они могут отсутствовать или быть слабовыраженными (рис.12).

В настоящее время четко доказано, что частота и степень выраженности глазодвигательных нарушений зависят от гистологической природы опухоли. Наши данные подтверждают это (табл.4).

Из приведенных таблиц видно, что глазодвигательные нарушения более выражены в группе больных

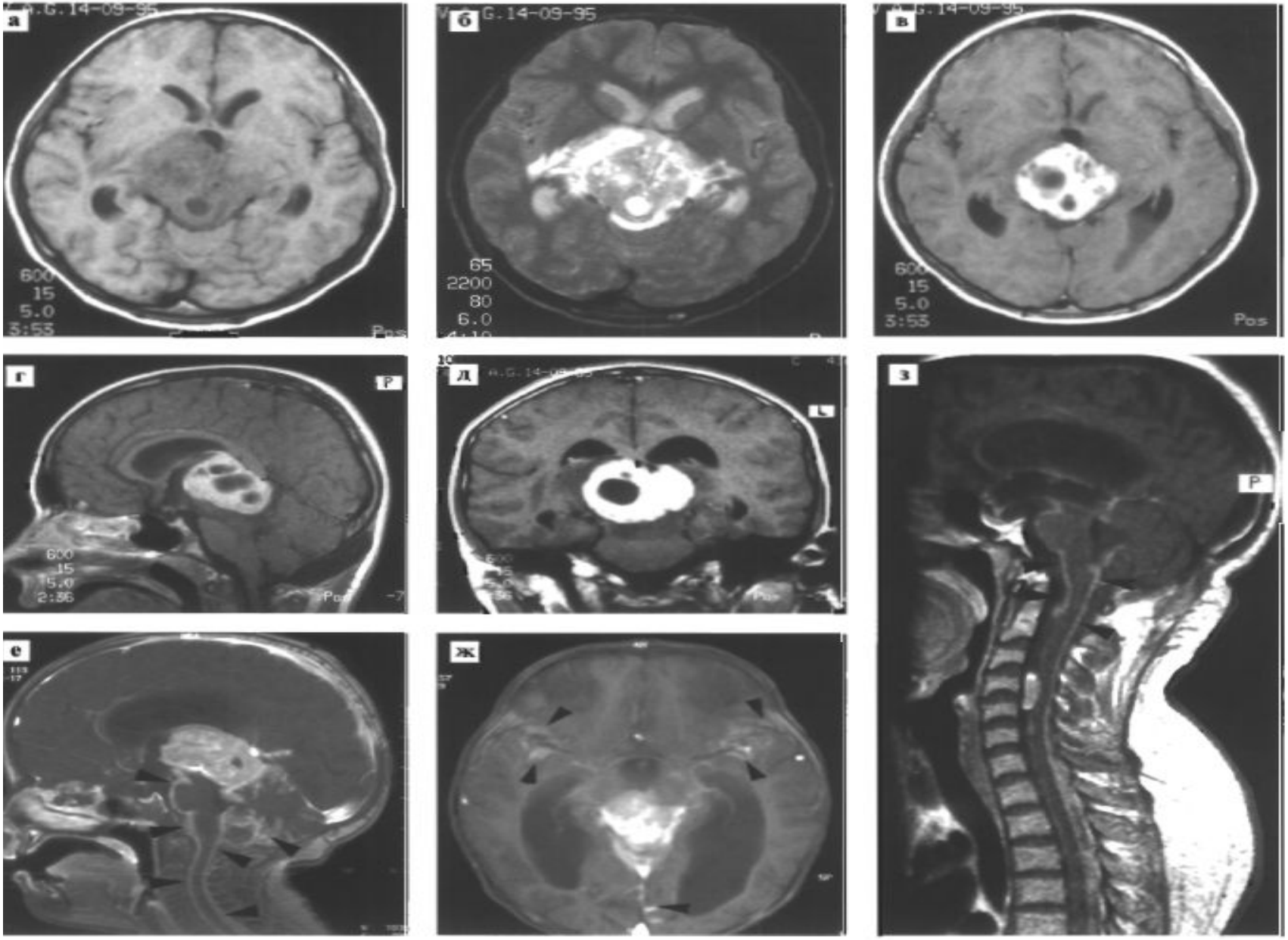

Рис.13. Стандартная МРТ больных с опухолями пинеальной области. Разные больные.
МРТ в режимах Т1 (а) и Т2 (б) выявляет диффузную опухоль пинеальной области с небольшой кистой в ее толще. После внутривенного введения контрастного вещества отмечается его интенсивное накопление опухолью (в,г,д). Исследование в трех проекциях позволяет оценить объем, конфигурацию опухолевого узла и его взаимоотношение с окружающими структурами мозга.

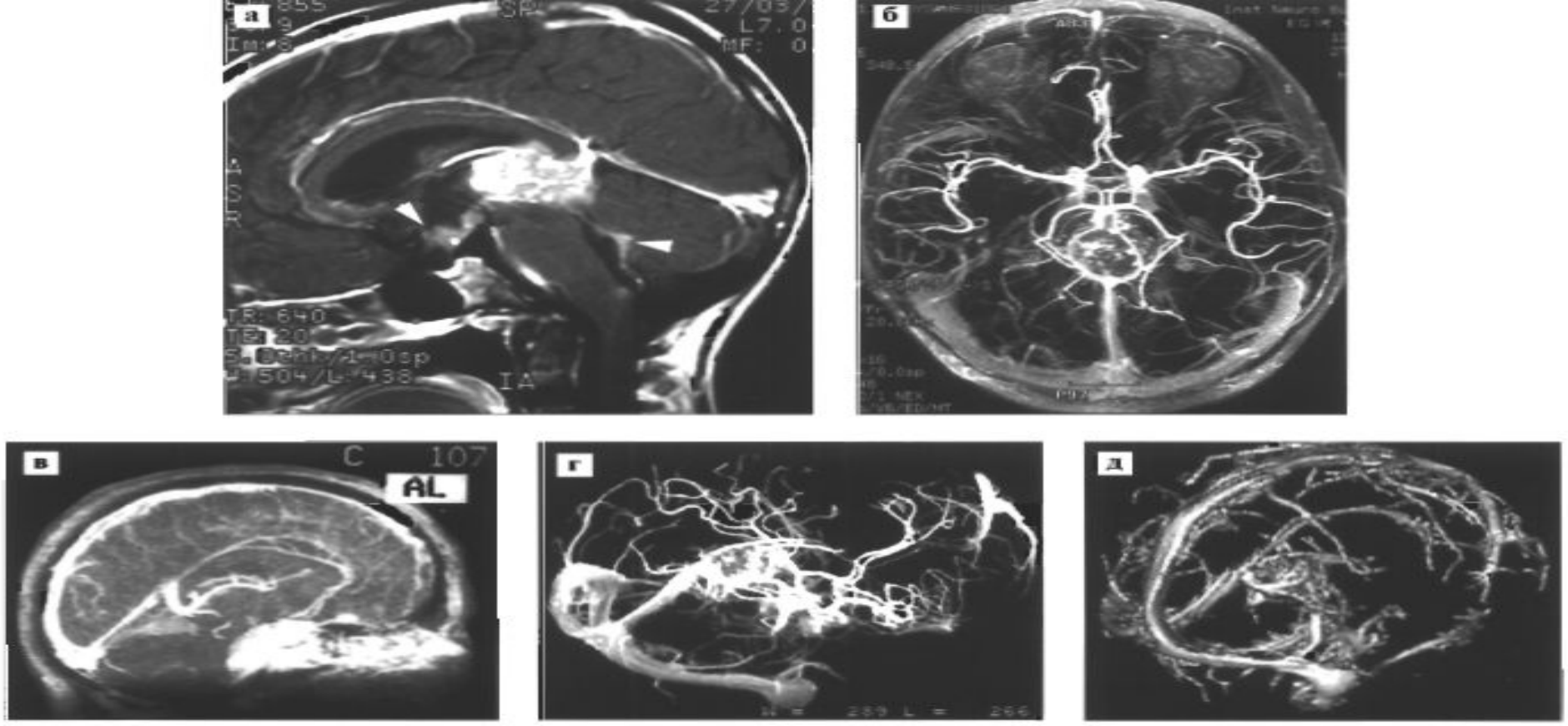

Рис. 14. Магнитно-резонансная томография больных с опухолью пинеальной области: **а)** сагиттальная МРТ в режиме Т1 с контрастным усилением у больного с герминомой пинеальной области и метастазами в инфундибулярной части третьего и четвертом желудочках (стрелки); **б,в)** МР-ангиография и **г,д)** трехмерная ангиография того же больного. На ангиограммах хорошо визуализируются как артериальные, так и венозные сосуды головного мозга.

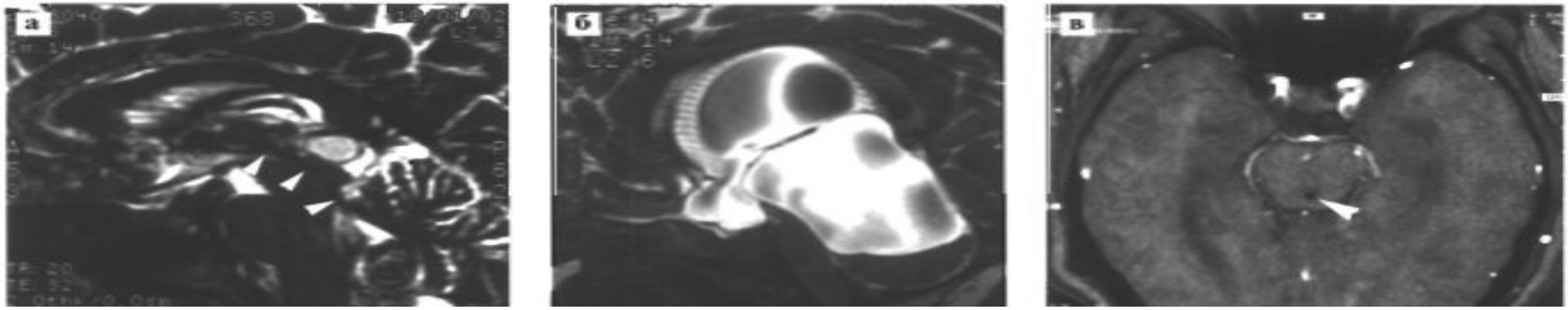

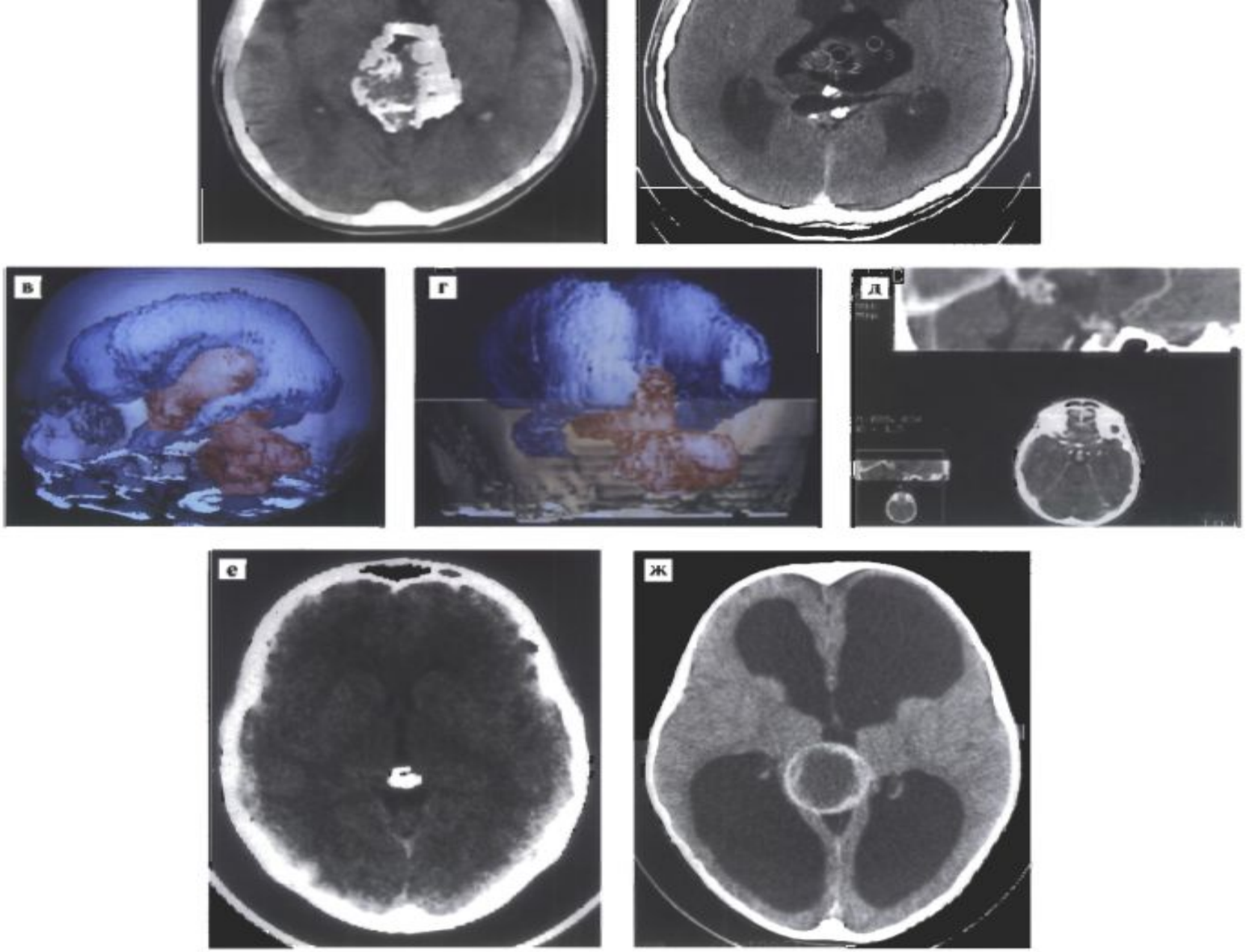

Рис.16. КТ в диагностике опухолей пинеальной области. Разные больные:
а) анапластическая пинеоцитома с обильным кальцифицированием; **б)** тератома третьего желудочка с участками пониженной плотности (холестатомные массы); **в,г)** трехмерная (3D) реконструкция опухоли, занимающей третий и четвертий желудочки; **д)** сагиттальная реконструкция больного с опухолями пинеальной и хиазмальной областей; **е)** обызвествление шишковидного тела; **ж)** тромбированная аневризма пинеальной области с выраженной окклюзионной гидроцефалией.

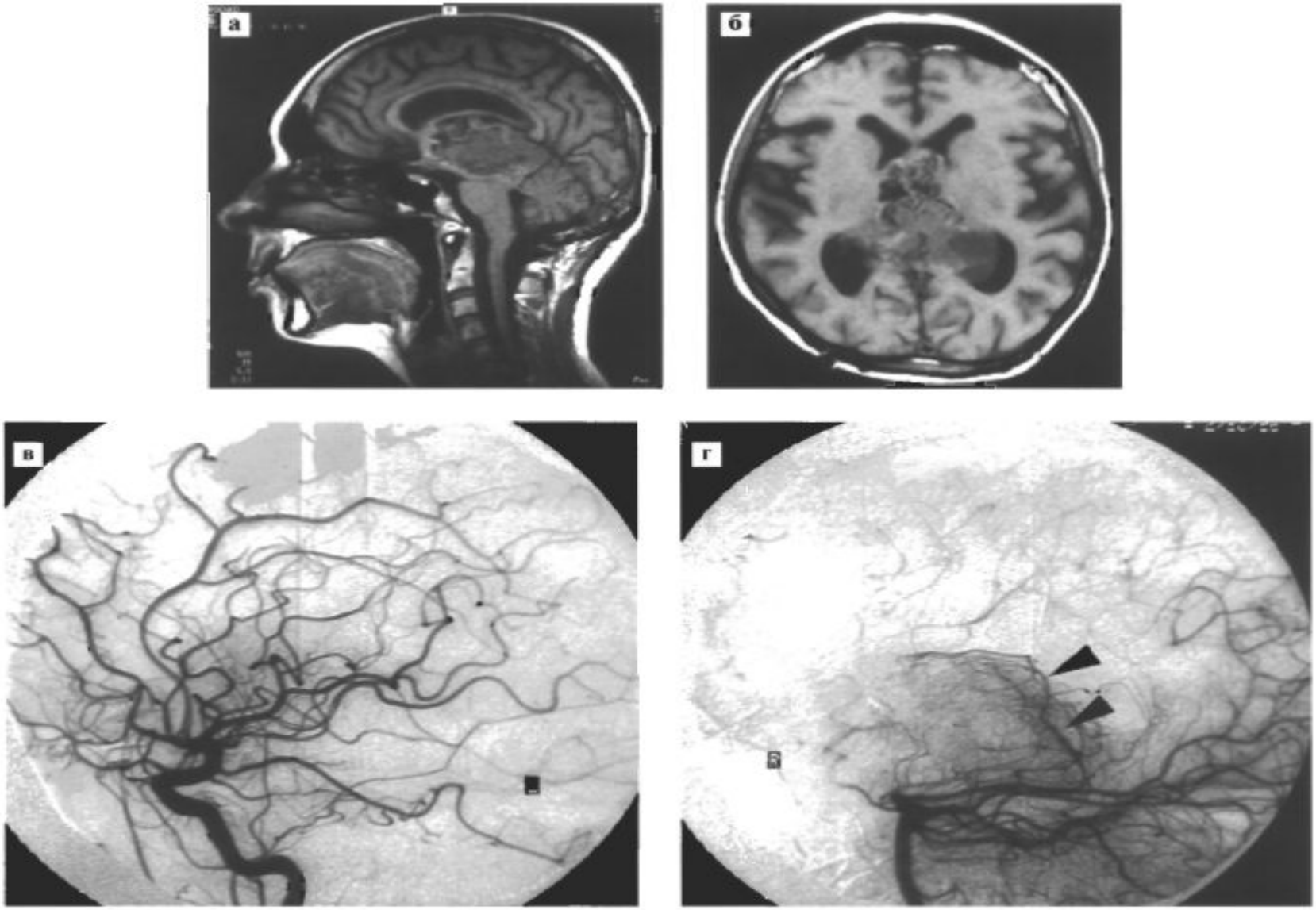

Рис.17. Пункционная ангиография в диагностике опухолей пинеальной области. Варианты кровоснабжения опухоли пинеальной области. Разные больные.

МРТ в сагиттальной (**а**) и аксиальной (**б**) проекциях больной с анапластической пинеоцитомой. Тотальная ангиография (**в,г,д**) выявляет кровоснабжение опухоли только ветвями задней мозговой артерии — задней медиальной и латеральной ворсинчатой артериями (стрелки). Дренирование венозной крови осуществляется через глубокие вены — внутреннюю (**1**) и базальную (**2**) — в вену Галена (**3**) и в прямой синус (**4**);

МРТ в сагиттальной проекции больного с менингиомой пинеальной области (**е**). Источниками кровоснабжения опухоли являются ветви сонной (**ж**) и задней мозговой артерии (**з**). (*Продолжение рис. см. на след. стр.*)

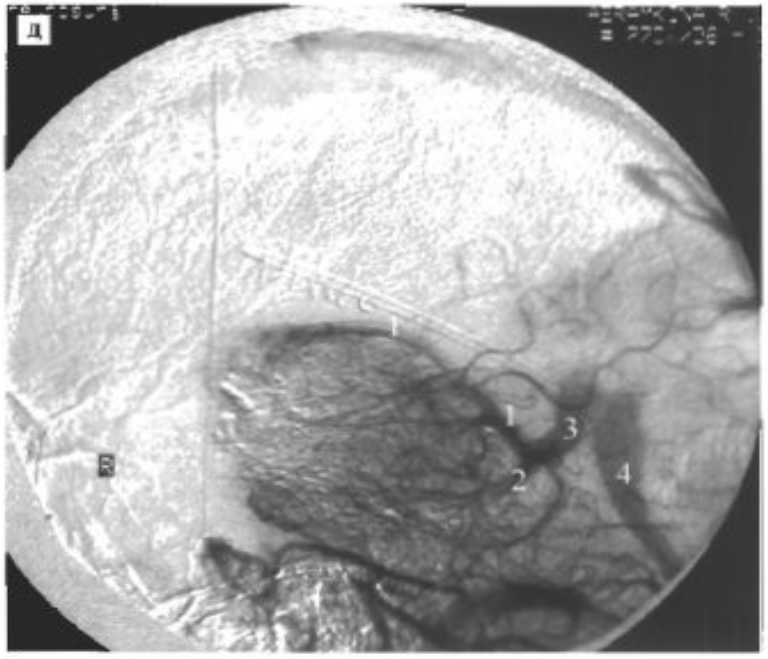
д
1
1
3
2
4
в

е
SE/M
SL 10
RL 2 lef

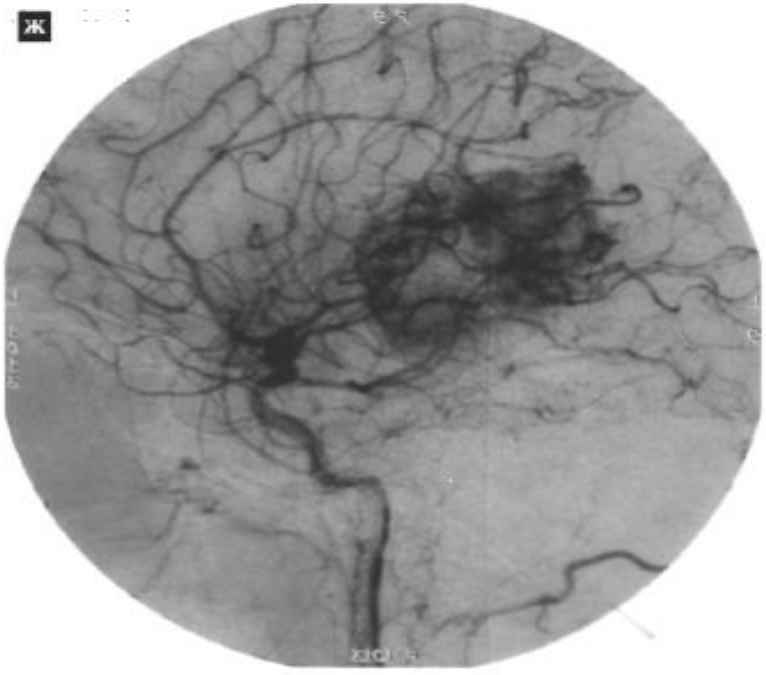
ж

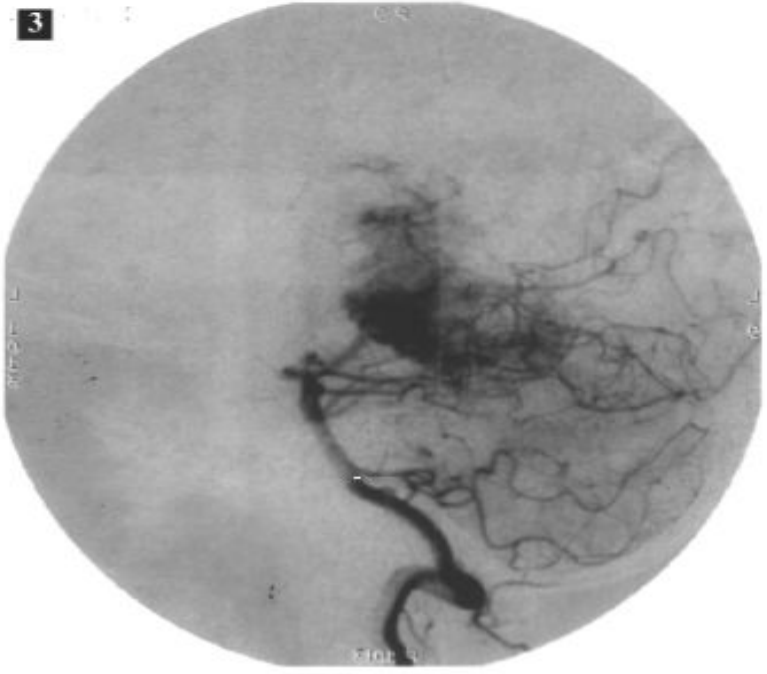
з

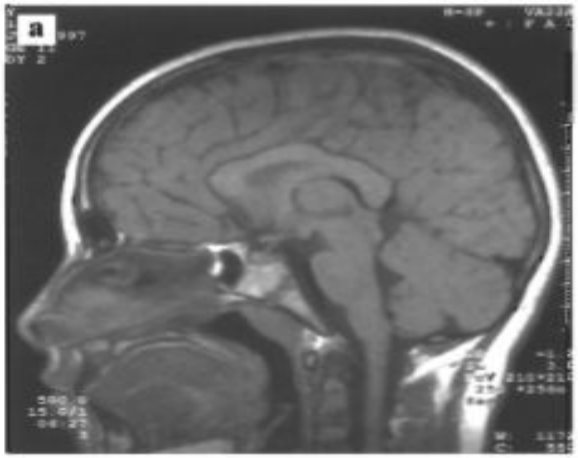

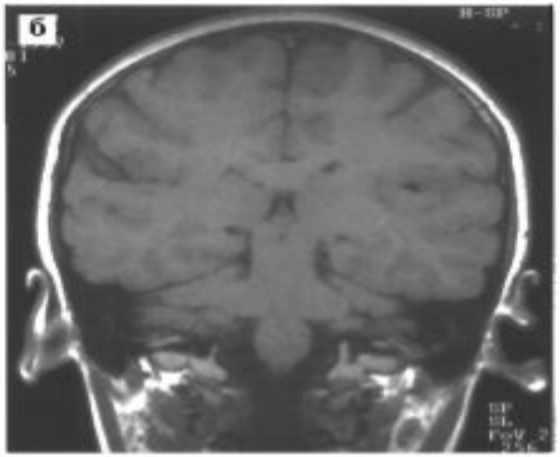

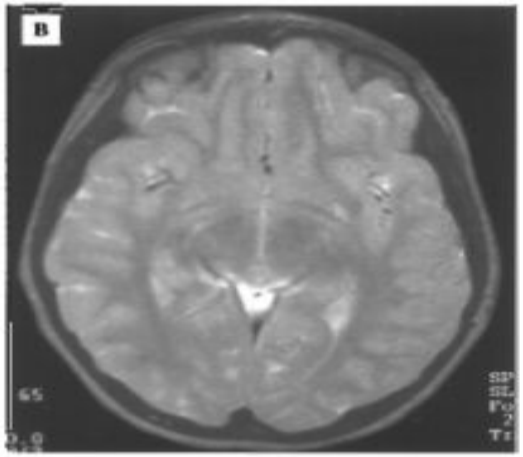

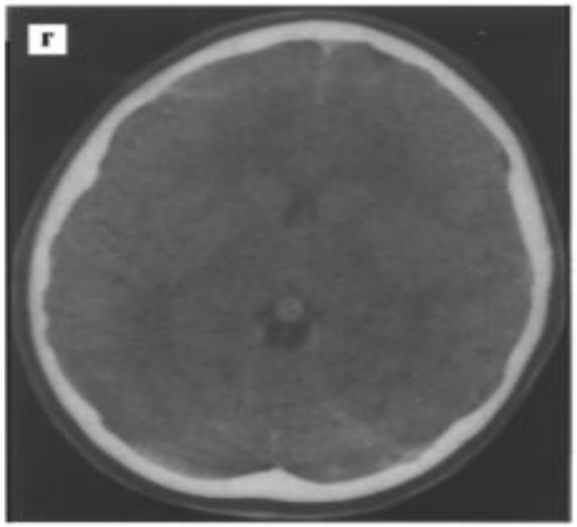

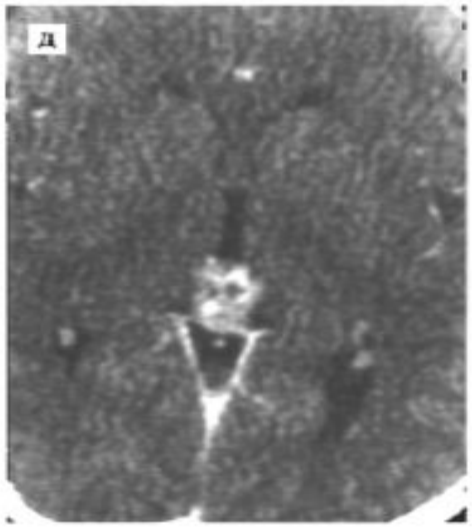

Рис.18. Возможности КТ и МРТ в диагностике опухолей пинеальной области.

Ребенок 9 лет, с несахарным диабетом в анамнезе. Стандартная МРТ (**а,б,в**) без внутривенного введения контрастного вещества не выявляет явные признаки патологического процесса головного мозга. Обращает внимание несколько увеличенное в размерах шишковидное тело. При КТ (**г**) с контрастным усилением отмечается усиленное накопление контраста в области шишковидного тела. Несмотря на это, основываясь только на данных МРТ, наличие опухолевого поражения головного мозга было исключено. Через 4 года, в связи с ухудшением состояния, ребенок был обследован повторно. Проведенные КТ (**д**) и МРТ (**е,ж**) установили наличие опухоли в пинеальной области с метастазированием в инфундибулярную область третьего желудочка. МРТ после проведения лучевой и химиотерапии (**з**) показала значительное сокращение опухоли в пинеальной области и исчезновение метастаза.

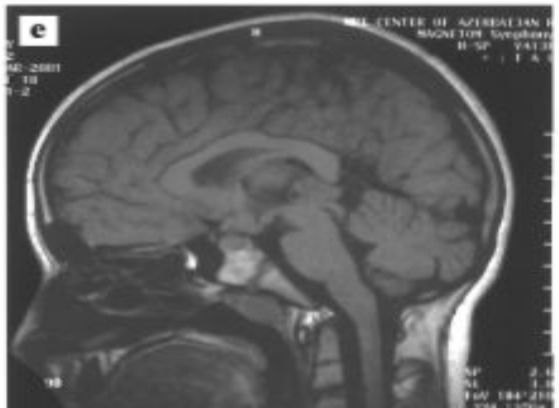

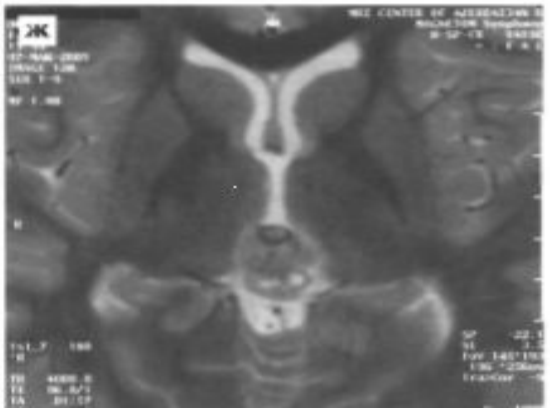

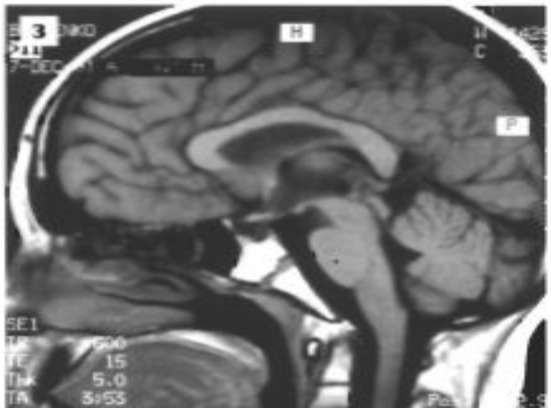

делил следующие группы: а) опухоли с преимущественным расположением в задних отделах третьего желудочка и блокирующие вход в сильвиев водопровод без врастания в его просвет; б) опухоли, преимущественно расположенные в области цистерны четверохолмия и сдавливающие четверохолмную пластинку; и в) опухоли задних отделов третьего желудочка, врастающие в водопровод мозга и оттесняющие четверохолмную пластинку кзади [28].

основным признаком — положение относительно окружающих ее мозговых структур (в первую очередь таких, как четверохолмие, водопрвод, задние отделы третьего желудочка) и размеры опухоли. Меньшее значение имело место исходного роста опухоли в связи с высокой частотой выраженного инвазивно-инфильтративного роста этих новообразований.

На основании сопоставления данных КТ, МРТ и интраоперационных находок мы выделили следующие группы опухолей пинеальной области (рис.19,20):

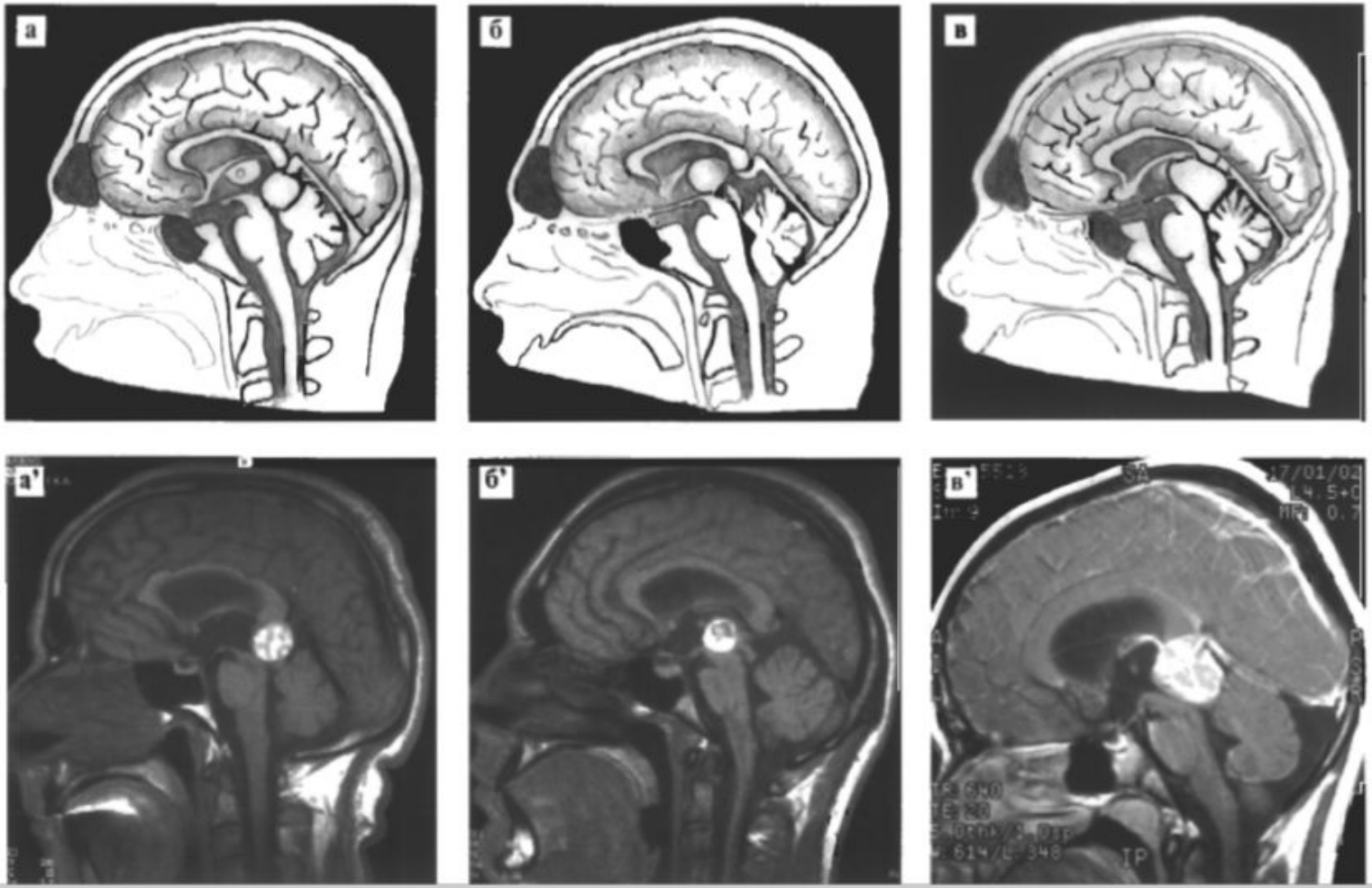

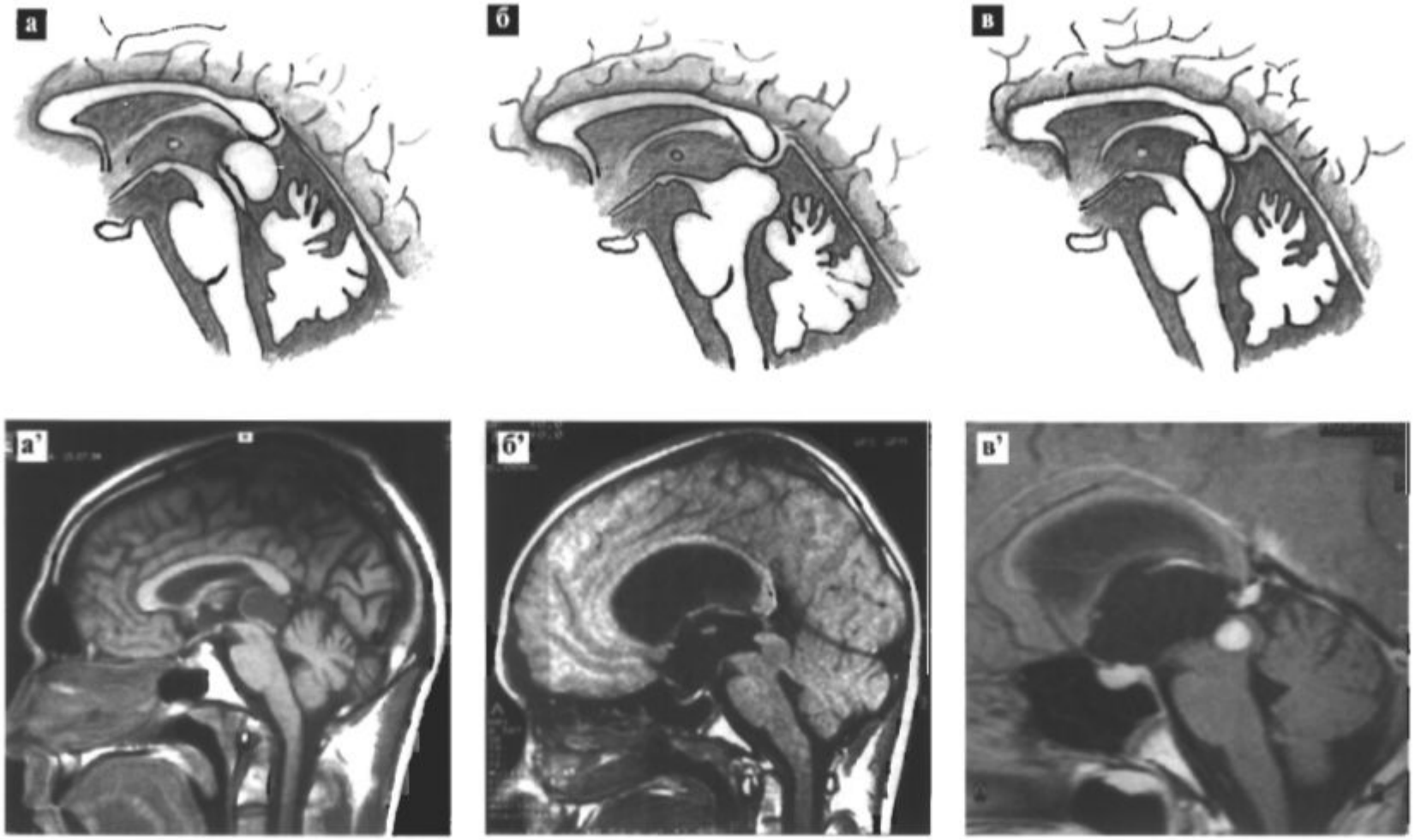

Рис.22. Варианты взаиморасположения опухоли пинеальной области и четверохолмной пластинки.

Пример менингиомы, локализующаяся рядом с шишковидной железой

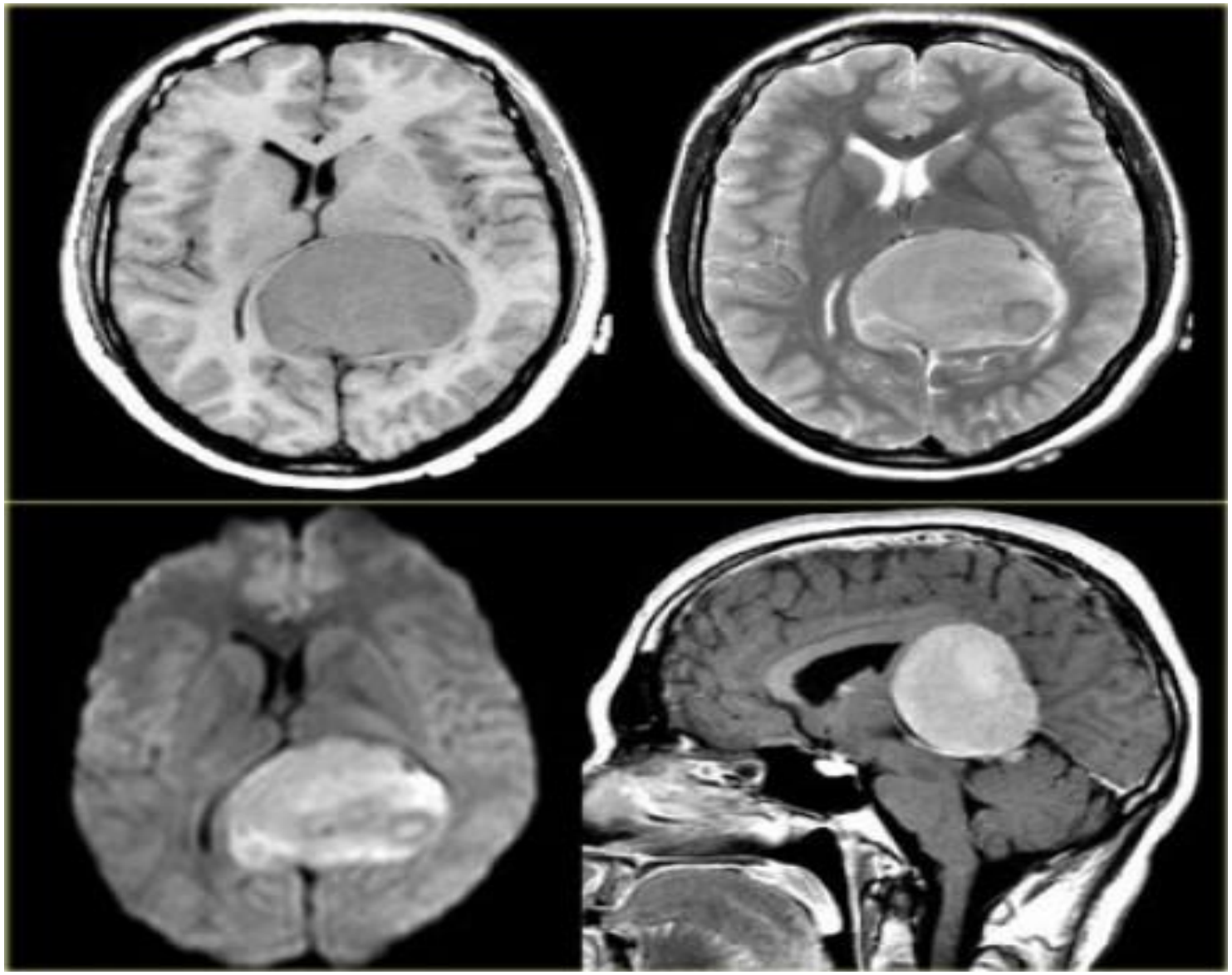

Пример типичного дермоида

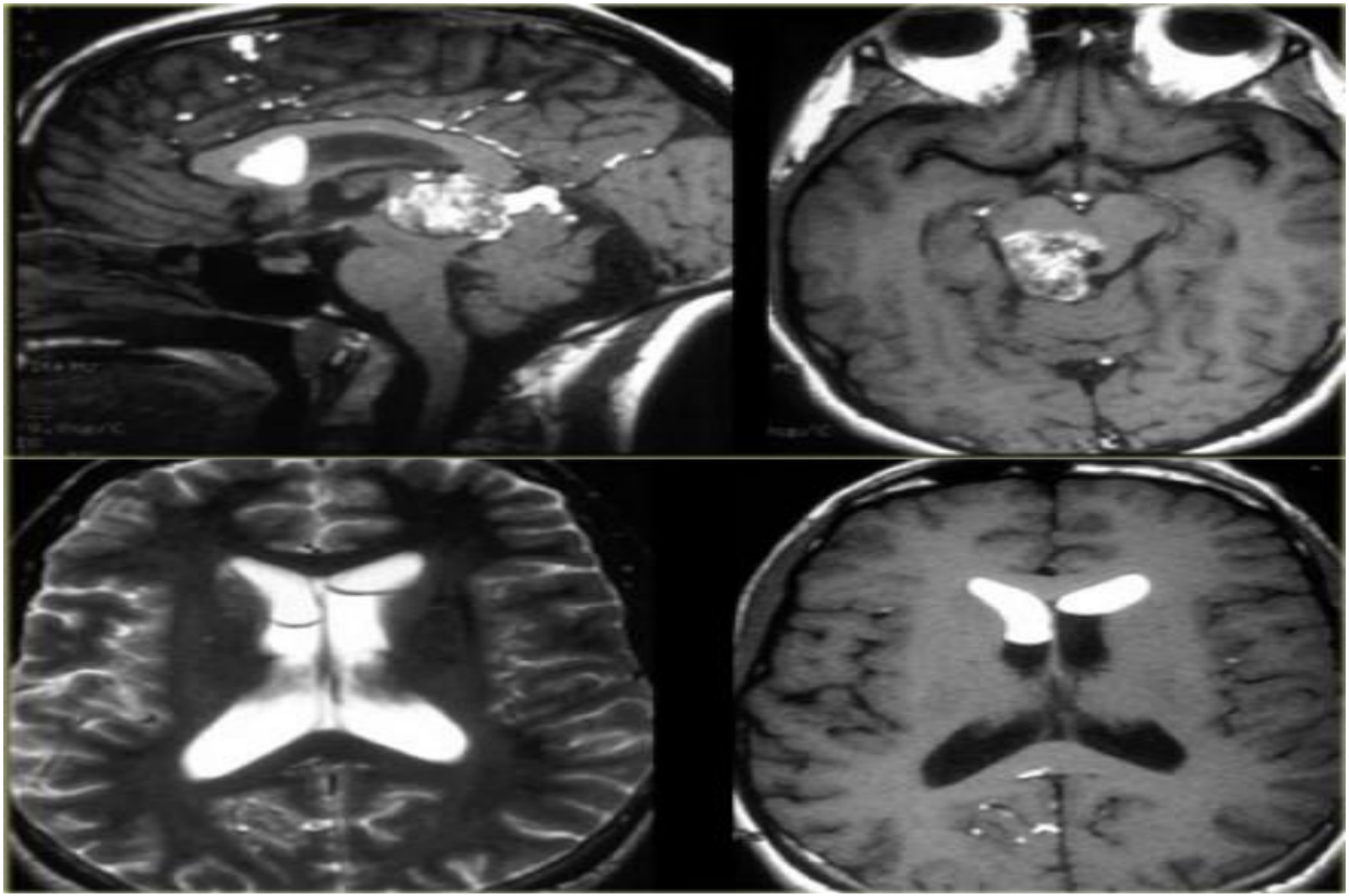

Пример герминомы. Обратите внимание на гомогенное контрастирование и обызвествления

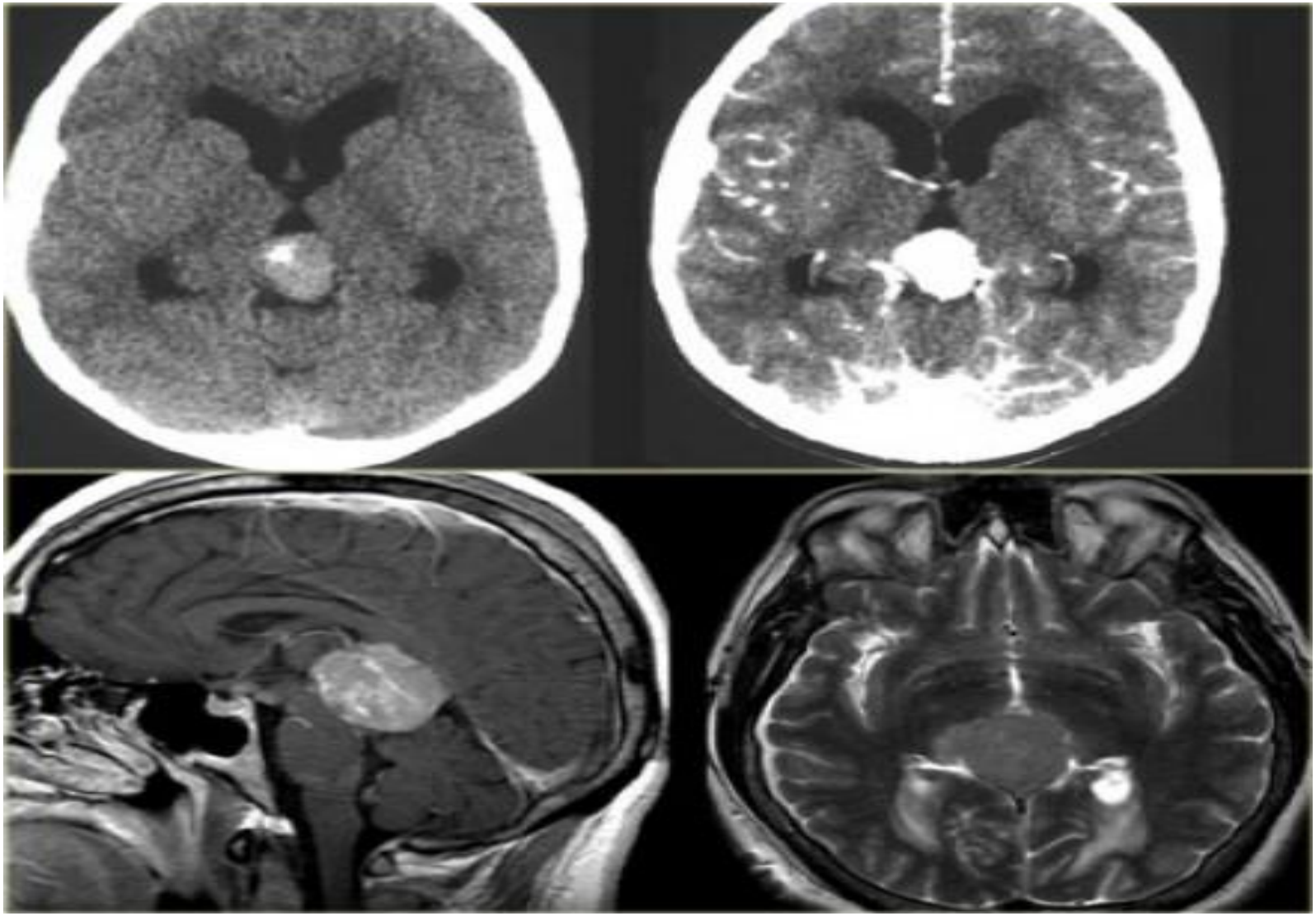

СТЕРЕОТАКСИЧЕСКАЯ БИОПСИЯ ОПУХОЛЕЙ ПИНЕАЛЬНОЙ ОБЛАСТИ

Знание гистологического диагноза имеет большое значение для построения правильного плана лечения опухоли пинеальной области. В настоящее время этим в значительной мере определяются показания к лучевой, химиотерапии и прогноз. Еще H.Cushing подчеркивал важность гистологического диагноза опухоли, отмечая, что лучевая терапия без знания гистологического строения опухоли является «терапевтическим выстрелом в темноту» [15].

Несмотря на данные КТ, МРТ и исследование опухолевых маркеров, возможны ситуации, когда гистологическая принадлежность опухоли остается неясной. В подобных случаях возникает необходимость в применении открытой биопсии или стереотаксической биопсии.

Учитывая довольно большой риск осложнений при открытой биопсии, в 70-е годы стали внедрять метод стереотаксической биопсии для диагностики опухоли пинеальной области. Техника стереотаксического наведения при биопсии опухоли пинеальной области описана рядом авторов [6,14,30,43].

Прямое хирургическое удаление является основным звеном в лечении опухолей пинеальной области. Удаление опухоли является практически единственным методом лечения больных с доброкачественными опухолями пинеальной области. Кроме этого, при злокачественных опухолях удаление основного объема опухоли улучшает результаты лучевой и химиотерапии [4,15,17,27,29,30].

Следует отметить, что помимо терапевтического эффекта прямое вмешательство на опухоли пинеальной области позволяет определить ее гистологию, что является ключевым моментом в выборе адекватной адъювантной терапии в послеоперационном периоде.

Успех оперативного вмешательства при опухолях пинеальной области и задних отделов третьего желудочка в значительной степени зависит от правильно выбранного хирургического доступа.

ХИРУРГИЧЕСКИЕ ДОСТУПЫ

Как было сказано раньше, для удаления опухоли пинеальной области были предложены различные хирургические подходы. Большой вклад в разработку и совершенствование доступов к пинеальной области внесли выдающиеся нейрохирурги мира – F.Krauze, W.E.Dandy, K.G.Jamieson, C.Lapras, J.L.Poppen, K.Sano, B.M.Stein. Некоторые из предложенных ранее хирургических доступов в настоящий момент потеряли практическую значимость, в то время как затылочный транстенториальный, инфратенториальный супрацеребеллярный и субхороидальный доступы с успехом используются при удалении опухолей пинеальной области.

Несмотря на то, что техника проведения этих операций детально описана, в выполнении разных этапов хирургического вмешательства нет абсолютных стандартов. Каждый автор, имеющий опыт удаления опухолей пинеальной области, в той или иной степени модифицирует общепринятые хирургические доступы.

Затылочный транстенториальный доступ

Известны две основные модификации этого доступа: 1) с обнажением только задних отделов верхнего сагиттального синуса и латеральным смещением затылочной доли от серповидного отростка [3,10,18,21] и 2) с одновременным обнажением сагиттального и поперечного синусов. В последнем случае затылочная доля приподнимается над наметом мозжечка и смещается латерально [6,24]. С нашей точки зрения, в большинстве случаев нет необходимости в обнажении поперечного синуса, поскольку отведение затылочной доли латерально от серповидного отростка позволяет достаточно широко обнажить пинеальную область. Пункция и дренирование бокового желудочка облегчают смещение затылочной доли.

Операция может быть проведена в положении сидя или в положении на боку – т.н. пронации на 3/4.

Разрез мягких тканей. Затылочный транстенториальный доступ производится на стороне недоминантного полушария. Подковообразный разрез кожи в затылочной области производится с таким расчетом, чтобы при трепанации обнажились задние отделы сагиттального синуса на протяжении приблизительно 7-8 см (рис.24). Вслед за разрезом мягких тканей и скелетированием чешуи затылочной кости становится возможным точное определение средней линии, ориентиром которой является сагиттальный шов.

Лоскут кожи должен быть достаточно большим, позволяющим обнажить сагиттальный и ламбдовидный швы и место прикрепления шейных мышц к чешуе затылочной кости.

Трепанация. Для обеспечения удобного хирургического доступа и предотвращения чрезмерной тракции затылочной доли необходимо произвести трепанацию следующим образом: первые два трефинационных отверстия накладываются вдоль срединно-сагиттальной линии отступя на 0,5 см влево от нее. Расстояние этих отверстий от наружного затылочного выступа составляет 0,5–1 и 8–9 см соответственно. С помощью костных кусачек фрезевые отверстия расширяются вправо над сагиттальным синусом. Этот прием позволяет с по-

а

б

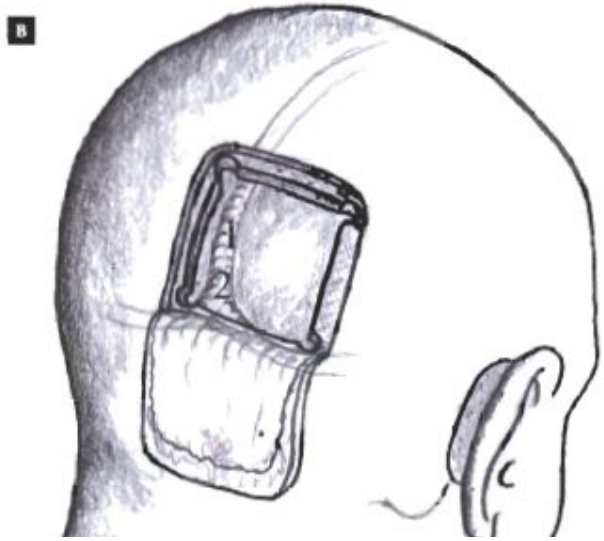
в

Инфратенториальный супрацеребеллярный доступ

При этом доступе, который предпочтительно проводить в положении сидя, подход к пинеальной области осуществляется между верхней поверхностью мозжечка и мозжечковым наметом, при этом иногда приходится пересекать отдельные вены, переходящие с поверхности мозжечка на намет.

Разрез мягких тканей. Производится срединный разрез кожи и подкожной жировой клетчатки в шейно-затылочной области от точки, расположенной на 2 см выше наружного бугра затылочной кости до остистых отростков 2–3-го шейных позвонков.

Затылочные мышцы поперечно пересекаются у места их прикрепления к выйной линии, после чего все мягкие ткани вместе с надкостницей отделяются распатором от чешуи затылочной кости. Мягкие ткани разводятся ранорасширителем в противоположные стороны и, таким образом, широко обнажается чешуя затылочной кости (рис.32). Открывшиеся костные венозные выпускники тщательно промазываются хирургическим воском.

Трепанация. Краниотомия производится с таким расчетом, чтобы обнажить края обоих поперечных си-

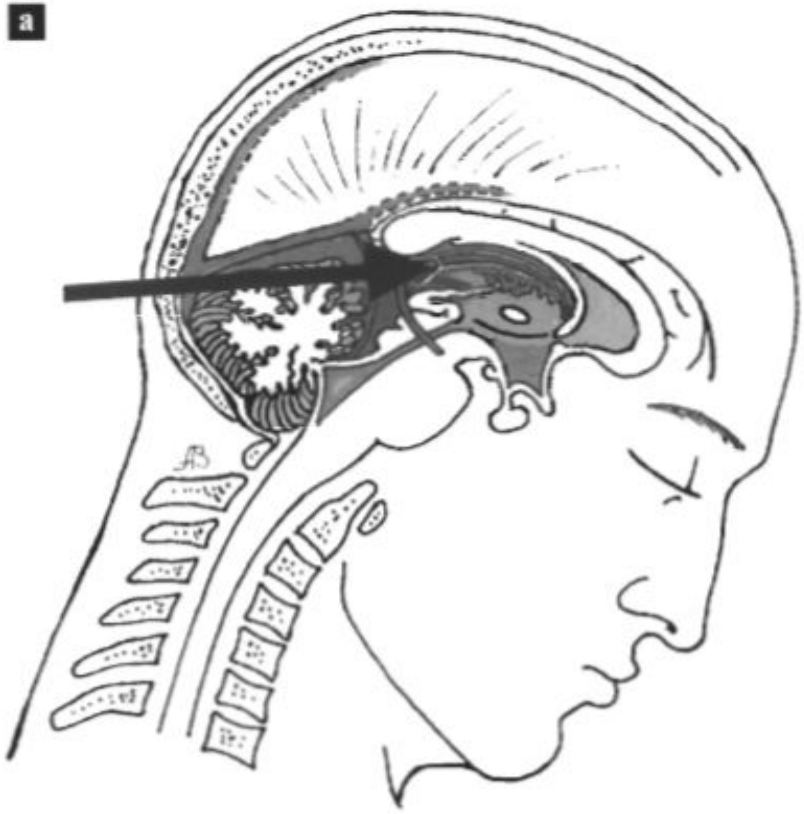

Рис.32. Этапы инфратенториального супрацеребеллярного доступа: **а)** общая схема доступа; **б)** линия разреза мягких тканей и рекомендуемые пределы трепанации затылочной кости; **в)** разрез мягких тканей при инфратенториальном супрацеребеллярном доступе. Наружный затылочный выступ указывает на проекцию синусного стока (стрелка).

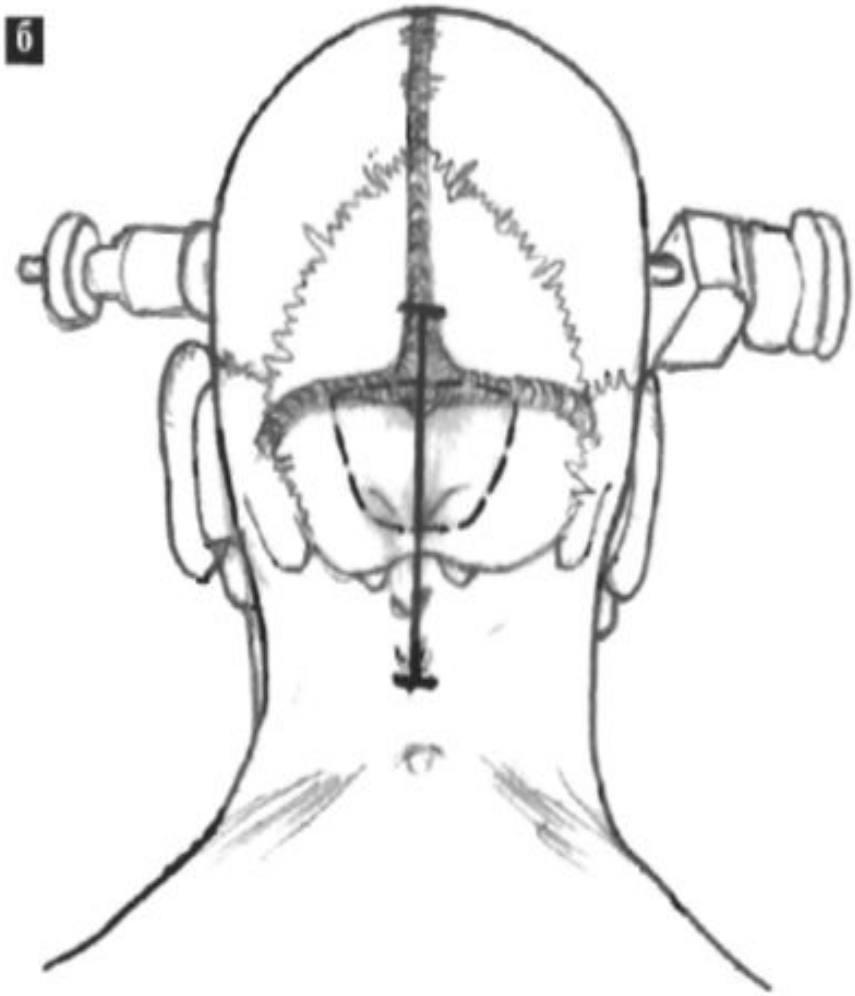
б

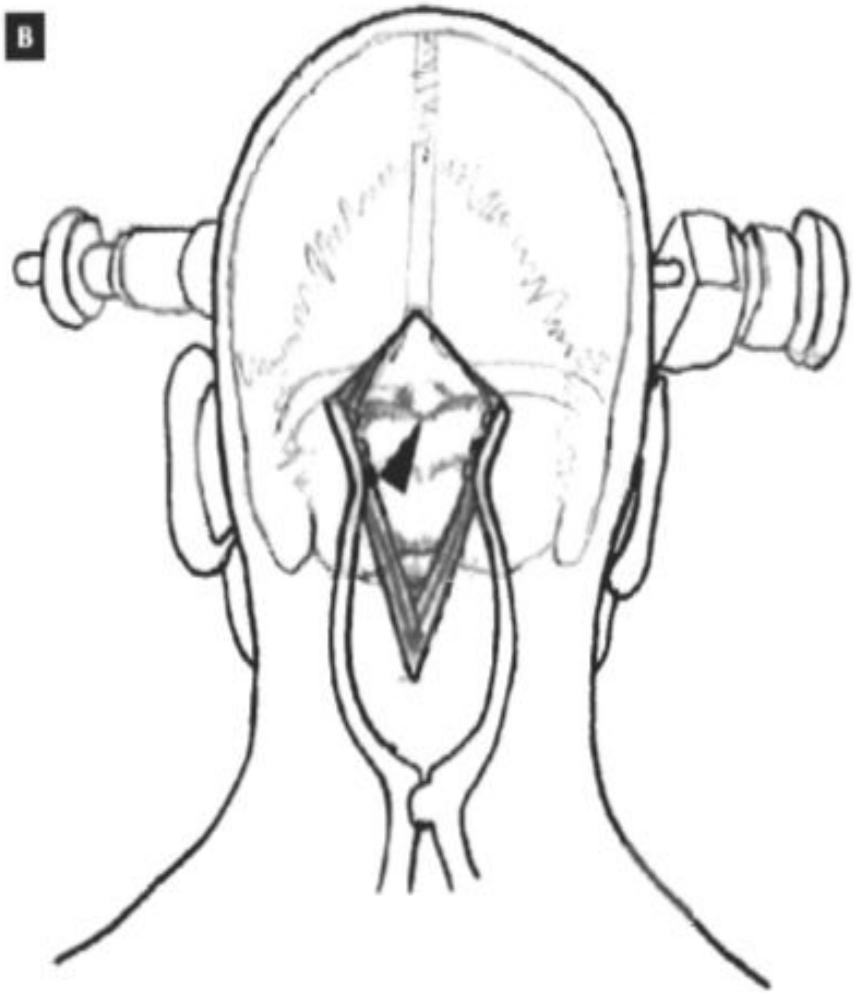
в

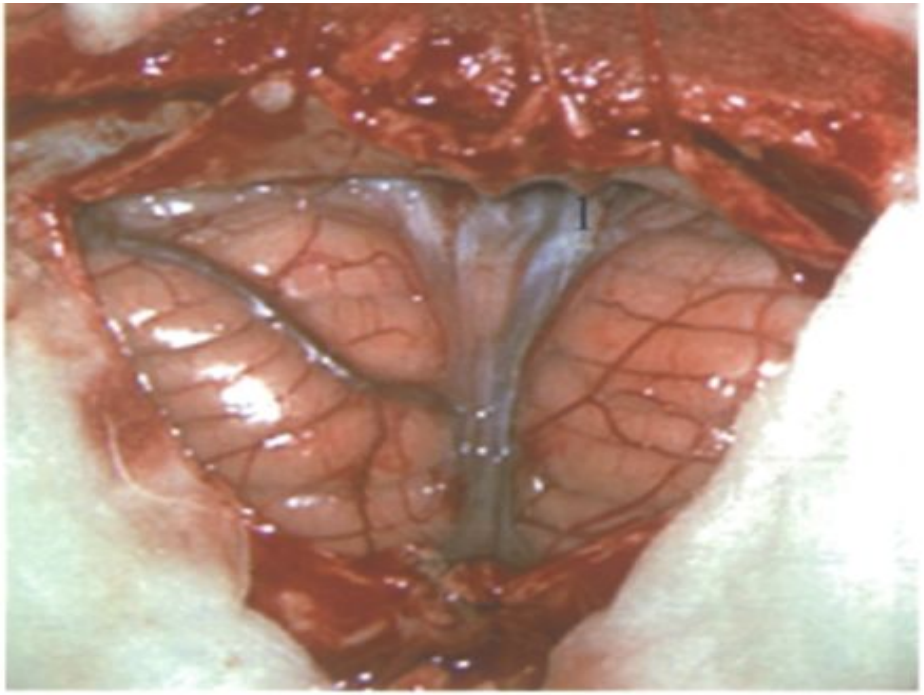
1

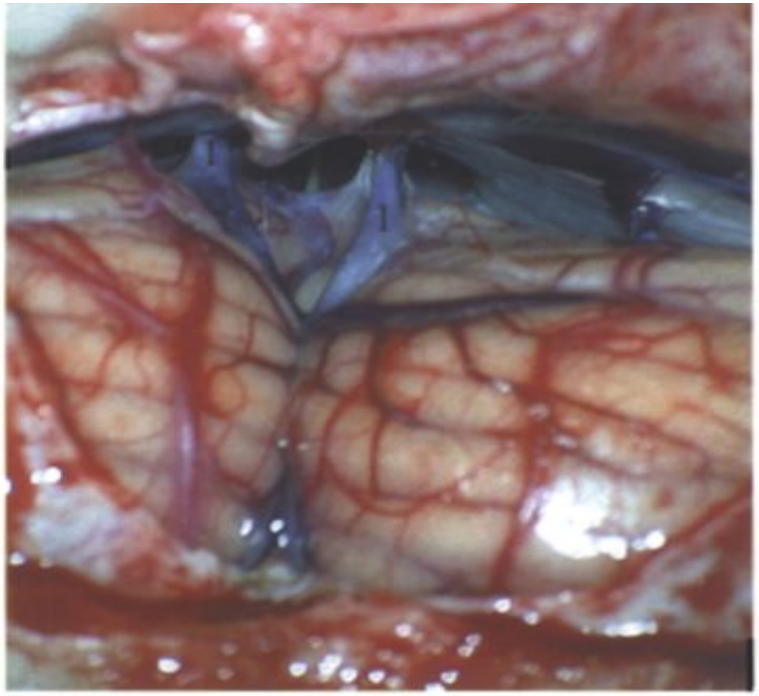
1
1

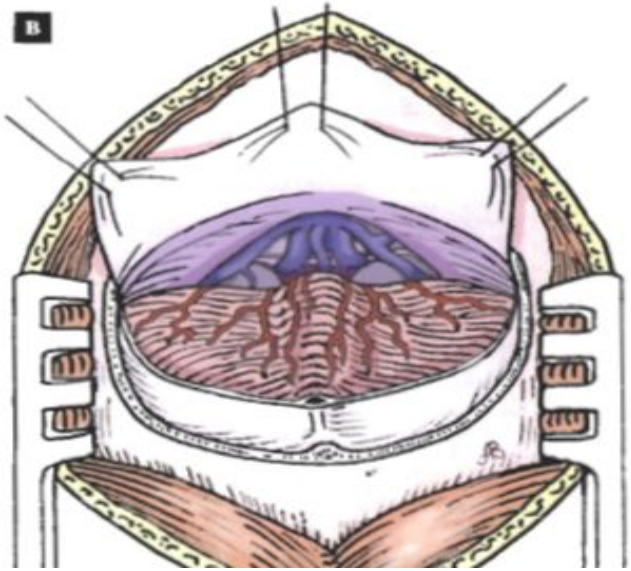
в

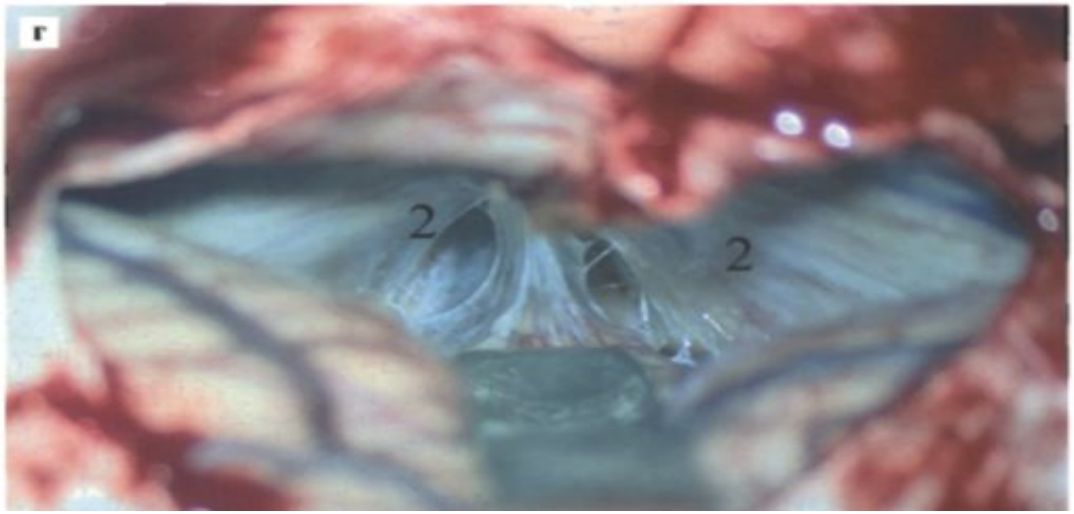
г
2
2

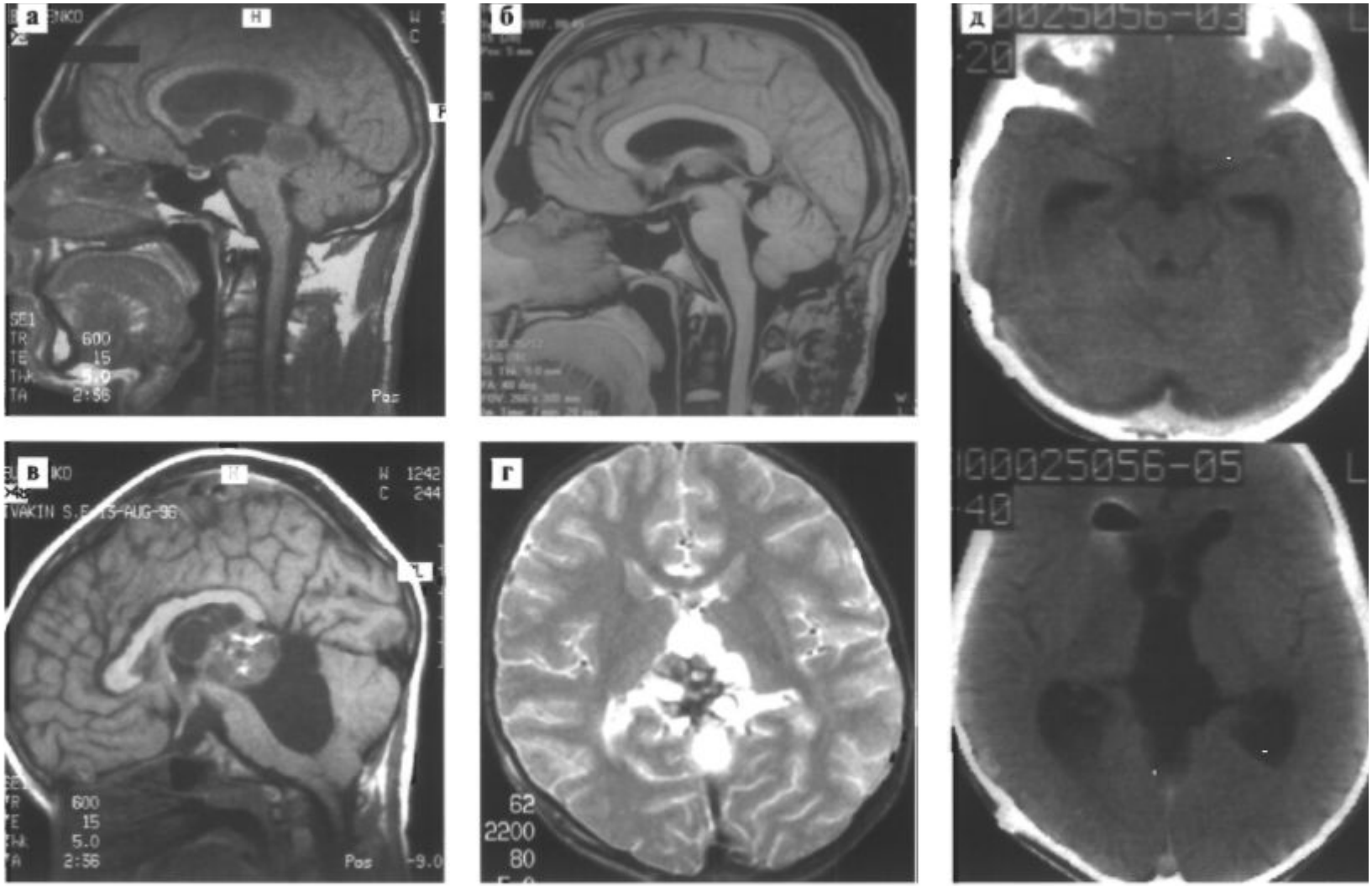

Рис.36. Удаление опухоли пинеальной области с применением инфратенториального супрацеребеллярного доступа. Разные больные.
МРТ до (**а**) и КТ после (**б**) удаления эпидермоидной кисты.
МРТ до (**в,г**) и КТ после тотального удаления (**д**) тератомы.

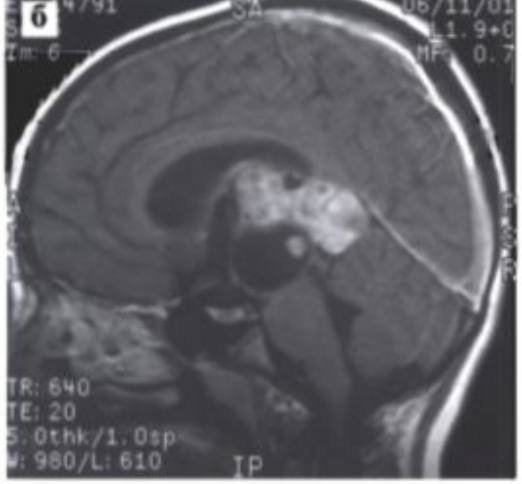

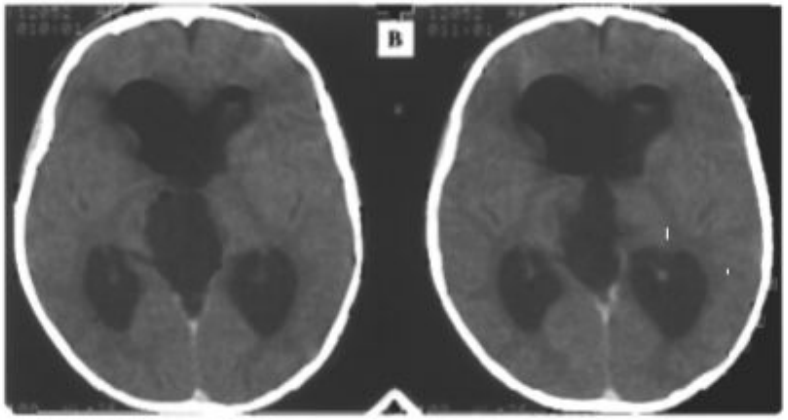



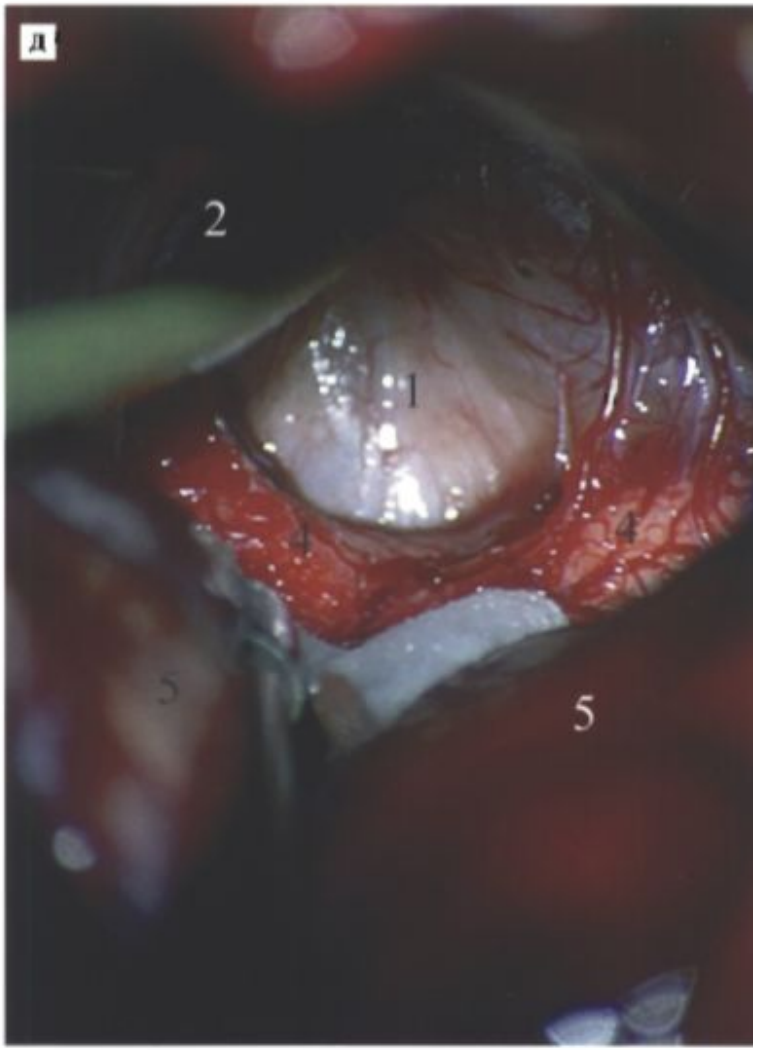

Рис.37. МРТ в аксиальной (**а**) и сагиттальной (**б**) проекциях больной с тератомой пинеальной области до операции. КТ (**в**) после удаления опухоли с применением инфратенториального супрацеребеллярного доступа.

Этапы удаления опухоли: **г**) осуществлен доступ к пинеальной области, арахноидальная оболочка вскрыта и прецентральная вена мозжечка пересечена; **д**) после опорожнения кисты и уменьшения объема, нижний полюс опухоли отделен от четверохолмной пластинки (**4**); **е**) этап удаления опухоли; **ж,з,и**) структуры третьего желудочка в процессе и после тотального удаления опухоли: **1** – опухоль, **2** — базальные вены, **3** – верхушка червя мозжечка с сосудами, **4**– четверохолмная пластинка, **5** — мозжечок, **6** — сосудистое сплетение третьего желудочка, **7** — боковые стенки третьего желудочка, **8** — massa intermedia, **9** — отверстия Монро и колонки свода.

(*Продолжение рис. см. на след. стр.*)