

Қ.А.ЯСАУИ АТЫНДАҒЫ ХАЛЫҚАРАЛЫҚ ҚАЗАҚ-ТҮРІК УНИВЕРСИТЕТИ  
МЕДИЦИНА ФАКУЛЬТЕТИ  
“ХИРУРГИЯЛЫҚ АУРУЛАР” КАФЕДРАСЫ

# СӨЖ

Тақырыбы: Гипоспадия

Орындаған: Әмір А.  
Қабылдаған: м.ғ.к Турметов И.  
Тобы: ЖДП - 404

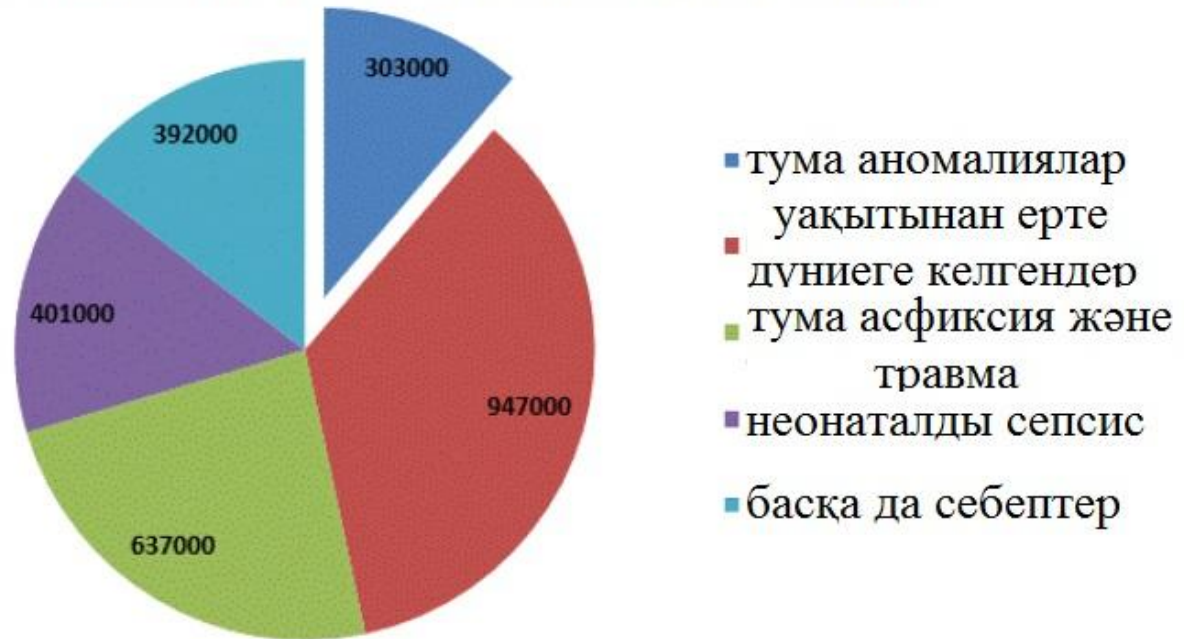Түркістан - 2018

# Жоспар


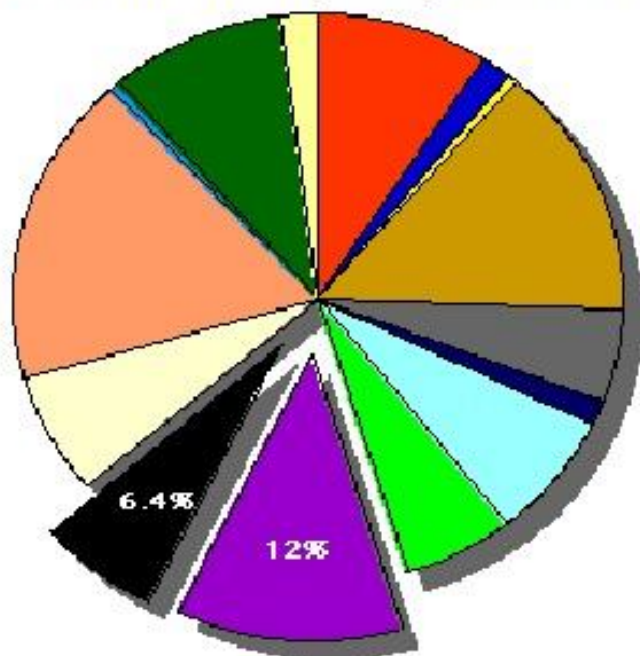
- Кіріспе
- Негізгі бөлім
  - Анықтама
  - Этиопатогенезі
  - Клиникасы мен диагностикасы
    - Емі
    - Асқынуы
  - Қорытынды
- Қоладнылған әдебиеттер

# Кіріспе

2015 жылы Дүниежүзі бойынша, неонаталды жаста, қайтыс болған 2,68 млн. нәрестенің себептері



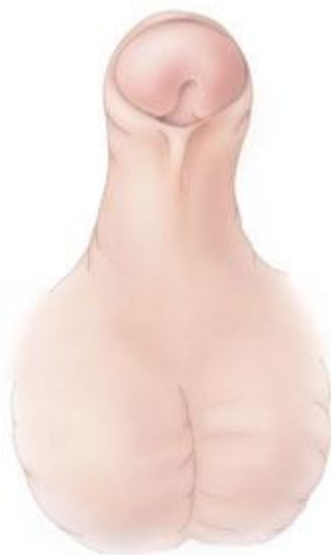## ағза жүйесі бойынша аномалиялар көрсеткіші



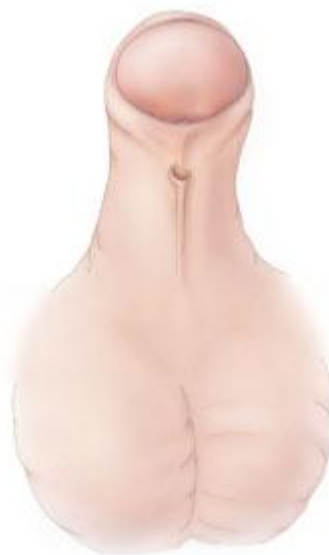- Дамыған мемлекеттердің бірінде, АҚШ, дүниеге келген әрбір 250 нәрестенің 1 еуінде тіркеліп тұрады. Алайда, Мексика мен Скандинавияда бұл көрсеткіш 1000 нәрестеге шаққанда 0,26ны, Венгрияда 1000 нәрестеге шаққанда 2,11ді құрайды.

# АНЫҚТАМА

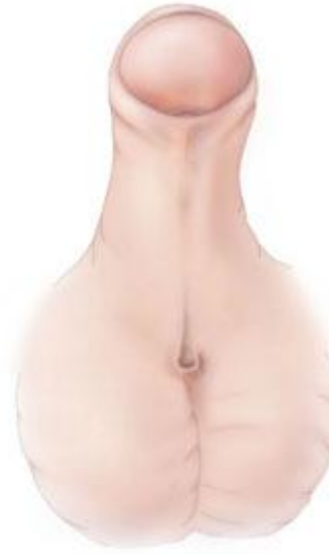Гипоспадия дегеніміз уретра өзегінің жыныс мүшесінің  
вентральды бөлігіне ашылуы



Subcoronal



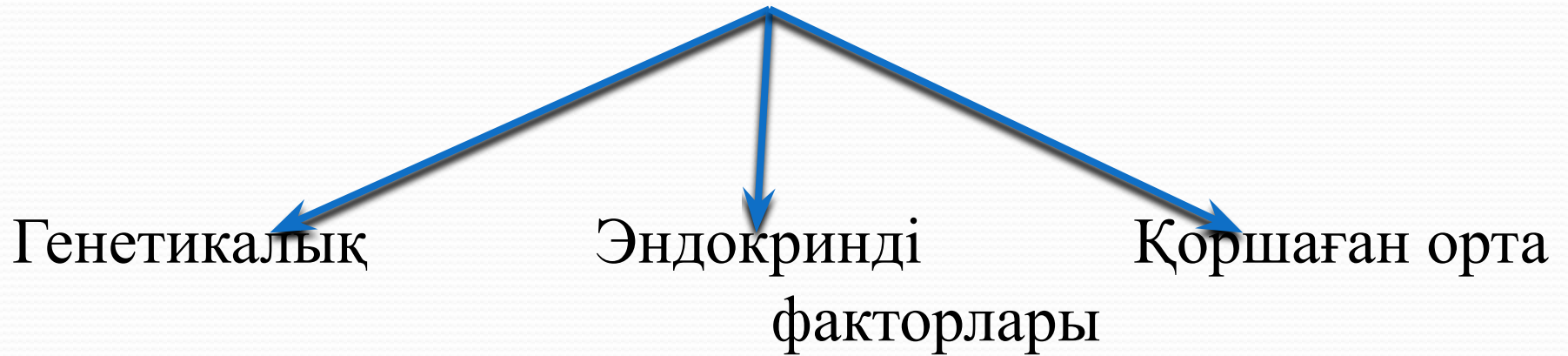
Midshaft



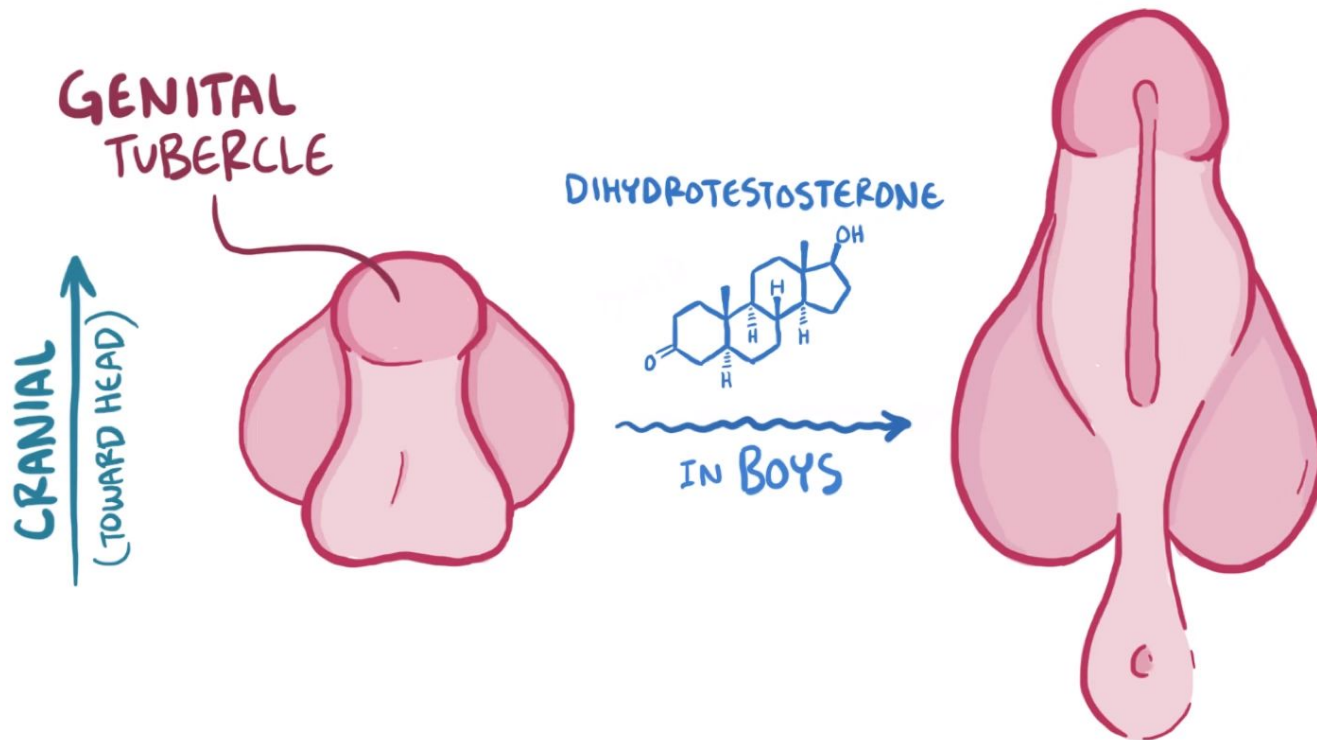
Penoscrotal

# Этипатогенезі

## ● Этиологиясы



# 8<sup>th</sup> WEEK of GESTATION

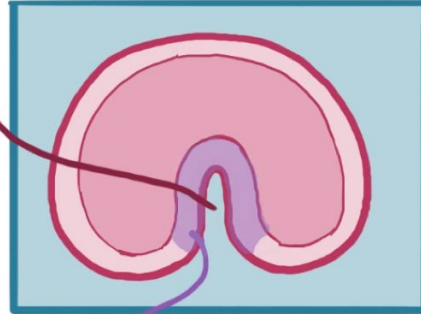


Гестация кезінің 8 апталығында жыныстық дифференциация басталады.

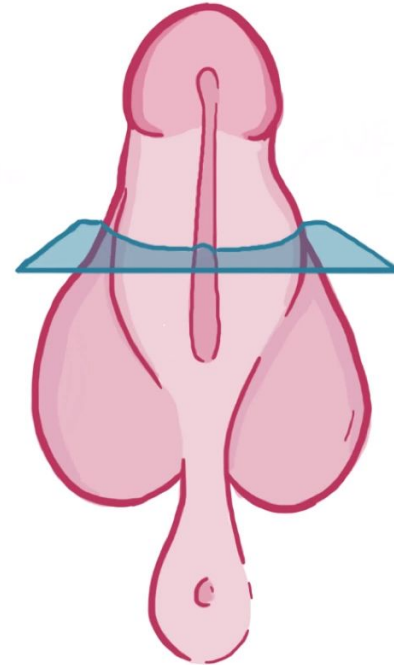


# 8<sup>th</sup> WEEK of GESTATION

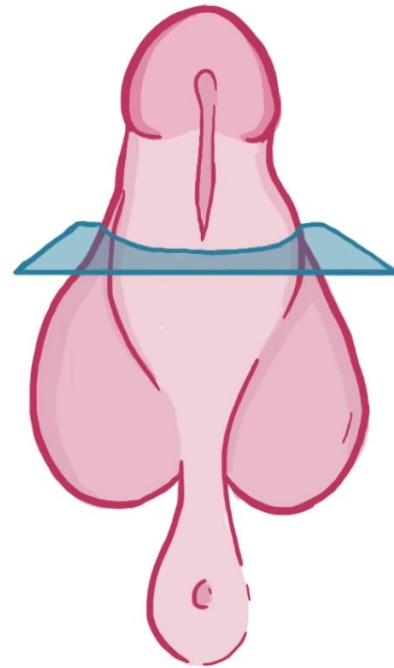
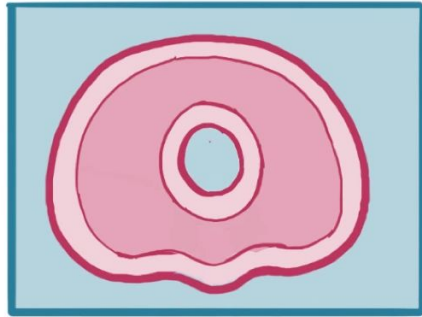
**URETHRAL GROOVE**  
\*lined with epithelial cells



**URETHRAL PLATE**  
↳ INVAGINATES

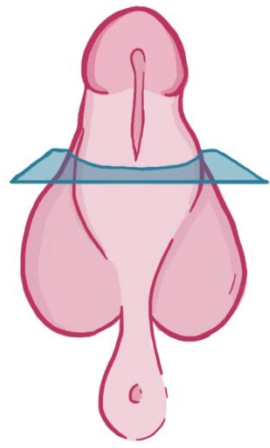
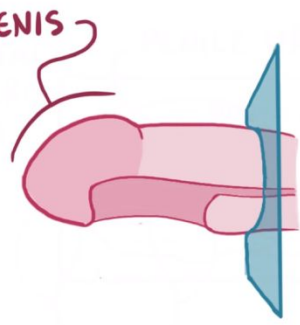


# 14<sup>th</sup> WEEK of GESTATION




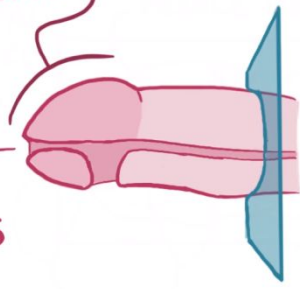
# 17<sup>th</sup> WEEK of GESTATION

GLANS PENIS




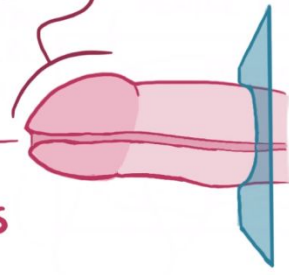
GLANS PENIS

CANALIZES



GLANS PENIS

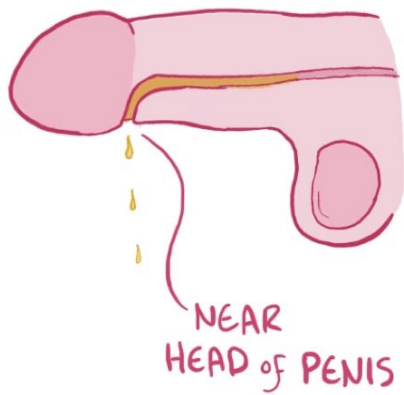
CANALIZES



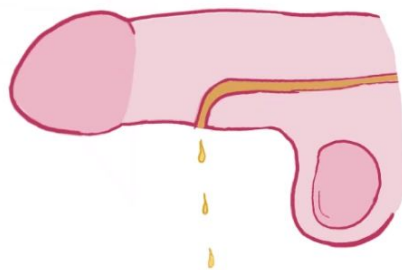# Жіктелуі

МКБ-10	
Q54	Гипоспадия
Q54.0	<u>Жыныс</u> мүшесінің басында
Q54.1	<u>Жыныс</u> мүшесінің денесінде
Q54.2	Жыныс мүше – ұмалық гипоспадия
Q54.3	Бұтаралық гипоспадия
Q54.4	Тума жыныс мүше формасының қисаюы
Q54.8	Спецификалық гипоспадия
Q54.9	Нақтыланбаған гипоспадия

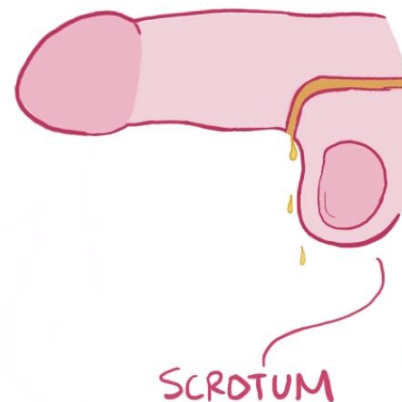
# Жіктелуі



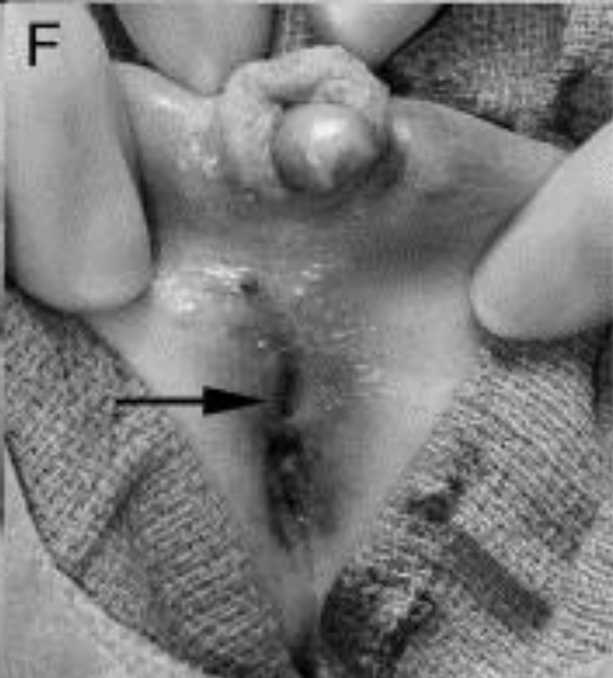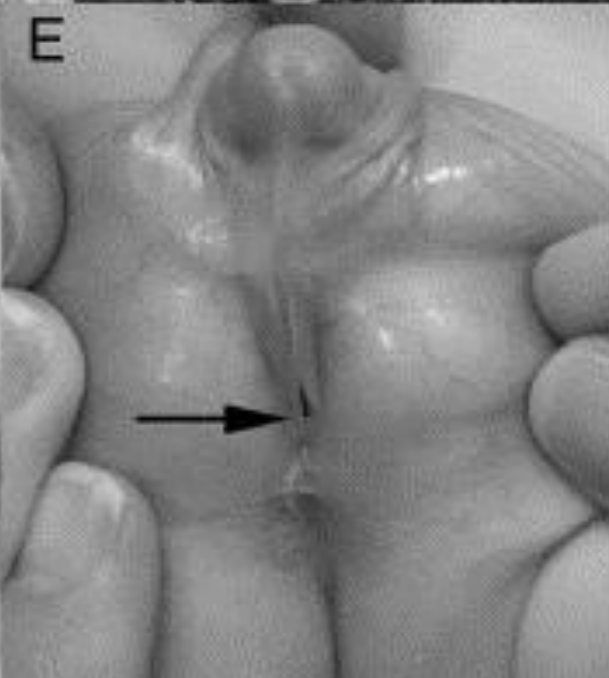
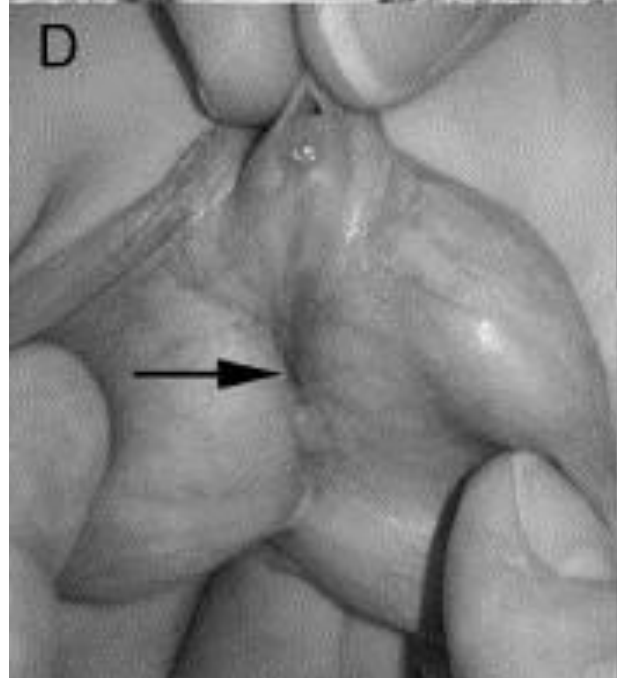
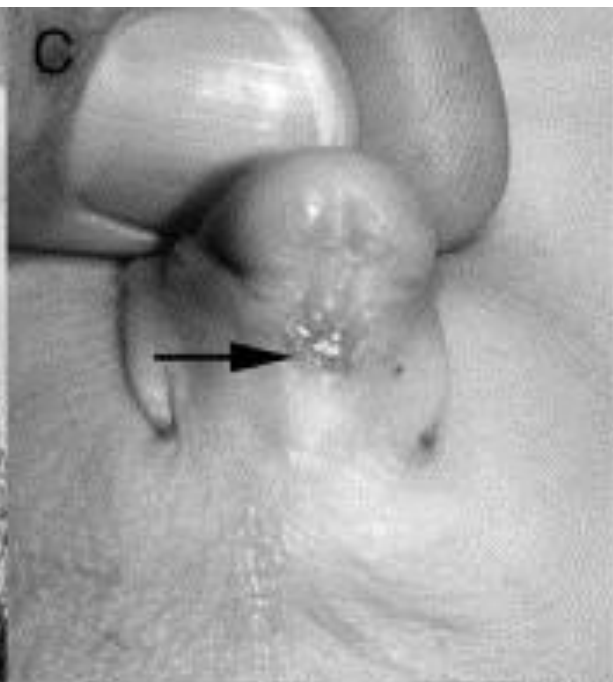
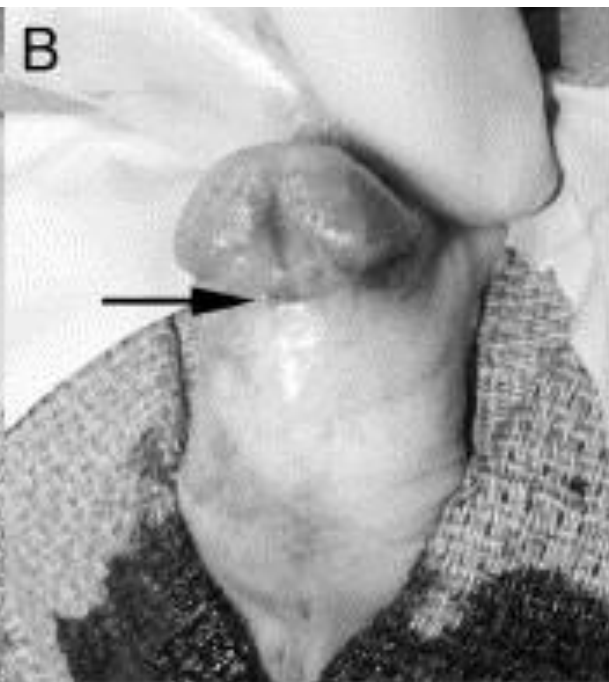
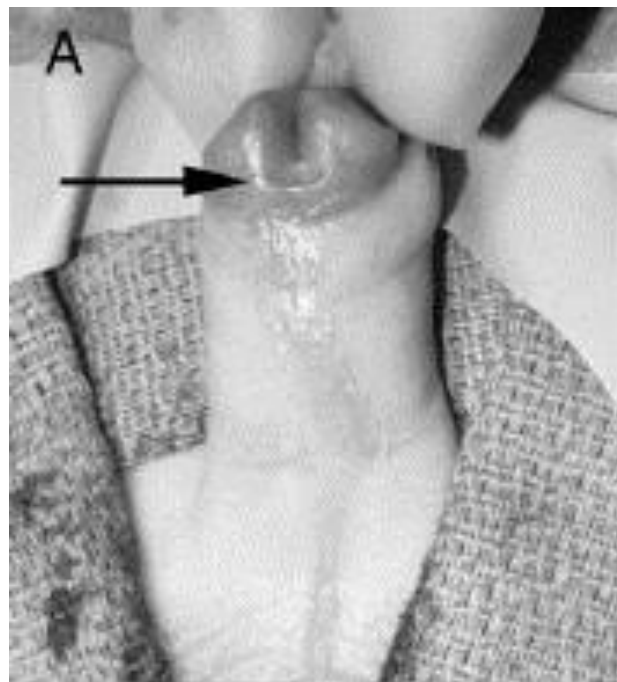
Жыныс мүше басына ашылуы. Жиі кездеседі.

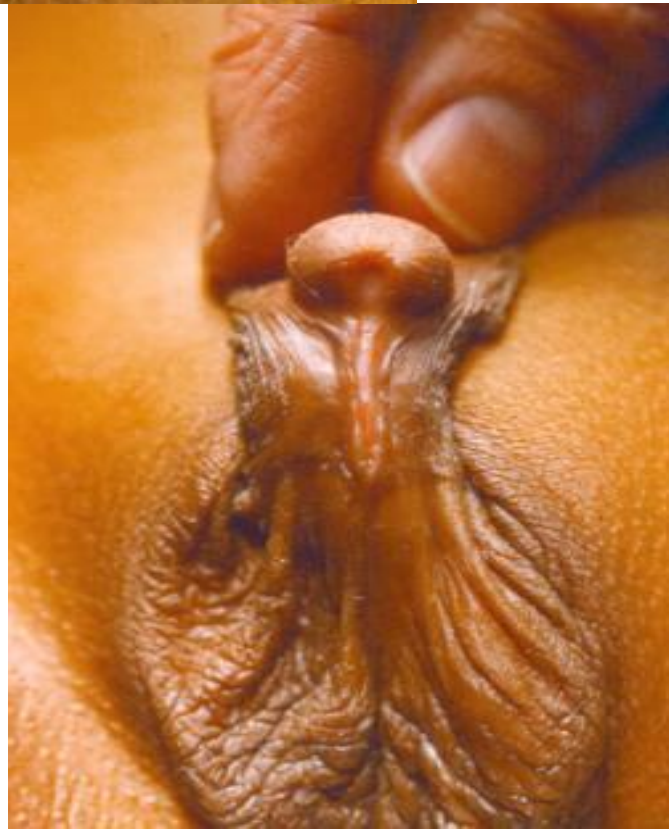
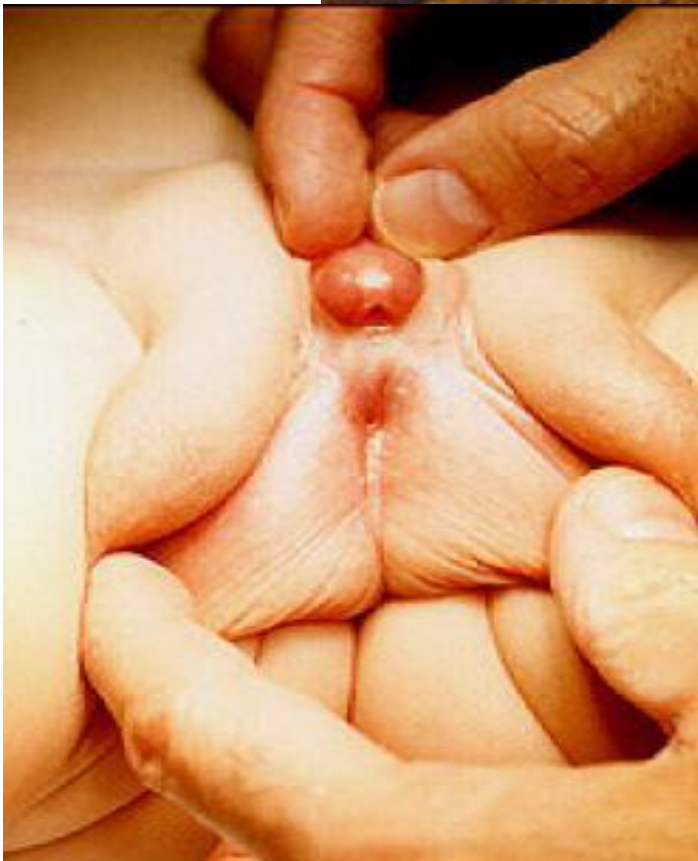
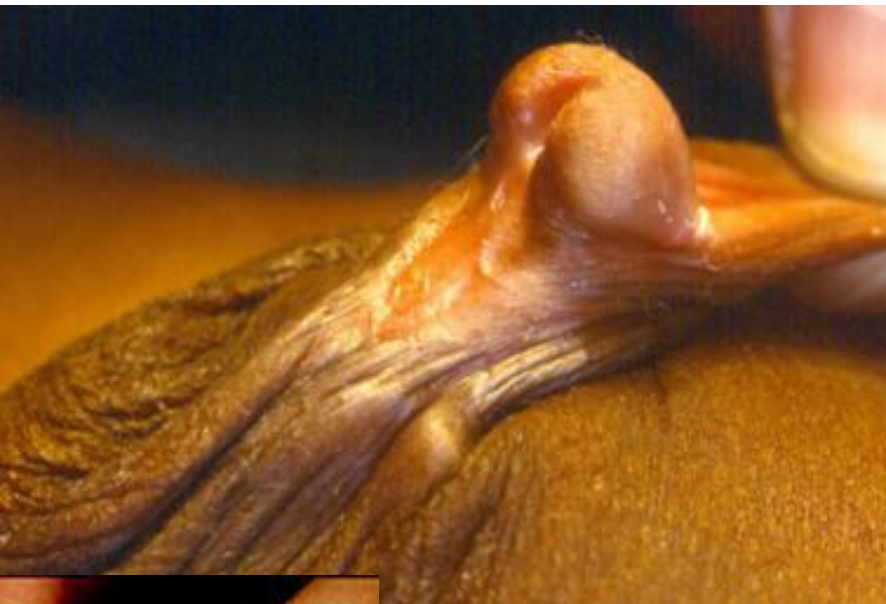Жыныс мүше денесіне ашылуы.



Жыныс мүше түбіне немесе ұма тұстан ашылуы.





# Клиникасы

- Несепшығарушы каналдың сыртқы тесігінің жыныс мүше басында орналаспауы(ұма тұсында, жыныс мүшенің орта тұсында және т.б.);
  - Несептің шашырап шығуы(әсіресе жыныс мүшенің түбінде орналасқан кезде);
- Ер баланың мәжбүрлі қалыпта кіші зәрге шығуы(мысалы, ұмалық түрінде қыз бала секілді отыруына мәжбүрлігі);
  - Жыныс мүшесінің формасының өзгеруі(ілмек тәрізді болуы);
- Кіші дәретке шығатын кезде зәрді бағыттау үшін ұстап тұруы;
  - Зәрдің шығуының қиындауы.



# Диагностикасы

- Шағымдарын тыңдау



- Объективті тексеру



- Аспаптық: УДЗ, цистоуретрография, урография
- Лабораториялық зерттеулер: креатинин, мочеви́на, Зимницкий, Аддис Каковский бойынша несеп талдауы және т.б.

# Дифф. диагностика

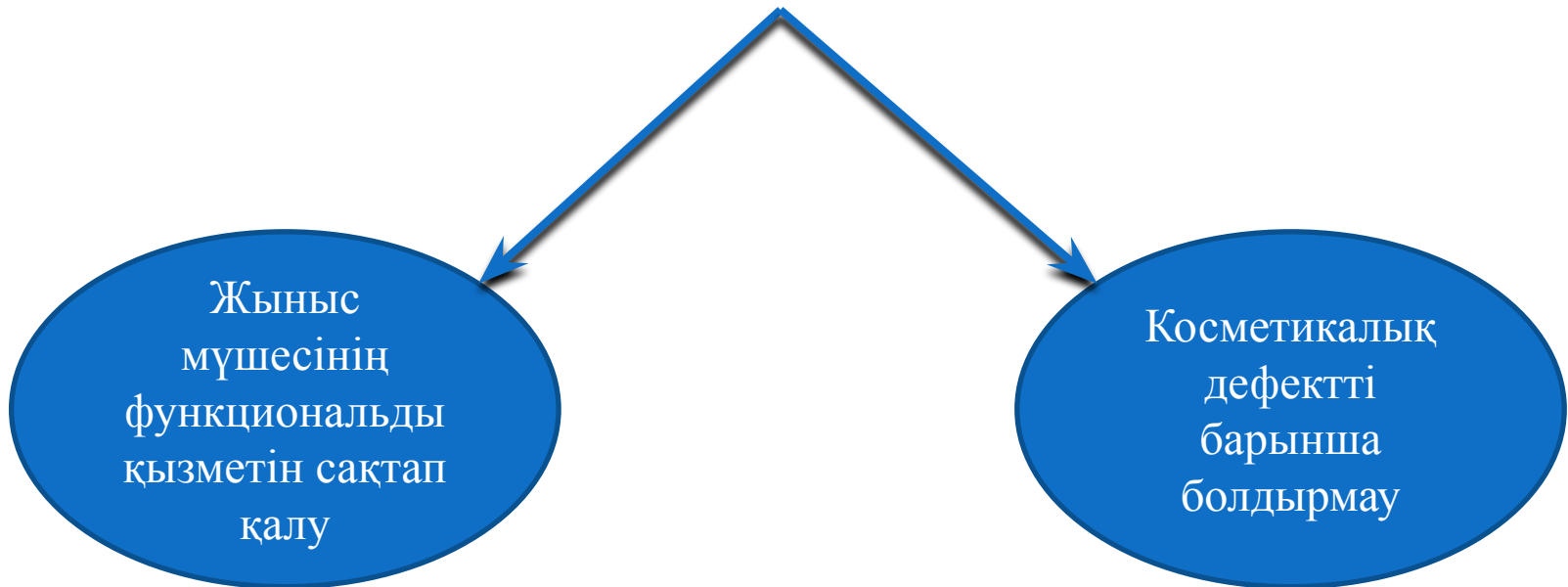
- Ұл немесе қыз екеніндігін айыруға қиындық туғызатын жыныстық аномалиялар;
- Генитальды мүше аномалиялары;

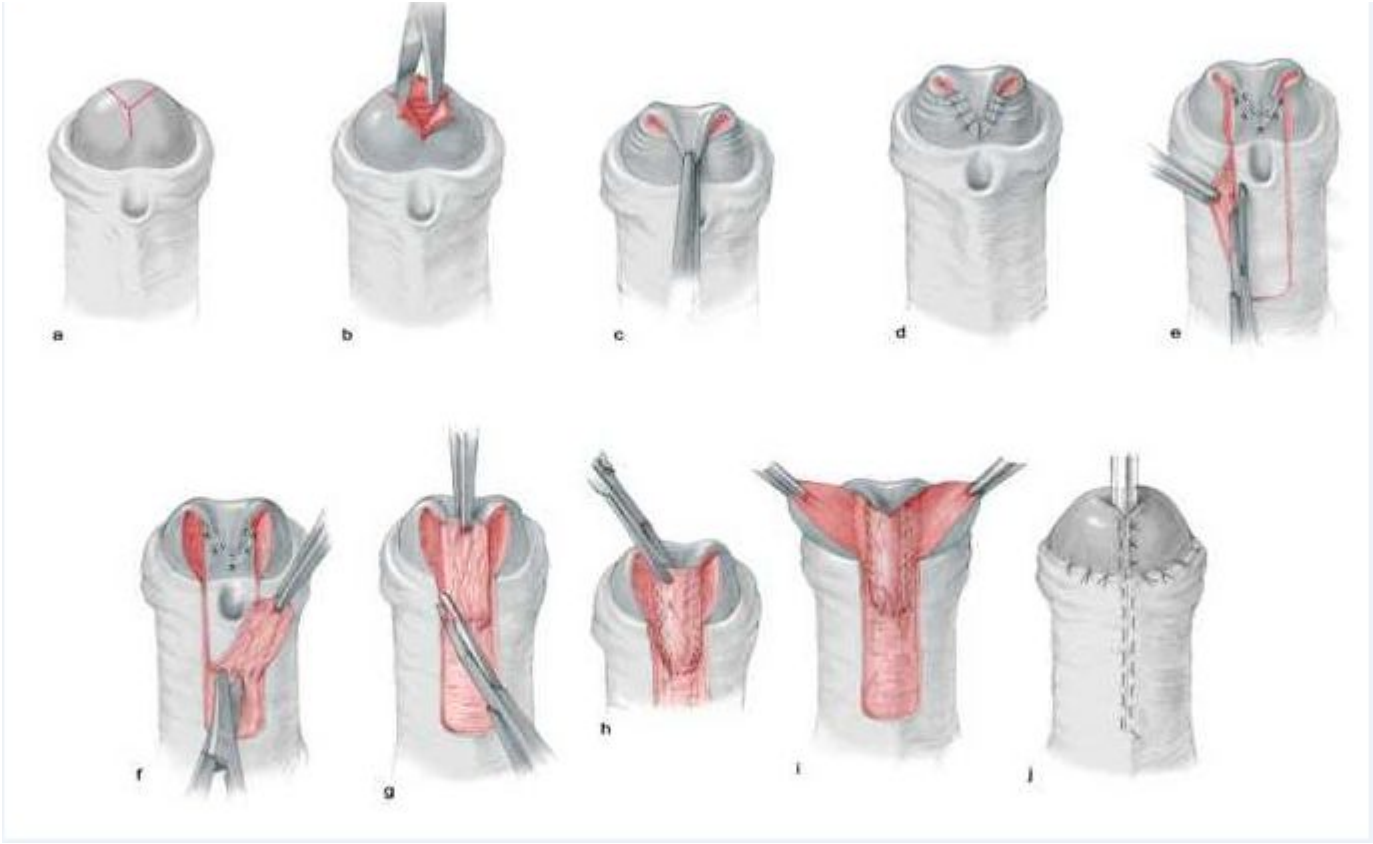
Белгісі	Гипоспадия	Гермофродитизм
Жасы	Туылғаннан бері	Емізулі жастағылар мен одан да жоғары
Жыныс мүшесі	Тума формасы өзгерген	Өзгермеген
Уретра меатусы	Орны ауысып, ығысқан	Орны өзгермеген
Жергілікті симптомдар	Несеп шығару қиындаған, мәжбүрлі қалып, несептің шашырап шығуы	Несеп шығару еркін, ауырсынусыз
Дизурия	Қосымша жүреді	Үнемі болмайды
Интерсексуалдылық белгісі	Екіншілік жыныстық белгілердің дамымай қалуы мүмкін	Гормональды емнен кейін тоқтайды

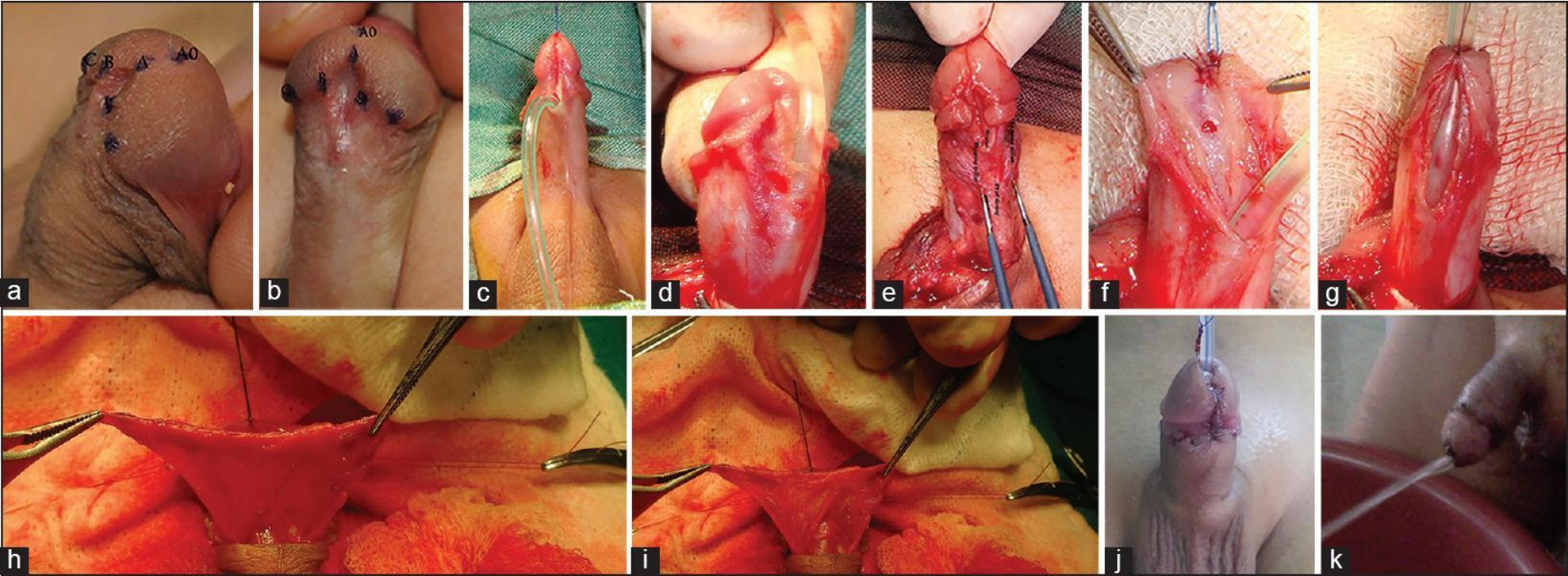
# Емі

- Негізгі емі: кез келген түрінде хирургиялық ем.

Емнің мақсаты

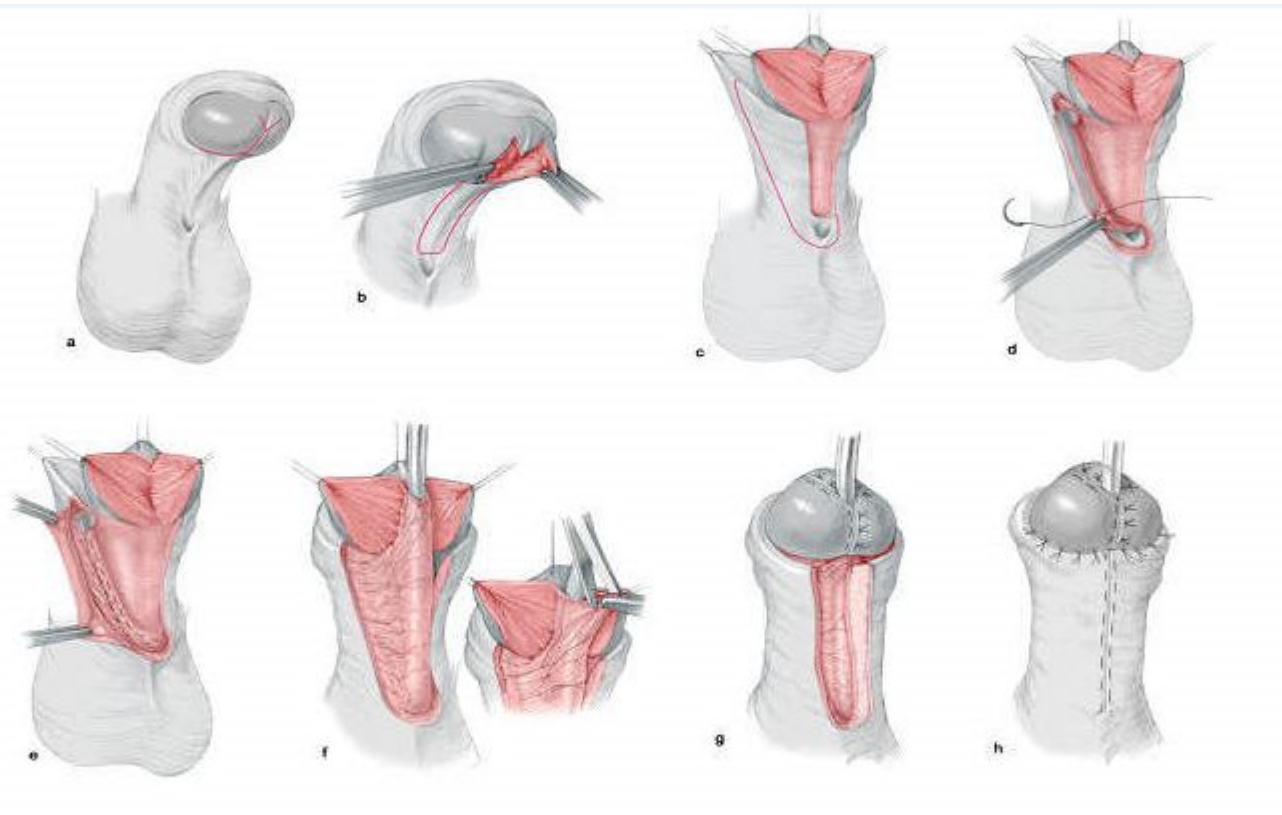






● [000.mp4](#)

# Жасалыну техникасы



# Қорытынды

- Қорытындылай келе, кей аурулар симптомдарын білдіртпей дамып, нәтижесінде асқынған күйге көшеді. Ақырында балаларын өлім аузында немесе критикалық жағдайда алып келуі мүмкін. Алайда, гипоспадиямді бар болғаны ата – аналарының жыныс мүшелеріне, несептің қалай шығып жатқандығына қараса жеткілікті. Әрі гипоспадиям нәтижелі емделінетін несеп – жыныс жүйесінің ауруы болып табылады.

# Пайдаланылған әдебиеттер

## ● Оқулықтар:

- Ю.Ф.Исаков, А.Ю.Разумовский, Детская хирургия, Москва «ГЭОТАР – Медиа» 2015, 504 – 507беттер;
- Emil A. Tanagho, Jack W. McAninch, Smith's General urology 17<sup>th</sup> edition, 629 – 631 pappers.

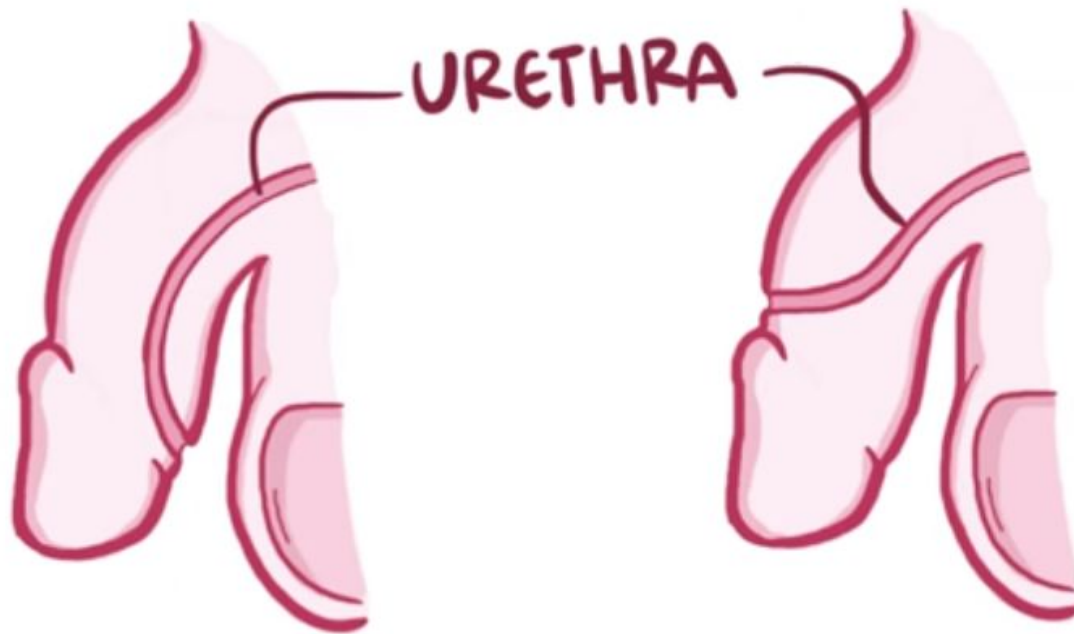
## ● Интернет парақшалары:

- [www.hypospadiasuk.co.uk](http://www.hypospadiasuk.co.uk)
- [www.cincinnatichildrens.org](http://www.cincinnatichildrens.org)
- [emedicine.medscape.com](http://emedicine.medscape.com)
- <http://www.hypospadiе.ch>
- <https://www.youtube.com/>
- <https://diseases.medelement.com/>

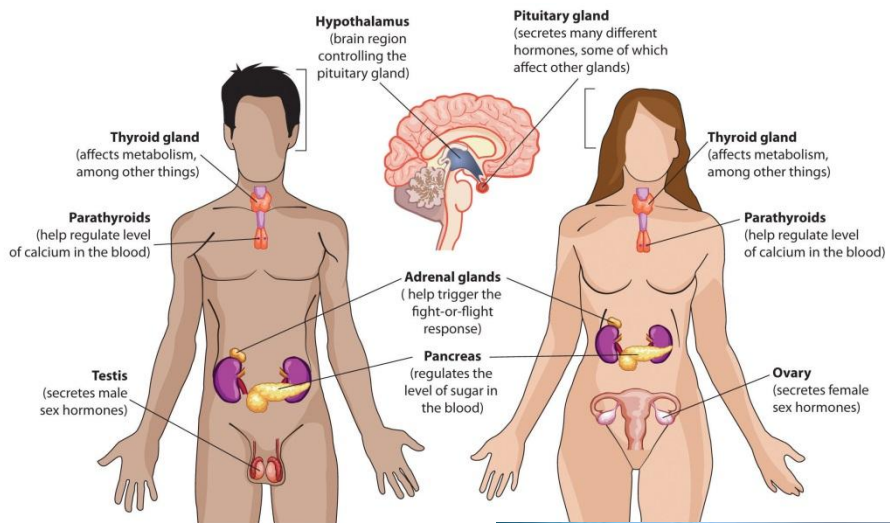


# Кері байланыс

- Сұрақтар:



Себептері қандай?



Емі қандай? Мақсаты?

# Емі

- Негізгі емі: кез келген түрінде хирургиялық ем.

Емнің мақсаты

