Вот видишь...
А ты говорила, что слоны боятся мышей!

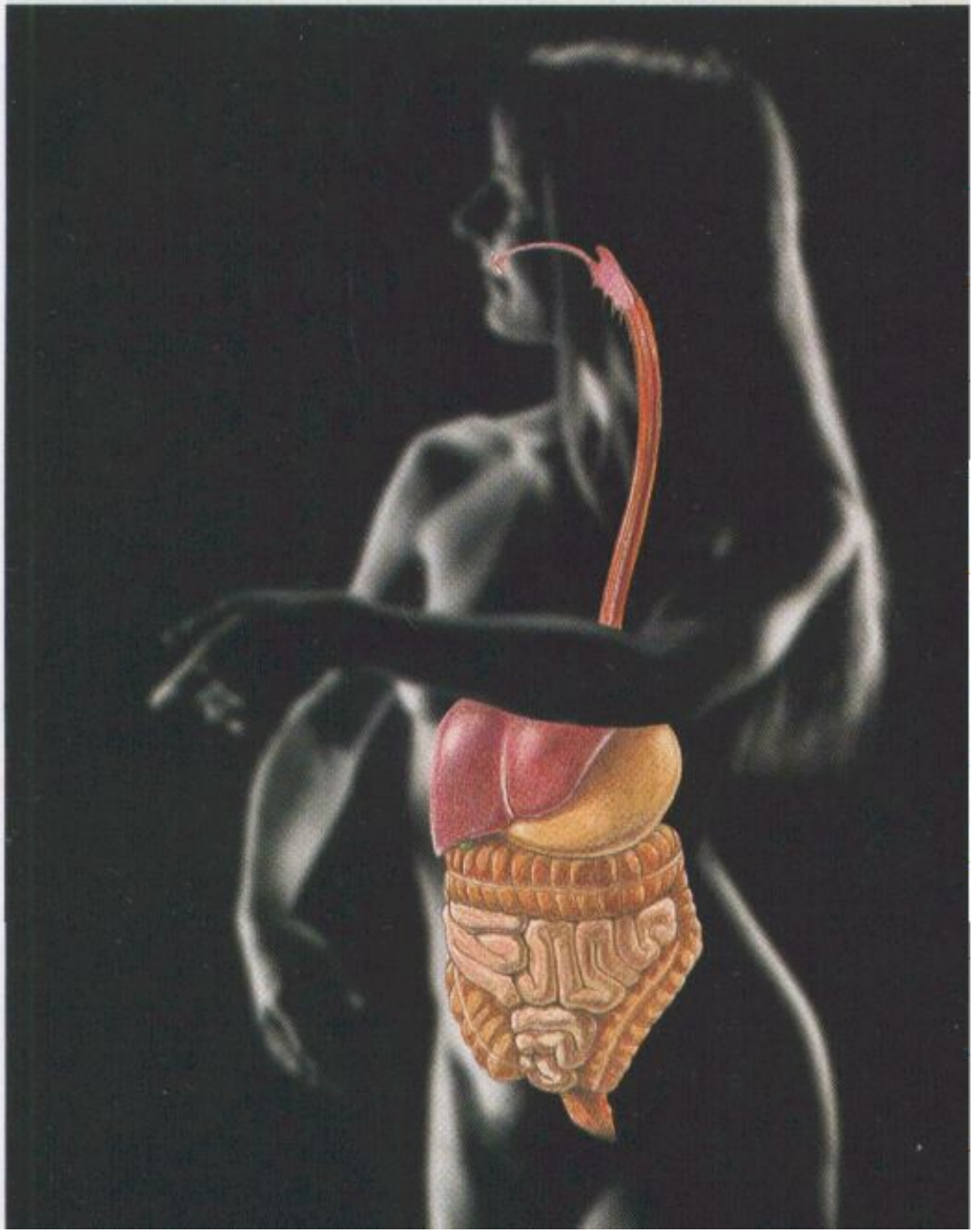

Пищеварение
в толстой кишке

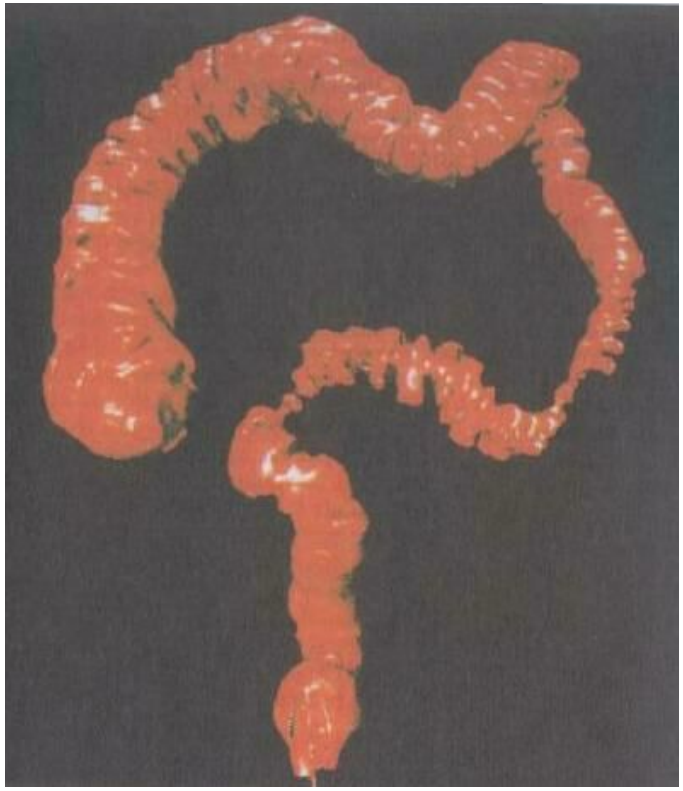

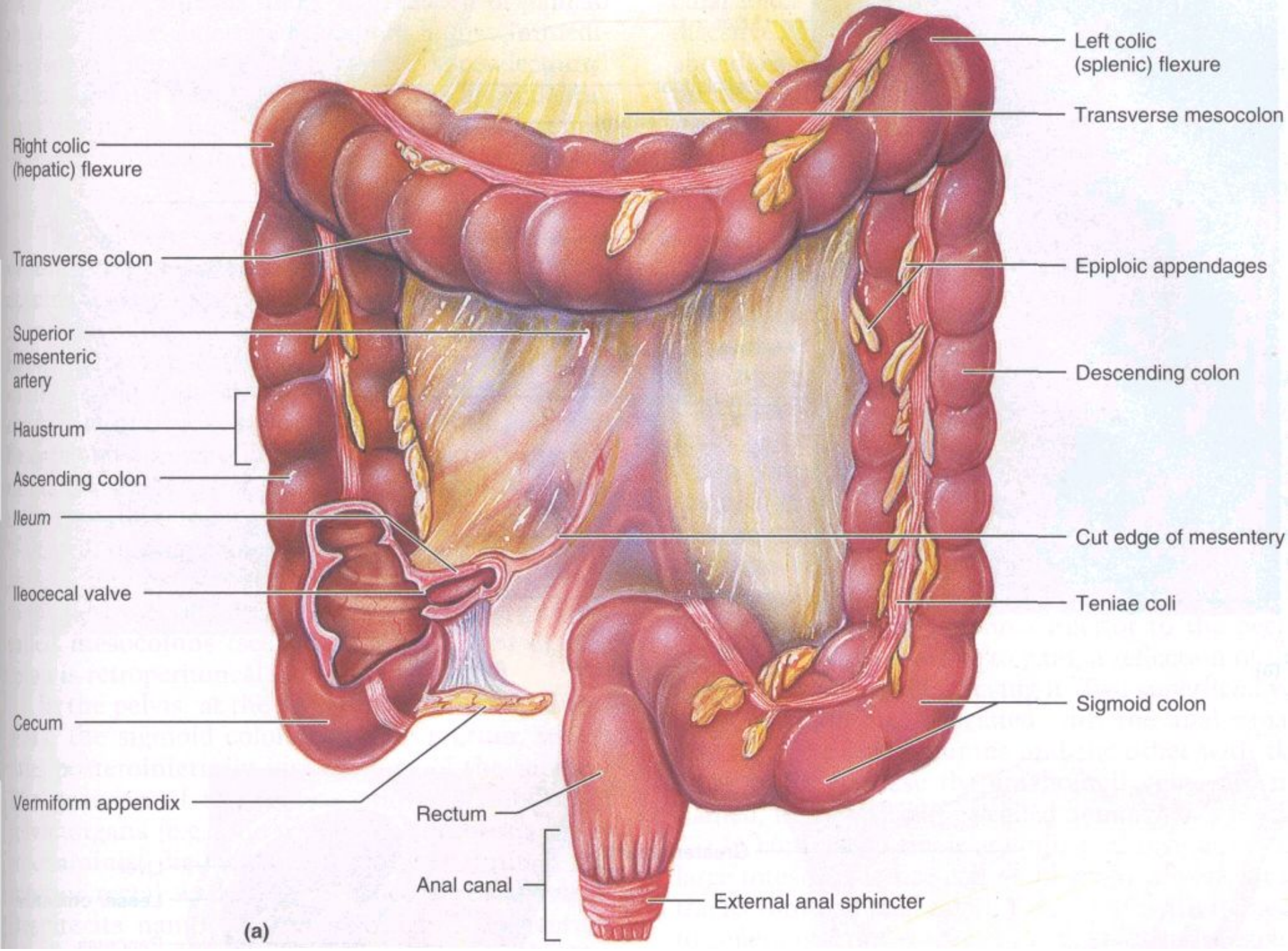
Left colic (splenic) flexure
Transverse mesocolon
Right colic (hepatic) flexure
Transverse colon
Epiploic appendages
Superior mesenteric artery
Descending colon
Haustrum
Ascending colon
Ileum
Cut edge of mesentery
Ileocecal valve
Teniae coli
Sigmoid colon
Cecum
Vermiform appendix
Rectum
Anal canal
External anal sphincter
(a)

Процессы, обеспечивающие пищеварение

- *Моторика*
- *Секреция*
- *Гидролиз*
- *Всасывание*

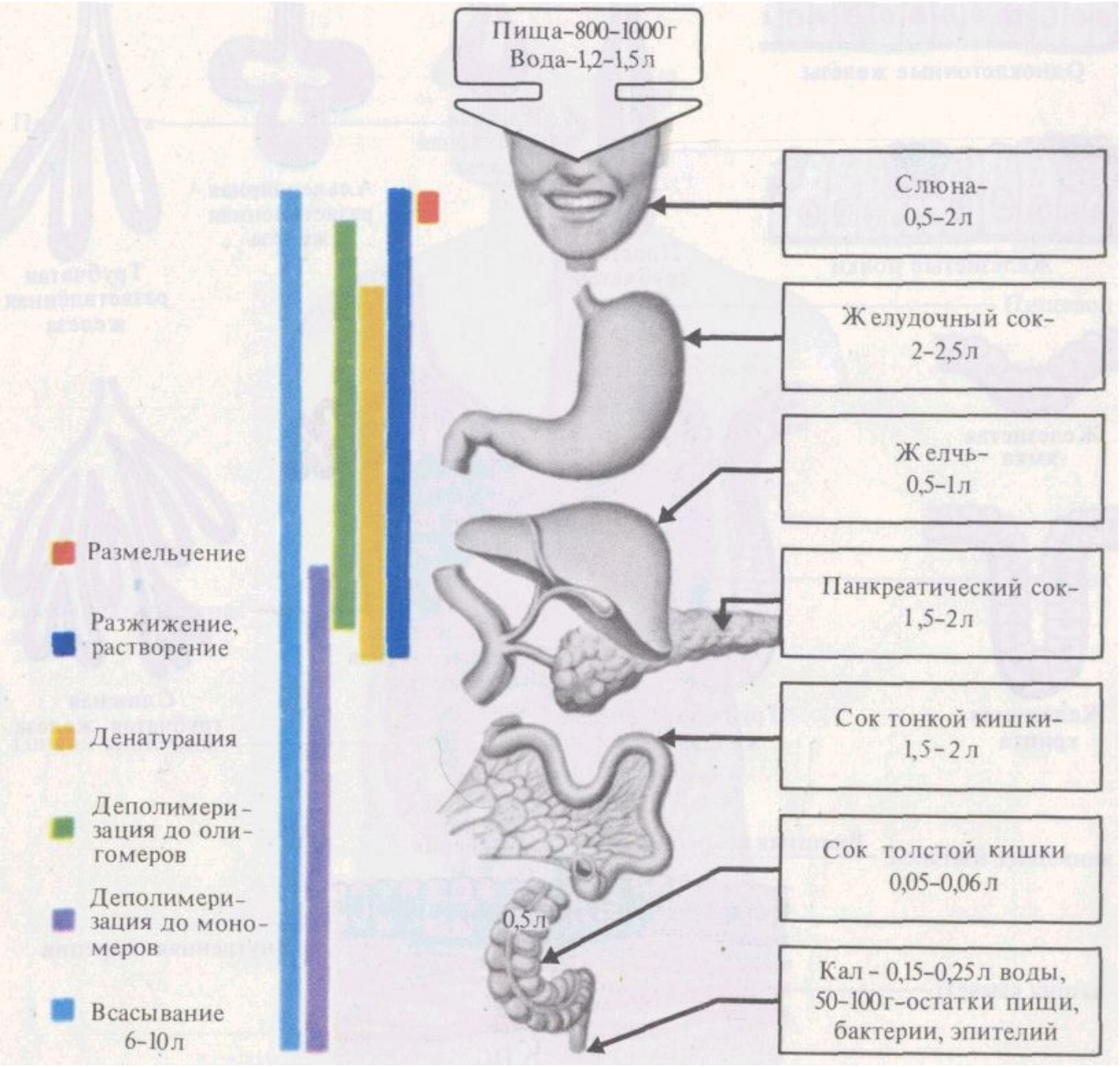

Последовательность процессов в пищеварительном «конвейере» (по Г.Коротько, 1980)

Моторика
толстой кишки

Время продвижения химуса

- 2 – 3 суток

- 480 г каловых масс – 36 часов
- 110 г каловых масс – 72 часа

Виды сокращений толстой кишки

- Непропульсивные
- Пропульсивные
- Перистальтические броски Хольцкнехта

Характерна как перистальтика, так и антиперистальтика

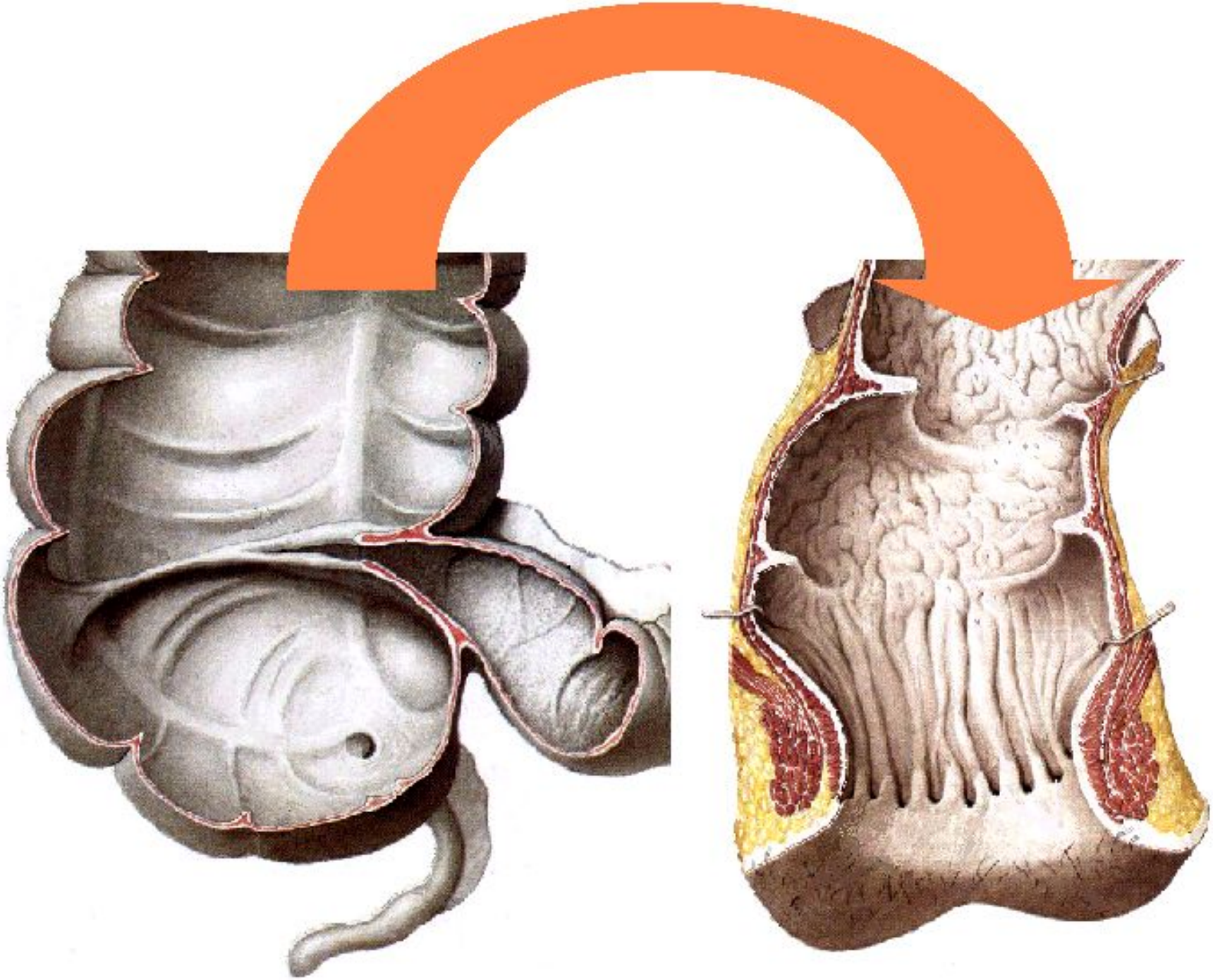

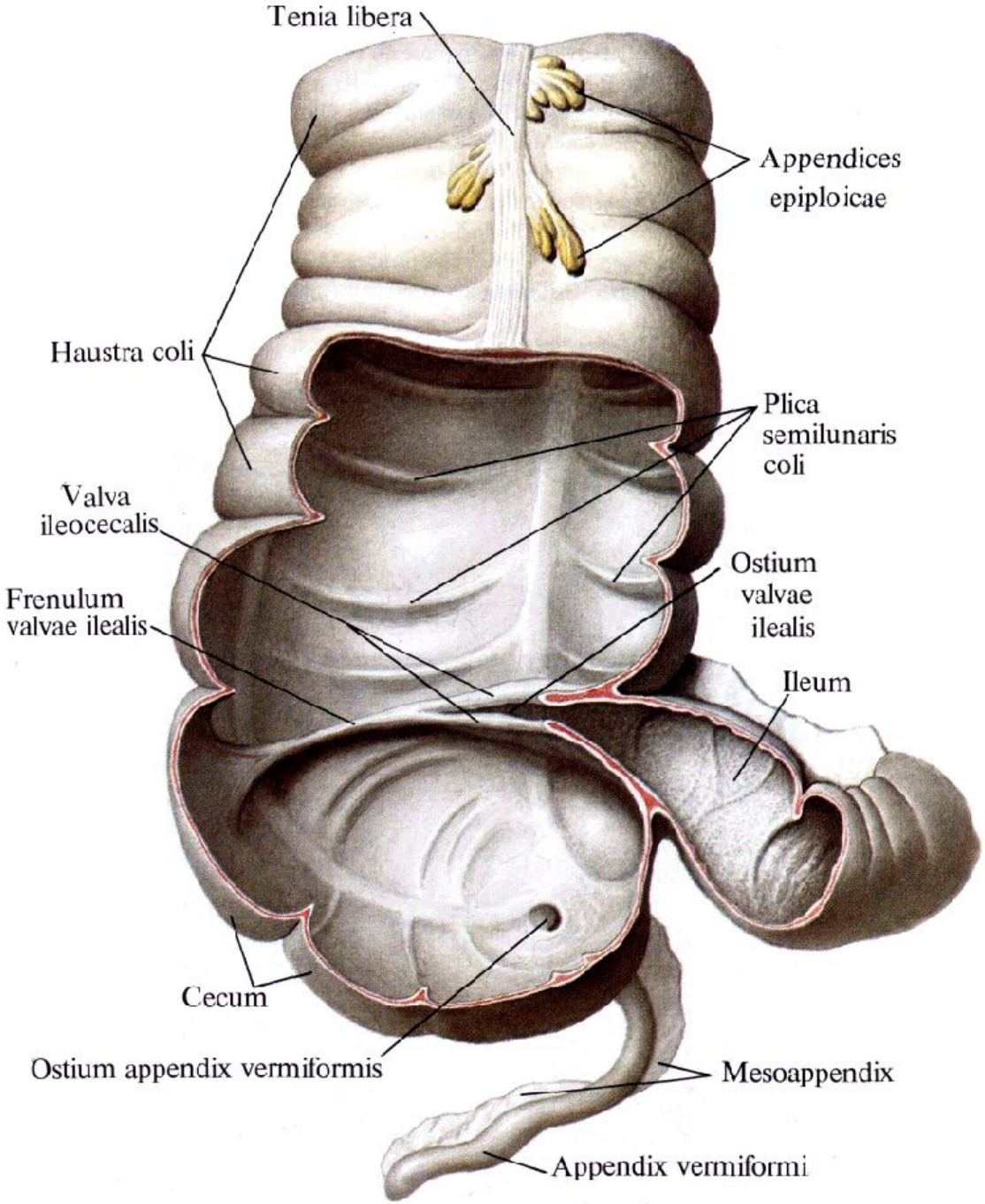
Tenia libera
Appendices epiploicae
Haustra coli
Plica semilunaris coli
Valva ileocecalis
Ostium valvae ilealis
Frenulum valvae ilealis
Ileum
Cecum
Ostium appendix vermiformis
Mesoappendix
Appendix vermiformi

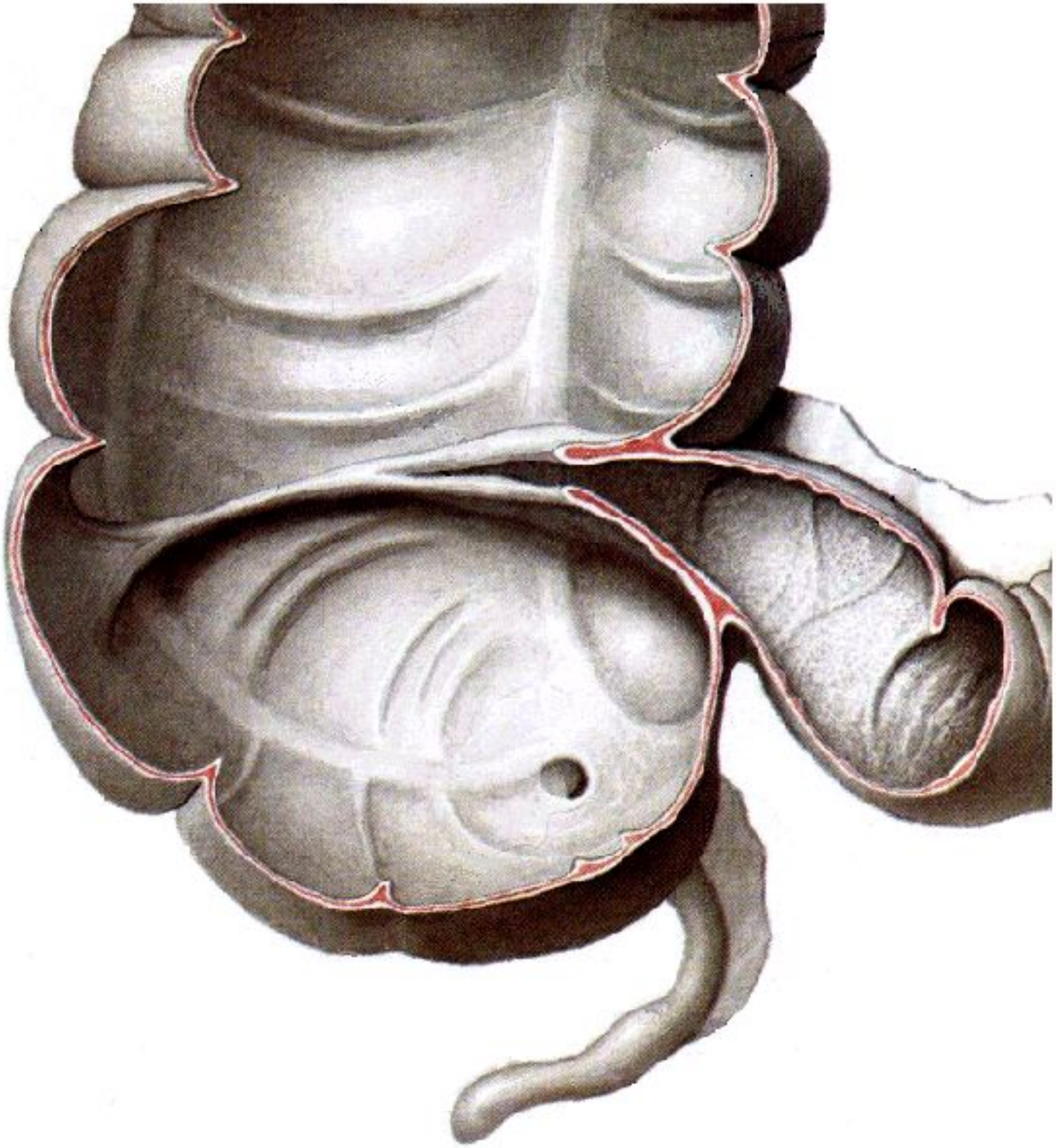

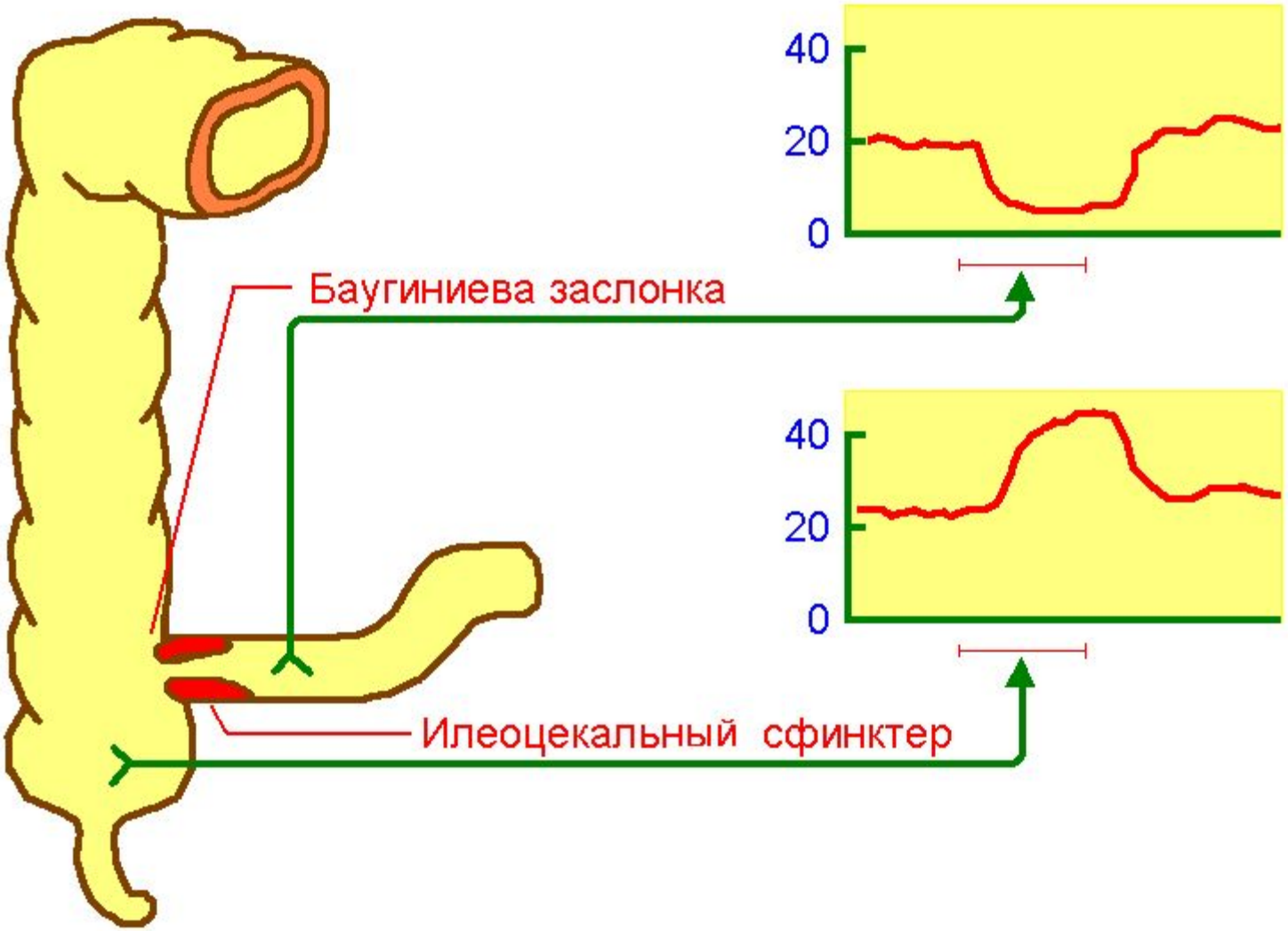
40
20
0
Баугиниева заслонка
40
20
0
Илеоцекальный сфинктер

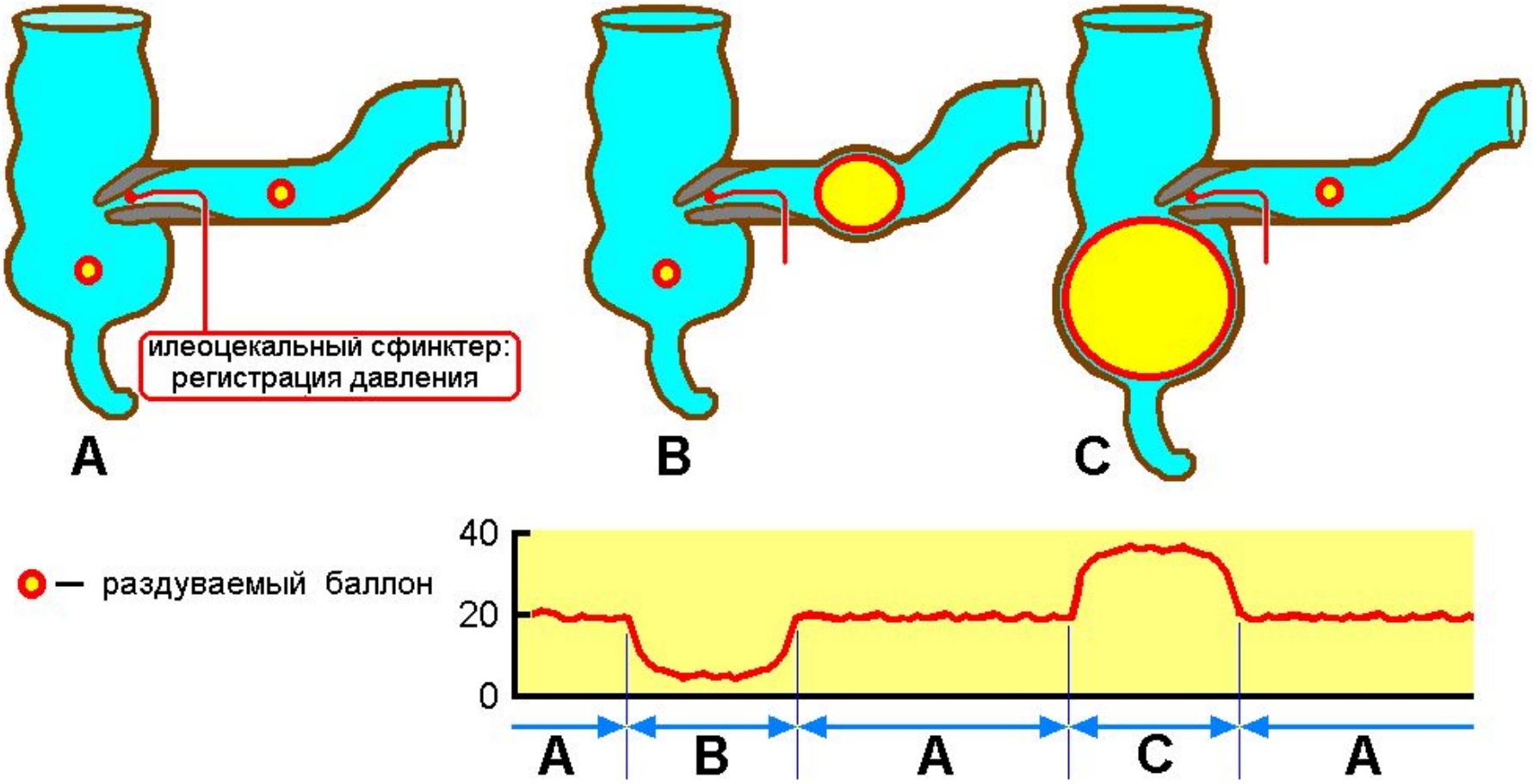
илеоцекальный сфинктер:
регистрация давления
A
B
C
— раздуваемый баллон
40
20
0
A
B
A
C
A

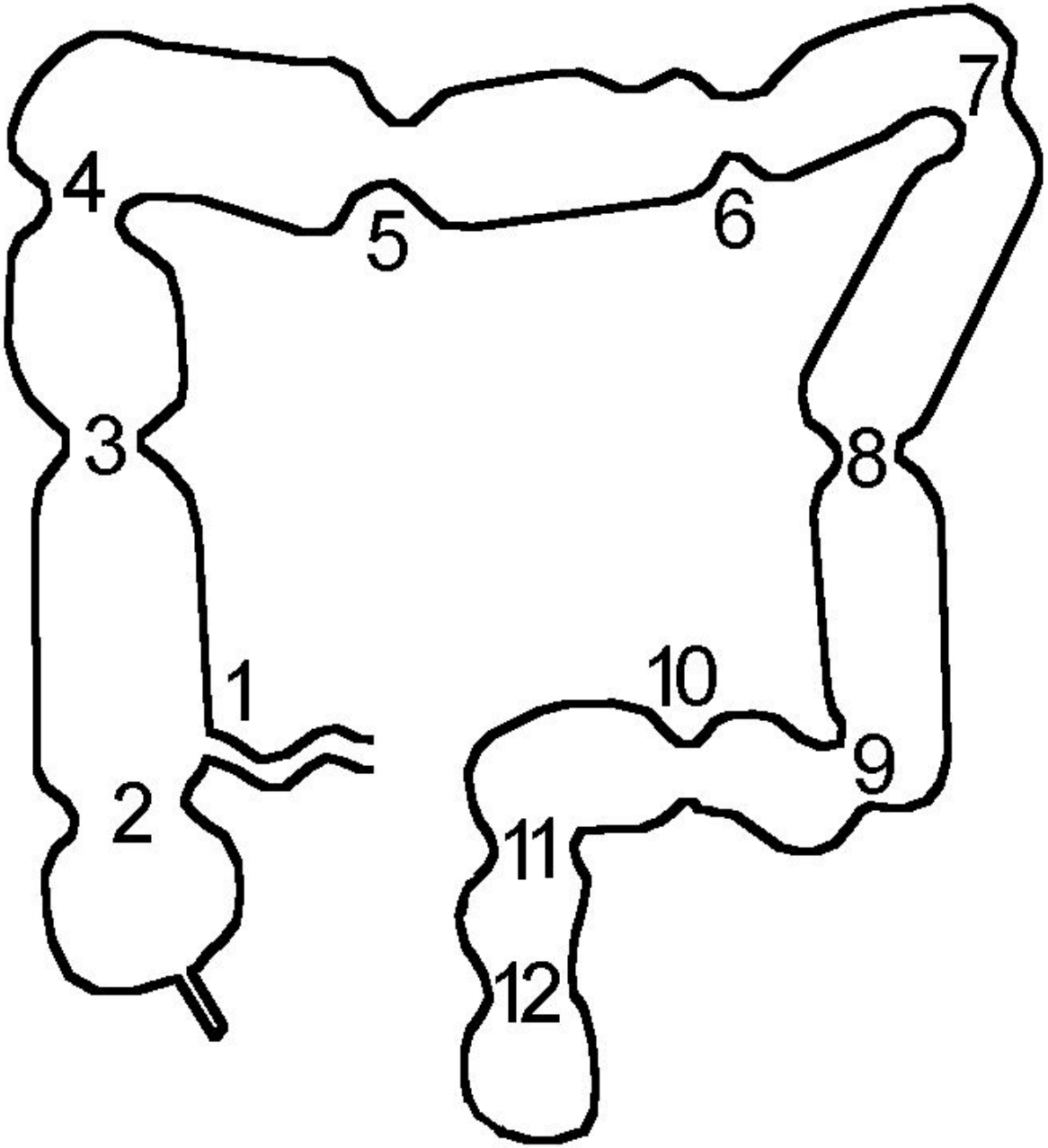
7
4
5
6
3
8
1
10
9
2
11
12

1. илеоцекальный Варолиуса на месте впадения тонкой кишки в толстую;
2. **Бузи** на границе слепой и восходящей кишки;
3. **Гирша** в средней части восходящей кишки;
4. **Кеннона—Бема** на границе восходящей и поперечноободочной кишок;
5. Херста на границе проксимальной и средней трети поперечноободочной кишки;
6. Кеннона (левый) на границе средней и дистальной трети поперечноободочной кишки;
7. **Пайра—Штрауса** на границе поперечноободочной и нисходящей части;
8. Михайлова в средней части нисходящей ободочной кишки;
9. **Балли** на границе перехода нисходящей в сигму;
10. Мутье—Росси в средней части сигмы;
11. **О'Берна-Пирогова-Мутье** на границе перехода сигмы в прямую кишку;
12. Нелатона-Гепнера в средней трети ампулы прямой кишки (встречается в 20-25% случаев).

Схема расположения сфинктеров толстой кишки (по Михайлову А.Н.)

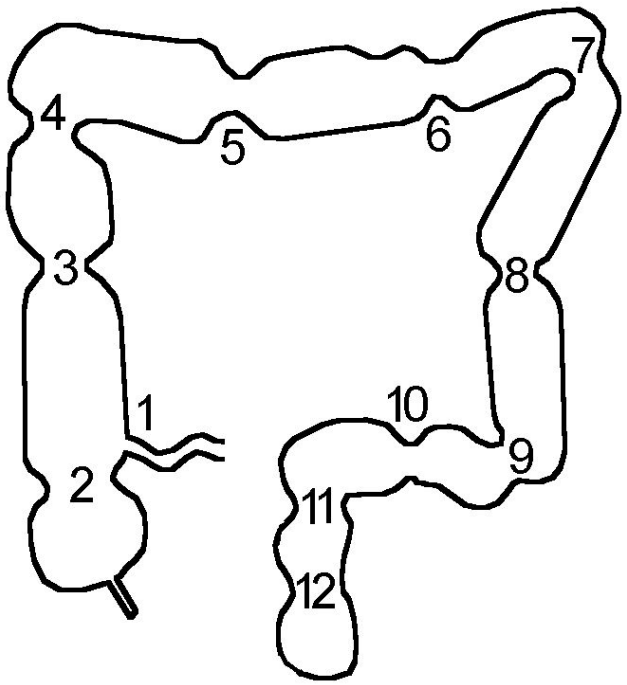

1. илеоцекальный Варолиуса на месте впадения тонкой кишки в толстую;
2. **Бузи** на границе слепой и восходящей кишки;
3. **Гирша** в средней части восходящей кишки;
4. **Кеннона—Бема** на границе восходящей и поперечноободочной кишок;
5. Херста на границе проксимальной и средней трети поперечноободочной кишки;
6. Кеннона (левый) на границе средней и дистальной трети поперечноободочной кишки;
7. **Пайра—Штрауса** на границе поперечноободочной и нисходящей части;
8. Михайлова в средней части нисходящей ободочной кишки;
9. **Балли** на границе перехода нисходящей в сигму;
10. Мутье—Росси в средней части сигмы;
11. **О'Берна-Пирогова-Мутье** на границе перехода сигмы в прямую кишку;

Нелатона-Гепнера в средней трети ампулы прямой кишки. встречается в 20-25% случаев).

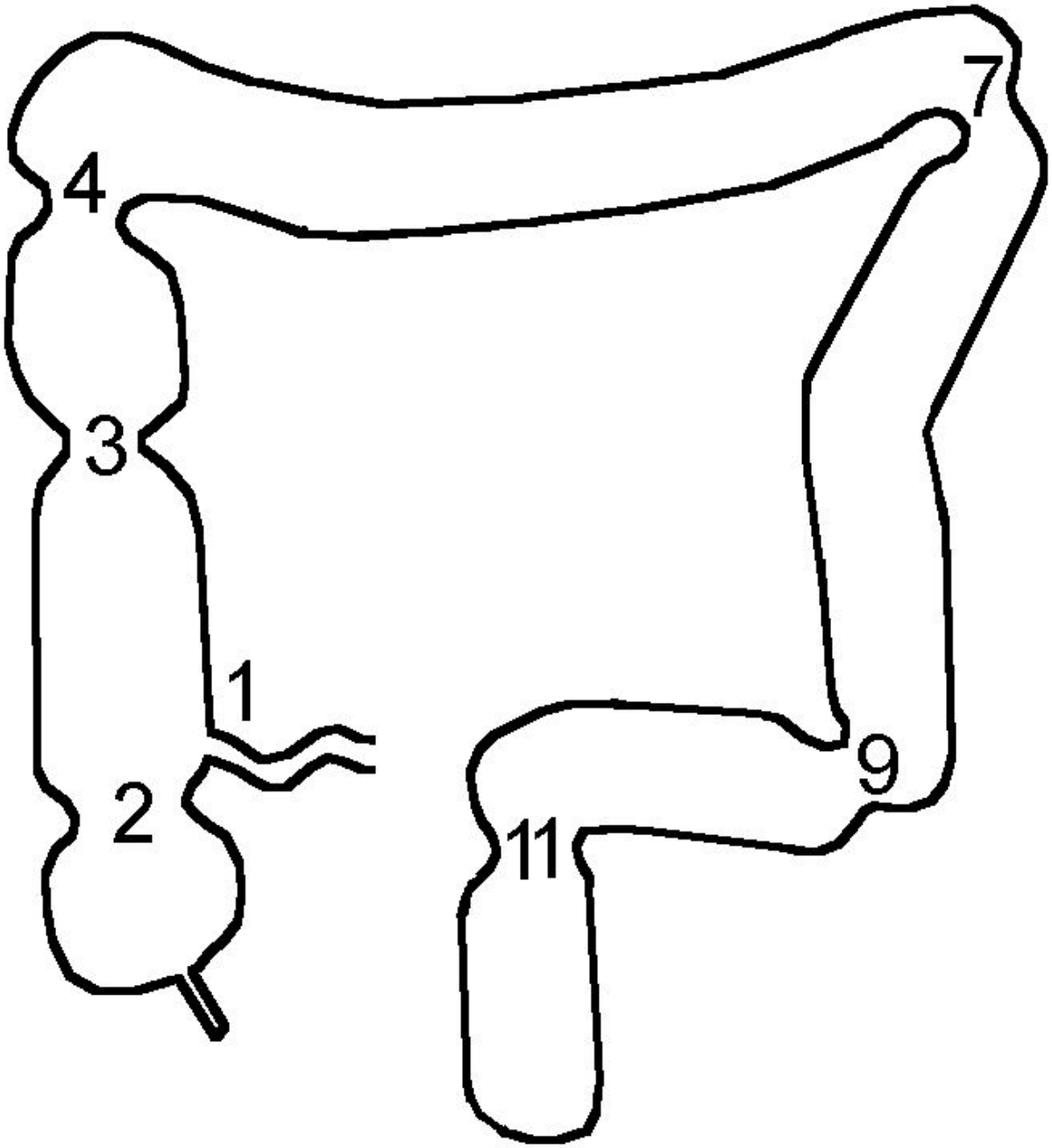
7
4
3
1
9
2
11

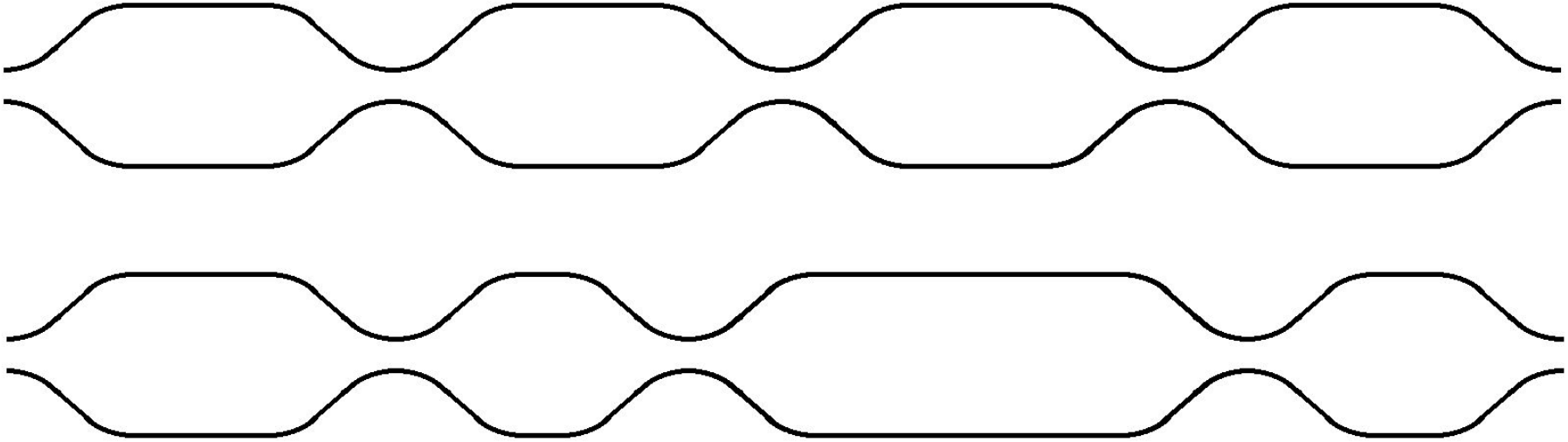

Методы рентгенологического исследования толстой кишки

- Метод «контрастного завтрака», физиологического заполнения
- Метод «контрастной клизмы», ирригоскопия

Заполнение толстой кошки при методе «контрастного завтрака»

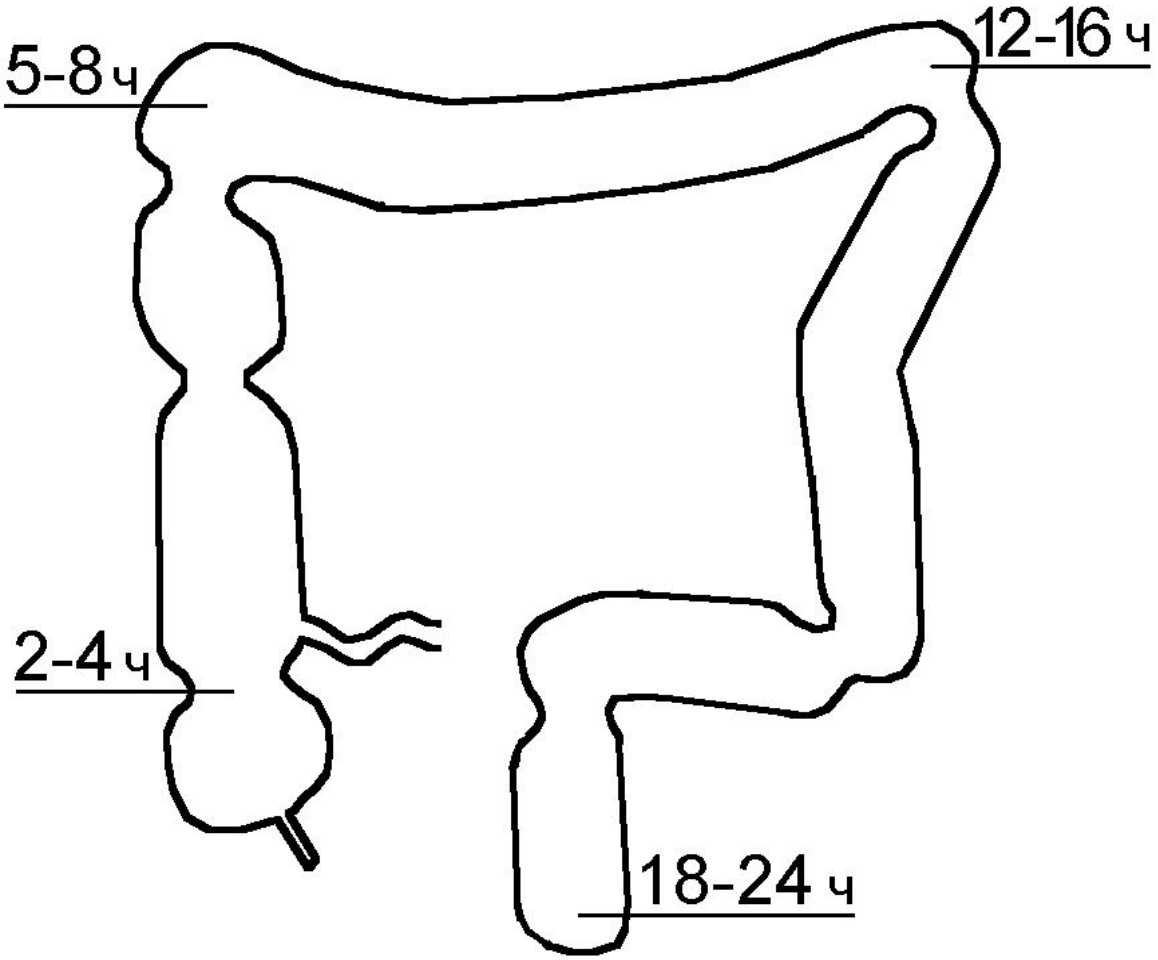

Рентгенограмма

толстой кишки после ретроградного заполнения водной взвесью сульфата бария

Рентгенограмма толстой кишки

вверху

после введения

пилокарпина

внизу

после введения

атропина

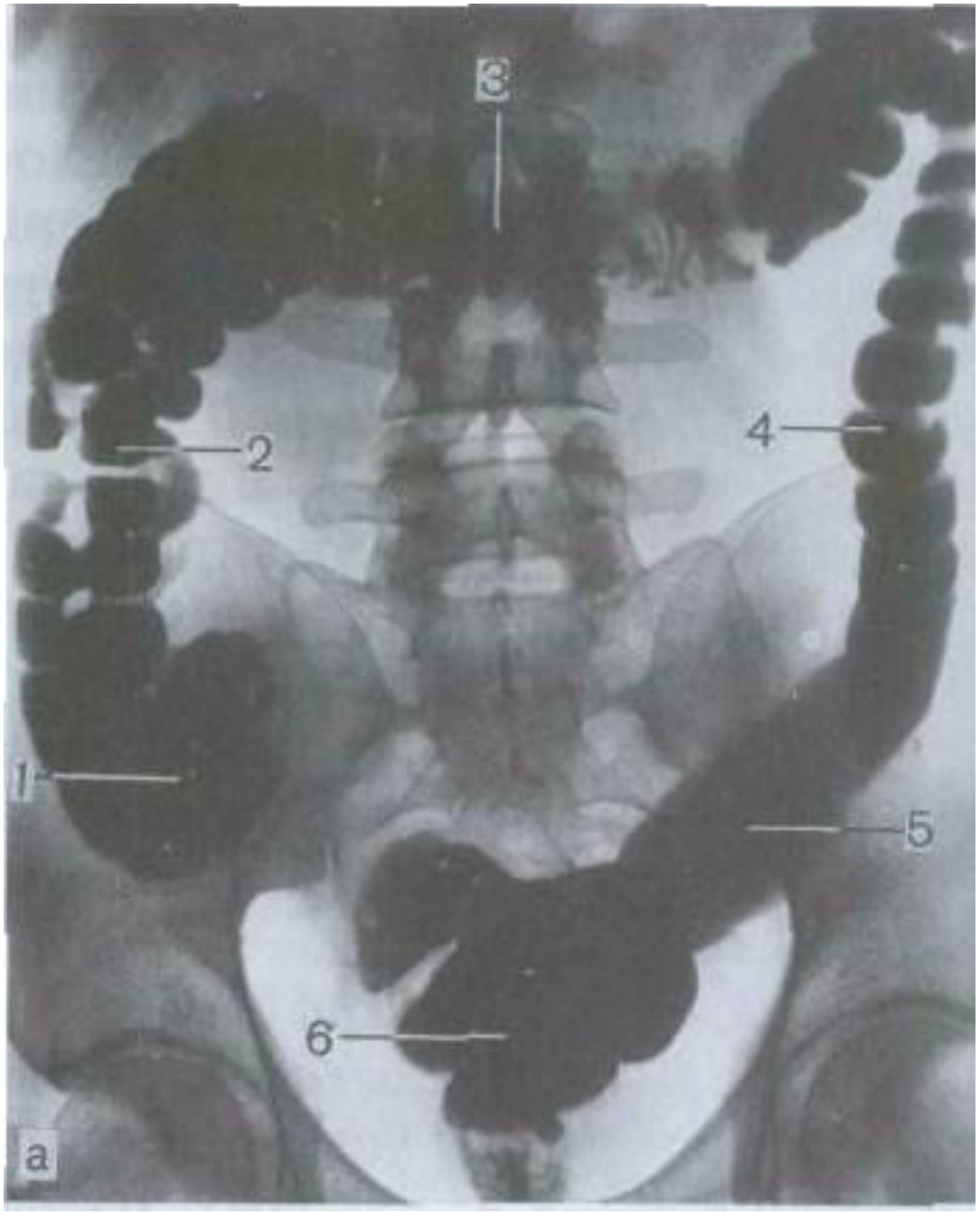

Рентгенограмма

толстой кишки после ретроградного заполнения водной взвесью сульфата бария

Рентгенограмма

толстой кишки после опорожнения

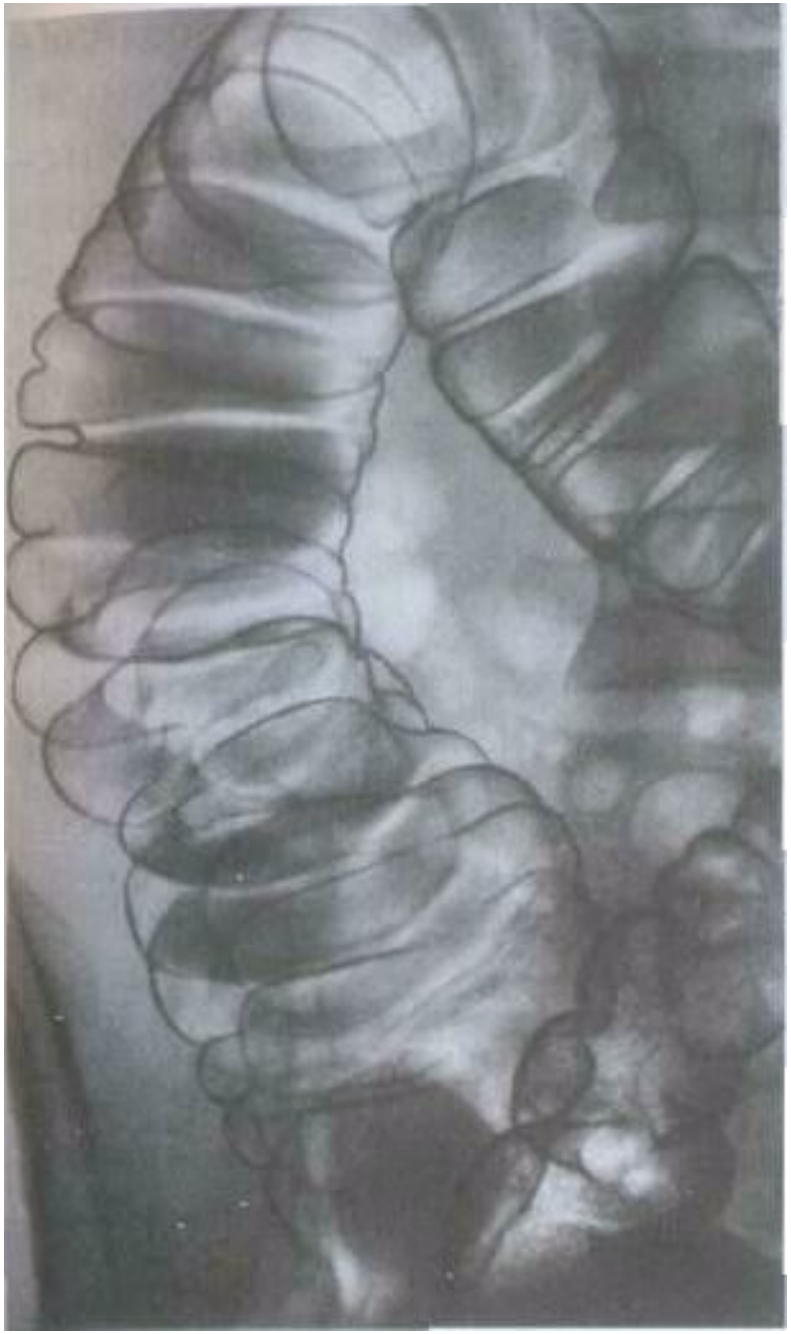

Двойное контрастирование

толстой кишки

Виртуальная эндоскопия на спиральном компьютерном томографе.

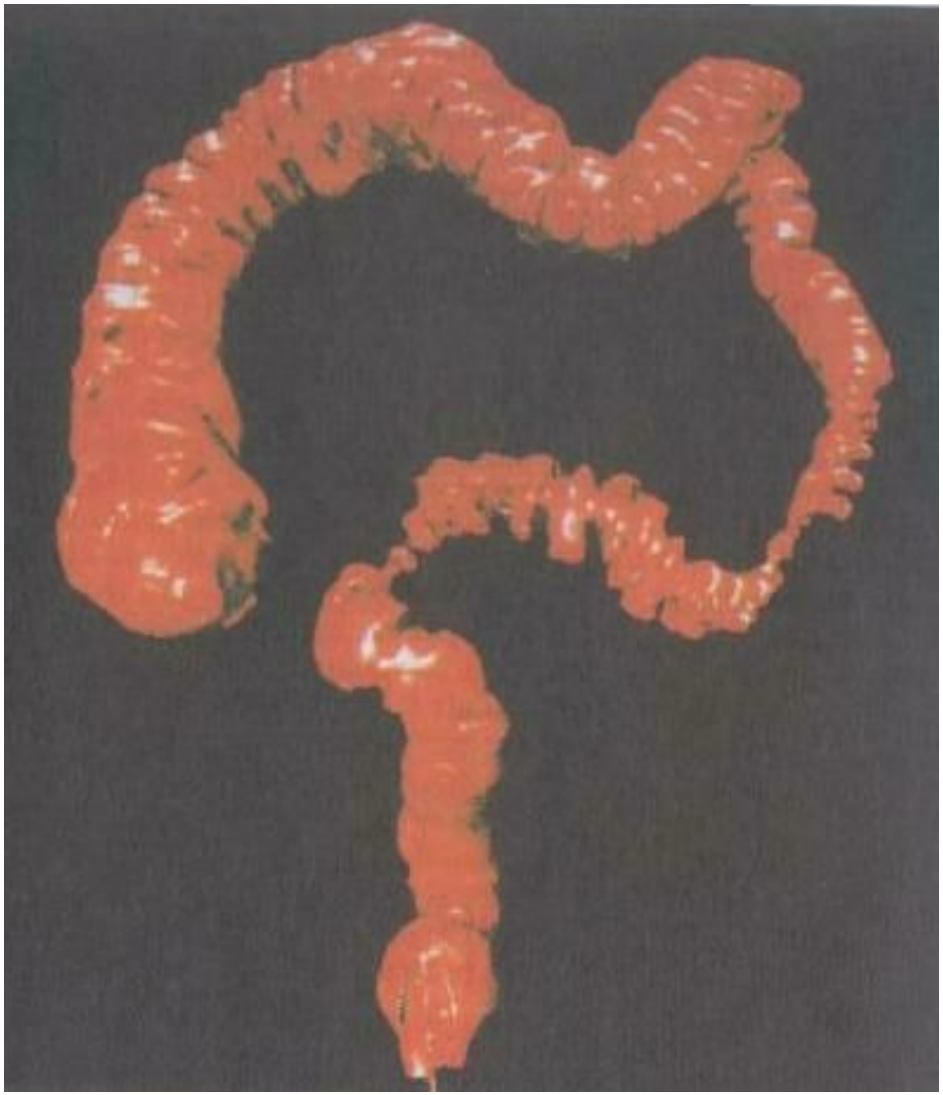

Регуляция моторики толстой кишки - стимул

- Прием пищи – желудочно-кишечный рефлекс (ч/з 10 мин).
- Характер химуса (состав + калорийность) – жиры

Не влияют : белки, углеводы, объём, pH

Регуляция моторики толстой кишки - СНС

“Стрессовое интервью”:

Реакция агрессии, напряжения – повышение давления в толстой кишке

Реакция депрессии, страх, печаль – снижение давления в толстой кишке

Регуляция моторики толстой кишки - АНС

- Симпатика – чревные нервы
- Парасимпатика – блуждающие и тазовые нервы

Регуляция моторики толстой кишки - АНС

- Симпатика – норадреналин – гиперполяризация – угнетение
- Парасимпатика – ацетилхолин – деполяризация – усиление

Регуляция моторики толстой кишки - МНС

- Ауэрбахово сплетение

Регуляция моторики толстой кишки - МНС

- Симпатика
- МНС угнетает пейсмекеры ГМК

Отсутствие нервного сплетения – гипертонус – болезнь Гиршпрунга - мегаколон

Регуляция моторики толстой кишки – желудочно-кишечные полипептиды

Усиливают моторику: гастрин, холецистокинин

Угнетают моторику : секретин, глюкагон

Дефекация – удаление каловых масс

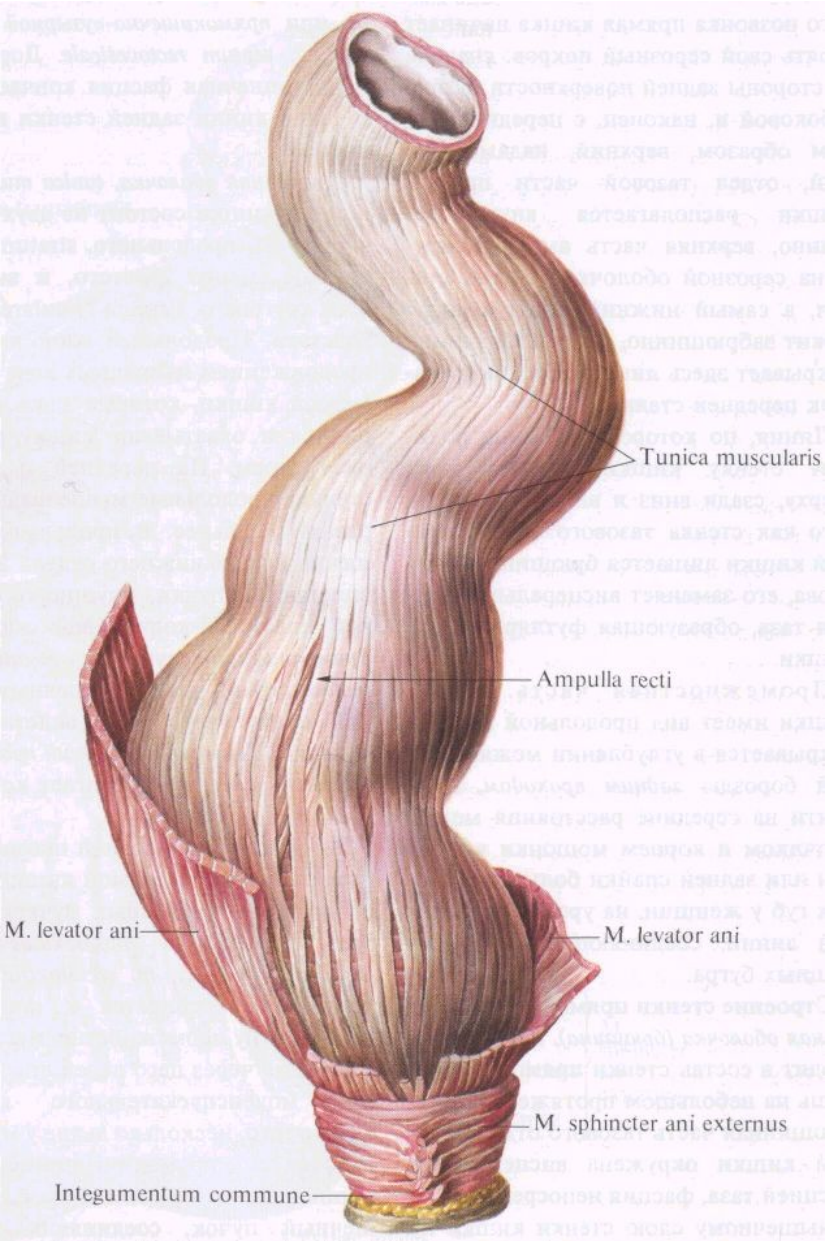
Tunica muscularis
Ampulla recti
M. levator ani
M. levator ani
M. sphincter ani externus
Integumentum commune

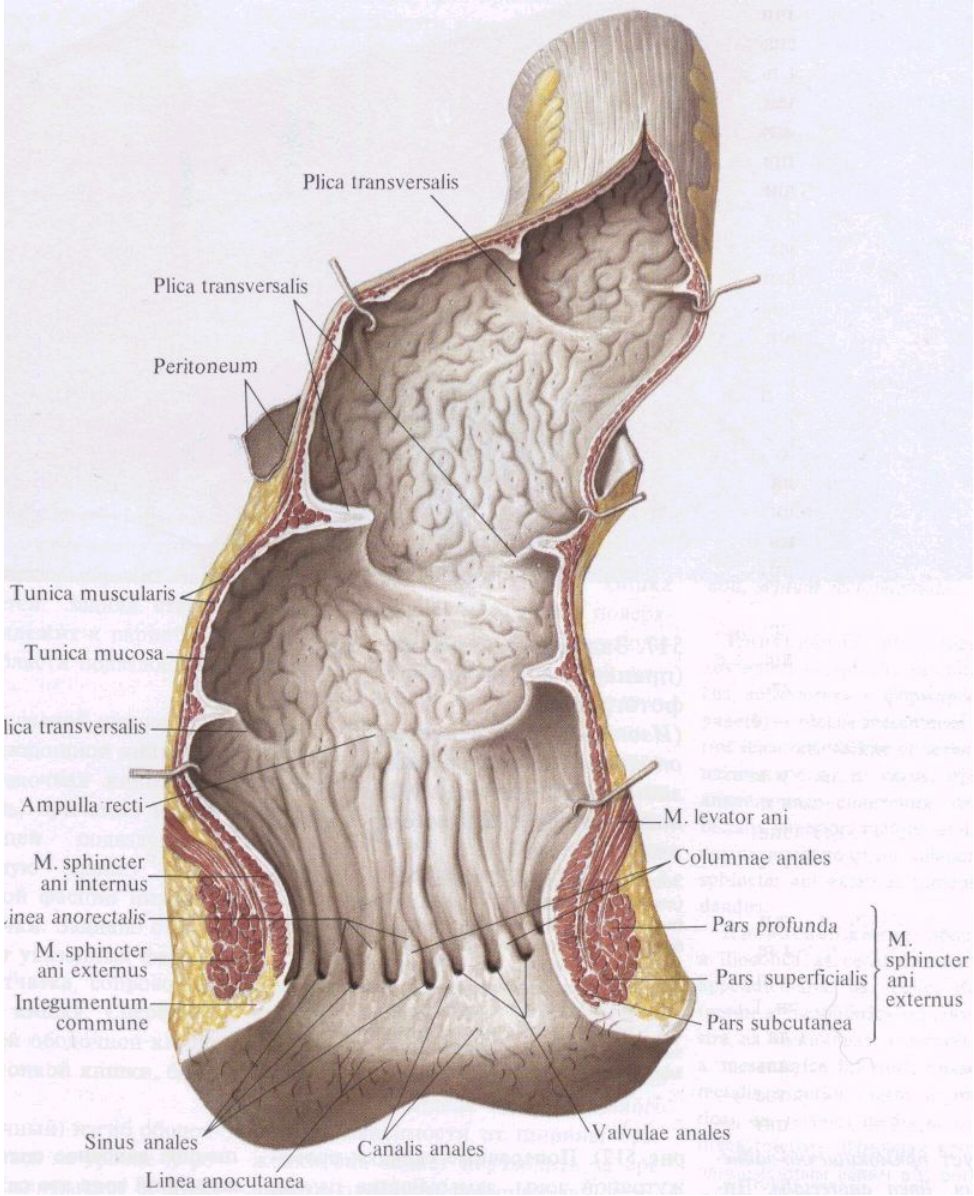
Plica transversalis
Plica transversalis
Peritoneum
Tunica muscularis
Tunica mucosa
lica transversalis
Ampulla recti
M. levator ani
M. sphincter ani internus
Columnae anales
inea anorectalis
Pars profunda
M. sphincter ani externus
Pars superficialis
M. sphincter ani externus
Integumentum commune
Pars subcutanea
Sinus anales
Canalis anales
Valvulae anales
Linea anocutanea

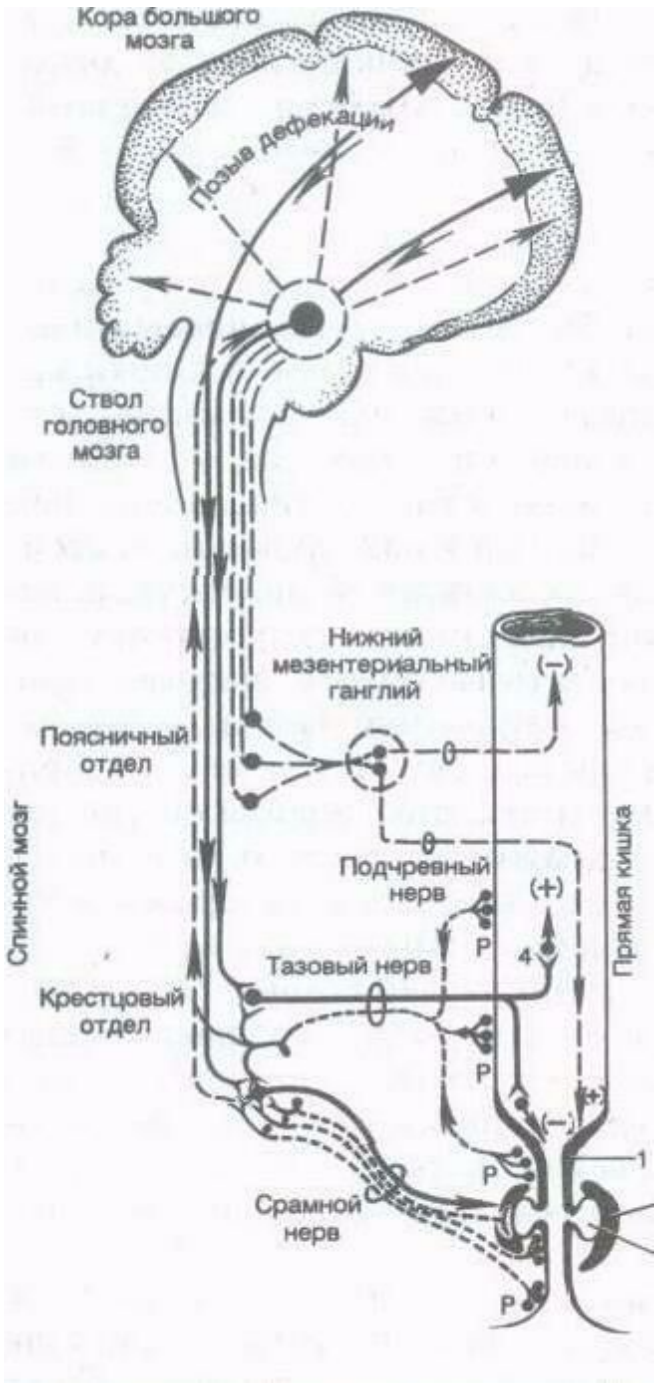

Учебник II том стр.81

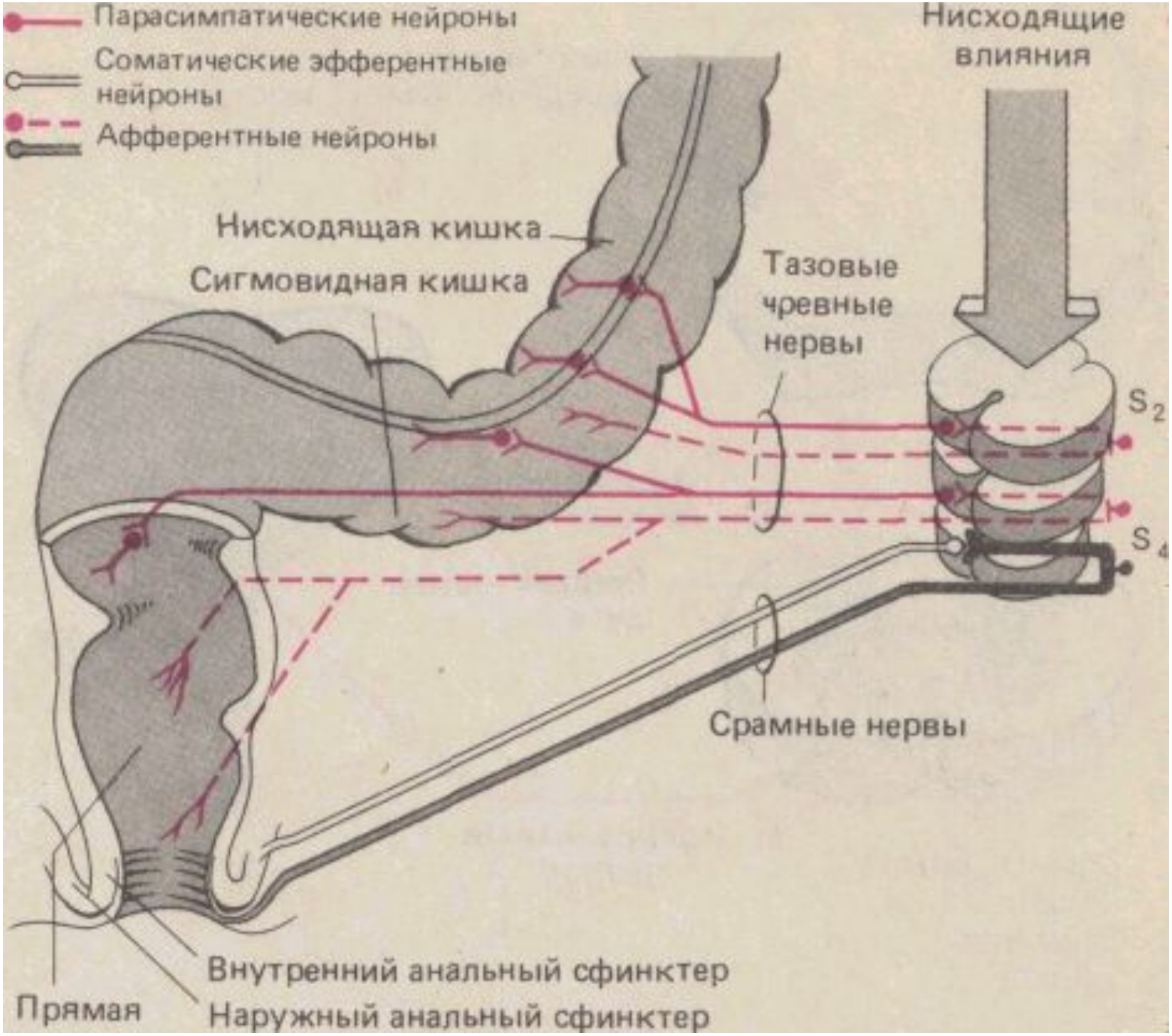
Парасимпатические нейроны
Соматические эфферентные нейроны
Афферентные нейроны
Нисходящие влияния
Нисходящая кишка
Сигмовидная кишка
Тазовые чревные нервы
S_2
S_4
Срамные нервы
Внутренний анальный сфинктер
Прямая
Наружный анальный сфинктер

Секреция – кишечный сок

- Ферменты (пептидазы, липазы, амилазы, нуклеазы, ….

Нет энтерокиназы, сахаразы, щелочной фосфатазы

- Электролиты (К+, $HCO_3^{-)}$
- Слизь (бокаловидными клетками)

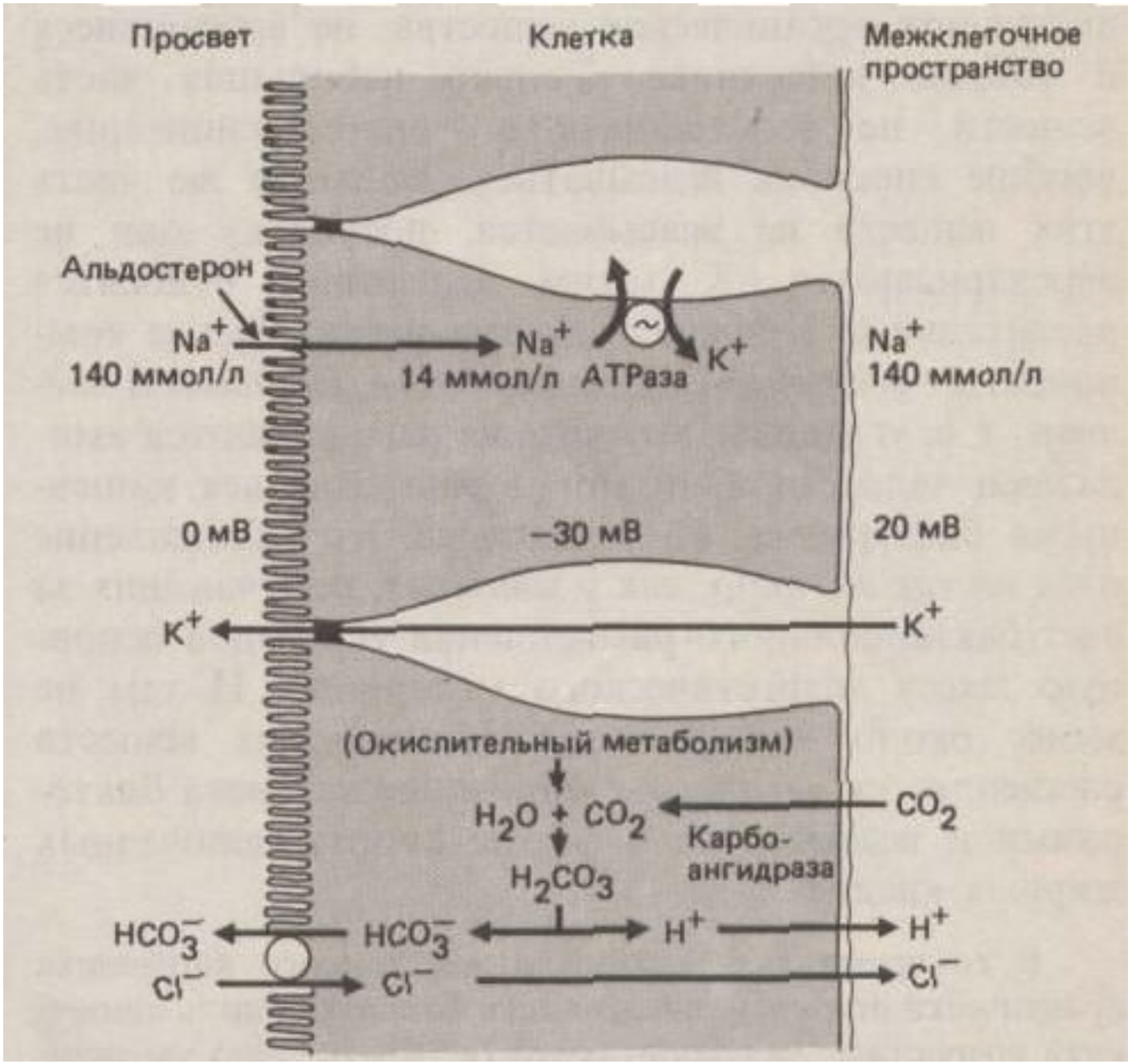
Просвет
Клетка
Межклеточное пространство
Альдостерон
Na^+
140 ммол/л
Na^+
14 ммол/л
АТРаза
K^+
Na^+
140 ммол/л
0 мВ
–30 мВ
20 мВ
K^+
K^+
(Окислительный метаболизм)
$H_2O + CO_2$
CO_2
Карбо-ангидраза
H_2CO_3
HCO_3^-
HCO_3^-
H^+
H^+
Cl^-
Cl^-
Cl^-

Газы толстой кишки

- Азот
- Углекислый газ
- Кислород
- Водород
- метан
- Сероводород
- Аммиак
- Меркаптан

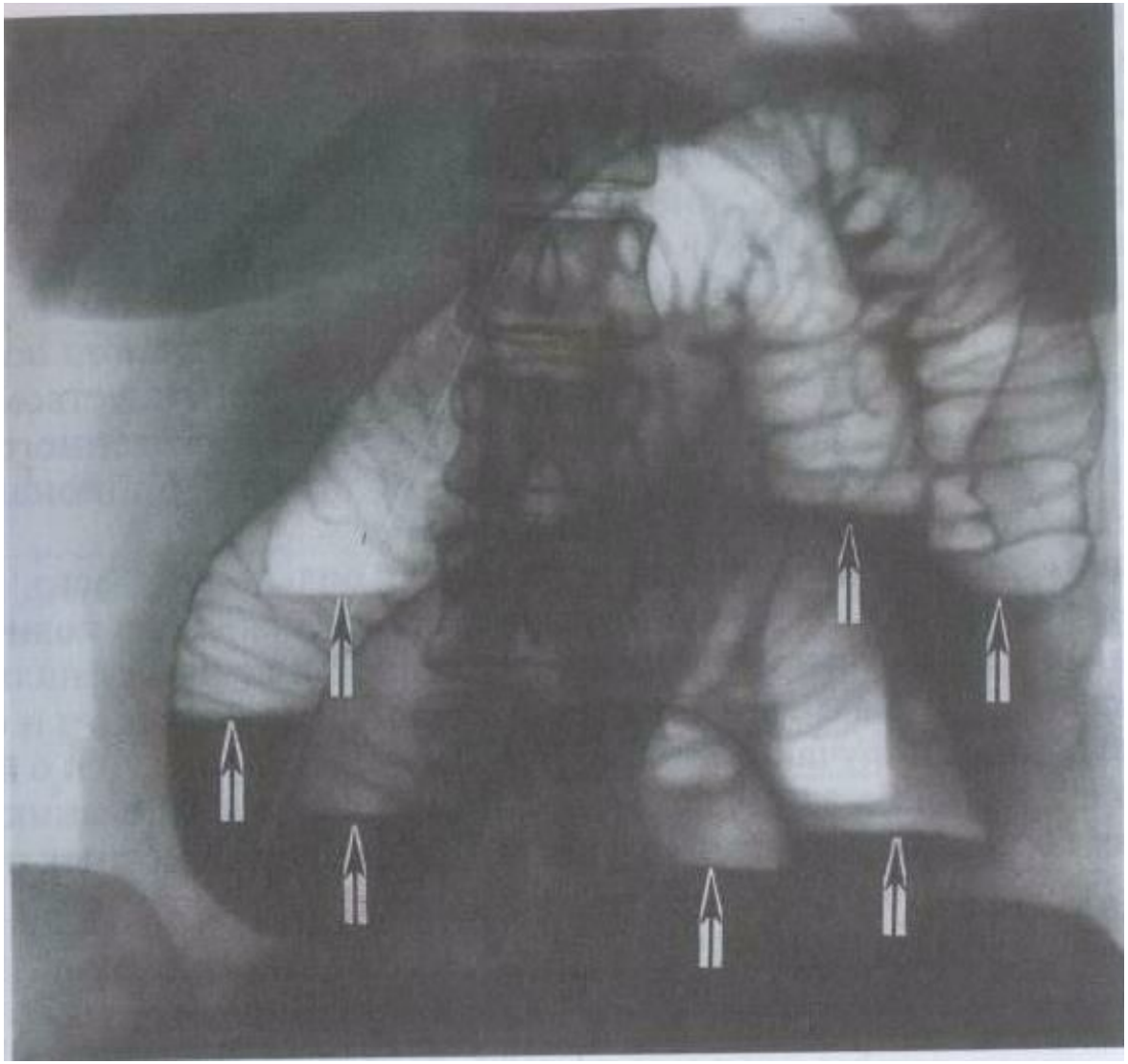

ЭСПУМИЗАН®

симетикон

СПЕЦИАЛЬНЫЙ ПРЕПАРАТ ДЛЯ ЛЕЧЕНИЯ ПОВЫШЕННОГО ГАЗООБРАЗОВАНИЯ, ВЗДУТИЯ ЖИВОТА И КОЛИК

- полное отсутствие побочных эффектов
- для любых возрастных групп
- сироп с фруктовым запахом для детей, капсулы - для взрослых

Микрофлора кишечника

1 000 000 : 1

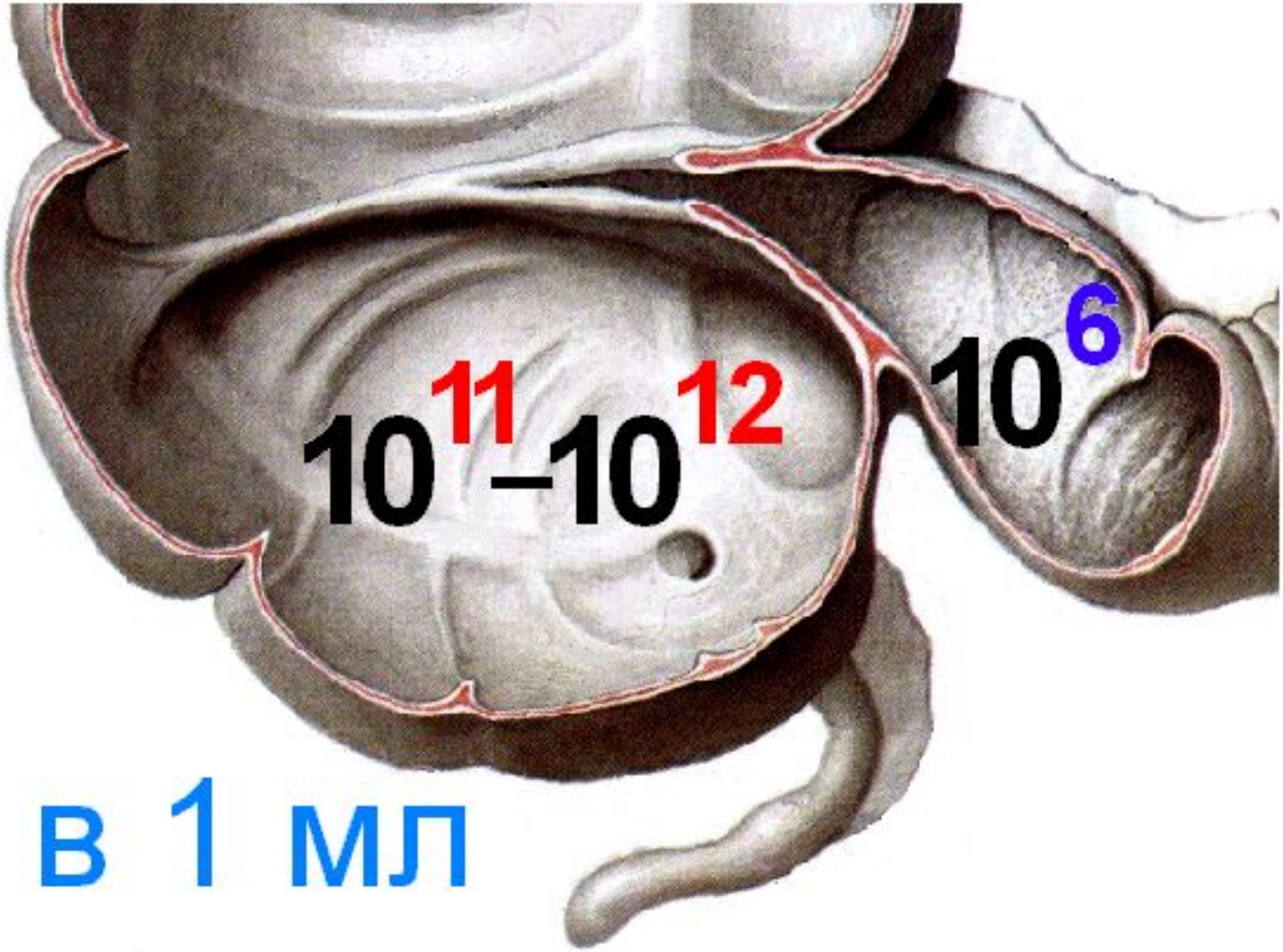

в 1 мл

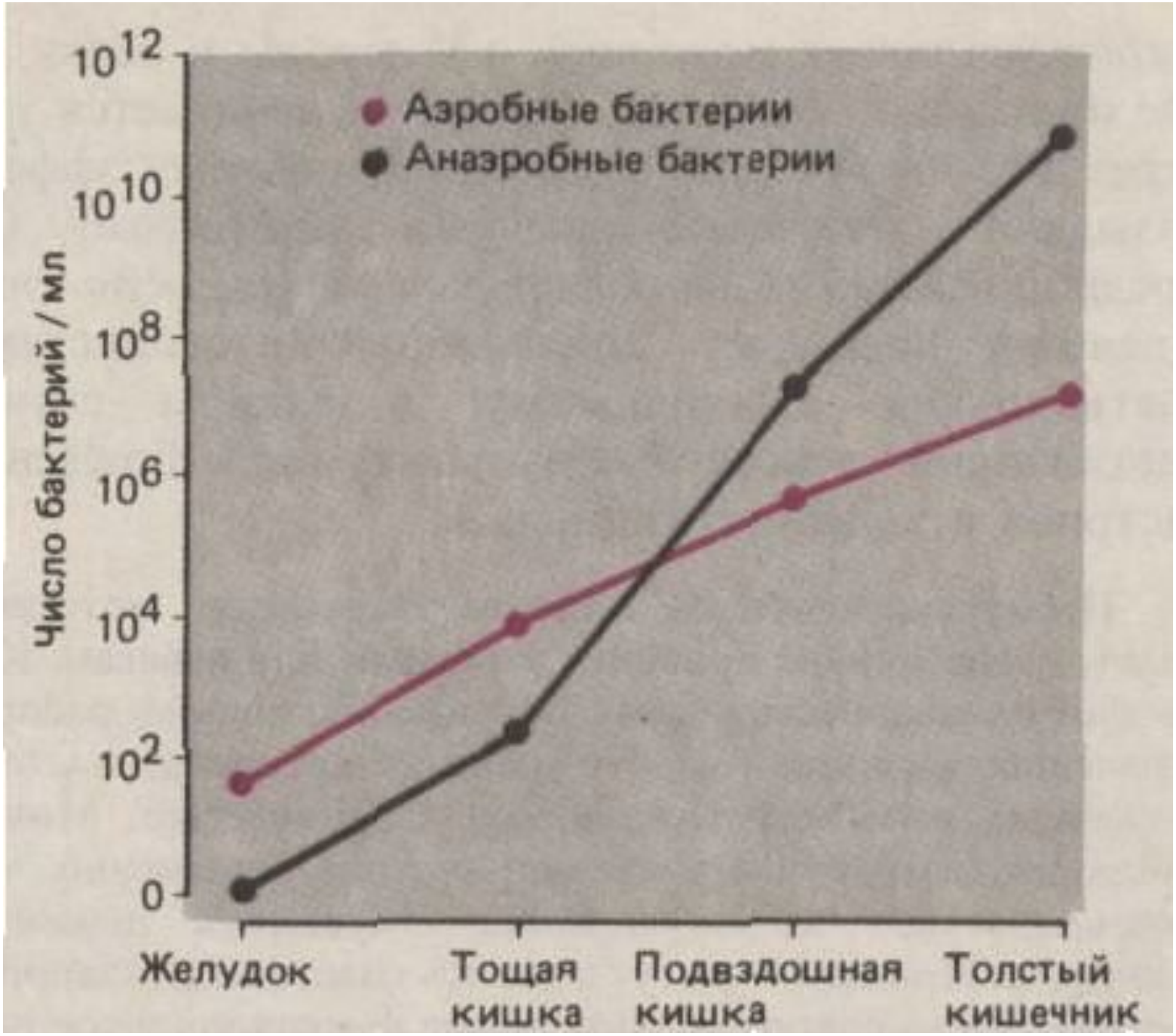
Аэробные бактерии
Анаэробные бактерии
Число бактерий / мл
10^{12}
10^{10}
10^{8}
10^{6}
10^{4}
10^{2}
0
Желудок
Тощая кишка
Подвздошная кишка
Толстый кишечник

Анаэробы (строгие):

Бактерии ЖКТ

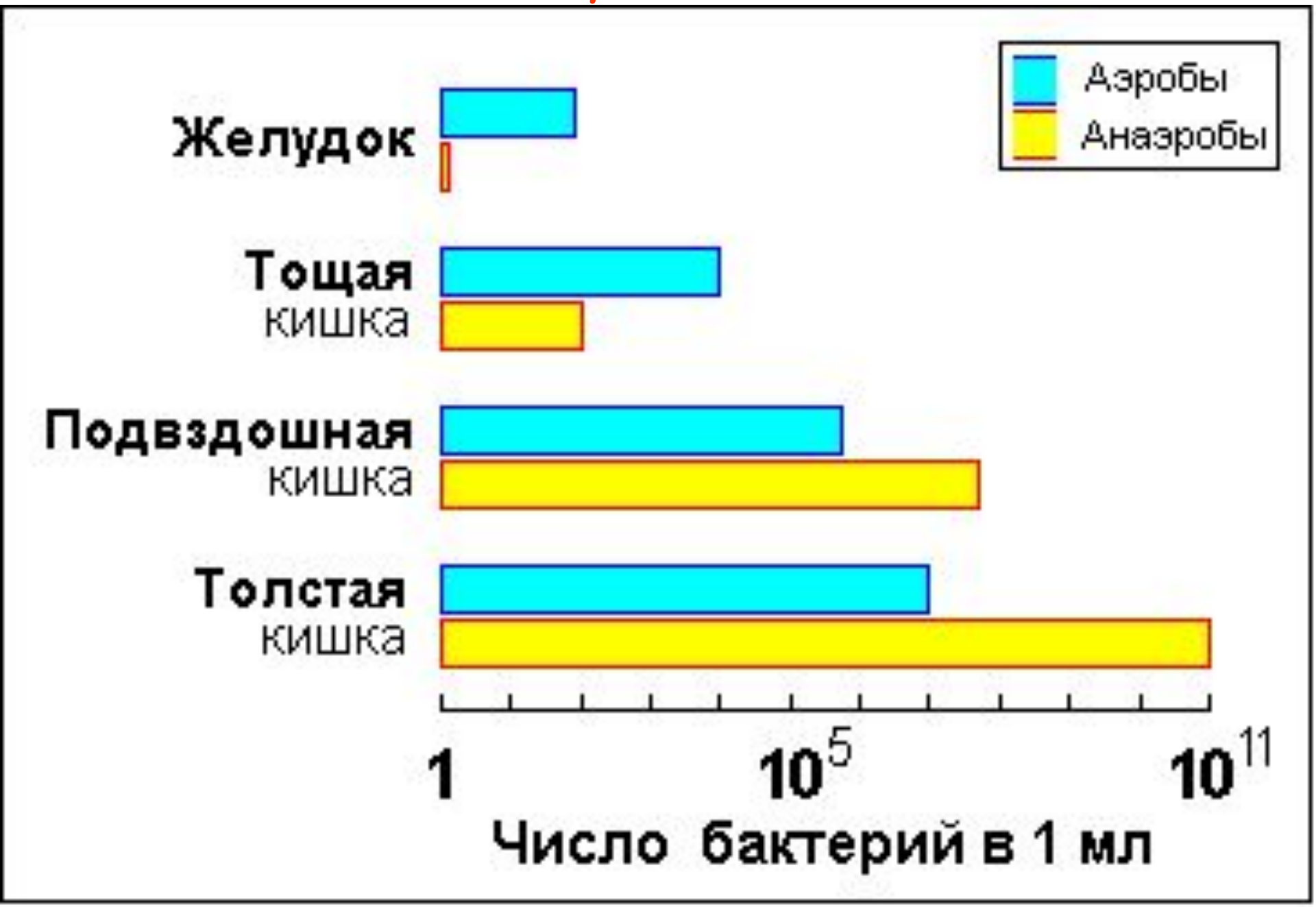

Бактерии ЖКТ

Баланс жидкостей в ЖКТ

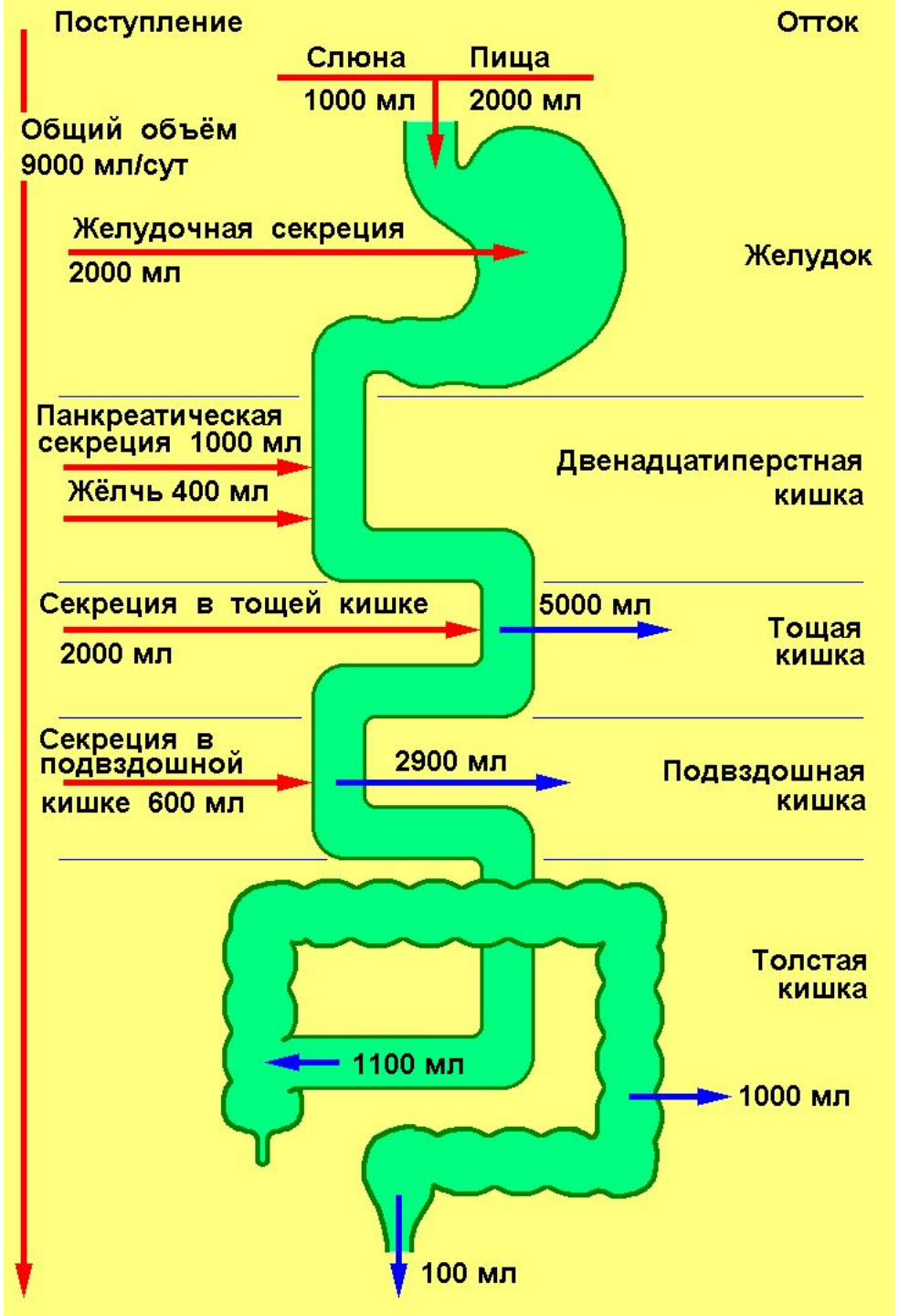

Баланс жидкостей в ЖКТ

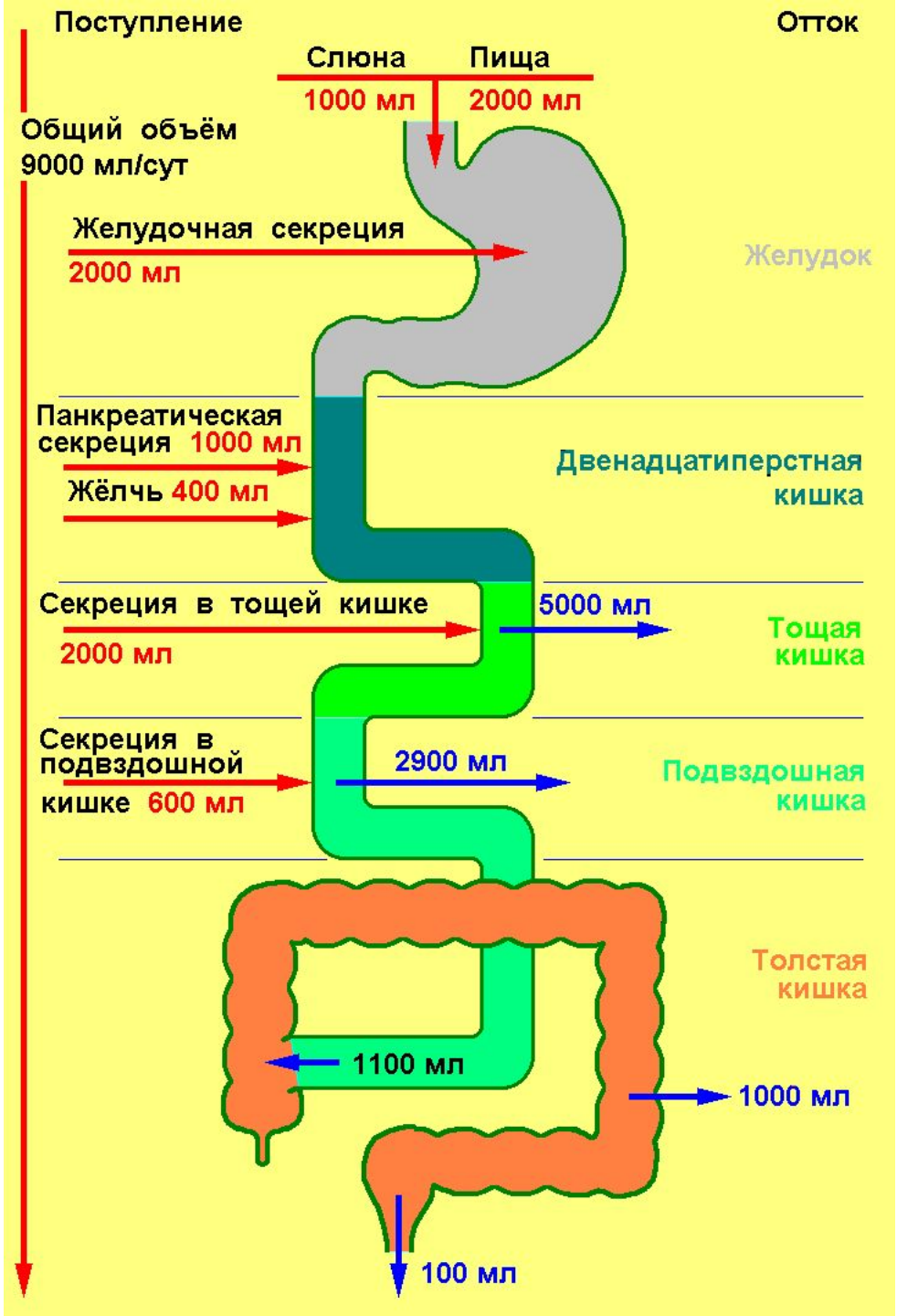

Баланс воды в ЖКТ

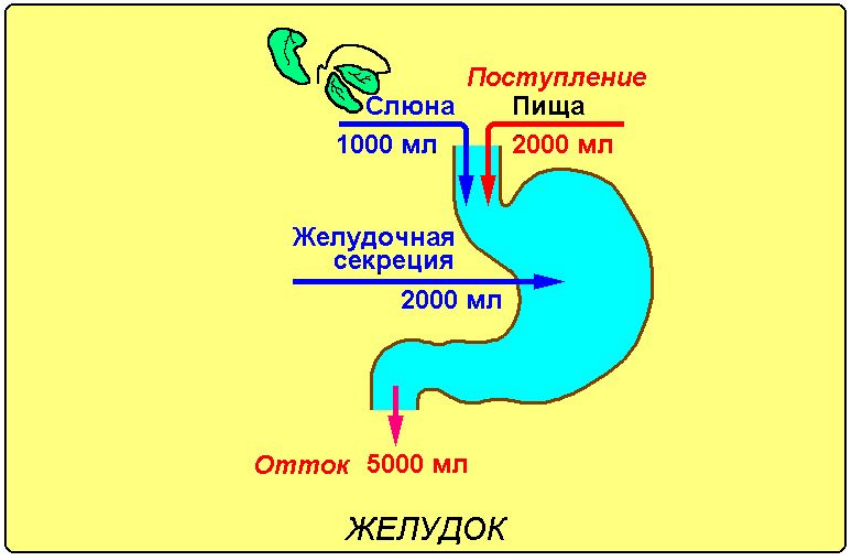

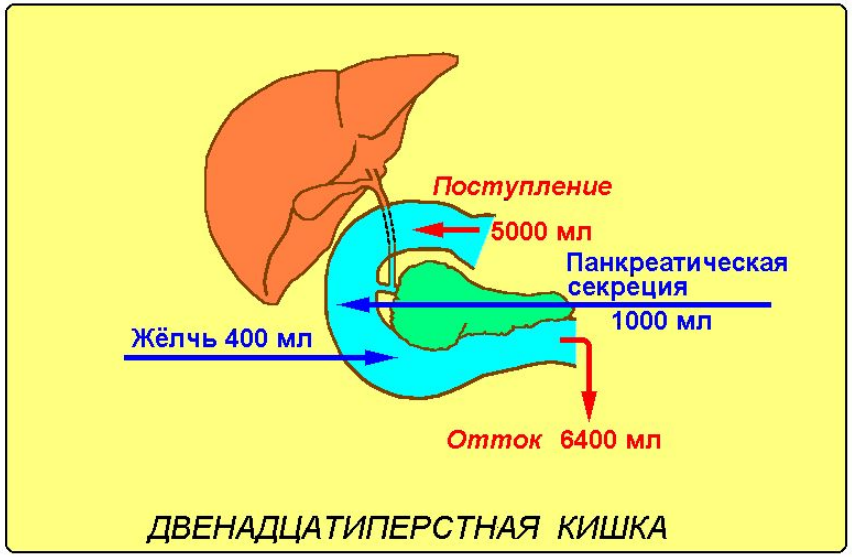

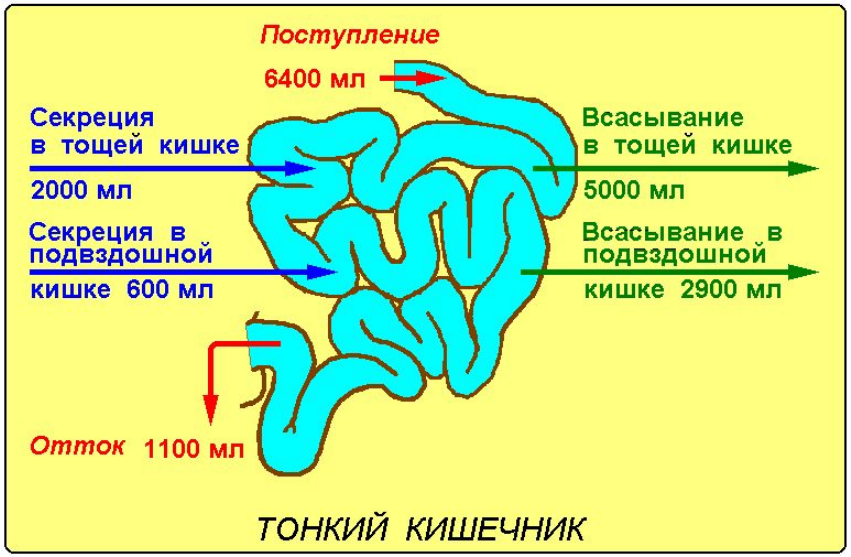

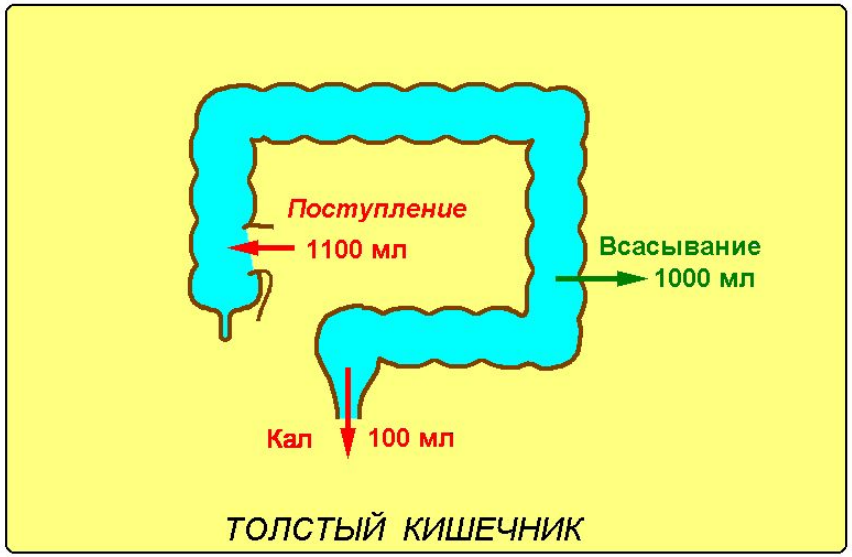

Баланс воды в ЖКТ

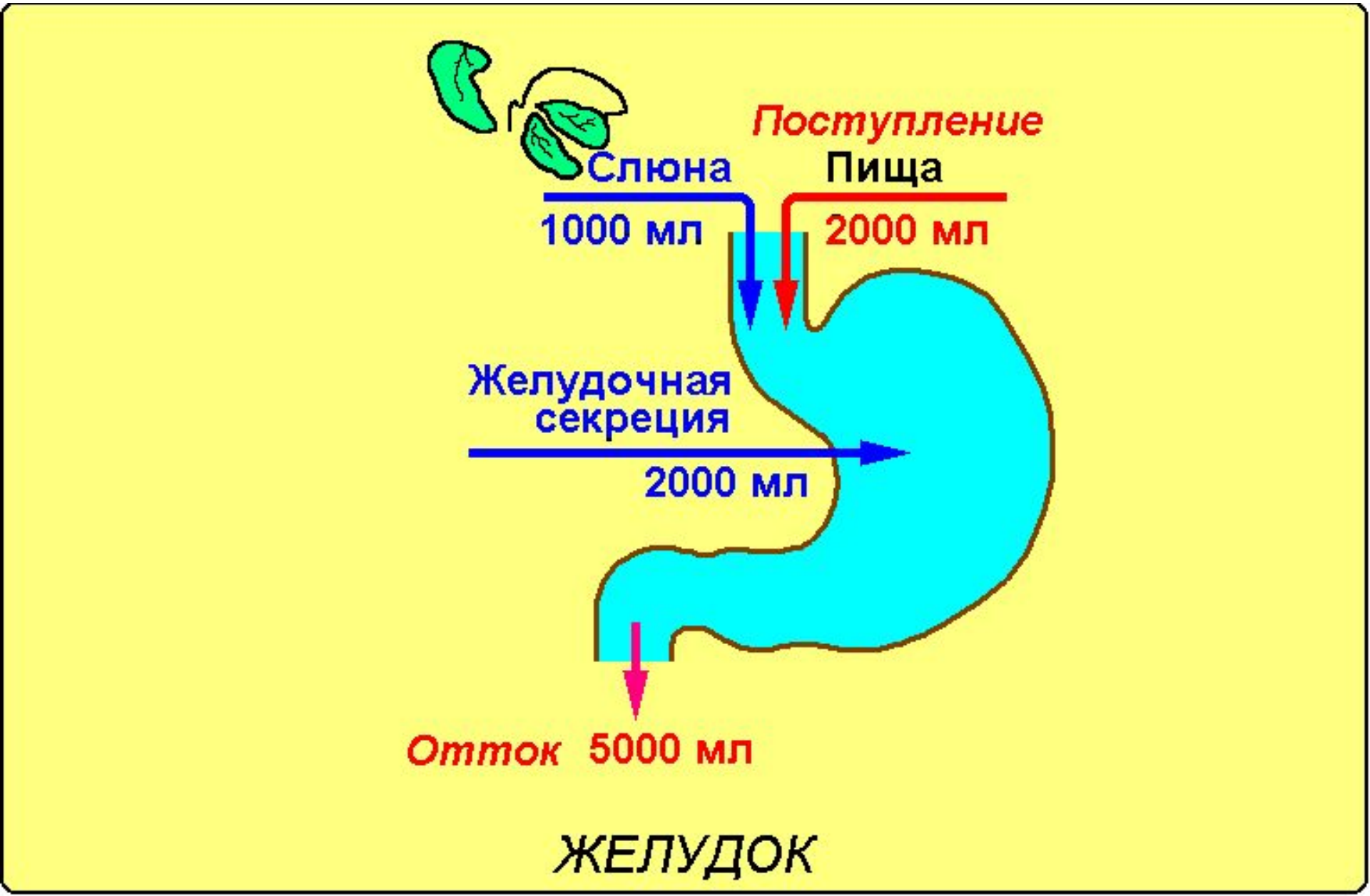

Баланс воды в ЖКТ

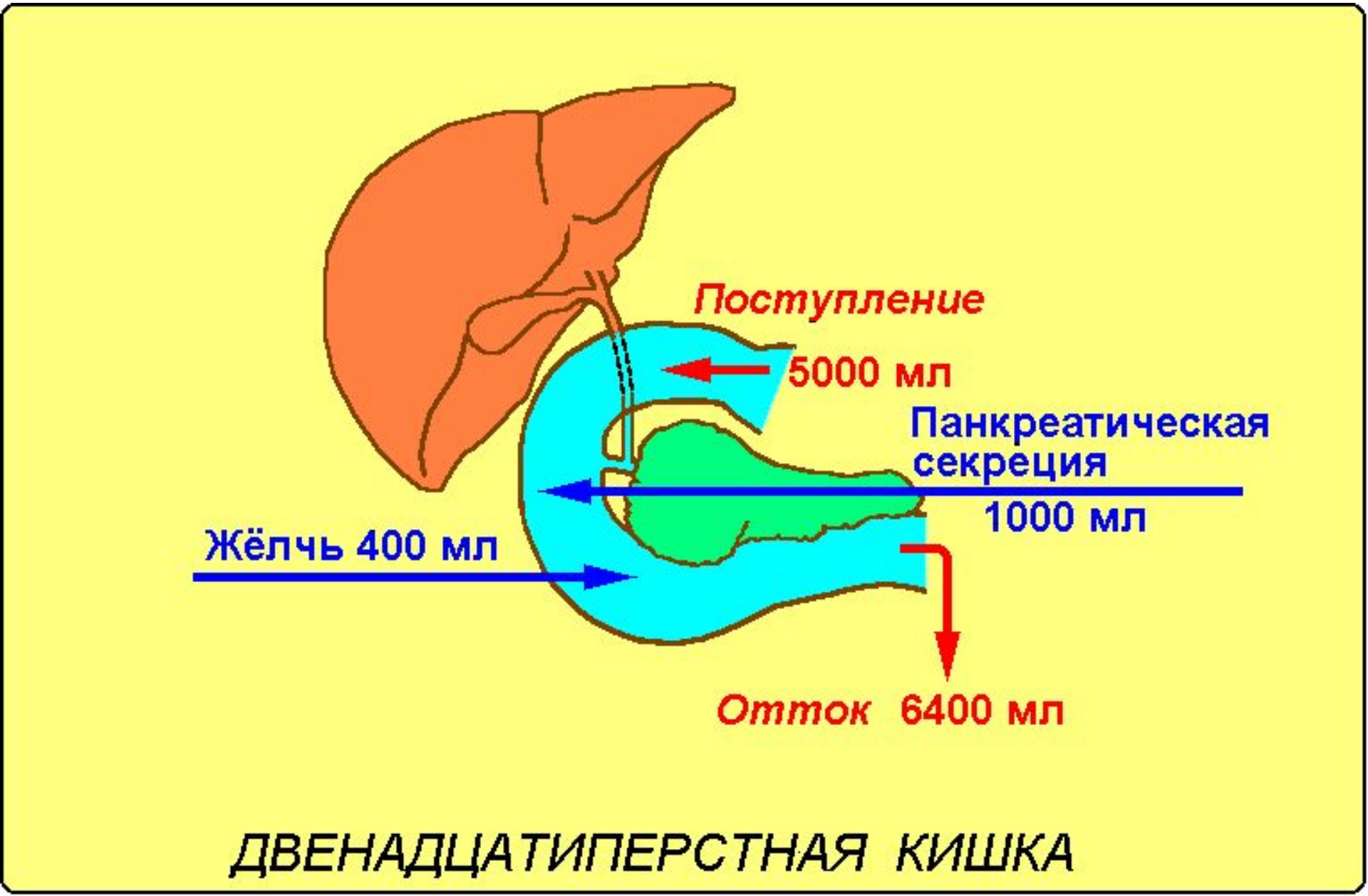

Баланс воды в ЖКТ

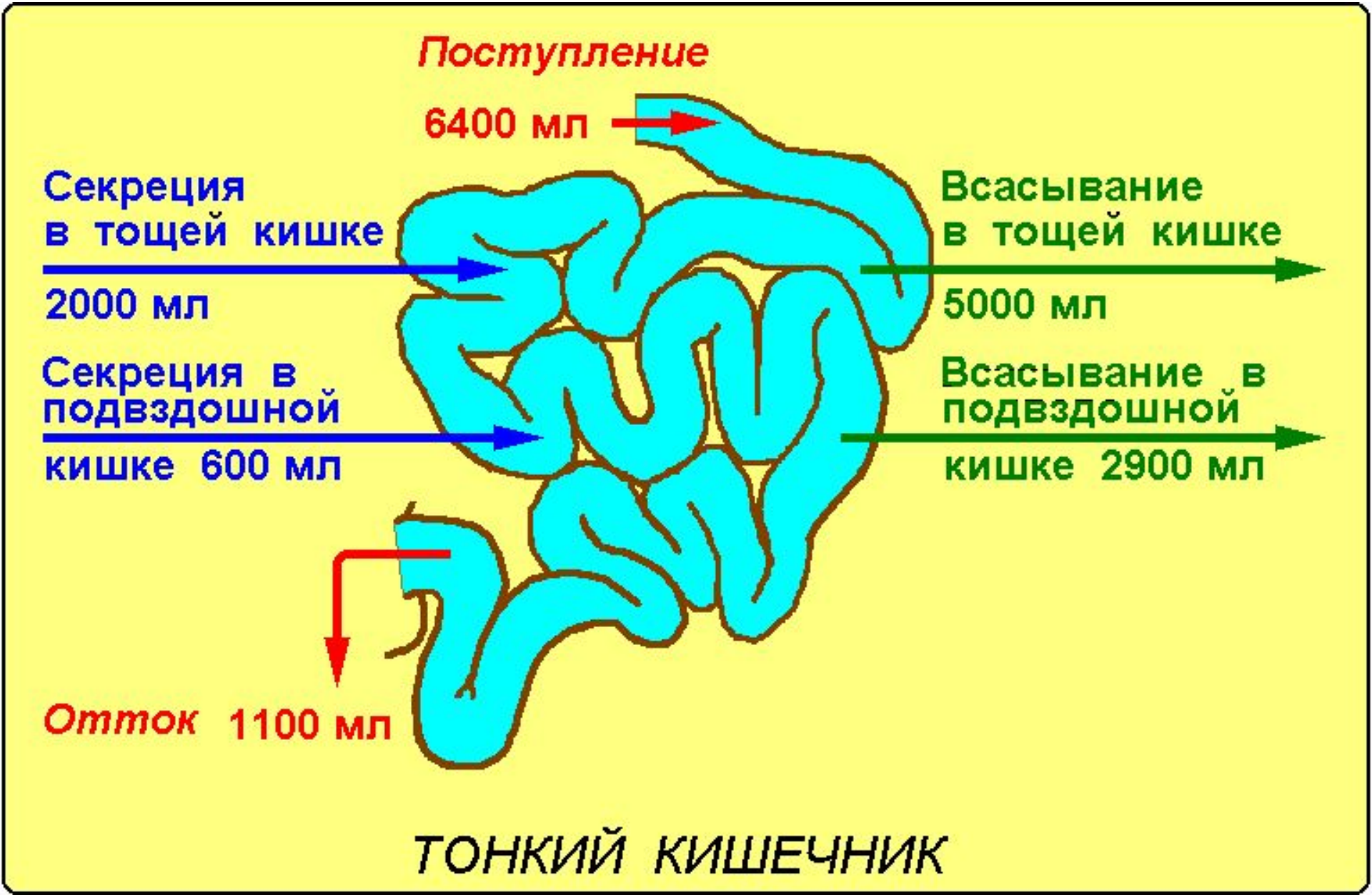

Баланс воды в ЖКТ

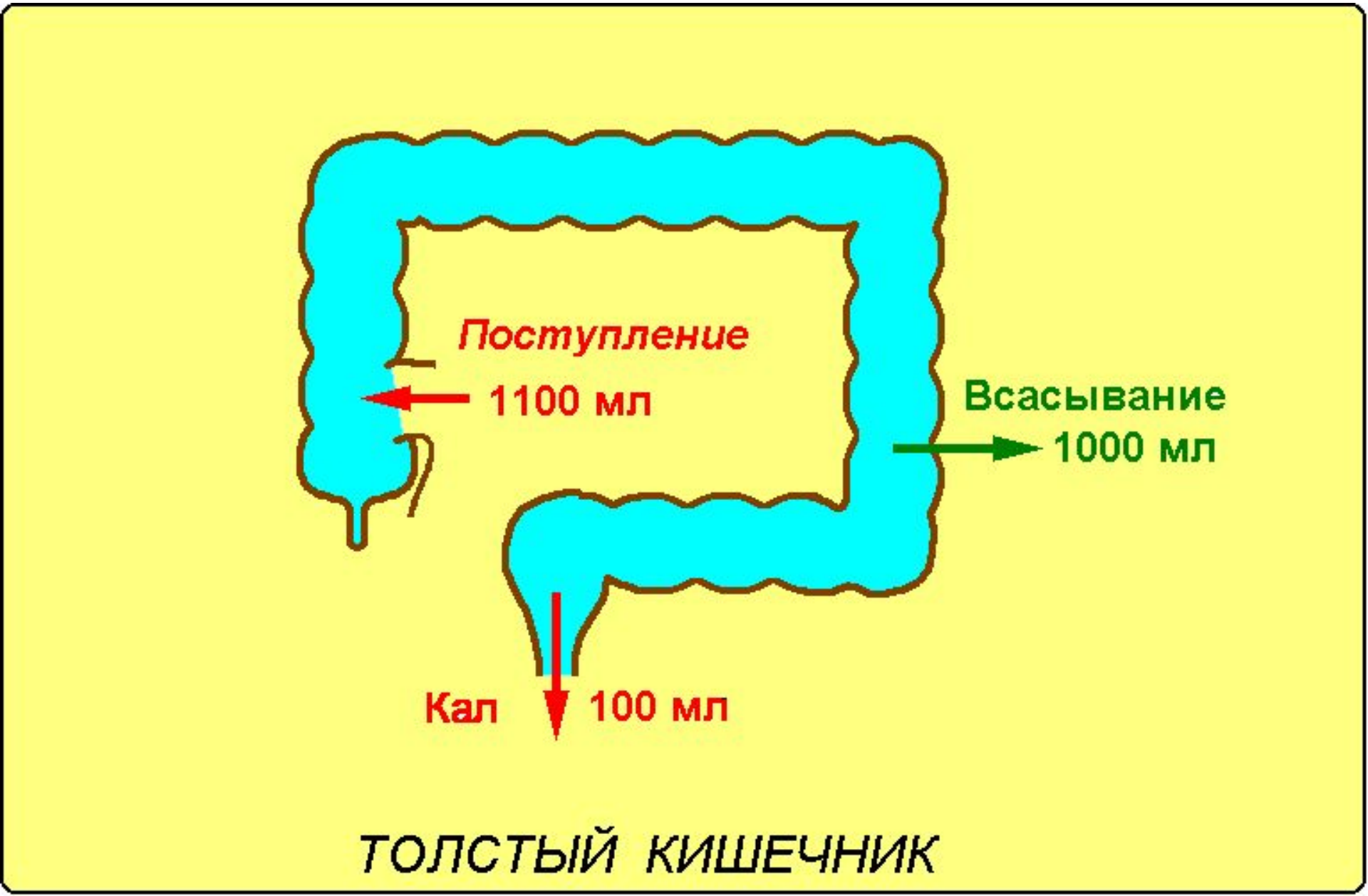

Вода
Пищевод
Алкоголь
Желудок
Желчный проток
Проток поджелудочной железы
Кальций
Магний
Железо
Двенадцати-перстная кишка
Моносахариды, глюкоза, галактоза
Жирорастворимые витамины
Тощая кишка
Жиры, жирные кислоты, моноглицериды
Водорастворимые витамины
Белки и аминокислоты
Подвздошная кишка
Витамин B_{12}
Соли желчных кислот
Основания
Хлориды
Жирные кислоты и газы
Вода
Толстая кишка

Топография всасывания веществ из пищеварительного тракта С.74 рис.9.18

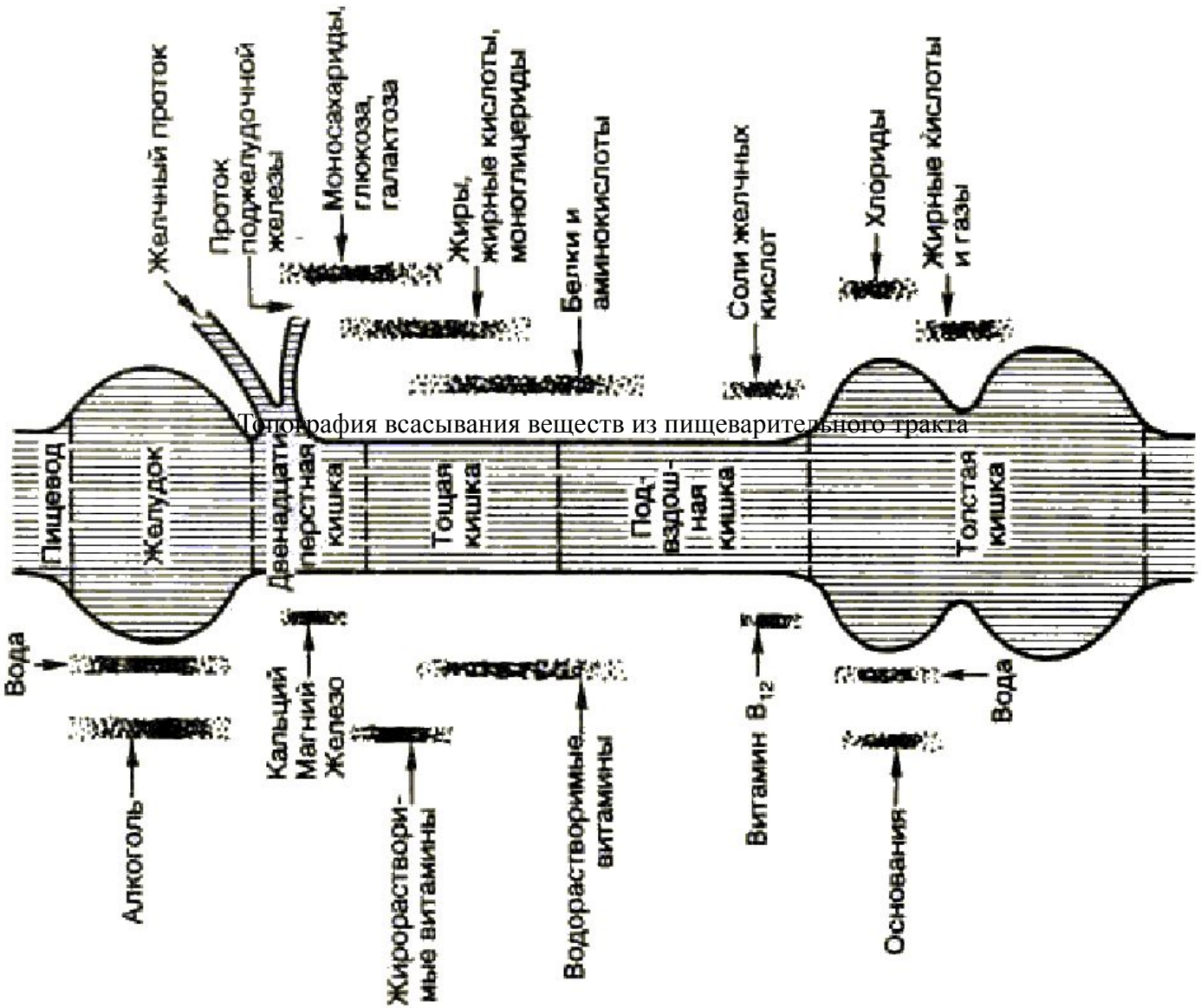

Топография всасывания веществ из пищеварительного тракта