

**ҚАЗАҚСТАН
РЕСПУБЛИКАСЫНЫҢ
ДЕНСАУЛЫҚ САҚТАУ
МИНИСТРЛІГІ**



**ОҢТҮСТІК ҚАЗАҚСТАН
МЕДИЦИНА
АКАДЕМИЯСЫ**

«Балалар аурулары пропедевтикасы» кафедрасы

Презентация

Тақырыбы: Балалардағы ЭхоКГ жүргізу тәсілі және функциональды сынамалар.

Орындаған: Әбдісаттар А.Ғ.

Тобы: В-ЖМҚА-07-19

Қабылдаған: Баймаханова Б.Б.

Шымкент-2021

Жоспар :

I. Кіріспе бөлім

ЭхоКГ жүргізу тәсілі.

II. Негізгі бөлім

1.Диагностикалық маңызы.

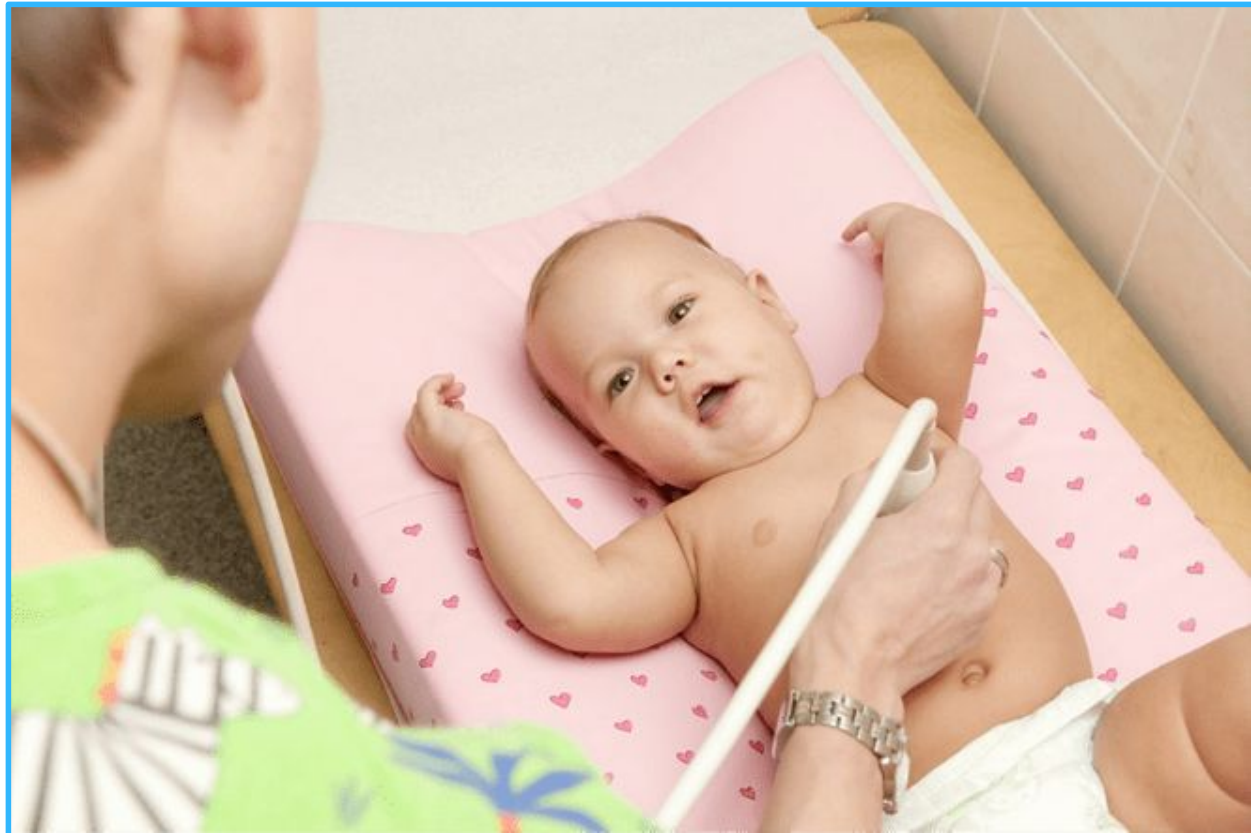
2.Эхокардиографияға дайындық

3.Балалардағы норма көрсеткіштері.

III. Қорытынды

IV. Пайдаланылған әдебиеттер

Жүректің ультрадыбыстық зерттеуі (ЕСНО-КГ, эхокардиография) - инструменталды диагностиканың заманауи әдістерінің бірі. Зерттеудің көмегімен дәрігер жүректің жұмысын және оның жеке құрылымдарын - клапандарды, жүрекшелерді және қарыншаларды бағалай алады. Әдетте эхокардиография барлық балаларға екі рет беріледі: өмірдің бірінші жылында және мектепке барар алдында. Зерттеу жүректің және оған іргелес ірі тамырлардың әртүрлі патологияларын алып тастауға немесе диагностикалауға мүмкіндік береді. Әдетте, кардиологтар емдеуді эхокардиография мен ЭКГ нәтижелерін алғаннан кейін ғана тағайындайды.



Балада жүректің ультрадыбыстық зерттеуін келесі жағдайларда жүргізу керек:

- аускультацияда жүрек шуының болуы;
- баланың шаншу, тарту, ауыру сипатындағы жүрегіндегі ауырсыну шағымдары;
- кеуде қуысының деформациясы;
- жоғарғы қан қысымы;
- ұзаққа созылған құрғақ жөтел;
- жүрек аймағында немесе субклавиялық шұңқырда діріл немесе «дірілдеу» сезімі;
- жиі суық түс, бозару, көк аяқ-қолдар, мұрын-ерін үшбұрышы (кішкентай балаларда жылағанда, кеудеге сорғанда);
- әлсіздік;
- балада бірнеше рет есінен тану;
- жиі пневмония;
- жақын туыстарындағы жүрек ауруы;
- шамадан тыс терлеу, аяқ-қолдың ісінуі;
- физикалық дамудың артта қалуы және т.б.

Зерттеу барысында маман назар аударады және ескертеді:

- қарыншалардың, жүрекшелердің және қарыншалар аралық қабырғаның қалыңдығы;
- жүрек қуыстарының мөлшері;
- жүректің және оның қуыстарының ірі тамырларындағы қан ағымының сапасы мен жылдамдығы;
- миокардтың жиырылу қабілеттілігі;
- кейбір басқа индикаторлар.

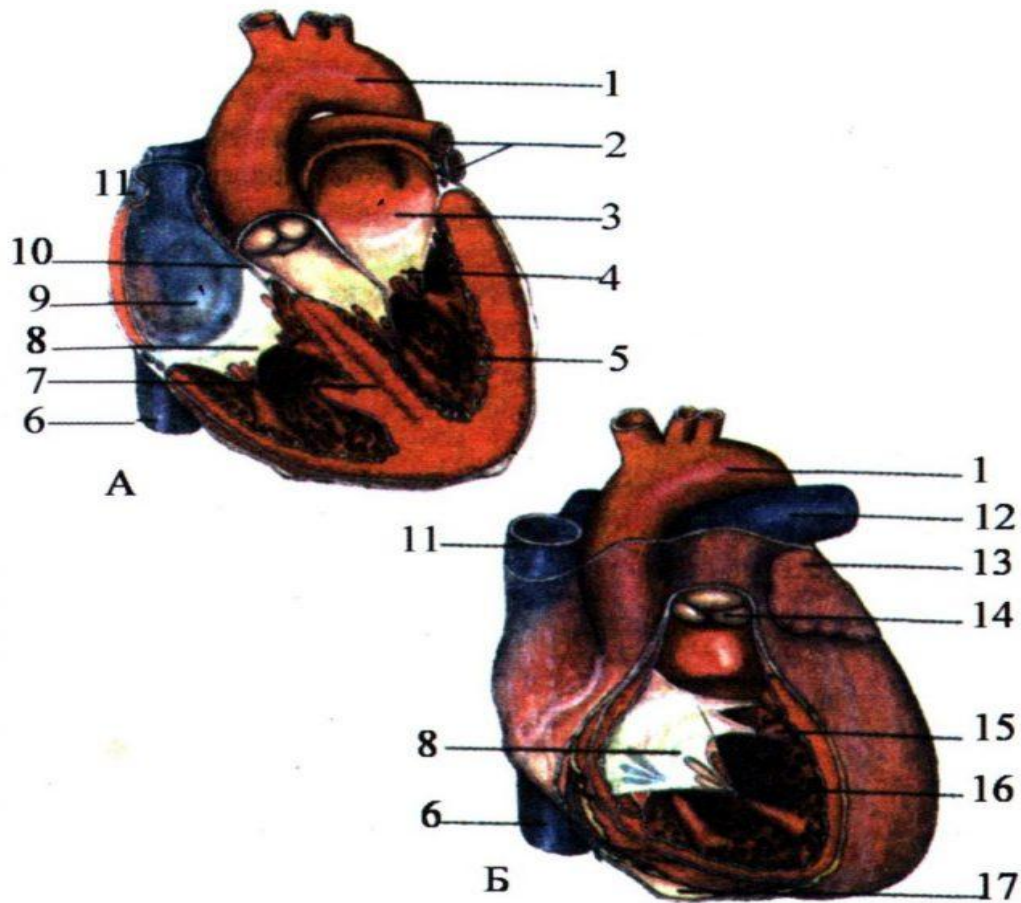
Сондай-ақ, эхокардиография кезінде жүрек қақпақшаларының жұмысы, олардың жеткіліксіздігі немесе стенозының болуы бағаланады.

Жүректің ультрадыбыстық зерттеуі келесі жүрек-қан тамырлары патологиясын диагностикалаудың негізгі әдісі болып табылады:

- жүректің әр түрлі туа біткен және жүре пайда болған ақаулары (қарынша аралық ақаулар, митральды стеноз және митральды жеткіліксіздік, трикуспид және қолқа қақпағының ақаулары және т. б.);
- қолқа аневризмасы;
- қарыншалар немесе жүрекшелер миокардының гипертрофиясы;
- кардиомиопатияның әртүрлі нұсқалары (гипертрофиялық, кеңейтілген);
- жүрек камераларында қан ұйығыштары;
- миокардит (жүрек бұлшықетінің ортаңғы қабатының қабынуы);
- эндокардит (жүрек бұлшықетінің ішкі қабатының қабынуы);
- миокардтың өзгеруі (тыртықтардың болуы, склеротикалық процестер);
- жүрек камераларында қосымша аккордтар;
- ишемиялық ауру және т.б.

Осы жүрек ауруларын уақтылы диагностикалау дұрыс емдеу үшін өте қажет. Егер қандай да бір жүрек ақаулары кішкентай баладан табылса, онда хирургиялық араласудың қажеттілігі туралы мәселе шешіледі. Жүректің ультрадыбыстық көмегімен анықталатын аурулардың алғашқы кезеңдері жетілдірілген түрлерге қарағанда жақсы емделеді. Сонымен қатар ол баланың дене шынықтыру тобын анықтау үшін қажет. Кез-келген жүрек патологиясы жағдайында кейбір спорт түрлері қарсы көрсетілуі мүмкін. Сондықтан спорт секциясына жазылмас бұрын жүректің ультрадыбыстық зерттеуін жүргізген дұрыс.

Жүректің ультрадыбыстық зерттеуін жүргізу кезінде кішкентай балаға жиі сопақ терезе диагнозы қойылады. Бұл оң және сол жақ жүрекшені байланыстыратын кішкене тесік. Әдетте, біраз уақыттан кейін ол шамадан тыс көбейеді, сондықтан нәрестеде атриальды септаль ақауы болса, алаңдамаңыз. Бұл жағдайда кардиологпен кеңесіп, біраз уақыттан кейін қайталанған эхокардиографияға келу керек. Аралық терезе әдетте 5 жасқа дейін жабылады деп саналады. Егер осы сәттен кейін ол қалса, онда олар туа біткен жүрек ауруы туралы айтады және оңтайлы емдеу әдісін таңдау туралы шешім қабылдайды.

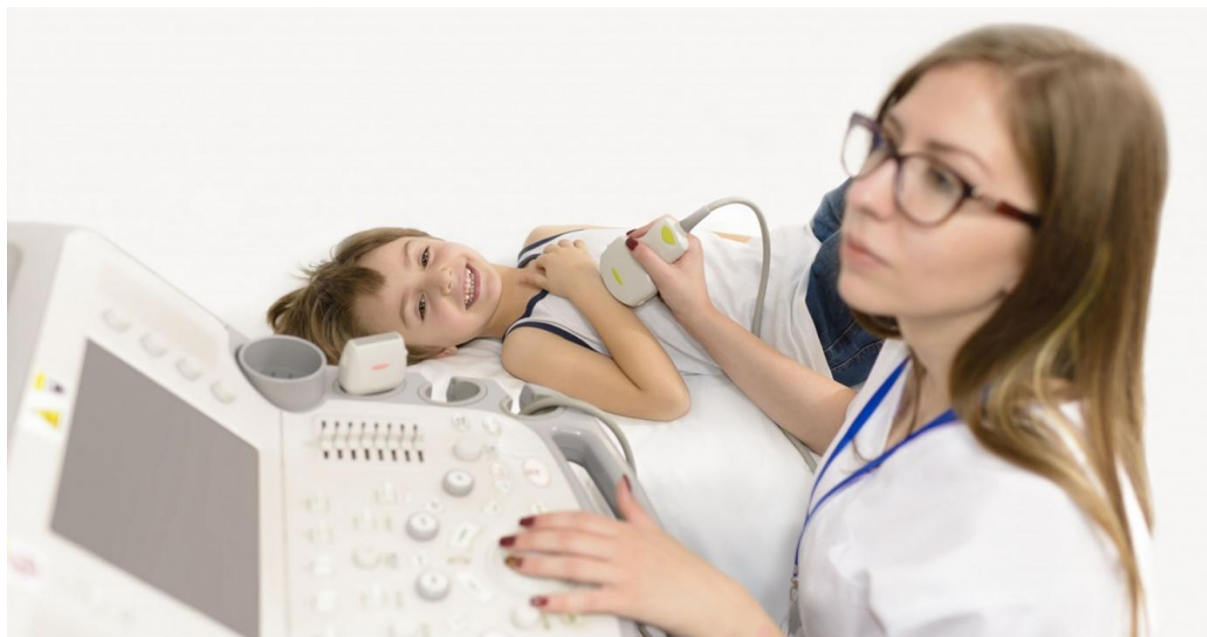

Сурет 176. Жүрек; бойлық кесінді.

А - оң жүрекше; Б - оң қарынша; 1 - қолқа иіні (arcus aortae); 2 - өкпелік веналар (vv. pulmonales); 3 - сол жүрекше (atrium sinister); 4 - сол жүрекше қарынша қақпағы (valva atrioventricularis sinistra); 5 - сол қарынша (ventriculus sinister); 6 - төменгі қуысты вена (v.cava inferior); 7 - қарыншааралық қалқаны (septum interventricularis); 8 - оң жүрек қарынша қақпағы (valva atrioventricularis dextra); 9 - оң жүрекше (atrium dextrum); 10 - жүрекшеаралық қалқан (septum interatriale); 11 - жоғарғы қуысты вена (v.cava superior); 12 - өкпелік сабау (truncus pulmonalis); 13 - сол құлақша (auricula sinistra); 14 - өкпелік сабаудың жапқышы (valva trunci pulmonalis); 15 - бүртікті бұлшықет (m.papillaris); 16 - жүректің шарбақшалары (trabeculae carneae); 17 - жүрек қабы (pericardium).

Эхокардиографияға дайындық

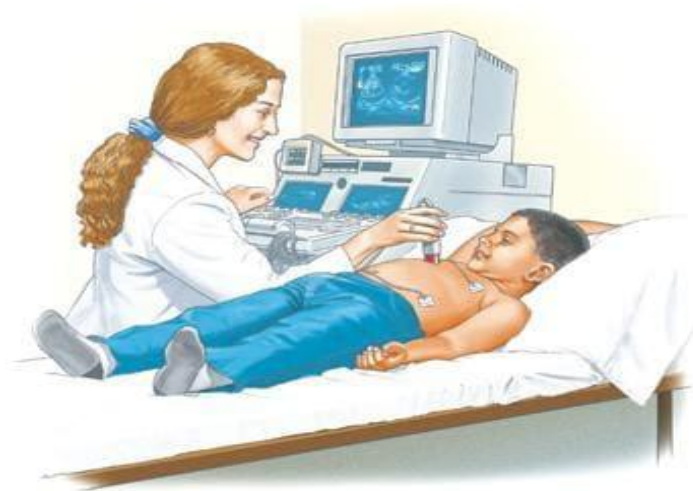
Эхокардиографияны жасамас бұрын арнайы дайындық қажет емес. Сарапшылар процедурадан бұрын спорттық жаттығулармен айналысуға кеңес бермейді. Егер бала мазасыздыққа қарсы немесе стимуляторға қарсы дәрі қабылдаса, дәрігермен кеңесу керек. Кейбір дәрі-дәрмектер ультрадыбыстық сканерден 1-2 күн бұрын бас тартуға мәжбүр болуы мүмкін, олар жүрек бұлшықетінің суретіне әсер етпейді. Зерттеуді бастамас бұрын, сіз баланы тыныштандыруға тырысыңыз, сонда оның импульсі нормативтік мәндерге сәйкес келеді.



Процедура қалай жүріп жатыр?

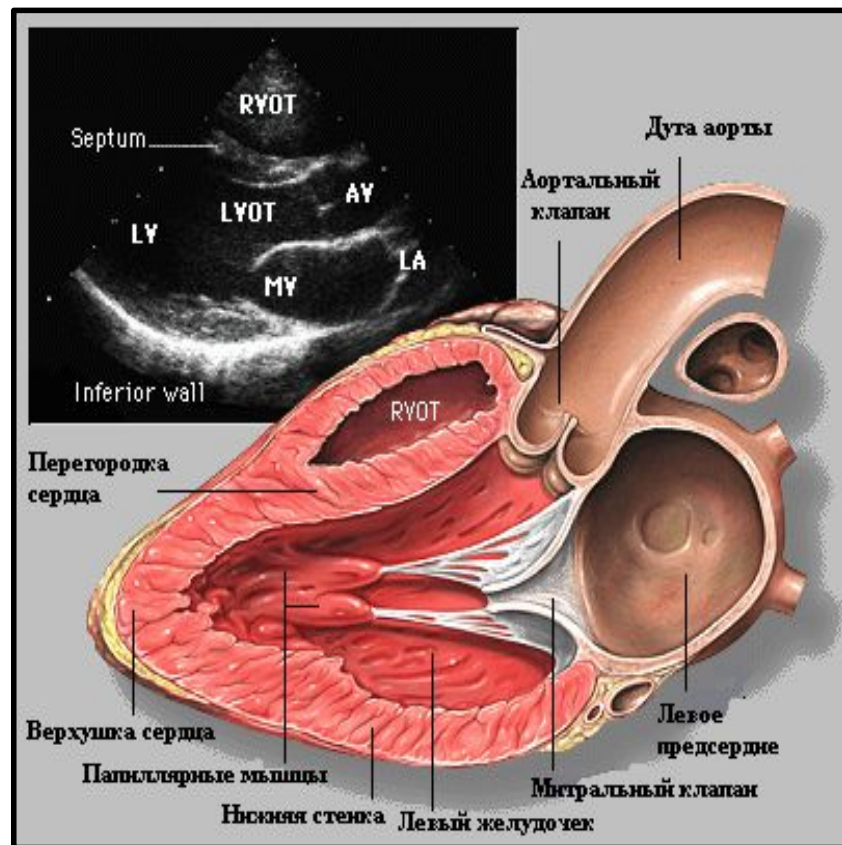
Жүректің ультрадыбыстық бөлмесінде бала беліне дейін шешініп, диванға жатуы керек. Егер нәресте өте кішкентай болса, онда ата-аналардың біреуі баланы ұстап, тыныштандыратын маманға көмектеседі. Кеудеге гель қолданылады, бұл сенсормен теріге жақсы тиюі үшін қажет. Ультрадыбыстық сенсордан жүректің ішкі құрылымдарының бейнесі мониторға беріледі, дәрігер тексеріліп жатқан параметрлерді жазады. Ультрадыбыстық диагностикалық процедура әдетте 15-20 минуттан аспайды.

Ультрадыбыстық көмегімен алынған барлық көрсеткіштер арнайы формада жазылады. Нәтижелер науқасқа дәрігердің қорытындысымен бірге беріледі. Қажет болса, ультрадыбыстық маман сізді кардиологқа немесе басқа дәрігерге жібере алады.



ЭхоКГ-мен спектрлік анализі және CDC

Баланың жүрегінің ультрадыбыстық зерттеуі (эхокардиография) осы органның жұмысын ультрадыбыстық толқындардың көмегімен бағалауға, ауруларды анықтауға және ақауларды анықтауға мүмкіндік береді. Процедура барысында камералардың өлшемдері, қабырғалардың қалыңдығы, қанның қозғалу жылдамдығы, миокардтың, клапан аппаратының, коронарлық артериялардың бастапқы секциясының құрылымын зерттеу және т.б. Ультрадыбыстық зерттеу аз уақытты алады (15-30 минут), нақты ақпарат береді және денсаулыққа зиян келтірмейді.



Баланың жүрегінің ультрадыбыстық зерттеуі келесі көрсеткіштер бойынша жүзеге асырылады:

- жылдам шамадан тыс жұмыс, физикалық жүктеме кезінде қатты терлеу
- электрокардиограмма (ЭКГ) нәтижелеріне негізделген патологиялық өзгерістер
- жиі суық тию, пневмония
- қолайсыз тұқым қуалаушылық
- жүректегі ауырсыну
- суық аяғы
- жүрек шуы
- салмағы аз
- есінен тану
- терінің, әсіресе ауыздың айналасындағы цианоз (көк)
- жүрек соғысының өзгеруі (тахикардия, брадикардия)

Эхокардиография келесі жағдайларда ұсынылады:

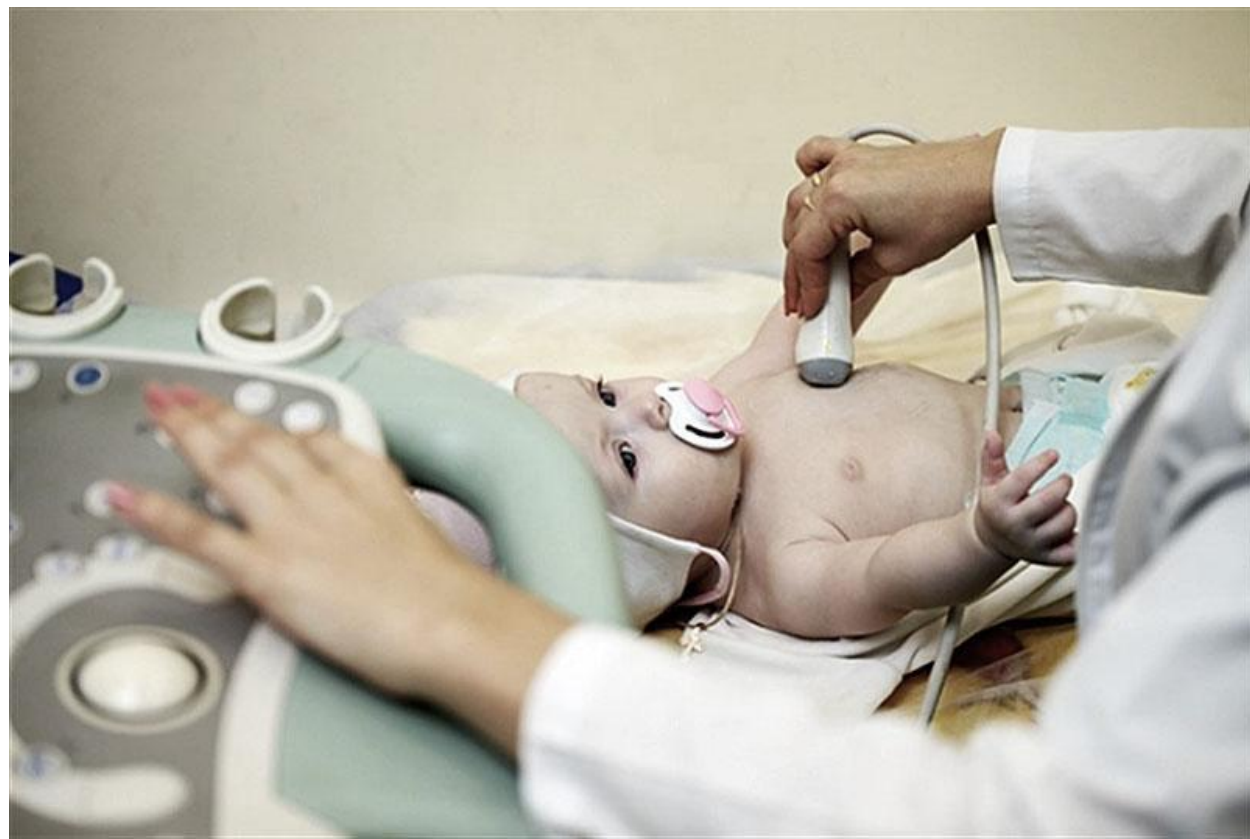- Егер педиатр дәрігер жоспарлы тексеру кезінде жүректің шуылын байқаса.
- Сіздің балаңыз мезгіл-мезгіл сол жағындағы кеуде ауырсынуына шағымданады.
- Жаңа туылған нәресте емшектен бас тартады немесе оны қиындықпен емізеді, бірақ сонымен бірге педиатрдың тексеруі оның денсаулығында ауытқулар болмады.
- Бала жылағанда ерні мен аузының айналасы көгереді.
- Баланың қолы мен аяғы жиі суық болады.
- Ерекше жағдайларда себепсіз естен тану байқалады.
- Бала үнемі күш пен шаршаудың жетіспеушілігін сезінеді, ентігу мен терлеудің жоғарылауымен ауырады.
- Егер ата-аналар өздерінің ұрпақтарының жиі суық тиетінін байқай бастаса, атап айтқанда, ол үнемі пневмонияны дамытады.
- Дене температурасы ұзақ уақыт бойы қалыптыдан төмен.
- Құрғақ жөтел бар, ол суықтың симптомы емес.
- Пальпация кезінде қасықтың астында діріл сезіледі, ал мойында тамырларда пульсация пайда болады.
- Бала салмағын жақсы көтере алмай жатыр.
- Отбасында ядролар бар, бұл жаман тұқым қуалаушылықты білдіреді.
- ЭКГ аралас нәтиже көрсетті.
- Нәресте ультрадыбыстық сканерлеуді бір ай мен бір жылда өткізуі керек.

Сәбиге арналған

Бір айдан бір жарым айға дейін жаңа туған нәрестеге арналған эхокардиография күнделікті процедура болып табылады және барлық нәрестелерге тағайындалады. Егер патологияға күдік болса, мұндай шешім қабылдайды, мысалы:

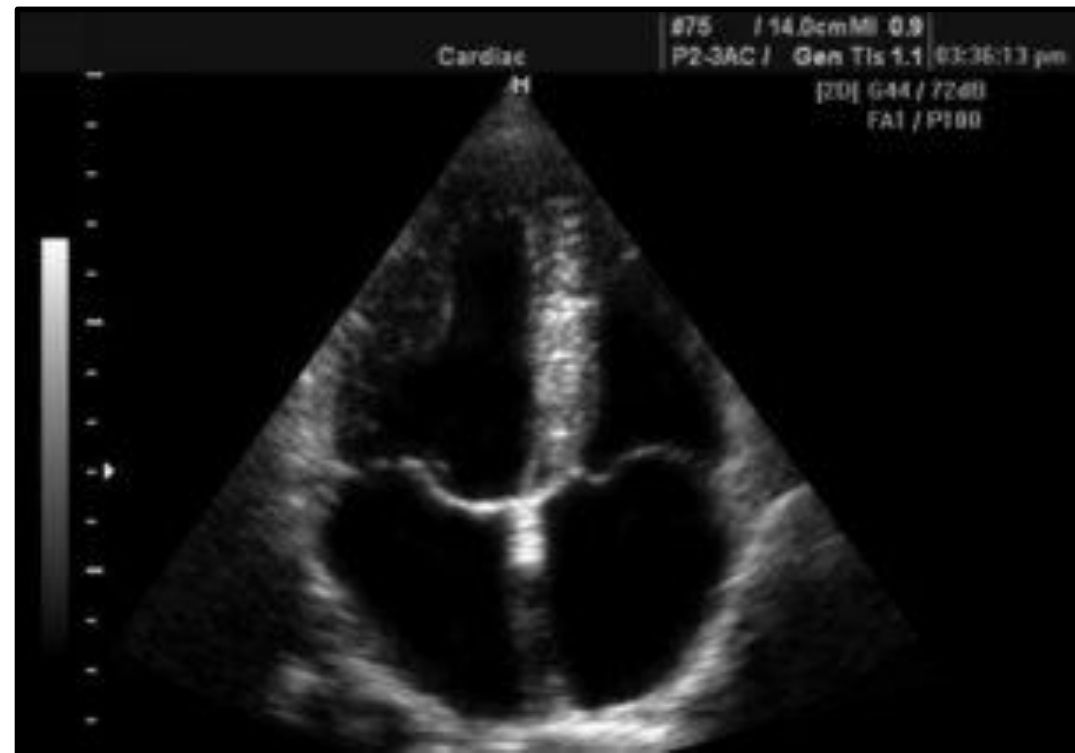
1. Тыңдаған кезде жүректе күңкілдер пайда болады.
2. Теріде көк дақтар мен табиғи емес «эбру» байқалады.
3. Жылау кезінде баланың аузының айналасы көгереді.

Егер ауытқулар расталмаса, процедура қайталанбайды. Бірақ егер жүректің жұмысындағы немесе дамуындағы ауытқулар байқалса, жағдай дәрігерлердің бақылауына алынады.



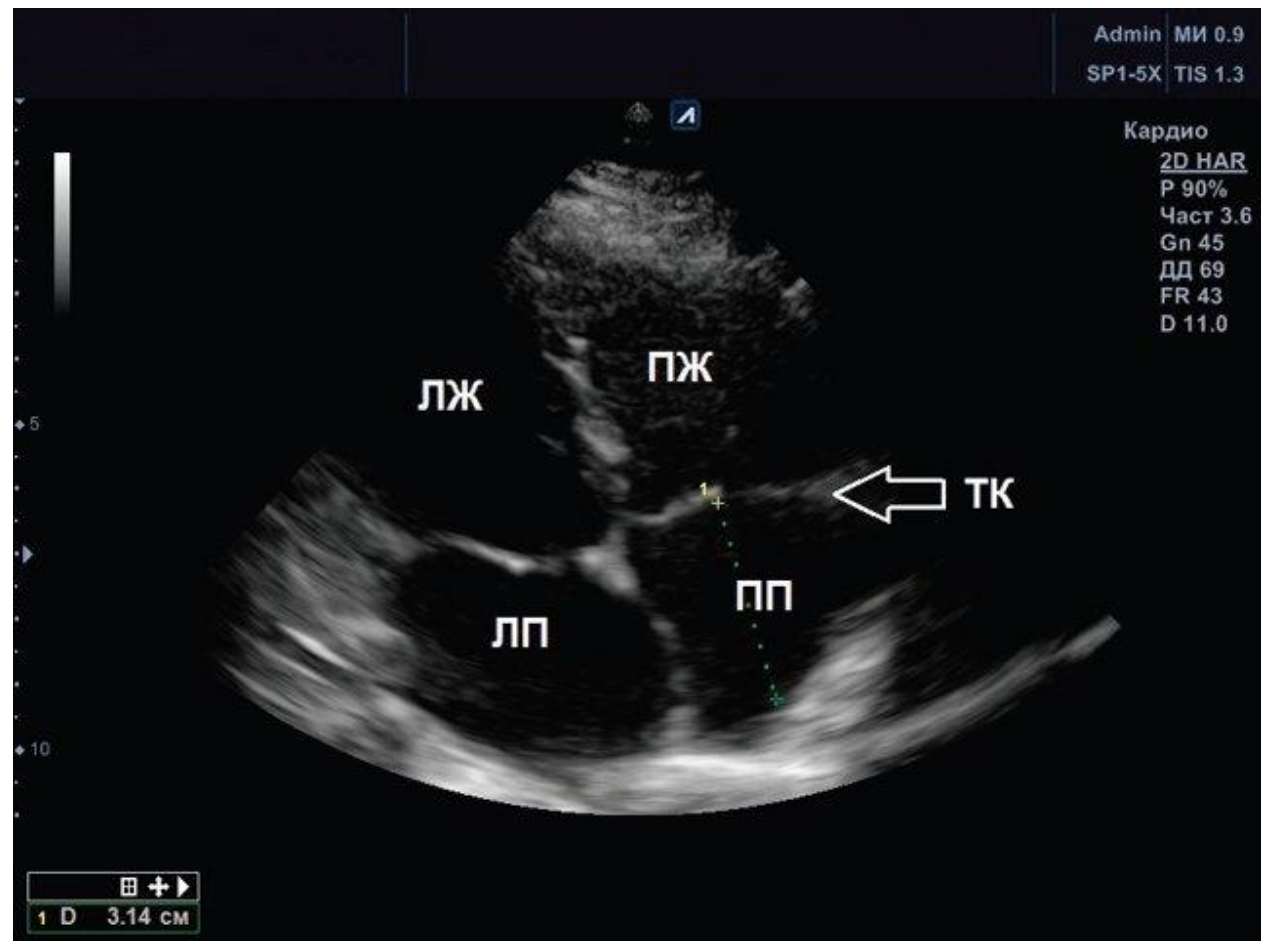Науқасты ультрадыбыстық аппаратураның көмегімен тексеретін маман мыналарды көреді:

- ✓ Мүшелер камералары, олардың мөлшері, тұтастығы және жағдайы.
- ✓ Жүрекшелердің, қарыншалардың қабырғалары, олардың қалыңдығы.
- ✓ Клапандар қалай жұмыс істейді және олардың жағдайы.
- ✓ Жүрек тамырлары.
- ✓ Таралым.
- ✓ Жүректің бұлшықеттері.
- ✓ Перикардияда сұйықтықтың болуы немесе болмауы.



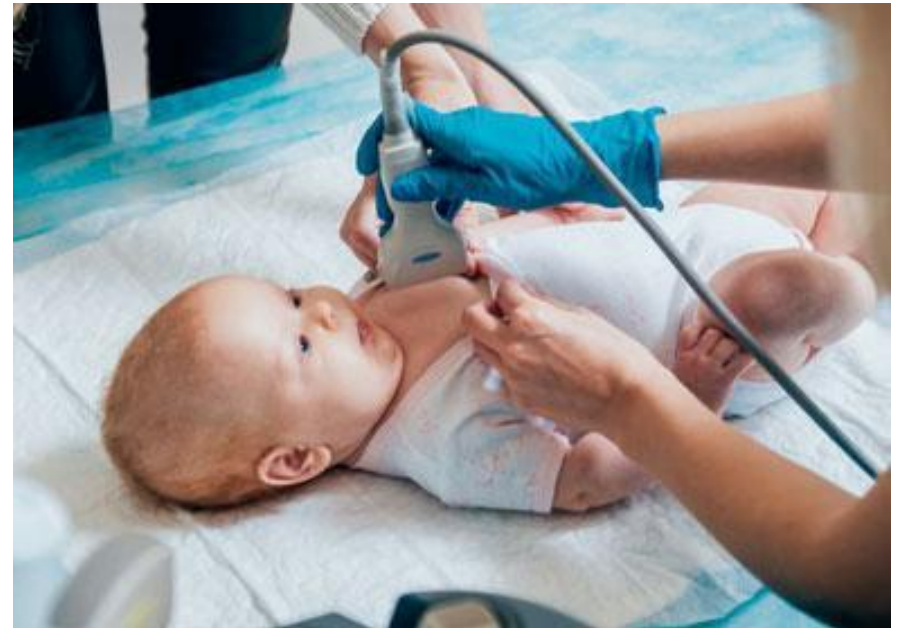Жүректің ультрадыбыстық көмегімен балаға келесі диагноз қоюға болады:

- Жүрекшелер ырғағының бұзылуы.
- Миокард инфарктісі.
- Қан ұюы.
- Және басқа органдар қабынулары.
- Неоплазмалар.
- Ишемиялық ауру.



Жаңа туылған нәресте үшін нормалар:

- Сол жақ қарынша, қабырға қалыңдығы: 4,5 мм.
- Оң жақ қарынша, мұнда қалыңдығы: 3,3 мм.
- Жүрек бұлшық еті, жиырылу жиілігі минутына: 120 - 140.
- Қарыншааралық перде: 3 - 9 мм.
- Қолқа диаметрі: нақты мәліметтер жоқ.
- Сол жақ қарынша, шығару фракциясы: 66 - 76%.



Возраст мес/год	КДД ЛЖ	ТЗС ЛЖ	КСД ЛЖ	Диаметр Ао	ТМ ЖПд	Диаметр ЛП	ТСС ПЖд	Диаметр ПЖ
0-1 (м)	13- 23	2-5	8- 16	7-13	2-6	9-17	1-3	2-13
1-3	16- 26	2-5	9- 18	9-15	2-6	10-19	1-3	2-13
3-6	19- 29	3-6	11- 20	10-16	2-6	12-21	1-3	2-14
6-12	20- 32	3-6	12- 22	10-17	2-6	14-24	1-4	3-14
1-3 (г)	23- 34	3-7	13- 22	11-18	2-6	14-26	1-4	3-14
3-6	25- 36	3-8	14- 25	13-21	3-7	15-27	1-4	4-15
6-10	29- 44	4-8	15- 29	13-26	4-8	16-31	1-4	5-16
11-14	34- 51	5-9	21- 35	15-30	5-8	19-32	1-4	7-18

Расшифровка аббревиатур в таблице:
ЛЖ – желудочек левый
ПЖ – желудочек правый
КДД – диаметр конечный диастолический
КСД – диаметр конечный систолический
Ао – аорта
ЛП – предсердие левое
ТЗС – толщина (размер) задней стенки
ТМЖПд – диастолическая толщина межжелудочковой перегородки
ТСС – толщина средней стенки

Эхокардиографияның көптеген көрсеткіштері бар, бірақ әдетте жүрек диагнозы тағайындалады, егер:

1. Педиатр дәрігер баланы стетоскоппен тыңдағанда жүректің денсаулығына күмәнданады (ол шу естеді немесе ырғақтың бұзылуын белгілейді).
2. Ауыстырылған жүктемеден кейін нәресте цианозға ұшырайды (жоғарғы еріннің үстіндегі аймақтың көк түсі). **Сәбилерде бұл құбылыс айқайлағаннан немесе қатты сорғаннан кейін пайда болуы мүмкін.**, үлкен балаларда - физикалық күш түскеннен кейін.
3. Бала әлсіз салмақ қосуын көрсетеді.
4. Бала төс сүйегінің сол жағындағы ауру сезіміне шағымданады.
5. Бала тез шаршайды, терлейді және жасына сәйкес жүктемелермен де тұншығып кетеді.
6. Баланың аяқ-қолдары жиі қатты суық болады.
7. Бұрын жүректің ультрадыбыстық зерттеуі бұзушылықтарды анықтаған болатын және екінші зерттеу қажет.
8. Аяқтардың ісінуі пайда болады.
9. Зерттеуге педиатр дәрігері тапсырыс берді.

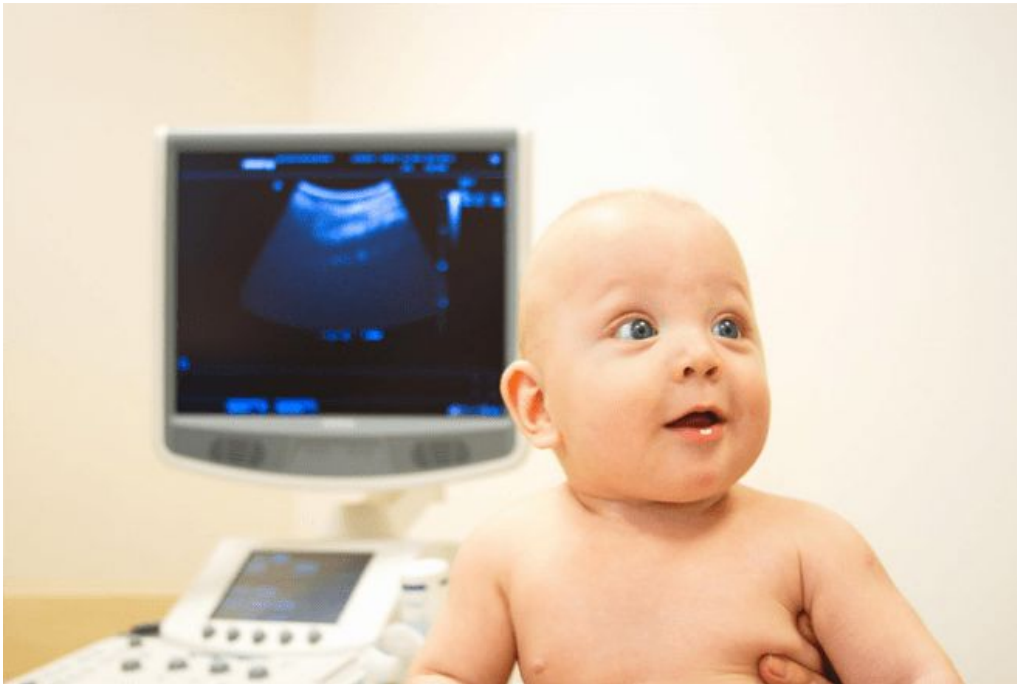Міндетті эхокардиография - әр бала 1 ай, 1 жас, 7 және 14 жаста жүргізетін қазіргі заманғы балалар денсаулығын қорғау скринингтік зерттеулерінің бөлігі.



Процедура неше жаста?

Диагностикада жас шектеулері жок - тіпті жаңа туған нәрестелер үшін де бір аптадан аспайды (осы жастағы балалар үшін диагноздың нәтижелеріне негізделген индикаторлардың нормалары бар).

Маңызды! Зерттеулер барысында ультрадыбыстың зияны дәлелденбеген, сондықтан бұл медициналық процедуралар қауіпсіз деп саналады және қажет болған жағдайда жиі жасалуы мүмкін.



Трансофагеальды эхокардиография

Зерттеудің бұл нұсқасы сирек және елеулі көрсеткіштер болған жағдайда ғана қолданылады. Әдістің артықшылығы - әдеттегі ультрадыбыста нашар көрінетін жүректің бөліктерін визуализациялау.

Анықтама! Минус - процедура баланың өңешіне арнайы сенсорды енгізуден тұрады, бұл өте жағымсыз.

Жүректі өңеш арқылы зерттеу жүрек-қан тамырлары жүйесінің ауыр аурулары кезінде немесе операциядан кейінгі бақылау үшін тағайындалуы мүмкін (кейбір жағдайларда).

Стресс-тест

Стресс жағдайында тексеру (немесе арнайы препарат астында). Бұл алдын-ала физикалық күш салудан немесе дәрі-дәрмектерді қабылдаудан тұрады, содан кейін дәрігер жаңа жағдайларда органның жұмысын тексереді.

Қарсы көрсеткіштер

Осылайша, эхокардиографияға қарсы көрсетілімдер жоқ, шектеулер бар - ересек балаларға процедурадан 2-3 сағат бұрын тамақтанған жөн, осылайша диафрагма қажетті аймақты визуализациялауға кедергі жасамайды. Бала өте мазасыз немесе өте жағымсыз күйде болады, ал эхокардиография сәтсіздікке ұшырауы мүмкін, сондықтан ата-аналар оны дайындап, емделушіге тексеру кезінде тынышталуына көмектесуі керек.

Қорытынды

Ультрадыбыстық көмегімен жүрек жұмысын зерттеу **мүлдем қауіпсіз және ауыртпалықсыз**. Ол жүрек бұлшықетінің жұмысын нашарлата алмайды немесе жалпы баланың денсаулығына кері әсерін тигізбейді. Балаларға арналған жүректің ультрадыбыстық зерттеуін жүргізу әртүрлі патологияларды анықтауға көмектеседі: туа біткен ақаулар, жүре пайда болған аурулар, миокардтың функционалдық қабілетінің бұзылуы және қан ағымының бұзылуы.

Пайдаланылған әдебиеттер :

1. Балалар ауруларының пропедевтикасы, Мустафина К.А., Маймаков Т.А. (217 бет)
2. <https://www.google.kz/>
3. <https://mamadeti.ru/diagnostika>
4. <https://youtu.be/VlgiW5NrG-0>

НАЗАРЛАРЫҢЫЗҒА РАХМЕТ!!!

