

Анатомия носового клапана. Методы исследования

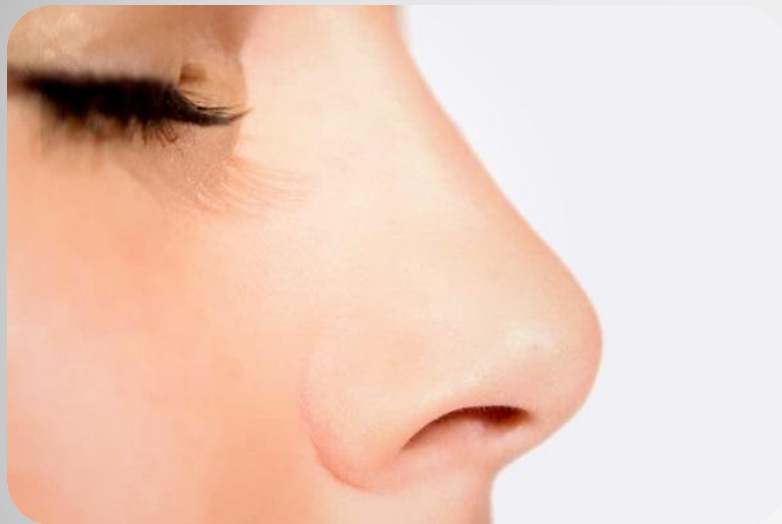
Доклад подготовила студентка
5 курса 6 группы
Лечебного факультета
Виноградова Мария



СЕЧЕНОВСКИЙ
УНИВЕРСИТЕТ

Куратор: Соболев В.П.

Что такое носовой клапан?



Сеченовский
Университет

Анатомия и границы носового клапана

Носовой клапан

Внутренний

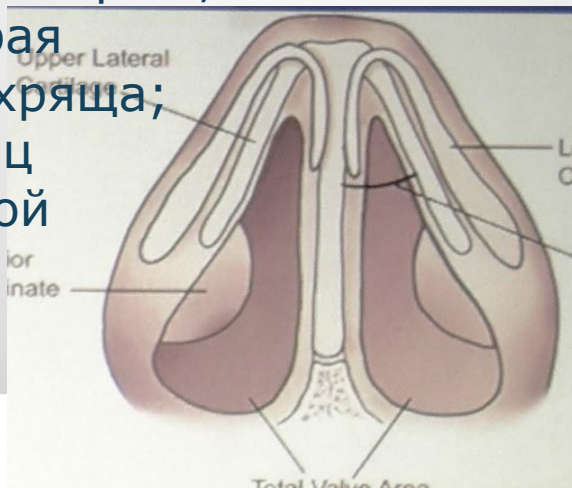
Границы:

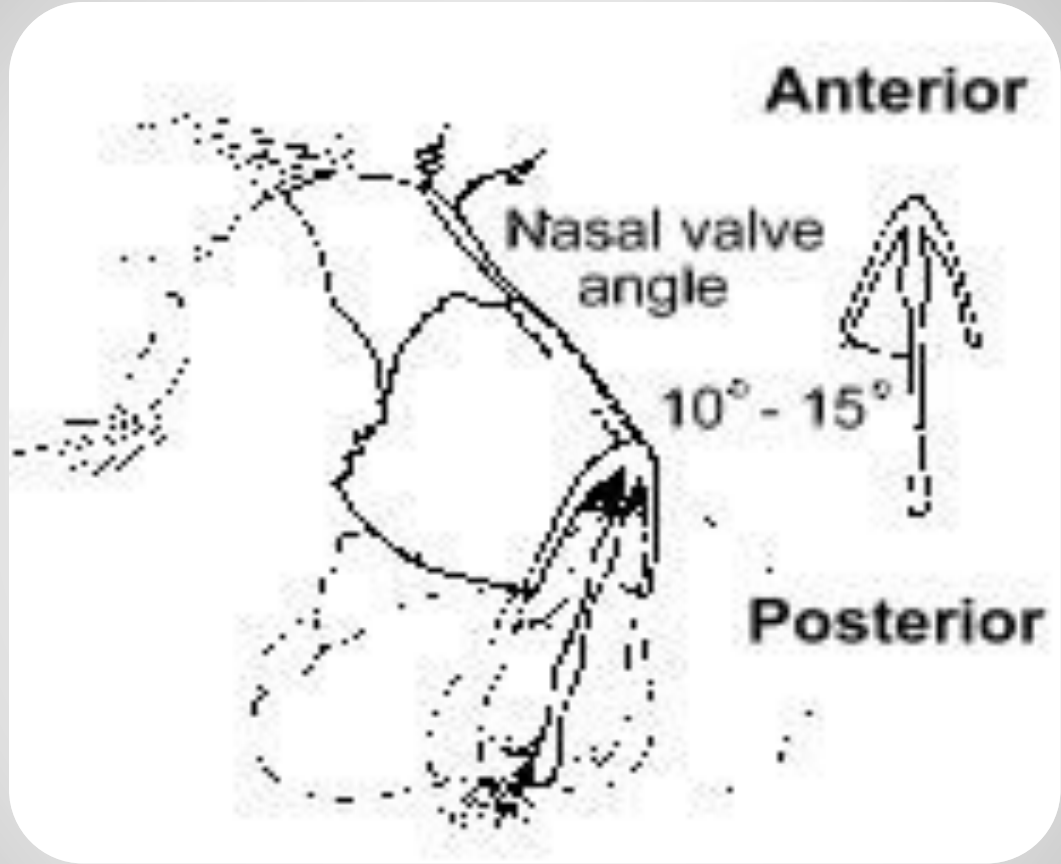
- перегородочный хрящ;
- каудальный край треугольного хряща;
- передний конец нижней носовой раковины.

Наружный (преддверие носа)

Границы:

- колумелла;
- латеральная ножка крыльчатого хряща;
- дно преддверия носа.





СЕЧЕНОВСКИЙ
УНИВЕРСИТЕТ

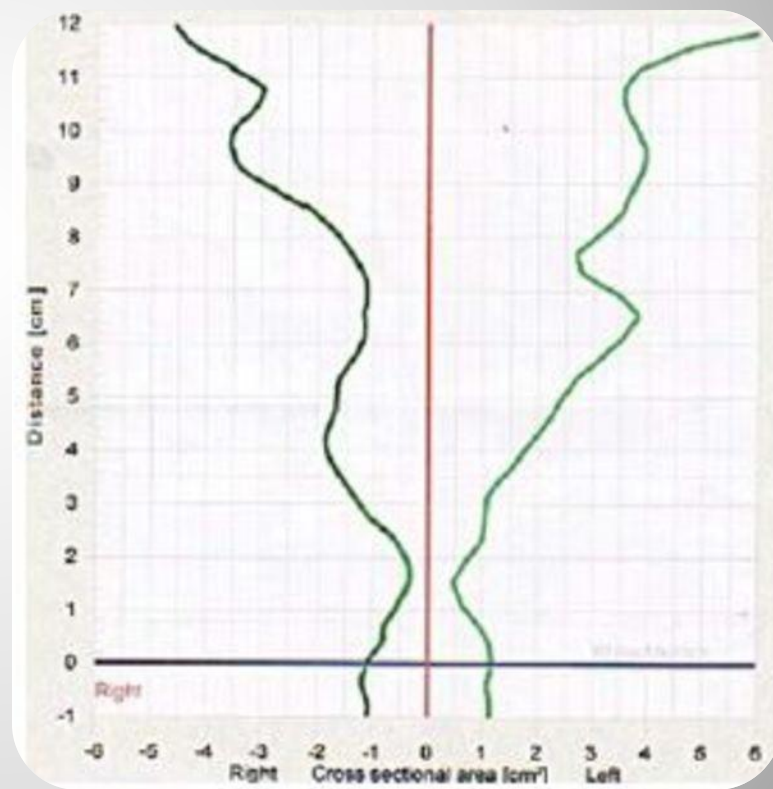

Методы диагностики

- Акустическая ринометрия
- Назометрия
- Плетизмография
- Проба Коттла



СЕЧЕНОВСКИЙ
УНИВЕРСИТЕТ

Акустическая ринометрия



СЕЧЕНОВСКИЙ
УНИВЕРСИТЕТ

Назометрия

- При проведении назометрии в преддверии носа устанавливается датчик, измеряющий изменения давления воздуха во время речи.



СЕЧЕНОВСКИЙ
УНИВЕРСИТЕТ

Плетизмография

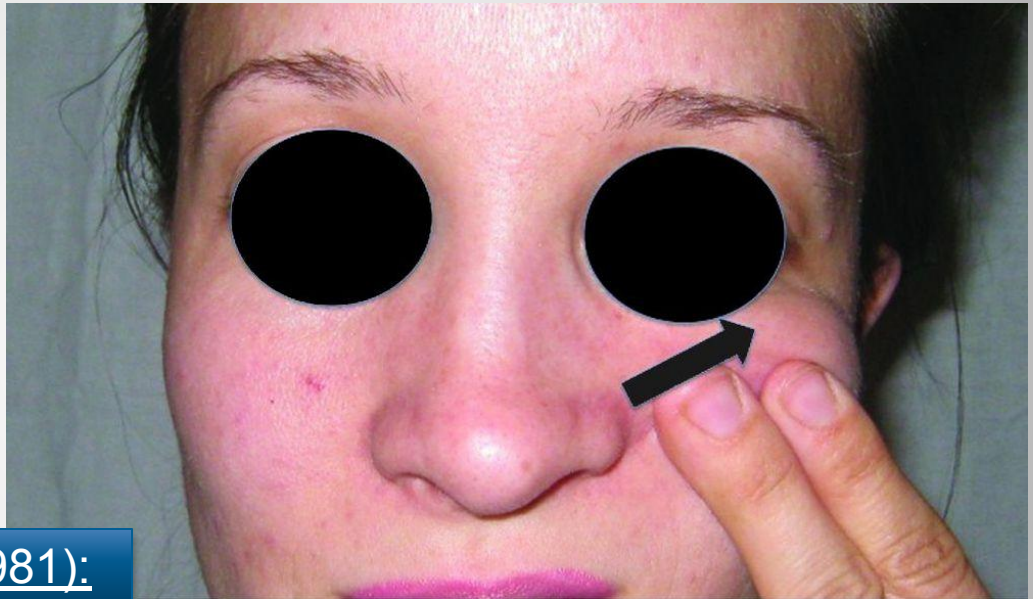


СЕЧЕНОВСКИЙ
УНИВЕРСИТЕТ

Проба Коттла



Maurice H. Cottle (1898 – 1981):



Крыло носа тягой за щеку отодвигают в сторону от средней линии, отводя верхний латеральный хрящ от перегородки носа.





СЕЧЕНОВСКИЙ
УНИВЕРСИТЕТ

Спасибо за внимание