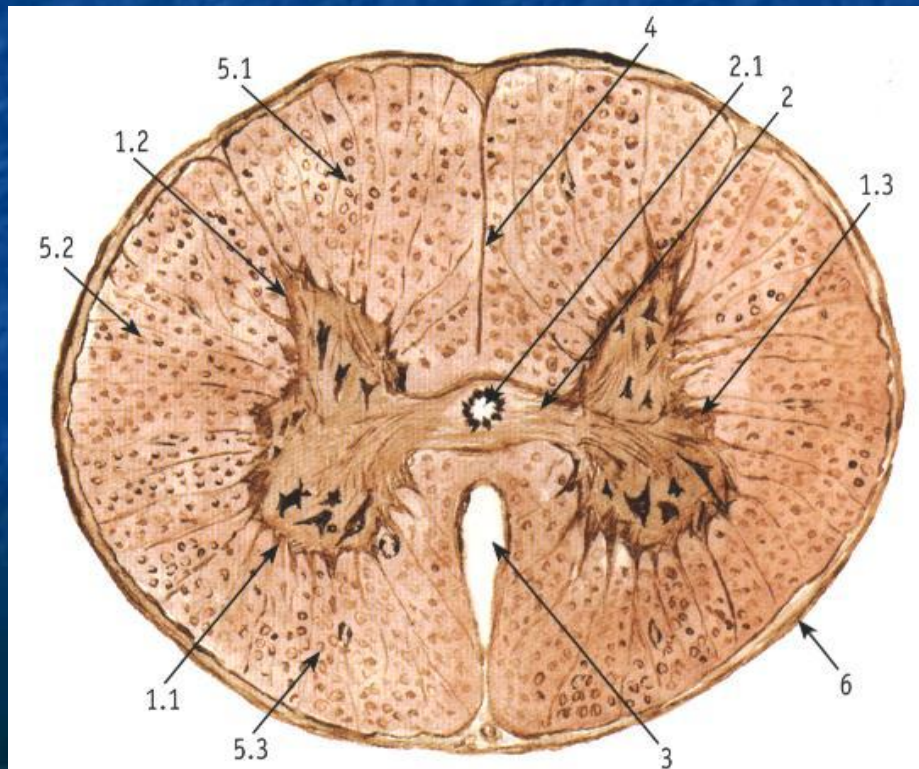


Практикум

Органы нервной

СИСТЕМЫ



Препарат №48-49 Периферический нерв

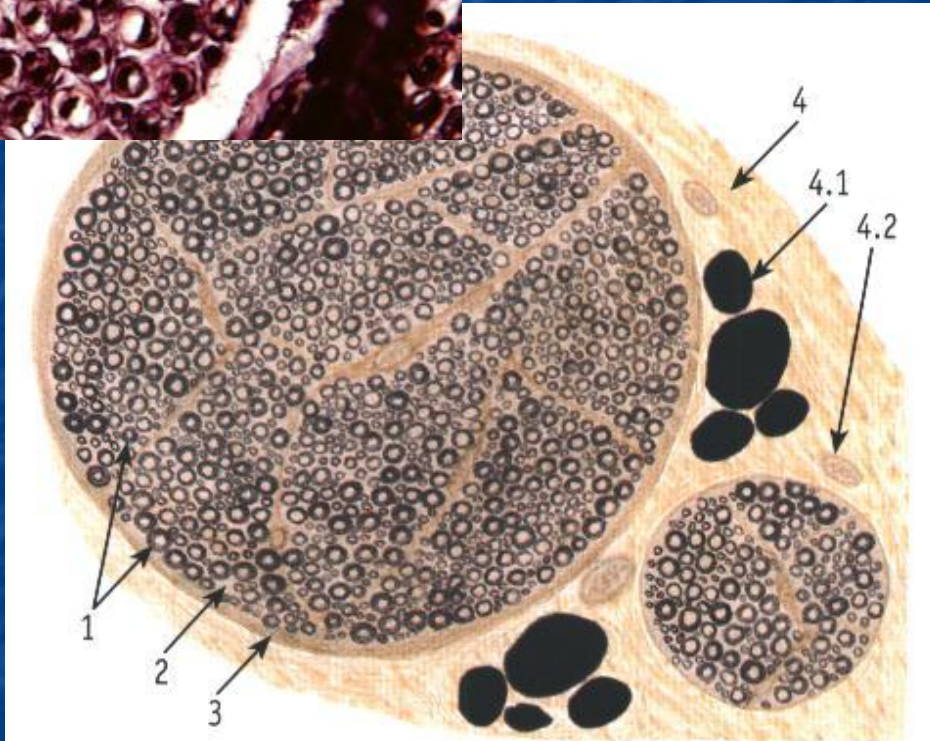
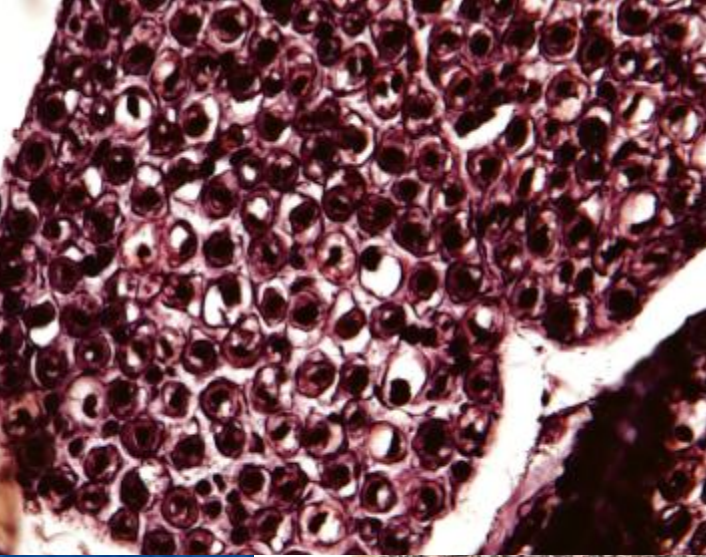
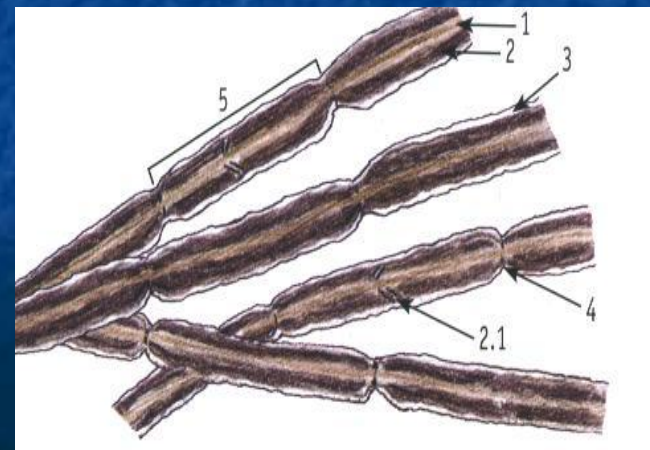



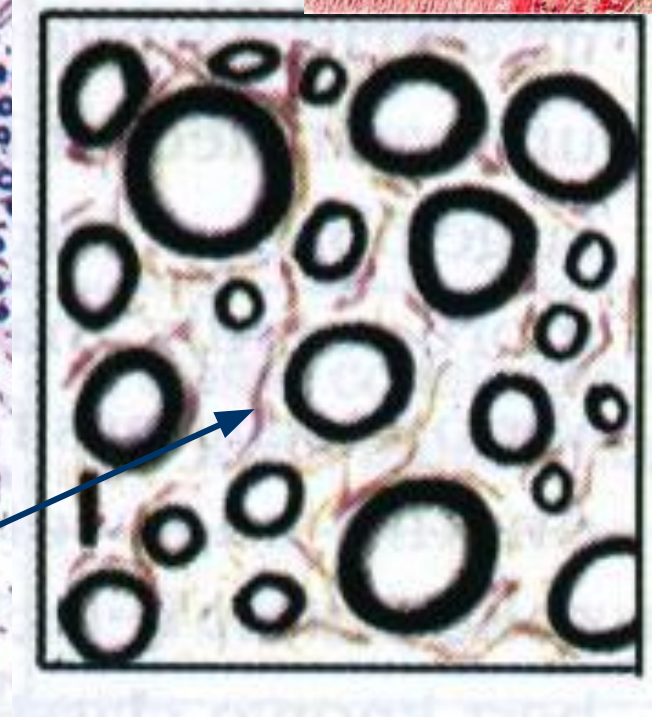
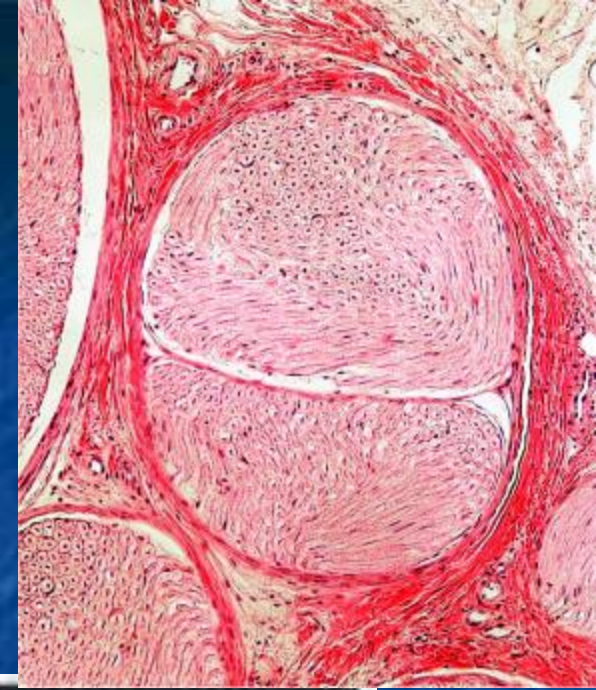
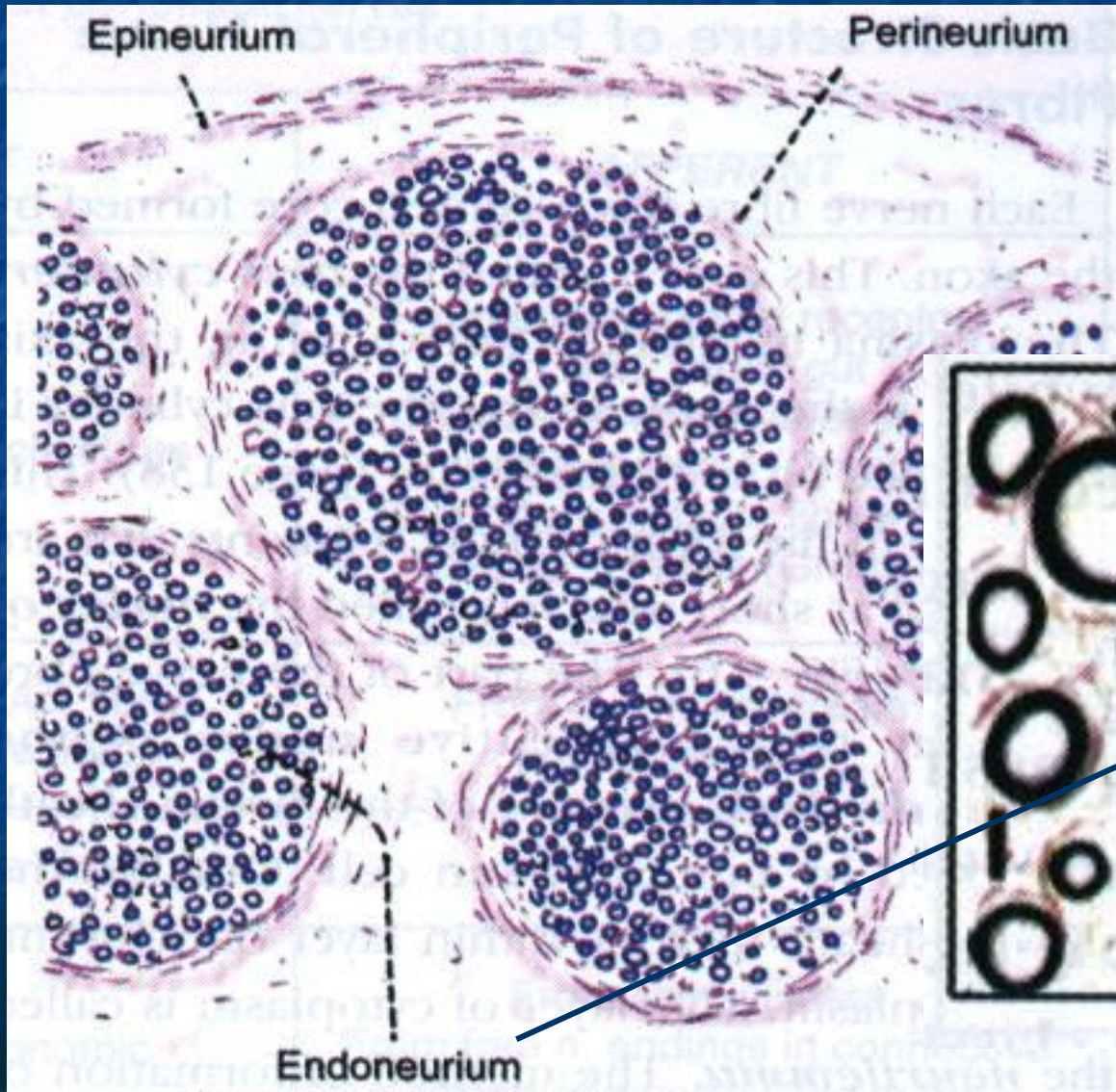
Рис. 94. Нервный ствол (нерв). Поперечный срез
Окраска: осмирование

1 – нервные волокна; 2 – эндоневрий; 3 – периневрий;
4 – эпиневрй; 4.1 – жировая ткань, 4.2 – сосуд

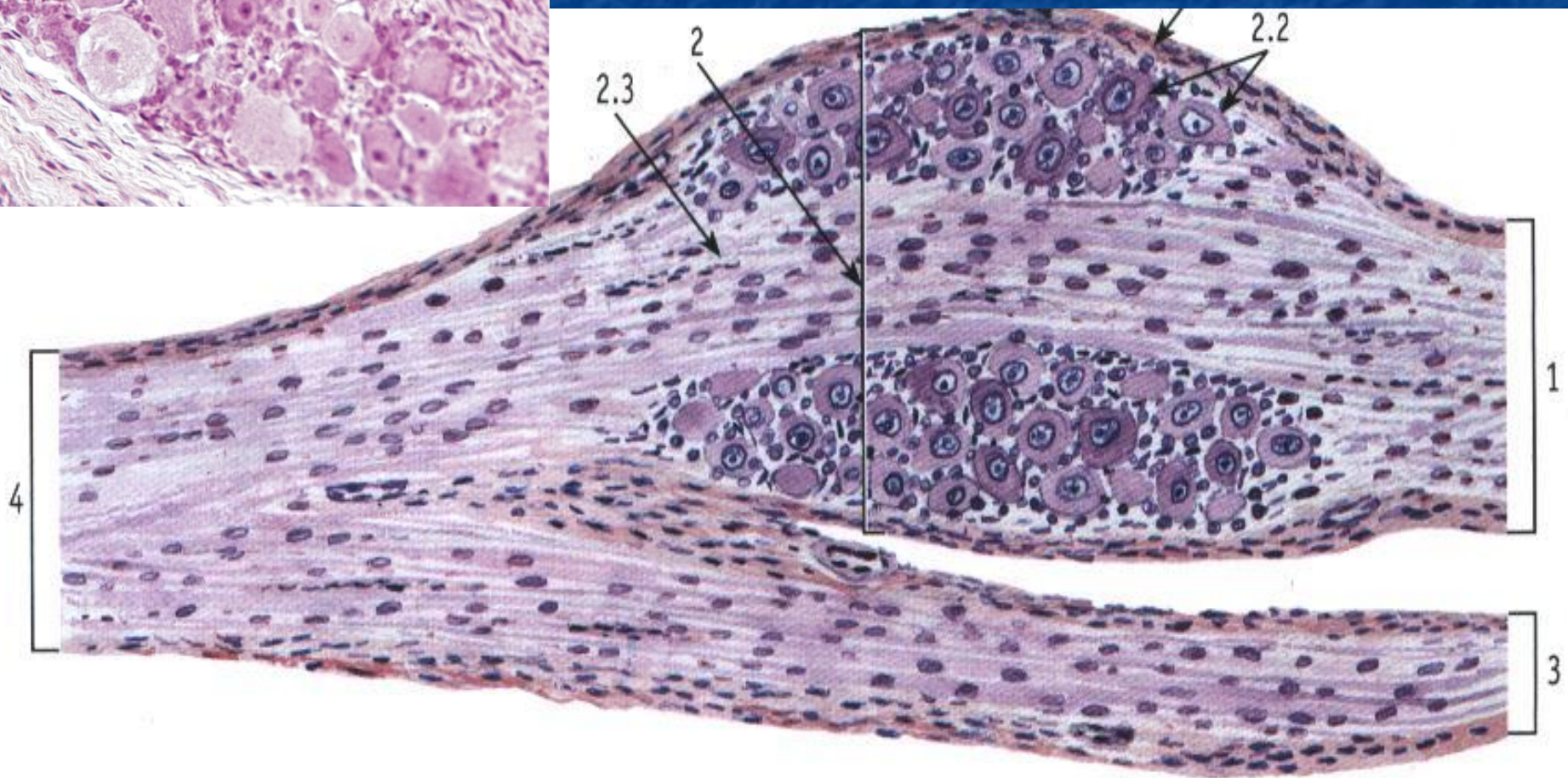
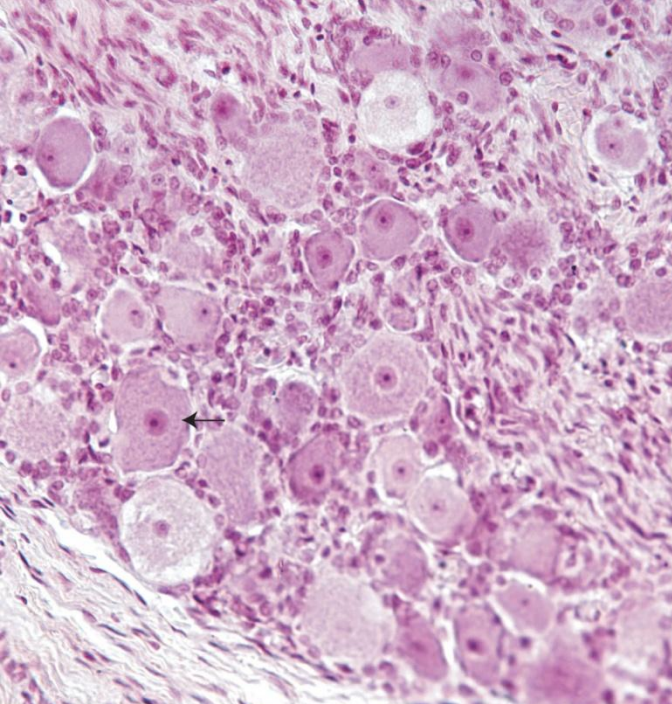


Препарат № 48-49

Периферический нерв

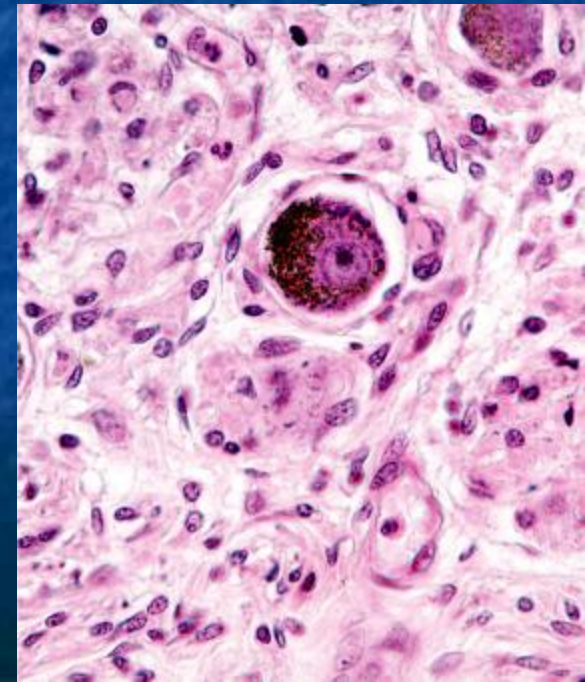
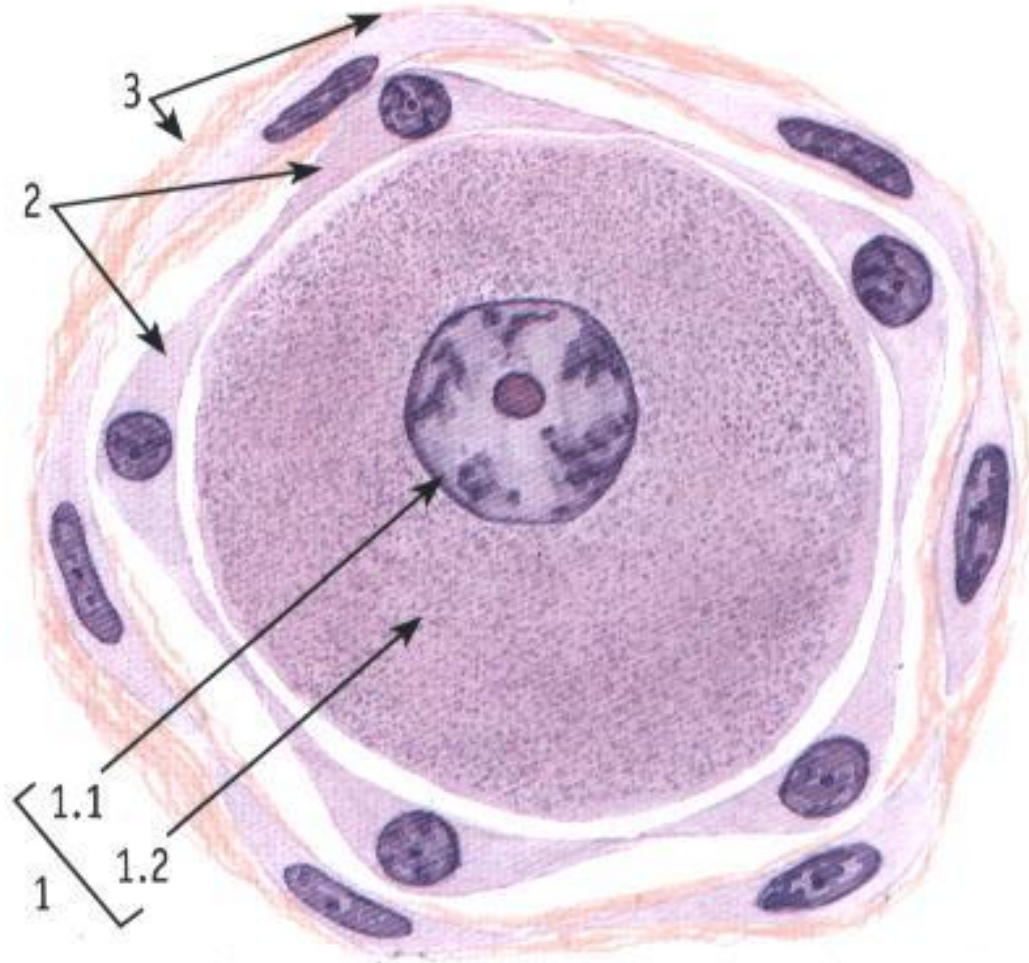


Препарат № 50 Спинномозговой узел

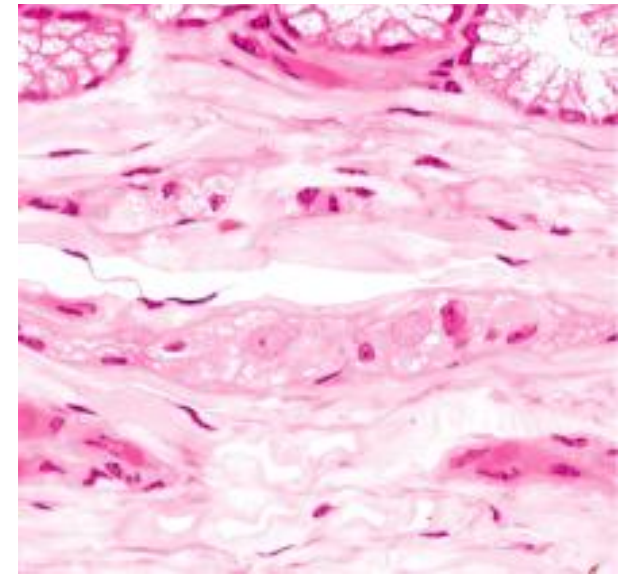
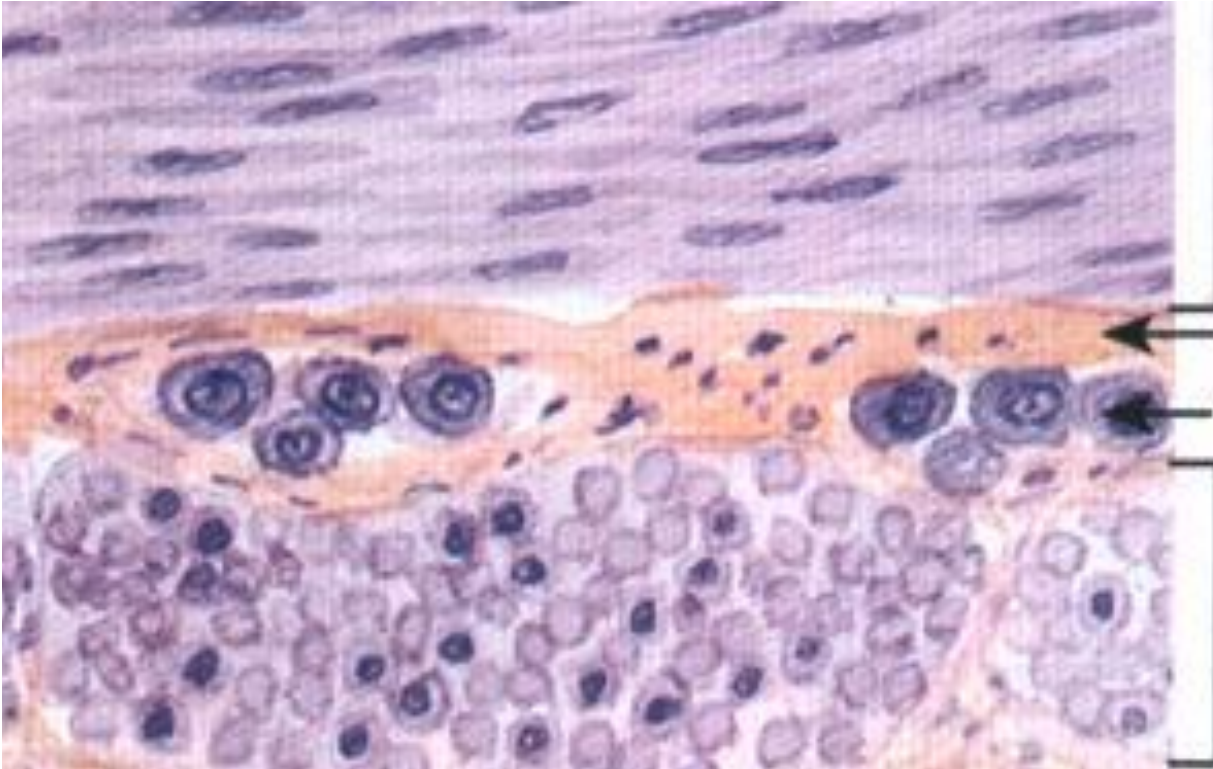
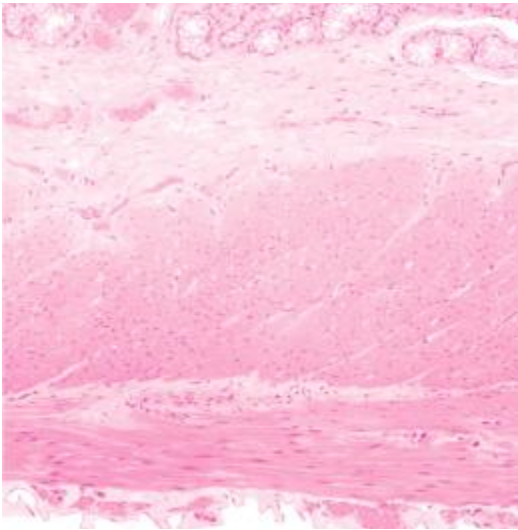


Препарат № 50

Псевдоуниполярный нейрон спинномозгового узла

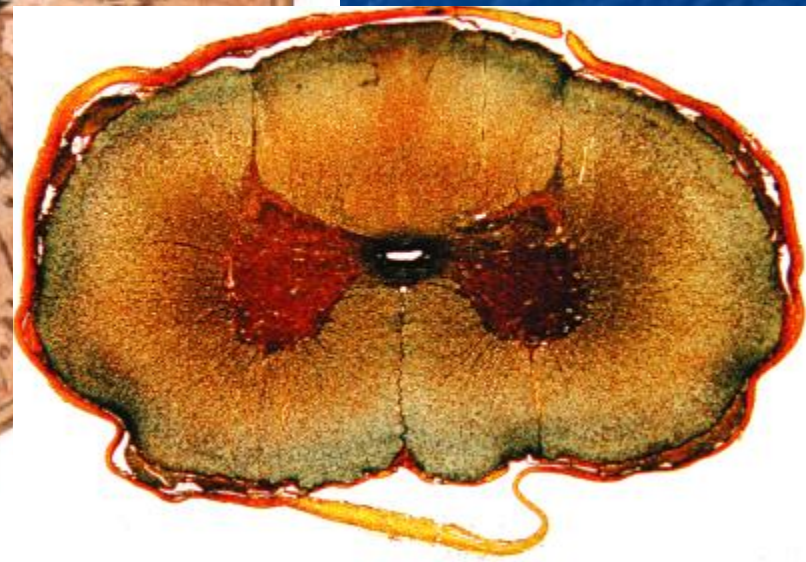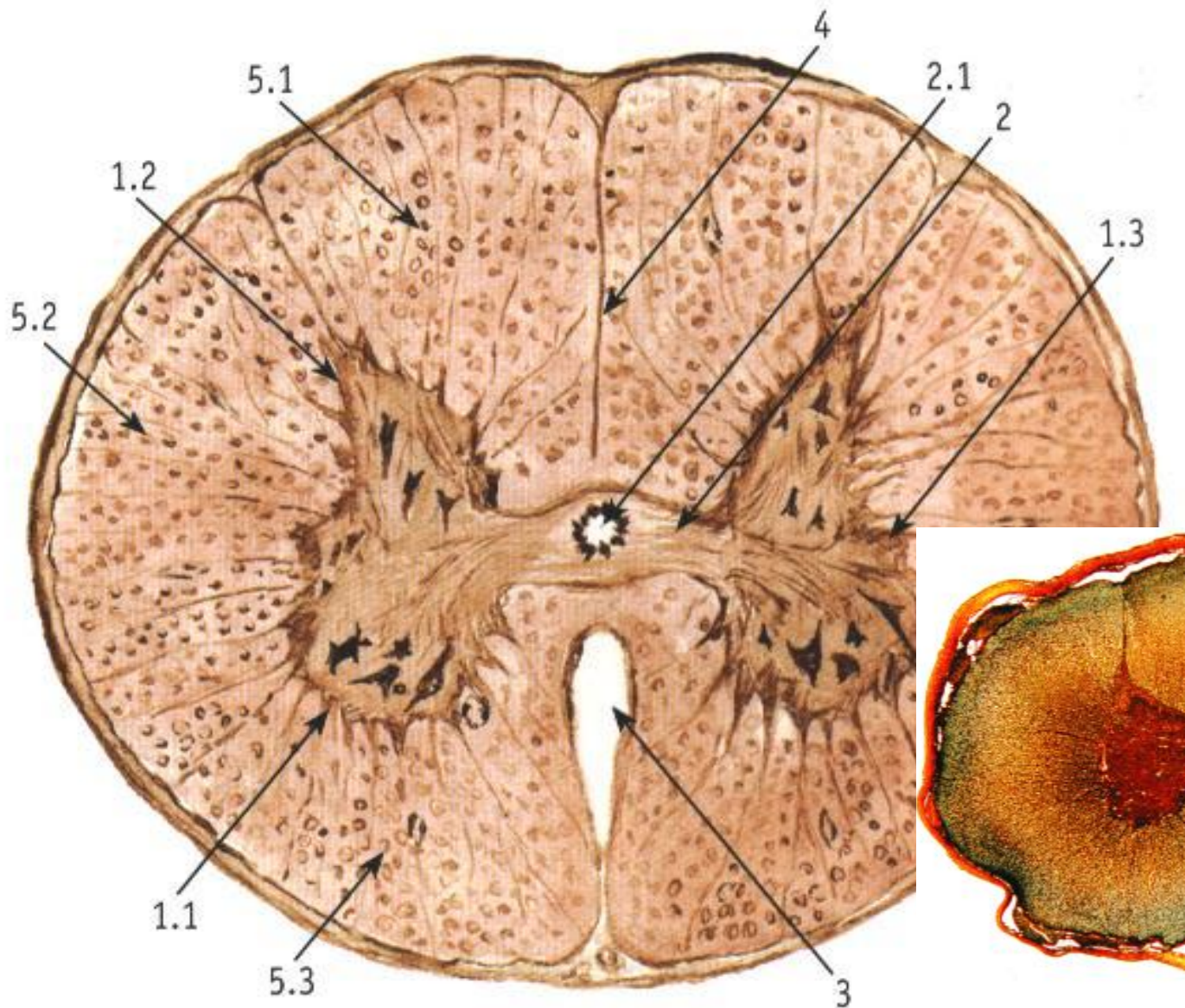


Препарат № 52
Внутриорганный
(интрамуральный) нервный
узел

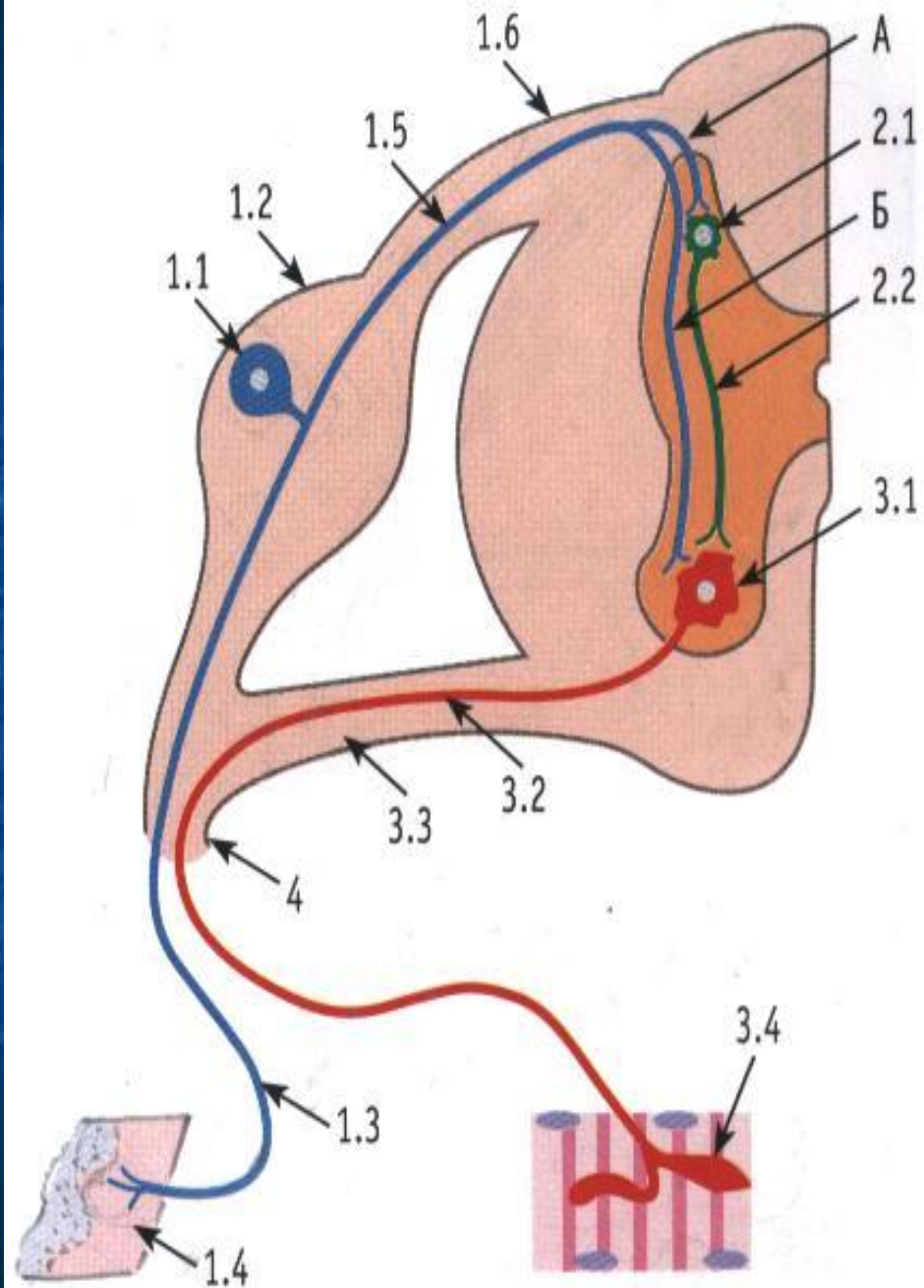


Препарат № 53

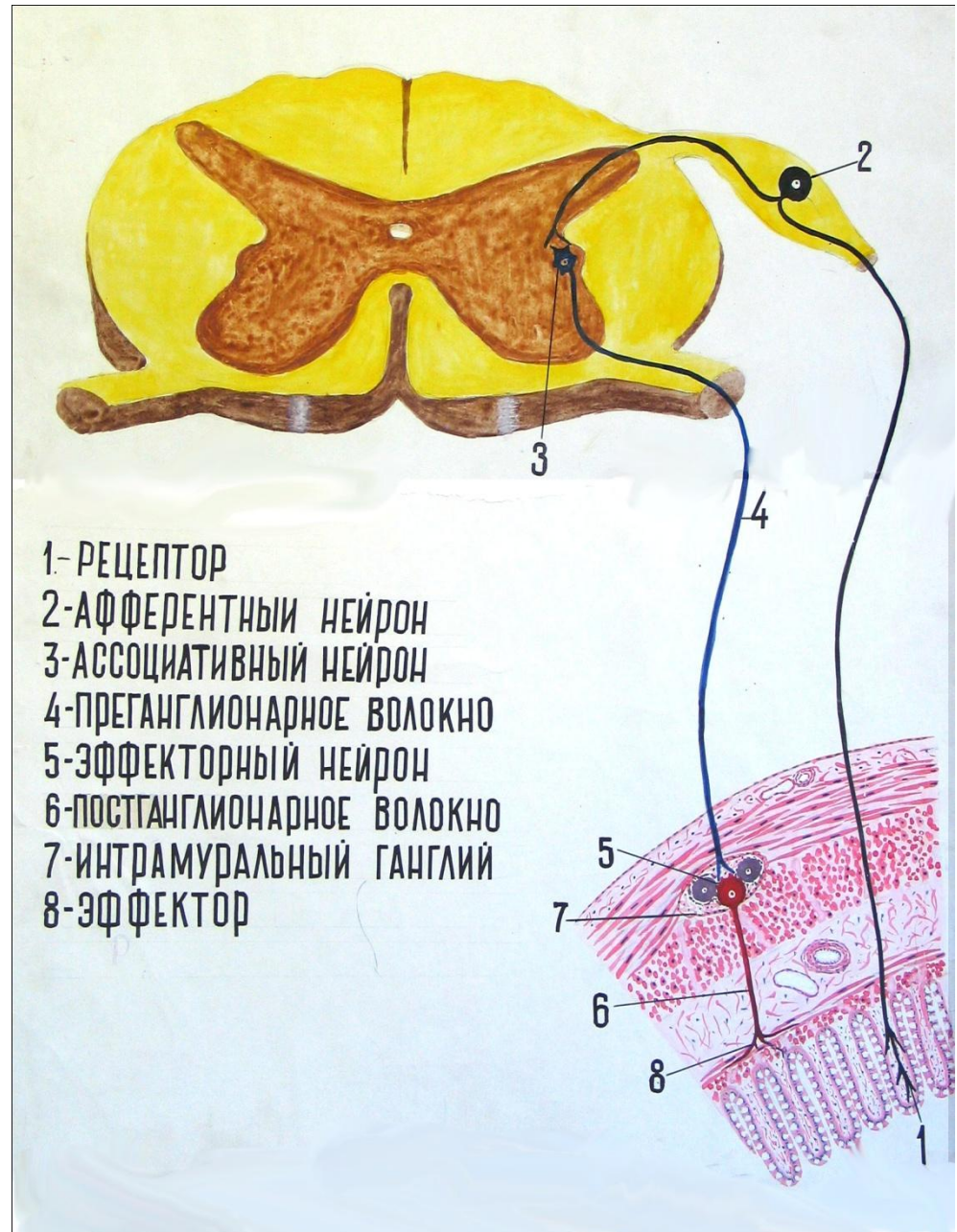Спинной мозг



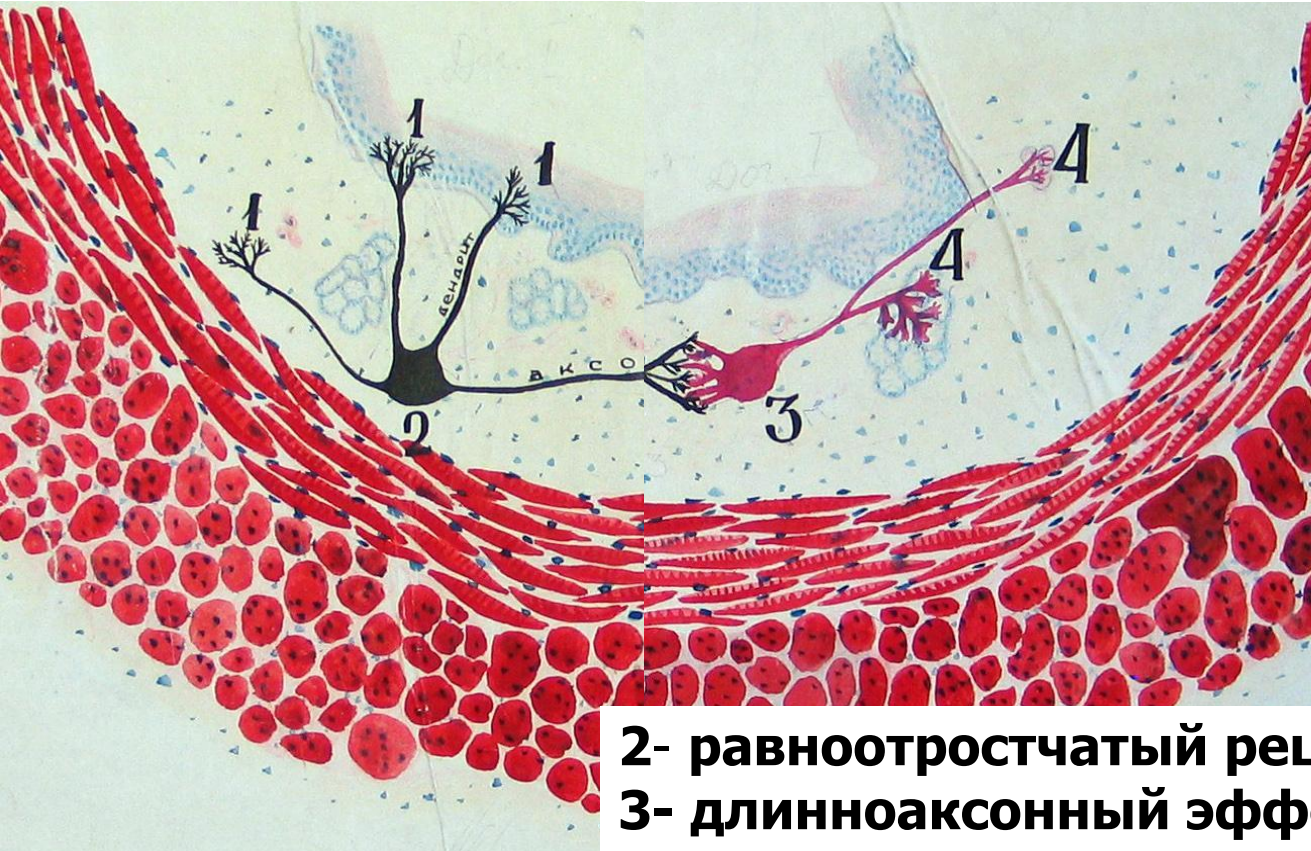
Соматическая
рефлекторная
дуга или
собственный
аппарат
спинного
мозга



Парасимпатическая рефлекторная дуга.

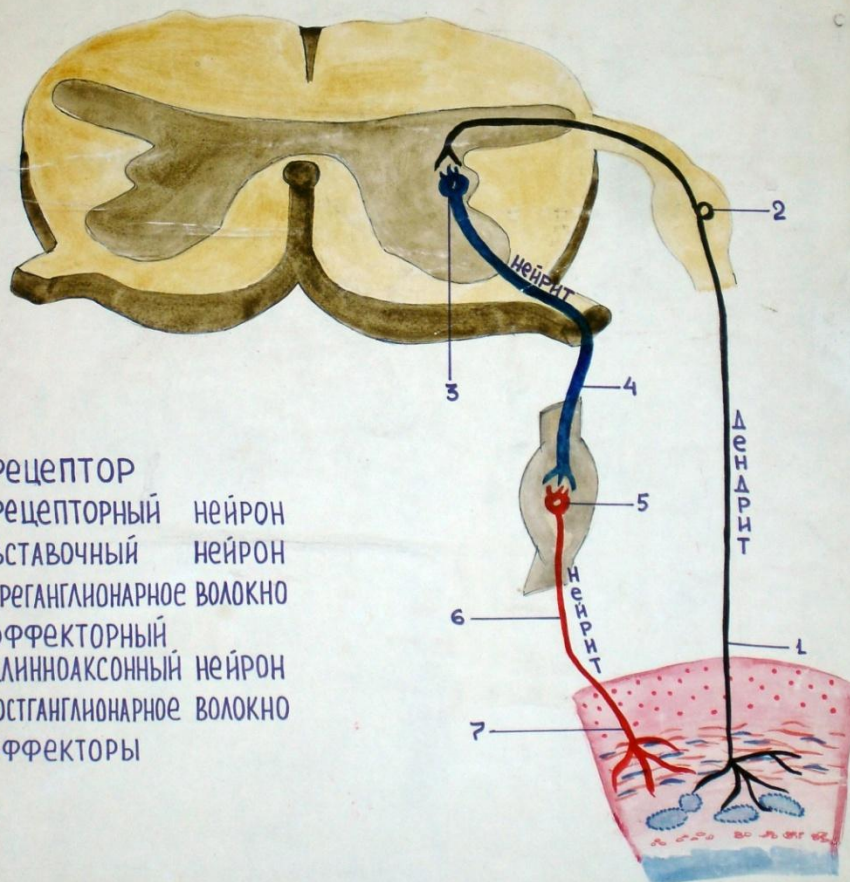


Парасимпатическая (местная) рефлекторная дуга.



2- равноотростчатый рецепторный нейрон
3- длинноаксонный эффекторный нейрон

РЕФЛЕКТОРНАЯ ДУГА СИМПАТИЧЕСКОЙ НЕРВНОЙ СИСТЕМЫ



РЕФЛЕКТОРНАЯ ДУГА СИМПАТИЧЕСКОЙ НЕРВНОЙ СИСТЕМЫ С НЕЙРОГУМОРАЛЬНЫМ ЗВЕНОМ

