Тромбоэмболия легочной артерии

Лекция для студентов 6 курса

2017

Пациент, перенесший 5 очевидных эпизодов ТЭЛА на фоне ранее диагностированного венозного тромбоза с формированием хронической посттромбоэмболической легочной гипертензией

Печальная история о том, как сразу много врачей могут грубо ошибаться

Нераспознанные эпизоды ТЭЛА и подмена диагноза

18.06.10	Одышка	ХБ О. трахеобронхит
23.08.10	Боль в грудной клетке справа	ОРЗ, м/р невралгия В/д пневмония
21.01.12	Боли в грудной клетке слева	О. трахеобронхит Х. обструктивный бронхит
18.08.12	Нарастание одышки	ПМК, ДМПП
25.08.12	Боли в эпигастрии	ЯБЖ (ФГДС N)

Другие диагностические ошибки

- Все ЭКГ в амбулаторной карте неправильно описаны
- Неправильно интерпретирована ЭхоКГ и не измерено СДЛА
- Грубейшие диагностические ошибки допущены не только терапевтами, но и пульмонологом и кардиологом

- И это у молодого пациента с известным анамнезом глубокого венозного тромбоза!
- Стоит ли доверять узким специалистам?

Пациент с 3 эпизодами ТЭЛА в течении 2 недель, но которому повезло

Пациент П., 38 лет

Переведен в ОРИТ КРКД из ОРИТ ЭГБ

Анамнез: в начале сентября повышение температуры до 39, заложенность носа, сильная одышка (при подъеме на 1 этаж). Обратился в 3 ГП, диагностировано ОРЗ. Девятого сентября выраженное ухудшение – одышка в покое, вызвал СП.

ЭКГ – SI-QIII (какая интересная ЭКГ, снятая бригадой СП у пациента с одышкой в покое)

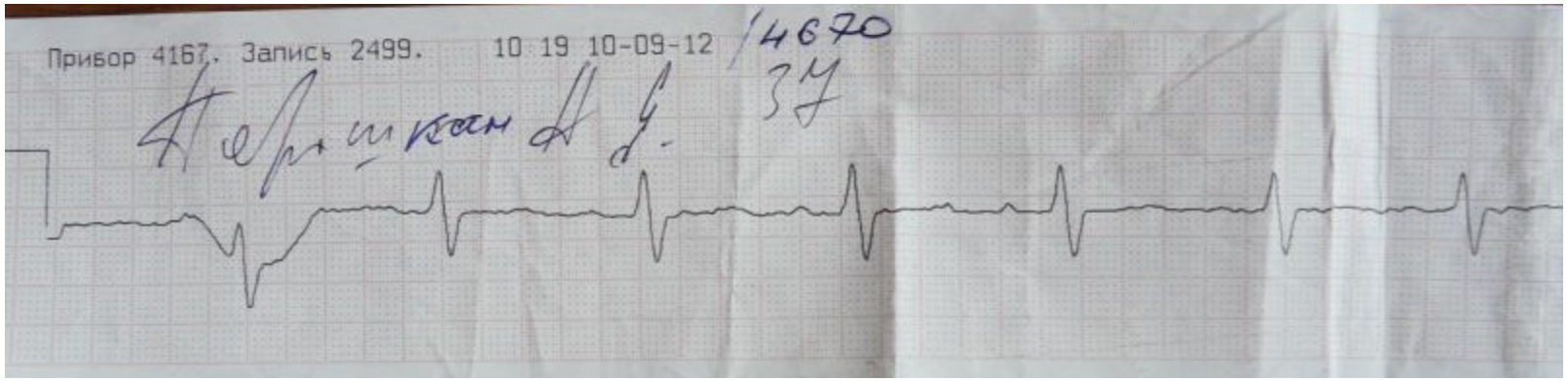

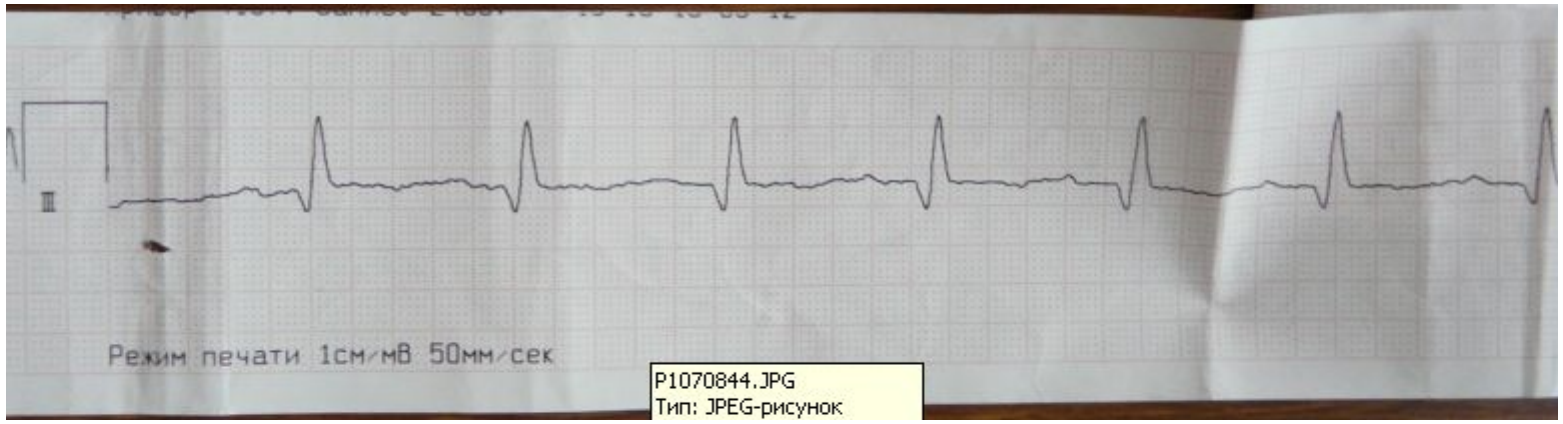

Госпитализирован в ЭГБ 9.09.12. Рентген – инфильтрация S6 справа, диагностирована пневмония.

- 18.09.12 – ухудшение – нарастает одышка, появляется головокружение, низкое АД. Переведен в ОРИТ. Вызван кардиолог КД, заподозрена ТЭЛА. Переведен в ОРИТ КРКД.
- ЭхоКГ: сДЛА 75 мм рт.ст., расширение правых отделов, тромб на бифуркации ЛА

- УЗДГ вен – неокклюзивный тромбоз глубоких вен справа

Что было дальше?

- Консилиум решал вопрос: эмболэктомия или тромболизис?

- У пациента на этот момент была стабильная гемодинамика (не было одышки в покое, АД 130/70, не было гипоксемии)
- Противопоказаний к тромболизису нет

Пациентка, которой очень повезло

Рецидивирующая ТЭЛА у пациентки с БА

Пациентка Н., 49 лет

- **Жалобы на одышку при ходьбе до 100 м, ухудшение состояния в течение недели**
- В течение 5 лет отмечала приступы затрудненного дыхания и кашля на резкие запахи
- Вариабельность ПСВ 250-400 л/мин > 30%, ФВД - N
- **Д-димер 1500**
- **ЭКГ, ЭхоКГ, УЗДГ вен нижних конечностей, КТ ОГК – без патологии**
- Клиническая вероятность ТЭЛА – 0 баллов
- МСКТ-ангиография и ангиопульмонография в КДРК не проводились по техническим причинам
- **Окончательно диагноз ТЭЛА исключен не был**
- **Ухудшение было расценено как обострение БА, назначены ИКС**
- При повторном поступлении в КДРК из-за одышки при минимальной нагрузке на ЭхоКГ визуализировался тромб в стволе ЛА

Немножко дифференциального диагноза

Клиническая ситуация, в которой высокий уровень Д-димера был использован для подтверждения диагноза ТЭЛА
и увел врачей от правильного диагноза

Пациентка М., 62 года
Лечение в РКД с 12.08.12 по 20.09.12 (с 12.08 по 16.08 в ОРИТ), далее переведена в КРБ

ЖАЛОБЫ

- Сильная одышка в покое, усиливающаяся в положении лежа и при минимальной нагрузке, удушье, тошнота, сильная слабость.

- Госпитализирована СП с диагнозом ОКС без подъема ST, ОЛЖН

Анамнез

Ухудшение с июля 2012 года, стала нарастать слабость в ногах, одышка, сердцебиение. В августе одышка при минимальной нагрузке, не могла спать ночью из-за одышки.

В 2010 году перенесла ИМ. В 40-летнем возрасте перенесли ОНМК, в последующие годы эпизоды ТИА.

С 2007 года диагностирована БА, контролирует фликсотидом.

- Д-димер 1000-2000 (15/08/12)
  - Тропонин I 0,0 нг/мл (14/08/12)

ЭКГ 12.08.12

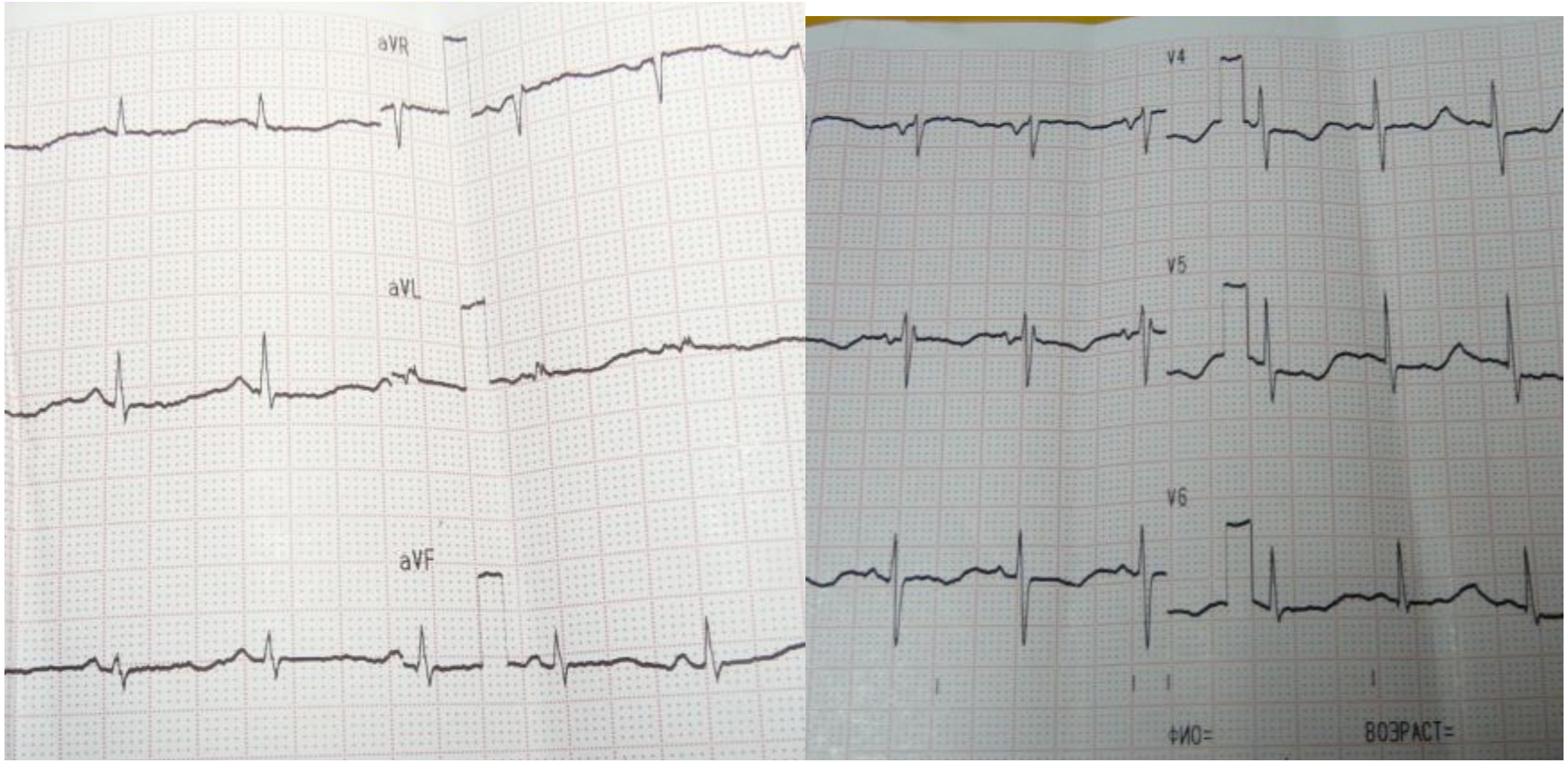

ЭКГ 15.08.12

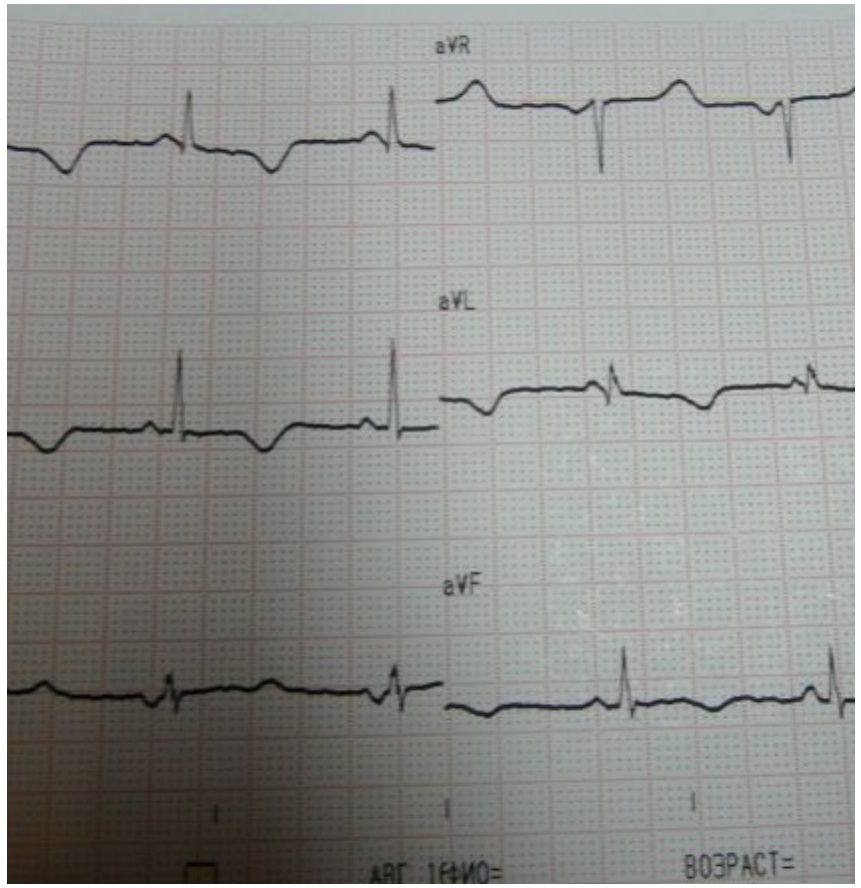

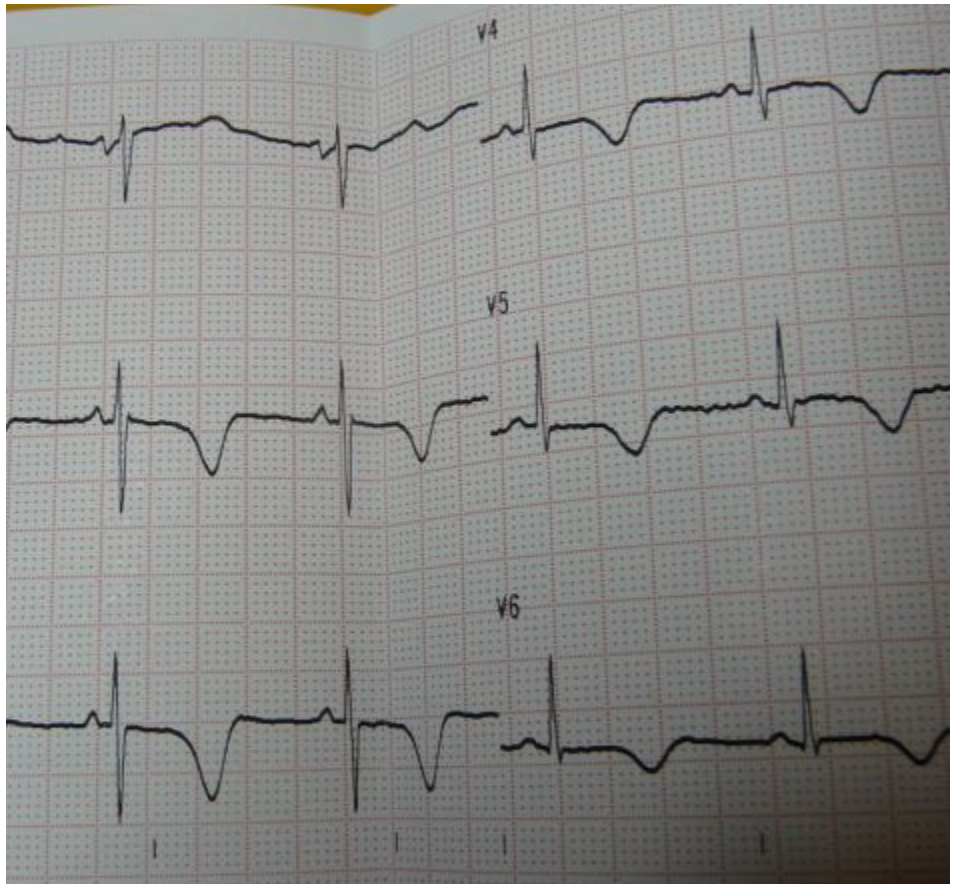

ЭКГ 20.08.12

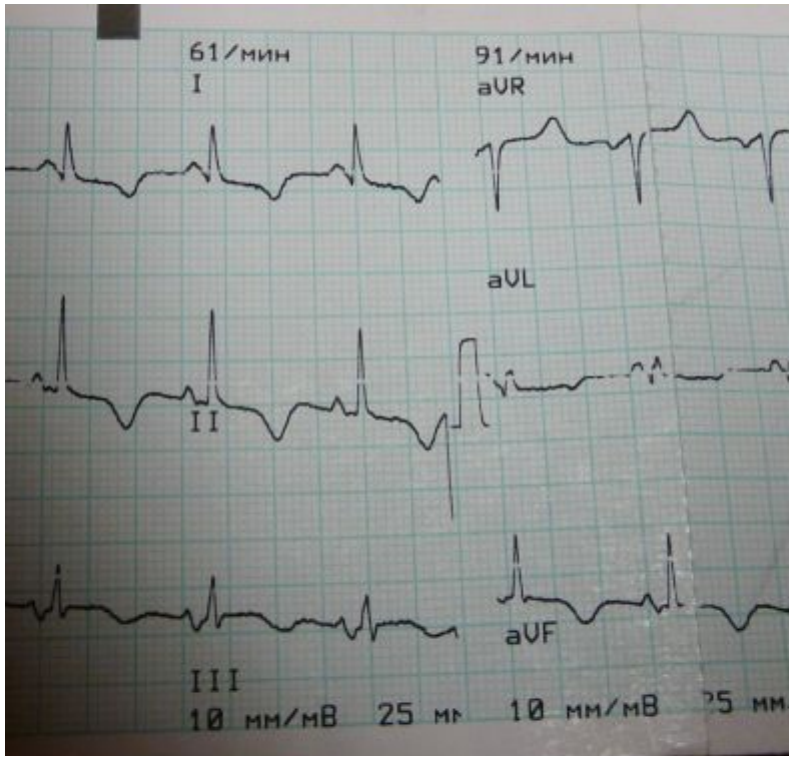
61/мин
I
91/мин
aVR
aVL
II
aVF
III
10 мм/мВ
10 мм/мВ

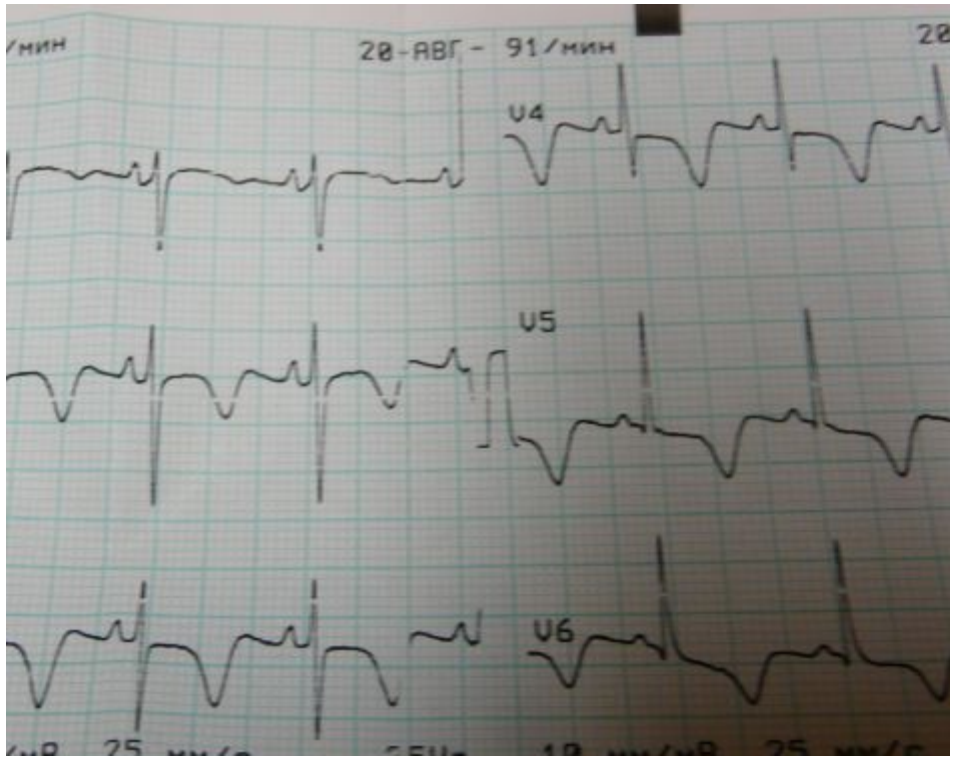
20-АВГ - 91/мин
V4
V5
V6

ЭКГ 29.08.12

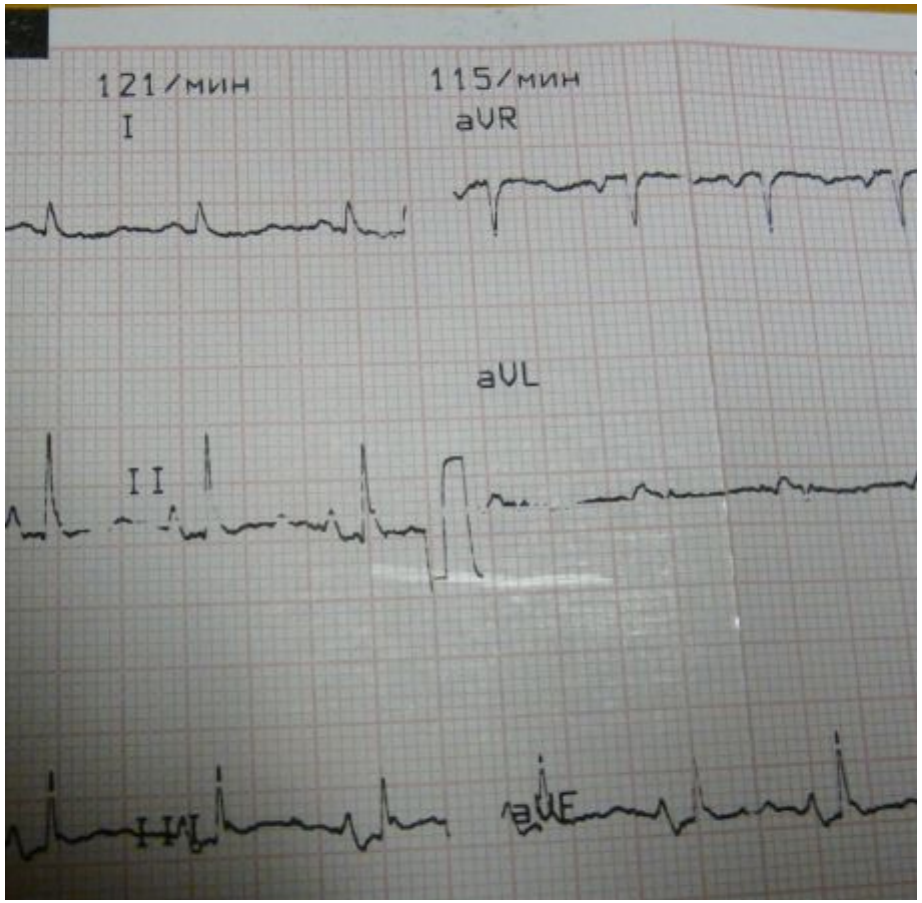

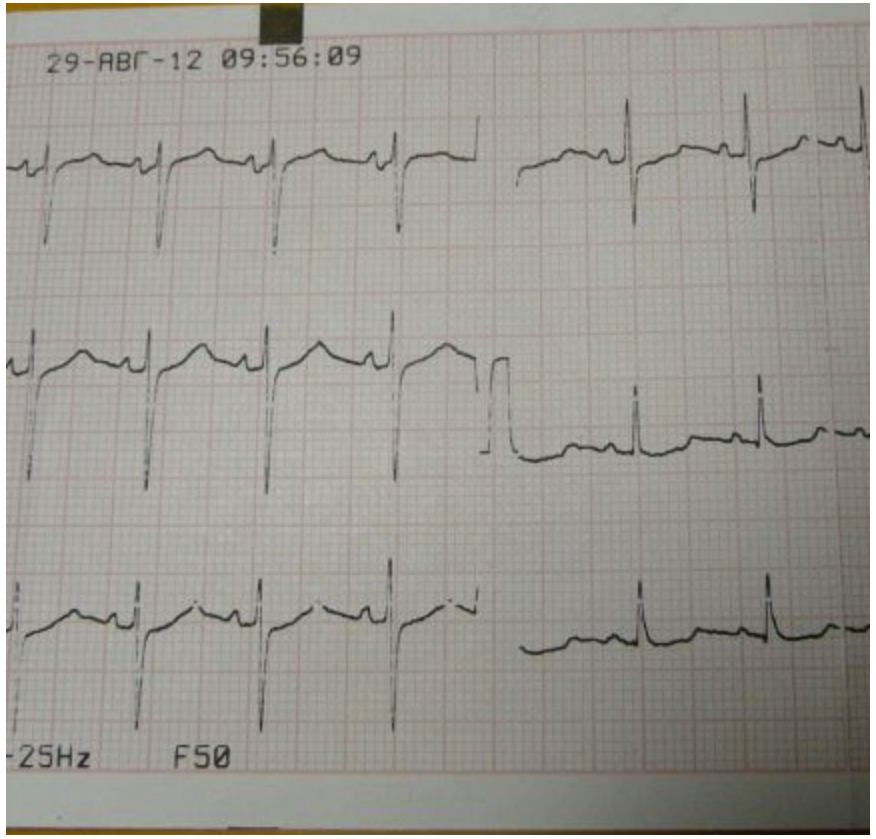

ЭхоКГ 13.08.12

- Дилатация ЛП (38*52) и ПП (44*49)
- ФВ 66%
- СДЛА 77 мм рт.ст.
- Диастолическая дисфункция ЛЖ II типа

КТ ОГК 13.08.12

- Плевральный выпот справа

Дуплексное сканирование магистральных вен нижних конечностей, 13.08.12

- Признаков флеботромбоза НПВ, магистарльных вен нижних конечностей не выявлено.
- Пульсирующий характер кровотока в магистральных венах за счет ХСН

- Снижение веса на 10 кг
- Сильная дрожь в руках и во всем теле
- Сильная слабость в мышцах нижних конечностей
- Постоянное сердцебиение
- Постоянная одышка

ЛИСТ ДЛЯ ЗАПИСИ КОНСУЛЬТАНТОВ

23.08.12 Эндокринолог

Жалобы: общая слабость, перебои в работе сердца

Ан эндокрин. не нагр.

Наст: ДА

Р=158 ; Б=54 (– 9кг с VI)

Сост. уд. Кожные покровы б/

Щитов. б/к (+)

ЧСС=102 в'. Живот б/

Экзофтальма ОS

DS: СД тт, впервые выявленный

6.09.12 Эндокринолог /повт./ АЛ

С мед. документацией ознакомлена.

Ds: Узлы + Диф. - узловой
токсический зоб I ст.
Тиреотоксикоз II ст. т.

Rec.: - Диета №8
- „Мерказолил" 30 мг/сут - 4 нед:
10 - 10 - 10 мг, затем
5 дн. 10 - 10 - 5 мг, 5 дн. 10 - 10 - 0 мг
5 дн 10 - 5 - 0 мг и далее по
10 мг/сут - регулярно
- ТТГ, Т4, УЗИ щит. ж. 5-6 мес
- Сан. кр. 1р/мес.

АЛ

ТТГ 0,01 мЕд/мл (28/08/12)
ТТГ 0,01 мЕд/мл (19/09/12)
Т4св 64,4

В мае 2012 обследовалась у эндокринолога ЭГП
ТТГ 0,07, Т4св 80

Еще немного дифференциального диагноза

Если врач любой специальности имеет настороженность в отношении ВГТ и ТЭЛА и правильно пользуется диагностическими алгоритмами, то вероятность ошибки будет минимальной, но…

Инфаркт легкого?

- …Finally, even if they do not affect haemodynamics, small distal emboli may create areas of alveolar haemorrhage resulting in haemoptysis, pleuritis, and pleuraleffusion, which is usually mild. This clinical presentation is known as ‘pulmonary infarction’. Its effect on gas exchange is normally mild, except in patients with pre-existing cardiorespiratory disease.

Почему исходно немассивная ТЭЛА может стать массивной и фатальной

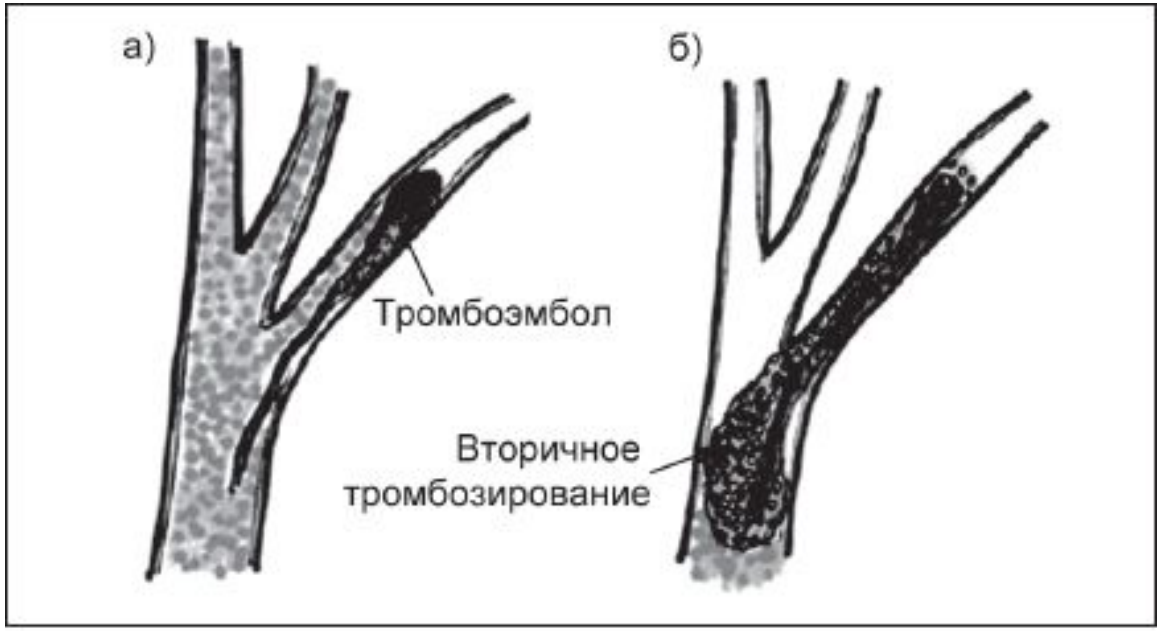

Рисунок 3. Увеличение окклюзии ветви легочной артерии за счет вторичного тромбообразования: а — первоначальная эмболия одной из мелких ветвей ЛА; б — образование вторичного локального тромба, увеличивающего размеры обструкции ветвей ЛА

Факторы риска ТЭЛА

Факторы риска при ТЭЛА (Сыктывкар, 2014)

Провоцирующий фактор	n (%)
Длительный переезд	7 (8,6%)
Авиаперелет	2 (2,4%)
Травма	9 (11%)
Прием КОК	6 (7,4%)
Оперативное лечение	12 (14,8%)
Длительный постельный режим	13 (16%)
Герпес zoster	2 (2,4%)
Беременность	1 (1,2%)

У 33% пациентов факторов риска не выявлялось (идиопатическая ТЭЛА)

ТЭЛА и ТГВ

- 10% с ТЭЛА не имели доказанного ТГВ (КДРК)

Проблемы диагностики ТЭЛА

- Массивная ТЭЛА
  (высокого риска)
- Субмассивная
  (промежуточного риска)
- ТЭЛА мелких ветвей
  пневмония
  (низкого риска)

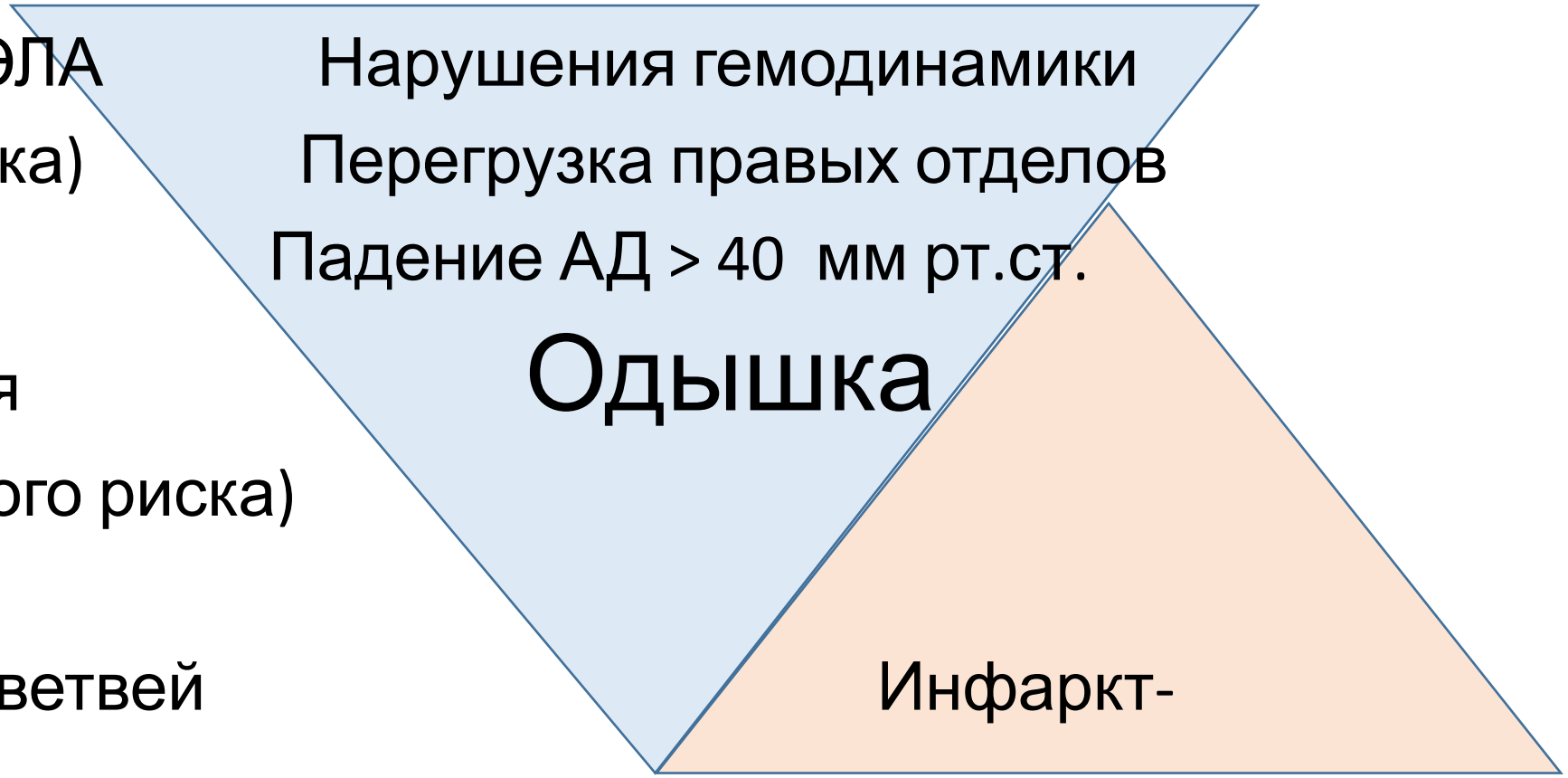

2014

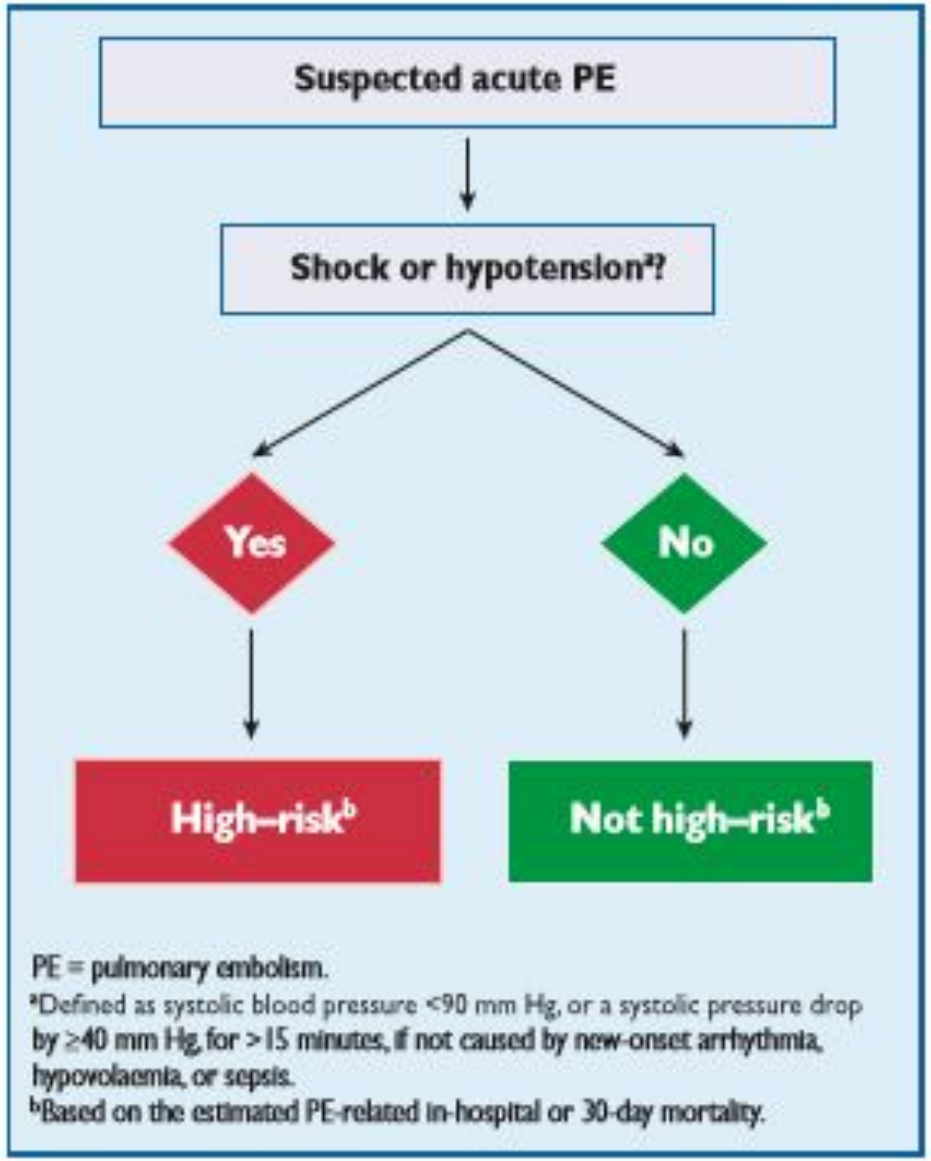

Figure 2 Initial risk stratification of acute PE.

- **2014** PE is suspected on the basis of dyspnoea, chest pain, pre-syncope or syncope, and/or **haemoptysis**

- **2008** ТЭЛА подозревают на основании таких симптомов, как одышка, боль в груди и/или обморок

2014

Table 3 **Clinical characteristics of patients with suspected PE in the emergency department (adapted from Pollack *et al.* (2011)).**[82]

Feature	PE confirmed (n = 1880)	PE not confirmed (n = 528)
Dyspnoea	50%	51%
Pleuritic chest pain	39%	28%
Cough	23%	23%
Substernal chest pain	15%	17%
Fever	10%	10%
Haemoptysis	8%	4%
Syncope	6%	6%
Unilateral leg pain	6%	5%
Signs of DVT (unilateral extremity swelling)	24%	18%

DVT = deep vein thrombosis.

- Arterial hypotension and shock are rare but important clinical presentations, since they indicate central PE and/or a severely reduced haemodynamic reserve. Syncope is infrequent, but may occur regardless of the presence of haemodynamic instability

Особенности одышки при ТЭЛА

- Острая и тяжелая одышка при центральной ТЭЛА
- Рецидивирующая одышка
- Умеренная прогрессирующая одышка в течение нескольких недель (диагноз ТЭЛА подозревается в связи с отсутствием других причин нарастания одышки)

Особенности боли в груди при ТЭЛА

- Чаще плевральная боль, как проявление плевральной реакции при “инфаркте легкого” - может быть единственным клиническим проявлением ТЭЛА (без явной одышки) и долго сохраняться, иногда сочетается с кровохарканьем
- Реже загрудинная боль - при центральной ТЭЛА и связанная с ишемией ПЖ (всегда сопровождается выраженной одышкой)
- А может быть оба варианта боли в груди?

Finally, PE may be completely asymptomatic and be discovered incidentally during diagnostic work-up for another disease or at autopsy.

Газы крови

- Hypoxaemia is considered a typical finding in acute PE,
- but up to 40% of the patients have normal arterial oxygen saturation
- and 20% a normal alveolar-arterial oxygen gradient
- Hypocapnia is also often present

ЭКГ

Таблица 5. Частота (в %) изменений ЭКГ в зависимости от локализации эмболии [9]

Изменения ЭКГ	Локализация эмболии		
	Ствол, главные ветви (n = 97)	Долевые, сегментарные ветви (n = 124)	Мелкие ветви (n = 106)
S_1Q_m	29,3	9,4*	
Отрицательный T_{V1} — $T_{V3(4)}$	25,4	24,4	11,1*
P.pulmonale	7,9	7,0	3,1
Блокада правой ножки пучка Гиса	11,9	6,0*	1,1*
Синусовая тахикардия	86,5	83,6	61,4*
Мерцательная аритмия	5,6	5,5	2,1
Экстрасистолия	24,6	26,4	23,2
Признаки острой коронарной недостаточности	23,0	10,4*	
Отсутствовали	7,9	17,4*	38,0*

Примечание: ** — различия сравниваемых величин достоверны ($p < 0,05$).*

Рентген

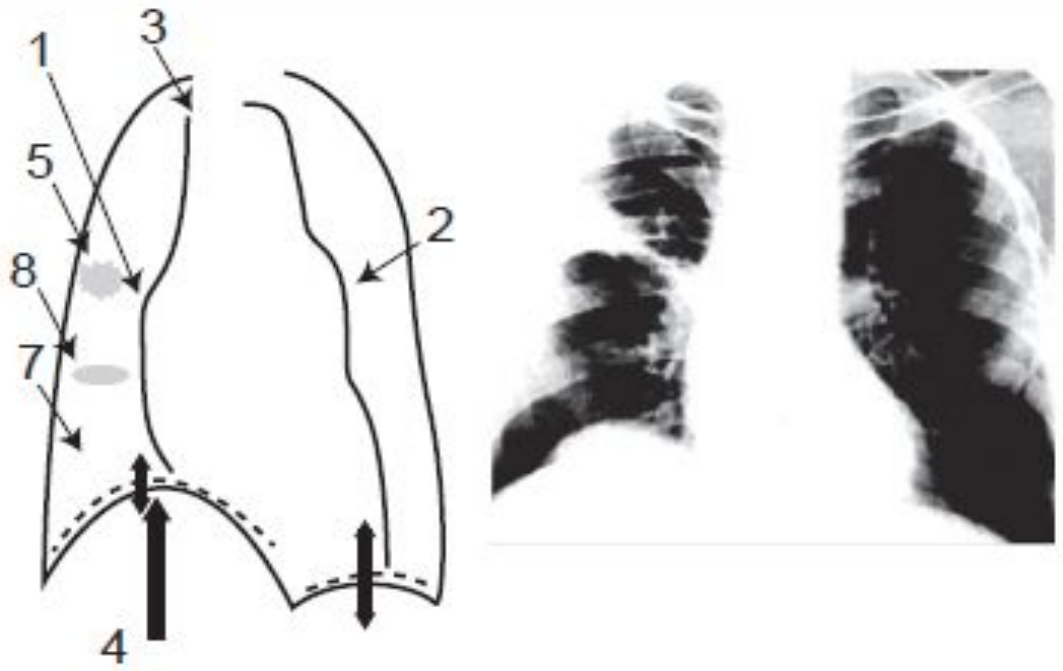

1 — расширение правой границы сердца;
2 — выбухание легочного конуса по левому контуру сердечной тени;
3 — расширение тени верхней полой вены;
4 — высокое и малоподвижное стояние купола диафрагмы;
5 — инфильтраты легочной ткани (клиновидная тень);
6 — дисковидные ателектазы;
7 — обеднение легочного рисунка (методом Вестермарка)

Рисунок 6. Рентгенография органов грудной клетки при тромбоэмболии легочной артерии

Рентген

Таблица 6

Рентгенологические изменения	Локализация эмболии		
	Ствол, главные ветви (n = 96)	Долевые, сегментарные ветви (n = 105)	Мелкие ветви (n = 106)
Симптом Вестермарка	5,2	1,9	–
Высокое стояние купола диафрагмы	16,7	14,5	11,7
Признаки острого легочного сердца	15,6	1,9	–
Расширение корней легких	16,6	3,8	–
Плевральный выпот	8,1	14,6	15,3
Дисковидные ателектазы	3,1	7,6	8,2
Инфаркт легкого, инфарктная пневмония	17,7	33,3	37,4

- The chest X-ray is frequently abnormal and, although its findings are usually non-specific in PE, it is **useful for excluding other causes of dyspnoea or chest pain**

Оценка клинической вероятности ТЭЛА

- Используется только у пациентов без шока или гипотензии
- Не является методом подтверждения или исключения диагноза ТЭЛА
- Необходима только для аккуратного использования последующего диагностического алгоритма (сразу МС КТ или сначала Д-димер)

Items	Clinical decision rule points	
Wells rule	**Original version[95]**	**Simplified version[107]**
Previous PE or DVT	1.5	1
Heart rate ≥100 b.p.m.	1.5	1
Surgery or immobilization within the past four weeks	1.5	1
Haemoptysis	1	1
Active cancer	1	1
Clinical signs of DVT	3	1
Alternative diagnosis less likely than PE	3	1
Clinical probability		
Three-level score		
Low	0–1	N/A
Intermediate	2–6	N/A
High	≥7	N/A
Two-level score		
PE unlikely	0–4	0–1
PE likely	≥5	≥2

Женевская шкала

Revised Geneva score	Original version[93]	Simplified version[188]
Previous PE or DVT	3	1
Heart rate		
75–94 b.p.m.	3	1
≥95 b.p.m.	5	2
Surgery or fracture within the past month	2	1
Haemoptysis	2	1
Active cancer	2	1
Unilateral lower limb pain	3	1
Pain on lower limb deep venous palpation and unilateral oedema	4	1
Age >65 years	1	1
Clinical probability		
Three-level score		
Low	0–3	0–1
Intermediate	4–10	2–4
High	≥11	≥5
Two-level score		
PE unlikely	0–5	0–2
PE likely	≥6	≥3

beats per minute; DVT = deep vein thrombosis; PE = pulmonary embolism.

- Среди пациентов с низкой вероятностью ТЭЛА в итоге диагностируется в 10% случаев
- При средней вероятности – в 30%
- При высокой – в 65%

- **90% пациентов с диагностированной ТЭЛА невысокого риска имели исходно низкую или среднюю вероятность**

Д-димер

- Чувствительность 95%
- Специфичность 50%
- **Высокая диагностическая ценность отрицательного результата**
- **Хорошо исключает ТЭЛА при отрицательном результате**
- Д-димер не является тестом подтверждения диагноза ТЭЛА, а является лишь обоснованием последующего проведения МС КТ
- Используется только у пациентов с предполагаемой ТЭЛА невысокого риска при низкой/средней вероятности – 30% таких пациентов имеют отрицательный Д-димер, что позволяет исключить ТЭЛА без МС КТ

Точка разделения для Д-димера

- < 500 мкг/л
- Для пациентов старше 50 лет – возраст*10 мкг/л

Подтвержденная и исключенная ТЭЛА при использовании Д-димера и МС КТ при невысокой вероятности

Table 5 Diagnostic yield of various D-dimer assays in excluding acute PE according to outcome studies

Study	D-dimer assay	Patients *n*	PE prevalence %	PE excluded by D-dimer and clinical probability[a] *n* (%)	Three-month thromboembolic risk % (95% CI)
Carrier, 2009 (meta-analysis)[117]	Vidas Exclusion	5622	22	2246 (40)	0.1 (0.0–0.4)
Kearon, 2006; Wells, 2001[97,100]	SimpliRed	2056	12	797 (39)	0.0 (0.0–0.5)
Leclercq, 2003; ten Wolde, 2004; van Belle, 2006[99,129,130]	Tinaquant	3508	21	1123 (32)	0.4 (0.0–1.0)

Мультиспиральная КТ ангиография

“Золотой стандарт” неинвазивной диагностики ТЭЛА

Чувствительность 83%

Специфичность 96%

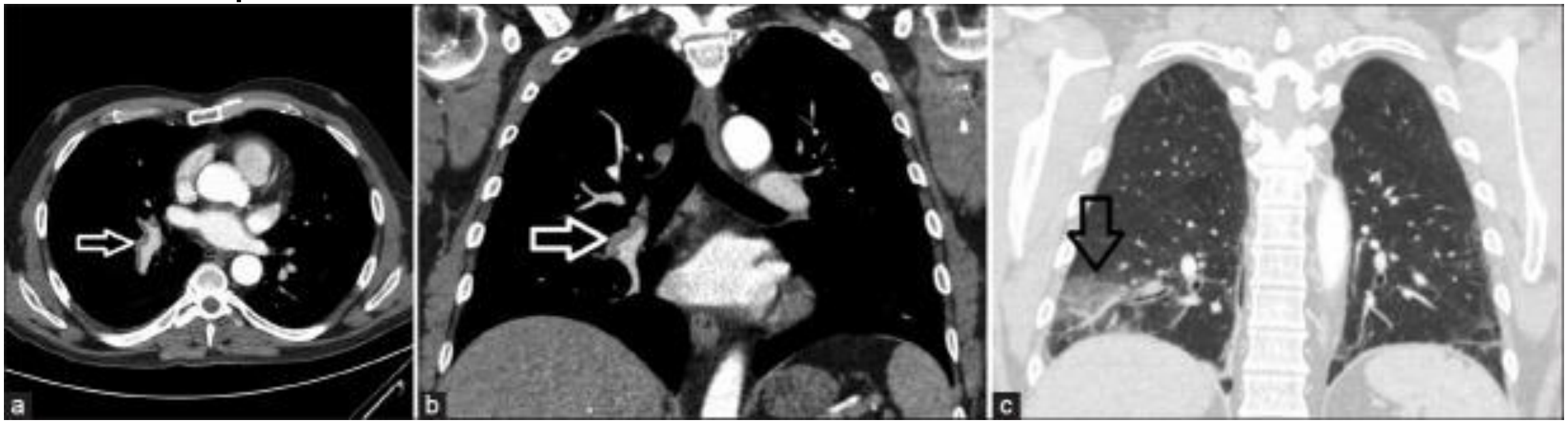

Вентиляционная перфузионная сцинтиграфия

Рисунок 12

Инвазивная ангиопульмонография

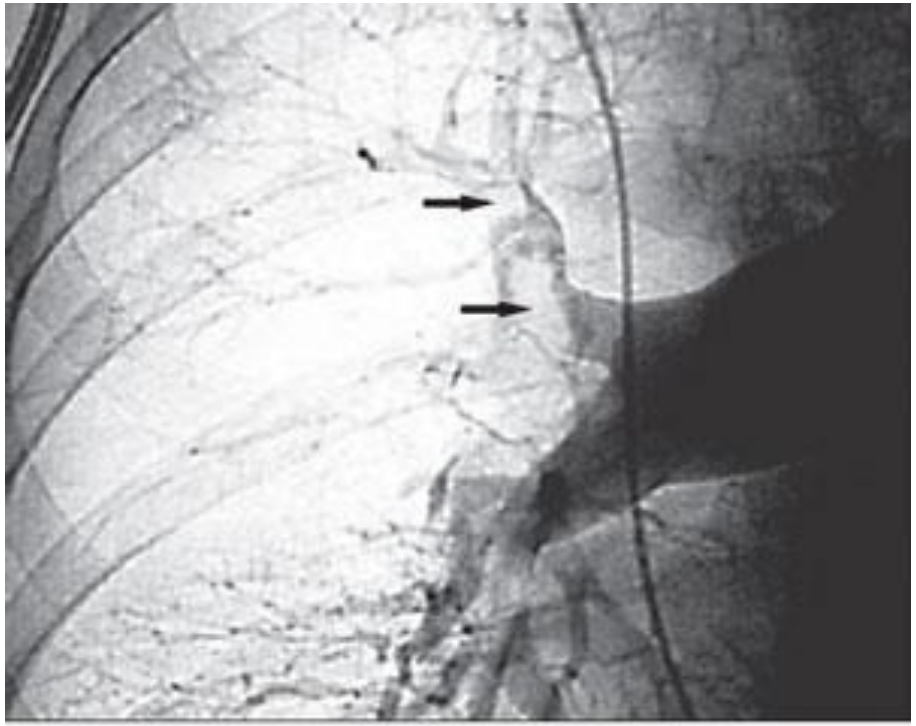

Рисунок 1. Ангиограмма: тромбы (черные стрелки) в легочной артерии

Эхокардиография

- ЭхоКГ признаки перегрузки и дисфункции ПЖ
- **Предсказующая ценность отрицательного результата только 50% и нормальное ЭхоКГ не исключает ТЭЛА**
- **Перегрузка и дисфункция ПЖ может встречаться не только при ТЭЛА**
- Расширение и нарушение сократимости правого желудочка
- **Нарушение сократимости свободной стенки ПЖ по сравнению с верхушкой**
- Высокое давление в ЛА
- Визуализация тромбов в стволе и главных ветвях ЛА

- Echocardiographic examination is not recommended as part of the diagnostic work-up in haemodynamically stable, normotensive patients with suspected (nothigh-risk) PE.
- **This is in contrast to suspected high risk PE, in which the absence of echo cardiographic signs of RV overload or dysfunction practically excludes PE as the cause of haemodynamic instability.**
- In the latter case, echocardiography may be of further help in the differential diagnosis of the cause of shock, by detecting pericardial tamponade, acute valvular dysfunction, severe global or regional LV dysfunction, aortic dissection, or hypovolaemia.
- Conversely, in a haemodynamically compromised patient with suspected PE, unequivocal signs of RV pressure overload and dysfunc-tion justify emergency reperfusion treatment for PE if immediate CT angiography is not feasible

Компрессионная венозная ультрасонография

- 30% пациентов с верифицированной ТЭЛА не имеют признаков венозного тромбоза
- Выявление проксимального тромбоза глубоких вен по УЗИ при наличии симптомов ТЭЛА позволяет подтвердить диагноз ТЭЛА без дополнительного обследования

Общий алгоритм ведения пациентов с ТЭЛА

2014

Срочная
МС КТ АГ

ЭхоКГ
перегрузк
ПЖ

(+)

Реперфузия -
тромболизис

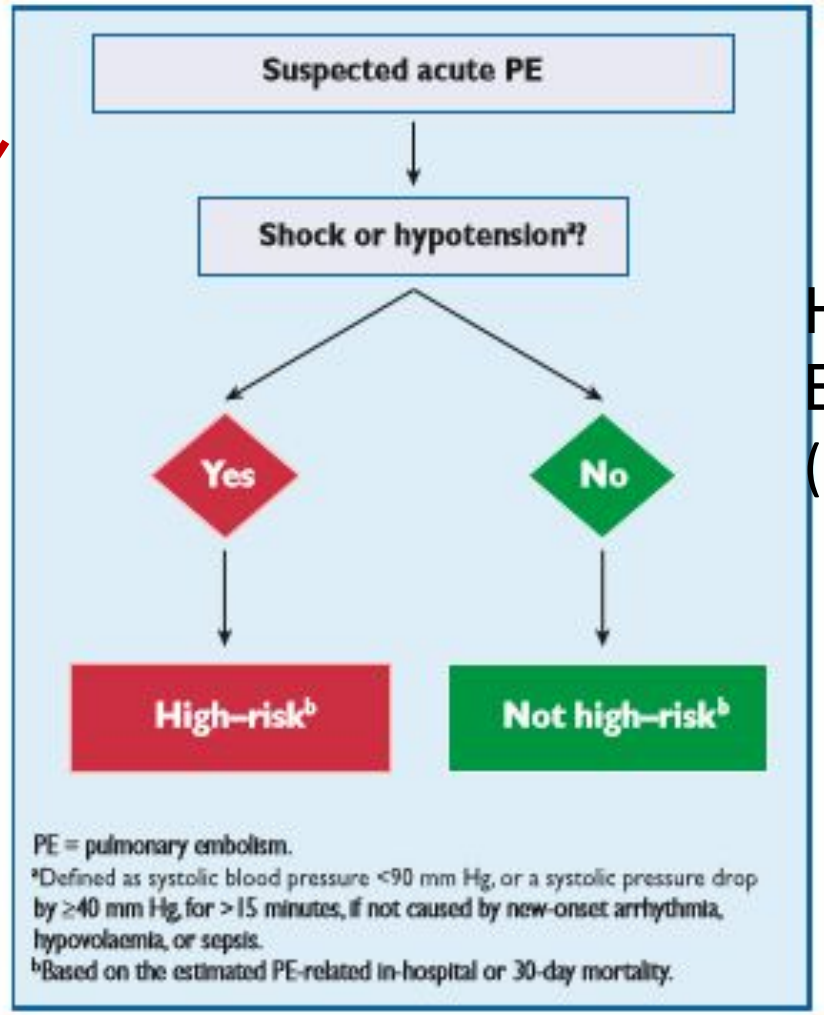

Figure 2 Initial risk stratification of acute PE.

ВЕРОЯТНОСТЬ

Невысокая
Высокая
(низкая/средняя)

Д-димер

(+)

МС КТ АГ

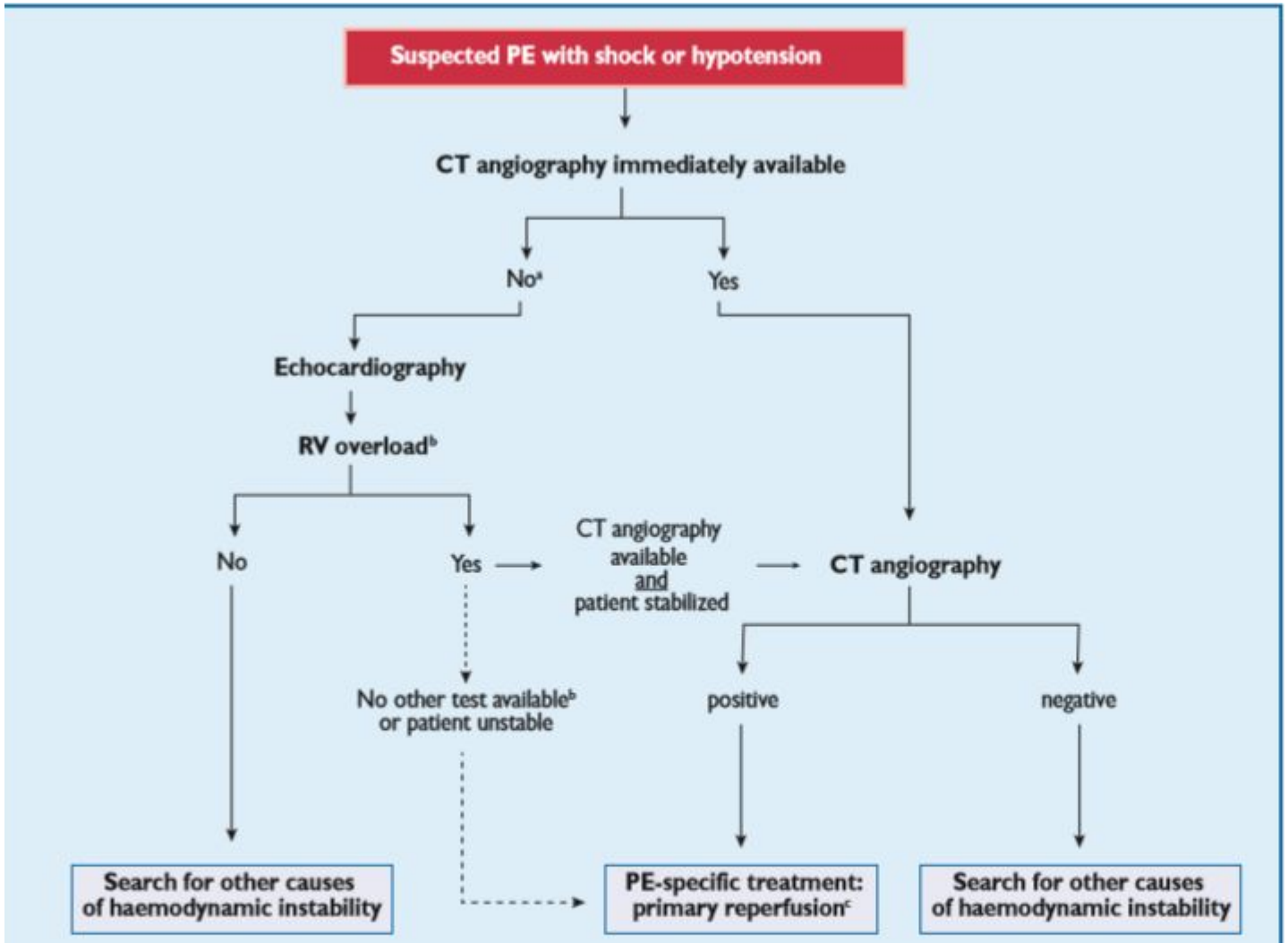

CT = computed tomographic; PE = pulmonary embolism; RV = right ventricular.
[a]Includes the cases in which the patient's condition is so critical that it only allows bedside diagnostic tests.
[b]Apart from the diagnosis of RV dysfunction, bedside transthoracic echocardiography may, in some cases, directly confirm PE by visualizing mobile thrombi in the right heart chambers. Ancillary bedside imaging tests include transoesophageal echocardiography, which may detect emboli in the pulmonary artery and its main branches, and bilateral compression venous ultrasonography, which may confirm deep vein thrombosis and thus be of help in emergency management decisions.
[c]Thrombolysis; alternatively, surgical embolectomy or catheter-directed treatment (Section 5).

e 3 Proposed diagnostic algorithm for patients with suspected high-risk PE, i.e. presenting with shock or hypotension.

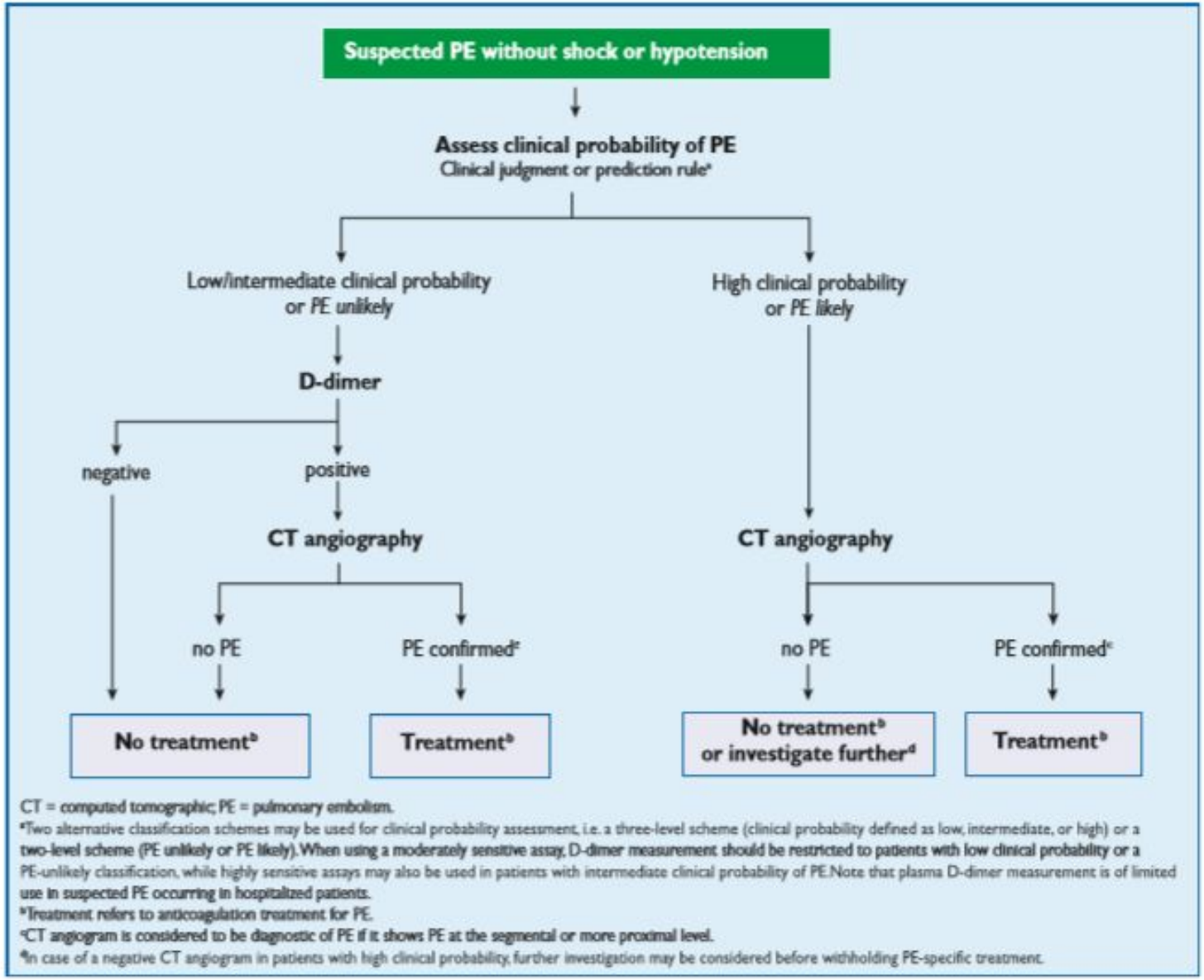

Figure 4 Proposed diagnostic algorithm for patients with suspected not high-risk pulmonary embolism.

Table 6 **Validated diagnostic criteria (based on non-invasive tests) for diagnosing PE in patients without shock or hypotension according to clinical probability**

Diagnostic criterion	Clinical probability of PE				
	Low	Intermediate	High	PE unlikely	PE likely
Exclusion of PE					
D-dimer					
Negative result, highly sensitive assay	+	+	–	+	–
Negative result, moderately sensitive assay	+	±	–	+	–
Chest CT angiography					
Normal multidetector CT alone	+	+	±	+	±
V/Q scan					
Normal perfusion lung scan	+	+	+	+	+
Non-diagnostic lung scan[a] and negative proximal CUS	+	±	–	+	–
Confirmation of PE					
Chest CT angiogram showing at least segmental PE	+	+	+	+	+
High probability V/Q scan	+	+	+	+	+
CUS showing proximal DVT	+	+	+	+	+

+/green = valid diagnostic criterion (no further testing required); –/red = invalid criterion (further testing mandatory); ±/yellow = controversial criterion (further testing to be considered).

[a]Low or intermediate probability lung scan according to the PIOPED classification.

CT = computed tomographic; CUS = proximal lower limb venous ultrasonography; DVT = deep vein thrombosis; PE = pulmonary embolism; PIOPED = Prospective Investigation of Pulmonary Embolism Diagnosis; V/Q scan = ventilation–perfusion scintigram.

Лечение

- Гемодинамическая и респираторная поддержка (вазопрессоры, O2) параллельно или в ожидании **реперфузии**
- Антикоагулянты – **назначаются на период не менее 3 месяцев**, в некоторых группах пациентов – на неопределенно долгий срок

Антикоагулянты

- Within this period, acute-phase treatment consists of administering parenteral anticoagulation (UFH, LMWH or fondaparinux over the first 5–10 days.
- Parenteral heparin should overlap with the initiation of a vitamin K antagonist (VKA)
- Alternatively, it can be followed by administration of one of the new oral anticoagulants: dabigatran or edoxaban.
- If rivaroxaban or apixaban is given instead, oral treatment with one of these agents should be started directly or after a 1–2 day administration of UFH, LMWH or fondaparinux.
- In this latter case, acute-phase treatment consists of an increased dose of the oral anticoagulant over the first 3 weeks (for rivaroxaban), or over the first 7 days (for apixaban).

- **In patients with high or intermediate clinical probability for PE parenteral anticoagulation should be initiated whilst awaiting the results of diagnostic tests.**
- Immediate anticoagulation can be achieved with parenteral anticoagulants such as intravenous UFH, subcutaneous LMWH, or subcutaneous fondaparinux.
- LMWH or fondaparinux are preferred over UFH for initial anticoagulation in PE, as they carry a lower risk of inducing major bleeding and heparin-induced thrombocytopenia (HIT).

- UFH is recommended for patients in whom primary reperfusionis considered, as well as for those with serious renal impairment (creatinine clearance, 30 mL/min), or severe obesity.
- These recommendations are based on the short half-life of UFH, the ease of monitoring its anticoagulant effects, and its rapid reversal by protamine

Table 10 **Low molecular weight heparin and pentasaccharide (fondaparinux) approved for the treatment of pulmonary embolism**

	Dosage	Interval
Enoxaparin	1.0 mg/kg or 1.5 mg/kg[a]	Every 12 hours Once daily[a]
Tinzaparin	175 U/kg	Once daily
Dalteparin	100 IU/kg[b] or 200 IU/kg[b]	Every 12 hours[b] Once daily[b]
Nadroparin[c]	86 IU/kg or 171 IU/kg	Every 12 hours Once daily
Fondaparinux	5 mg (body weight <50 kg); 7.5 mg (body weight 50–100 kg); 10 mg (body weight >100 kg)	Once daily

All regimens administered subcutaneously.
IU = international units; LMWH = low molecular weight heparin.
[a]Once-daily injection of enoxaparin at the dosage of 1.5 mg/kg is approved for inpatient (hospital) treatment of PE in the United States and in some, but not all, European countries.
[b]In cancer patients, dalteparin is given at a dose of 200 IU/kg body weight (maximum, 18 000 IU) once daily over a period of 1 month, followed by 150 IU/kg once daily for 5 months.[278] After this period, anticoagulation with a vitamin K antagonist or a LMWH should be continued indefinitely or until the cancer is considered cured.
[c]Nadroparin is approved for treatment of PE in some, but not all, European

Web Table 2 **Adjustment of unfractionated heparin dosage based on the aPTT (adapted from ref. 277)**

Activated partial thromboplastin time	Change of dosage
<35 seconds (<1.2 times control)	80 U/kg bolus, increase infusion rate by 4 U/kg per hour
35–45 seconds (1.2–1.5 times control)	40 U/kg bolus, increase infusion rate by 2 U/kg per hour
46–70 seconds (1.5–2.3 times control)	no change
71–90 seconds (2.3–3.0 times control)	reduce infusion rate by 2 U/kg per hour
>90 seconds (>3.0 times control)	stop infusion for 1 h, then reduce infusion rate by 3 U/kg per hour

aPTT = activated partial thromboplastin time; U = units.

Антагонисты витамина К

- Oral anticoagulants should be initiated as soon as possible, and preferably on the same day as the parenteral anticoagulant. VKAs have been the ‘gold standard’ in oral anticoagulation for more than 50 years and warfarin, acenocoumarol, phenprocoumon, phenindione and flunidione remain the predominant anticoagulants prescribed for PE.
- Anticoagulation with UFH, LMWH, or fondaparinux should be continued for at least 5 days and until the international normalized ratio (INR) has been 2.0–3.0 for two consecutive days. Warfarin can be started at a dose of 10 mg in younger (e.g. , 60 years of age), otherwise healthy outpatients, and at a dose of 5 mg in older patients and in those who are hospitalized. The daily dose is adjusted according to the INR over the next 5–7 days, aiming for an INR level of 2.0–3.0.

Web Table 3 **Approved thrombolytic regimens for pulmonary embolism**

Streptokinase	250 000 IU as a loading dose over 30 minutes, followed by 100 000 IU/h over 12–24 hours
	Accelerated regimen: 1.5 million IU over 2 hours
Urokinase	4400 IU/kg as a loading dose over 10 min, followed by 4400 IU/kg per hour over 12–24 hours
	Accelerated regimen: 3 million IU over 2 hours
rtPA	100 mg over 2 hours; or
	0.6 mg/kg over 15 minutes (maximum dose 50 mg)

IU = international units; rtPA = recombinant tissue plasminogen activator.

Web Table 4 **Contraindications to thrombolytic therapy (adapted from ref. 312)**

Absolute contraindications:[a]

- Haemorrhagic stroke or stroke of unknown origin at any time
- Ischaemic stroke in the preceding 6 months
- Central nervous system damage or neoplasms
- Recent major trauma/surgery/head injury in the preceding 3 weeks
- Gastrointestinal bleeding within the last month
- Known bleeding risk

Relative contraindications

- Transient ischaemic attack in the preceding 6 months
- Oral anticoagulant therapy
- Pregnancy, or within one week postpartum
- Non-compressible puncture site
- Traumatic resuscitation
- Refractory hypertension (systolic blood pressure >180 mm Hg)
- Advanced liver disease
- Infective endocarditis
- Active peptic ulcer

[a]Absolute contraindications to thrombolysis might become relative in a patient with immediately life-threatening high-risk PE.