Лекция 8

Доцент кафедры гистологии МА КФУ Демьяненко И.А.

Сердечно-сосудистая система

Сердечно-сосудистая система включает сердце, кровеносные и лимфатические сосуды.

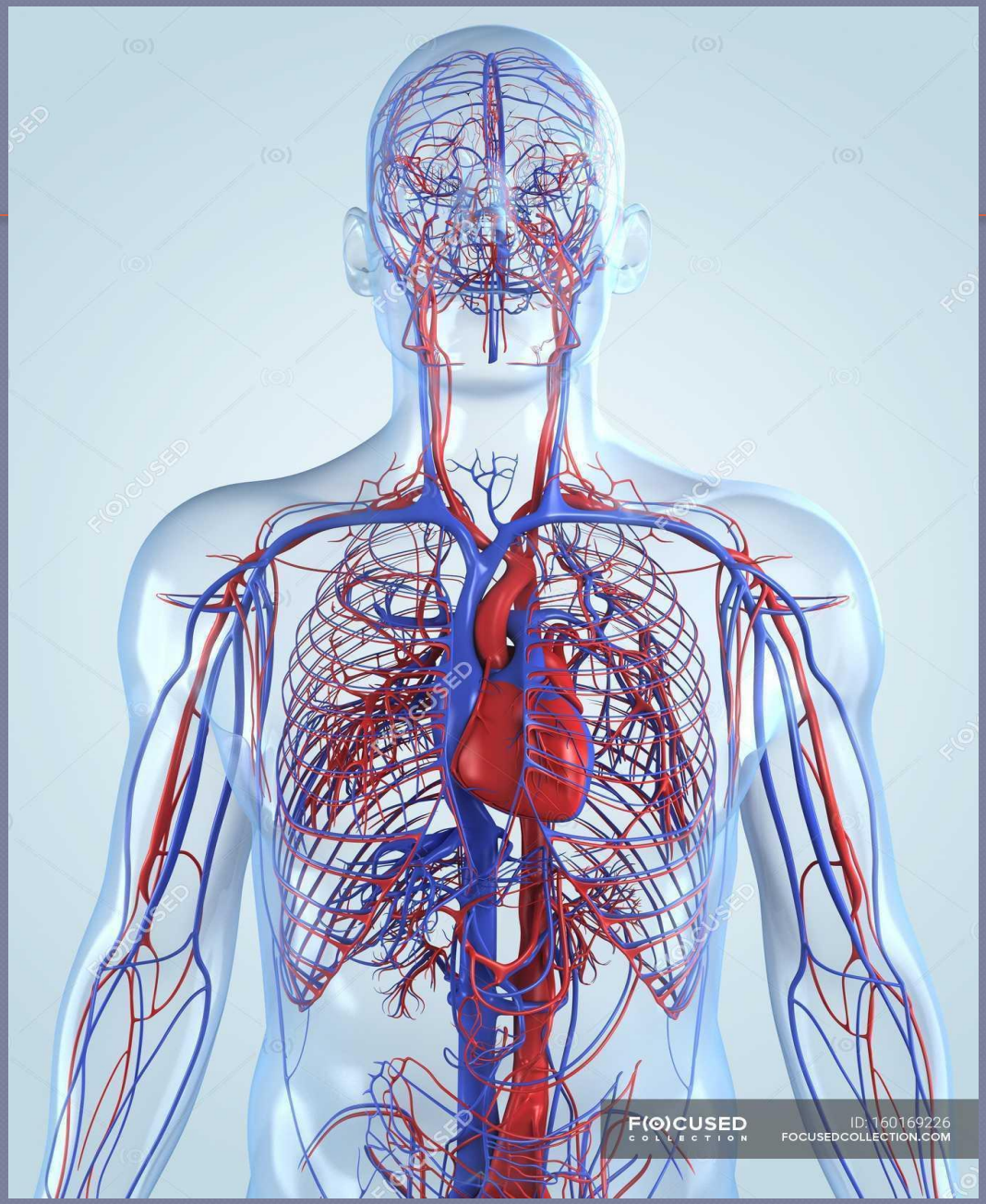
F(o)CUSED
COLLECTION
ID: 160169226
FOCUSEDCOLLECTION.COM

Функции ССС:

1)Трофическая
2)Дыхательная
3)Экскреторная
4)Регуляторная

ССС осуществляет кровоснабжение всех органов и систем, обеспечивая доставку к ним газов, питательных в-в и БАВ, осуществляет перенос продуктов метаболизма и дренажно-депонирующую функцию.

Кровеносные сосуды

- Артерии
- Вены
- Сосуды микроциркуляторного русла

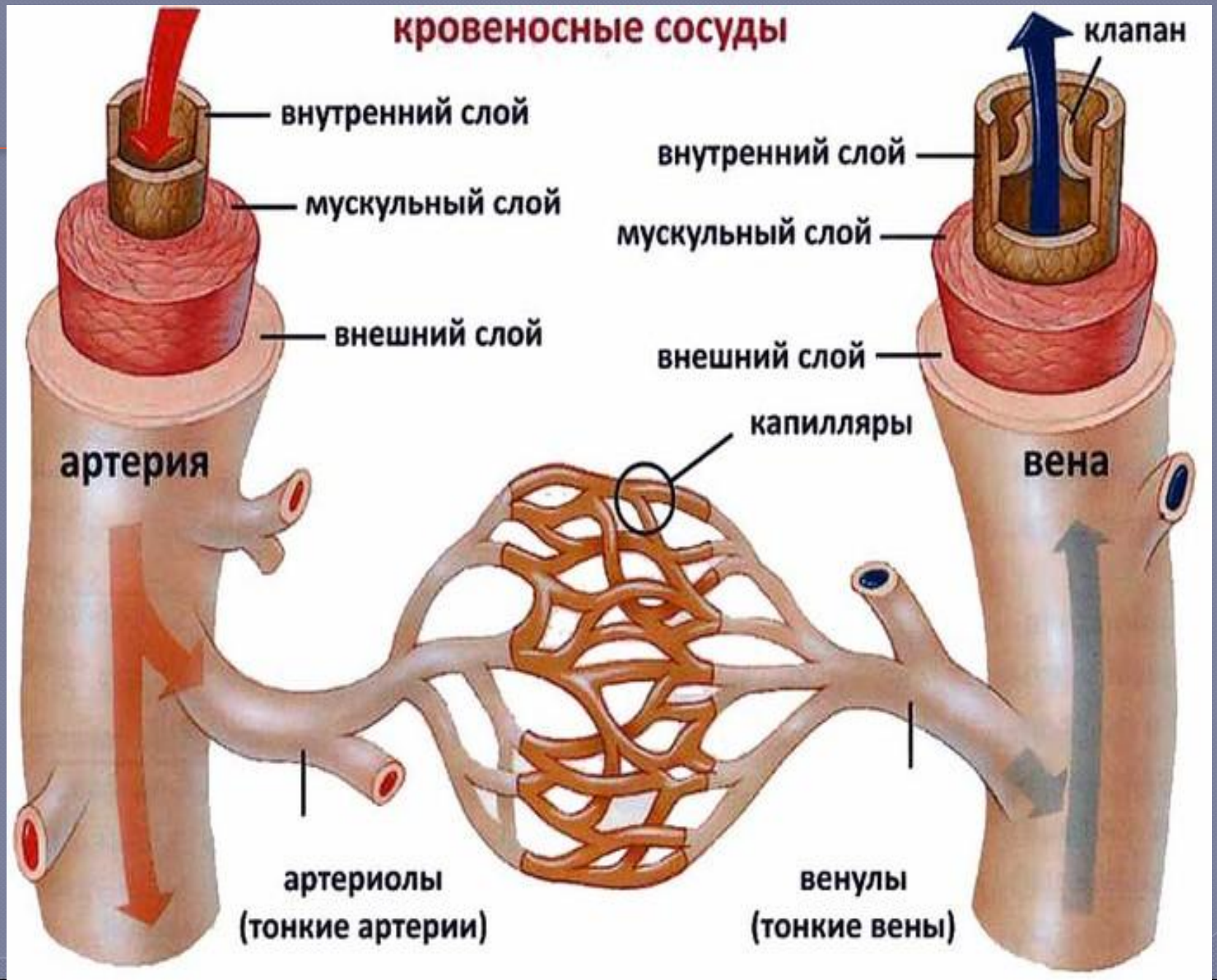
кровеносные сосуды
клапан
внутренний слой
мускульный слой
внешний слой
внутренний слой
мускульный слой
внешний слой
капилляры
артерия
вена
артериолы
(тонкие артерии)
венулы
(тонкие вены)

Гистогенез сосудов

Гистогенез сосудов

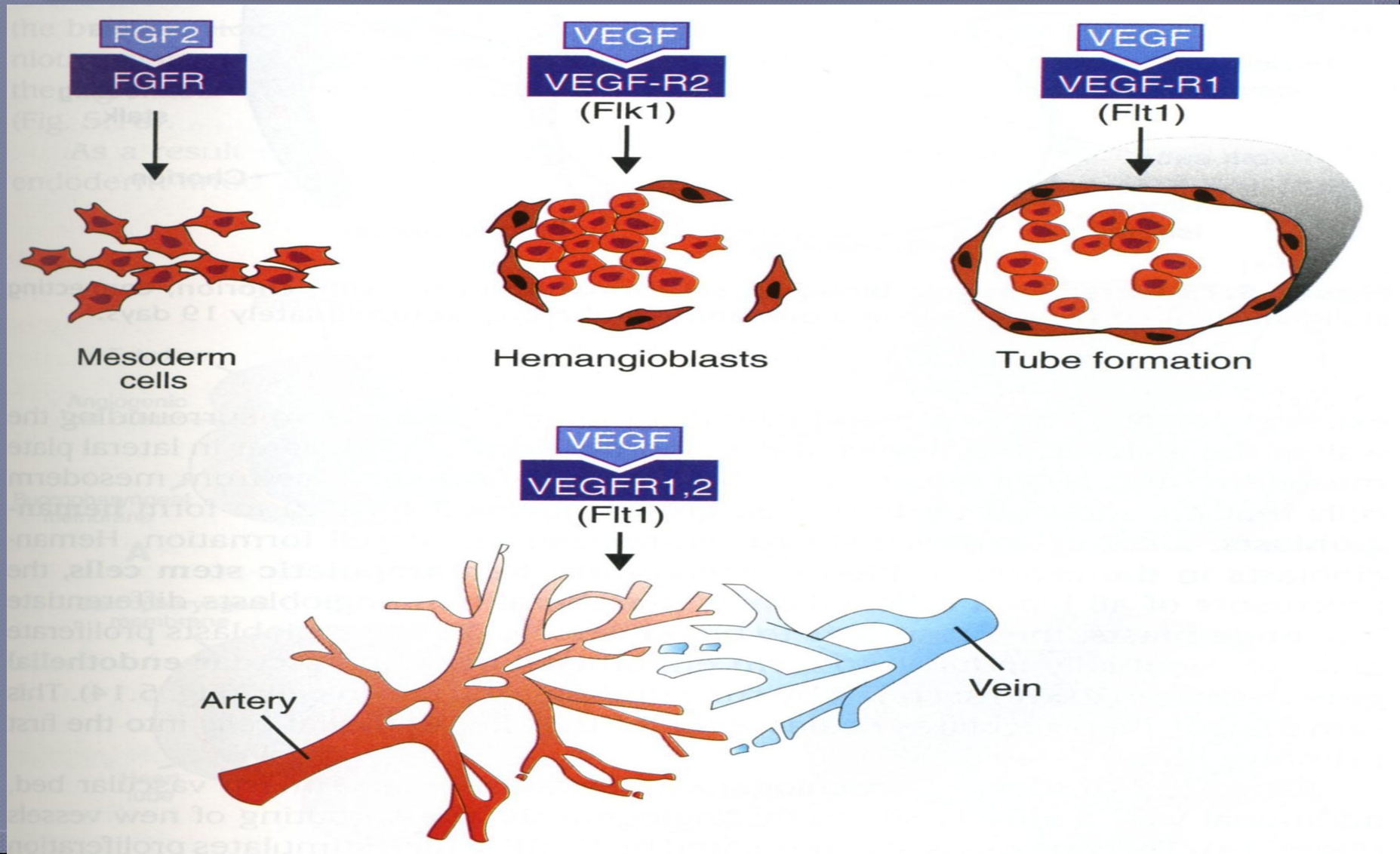

Образование кровяных островков и кровеносных сосудов

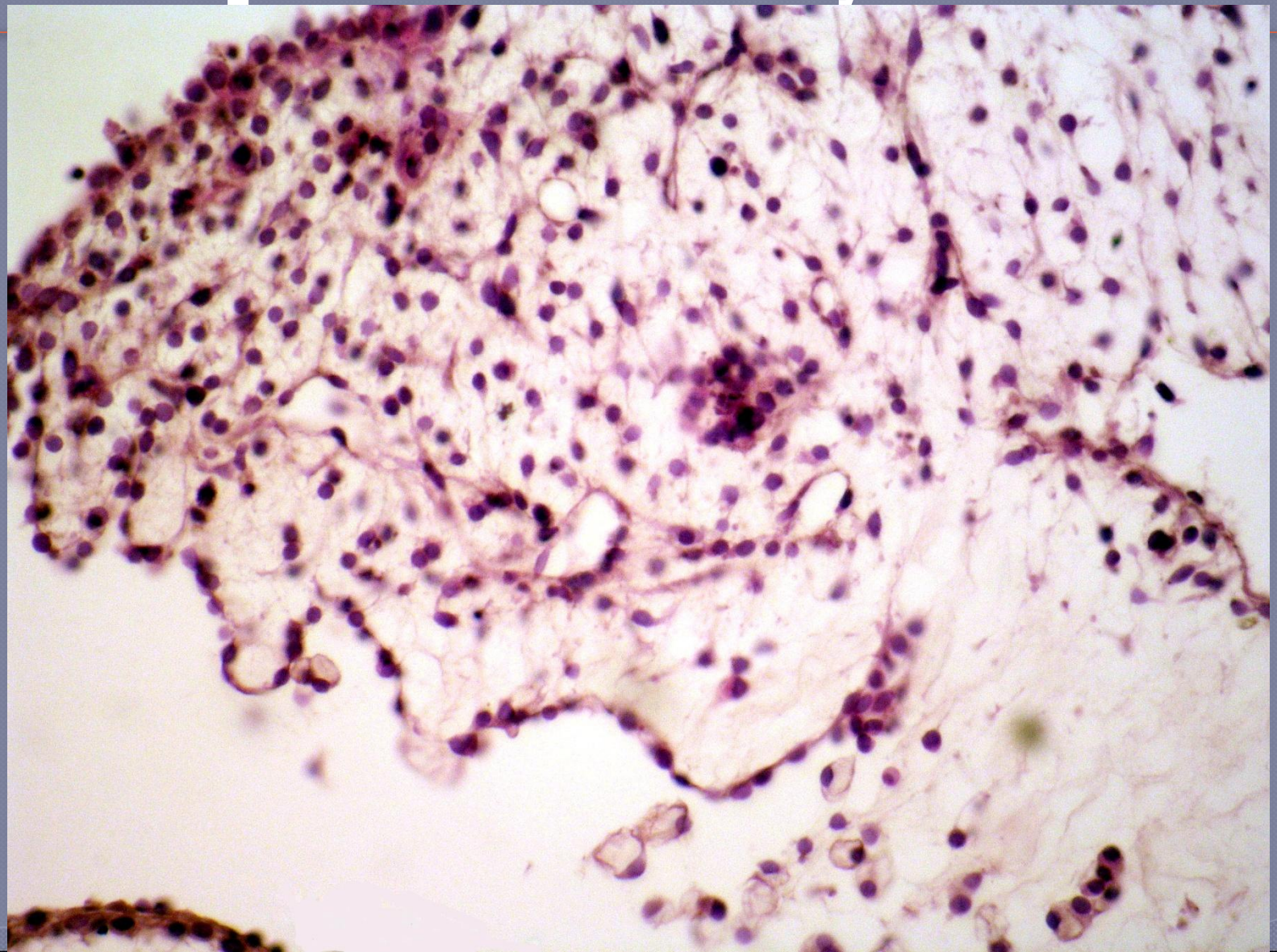

Общий план строения сосудов

- Стенка сосудов состоит из трех оболочек:
- внутренней - интимы,
- средней – медии
- и наружной - адвентиции.

Интима

1. эндотелий
2. подэндотелиальный слой (РВНСТ)
3. внутренняя эластическая мембрана (у артерий и артериол)

Эндотелий -

однослойный плоский эпителий, состоящий из полигональных клеток – эндотелиоцитов,
цитоплазма толщиной до 0,2 – 0,4 мкм и содержит немногочисленные органеллы, пиноцитозные пузырьки и включения.

Эндотелий

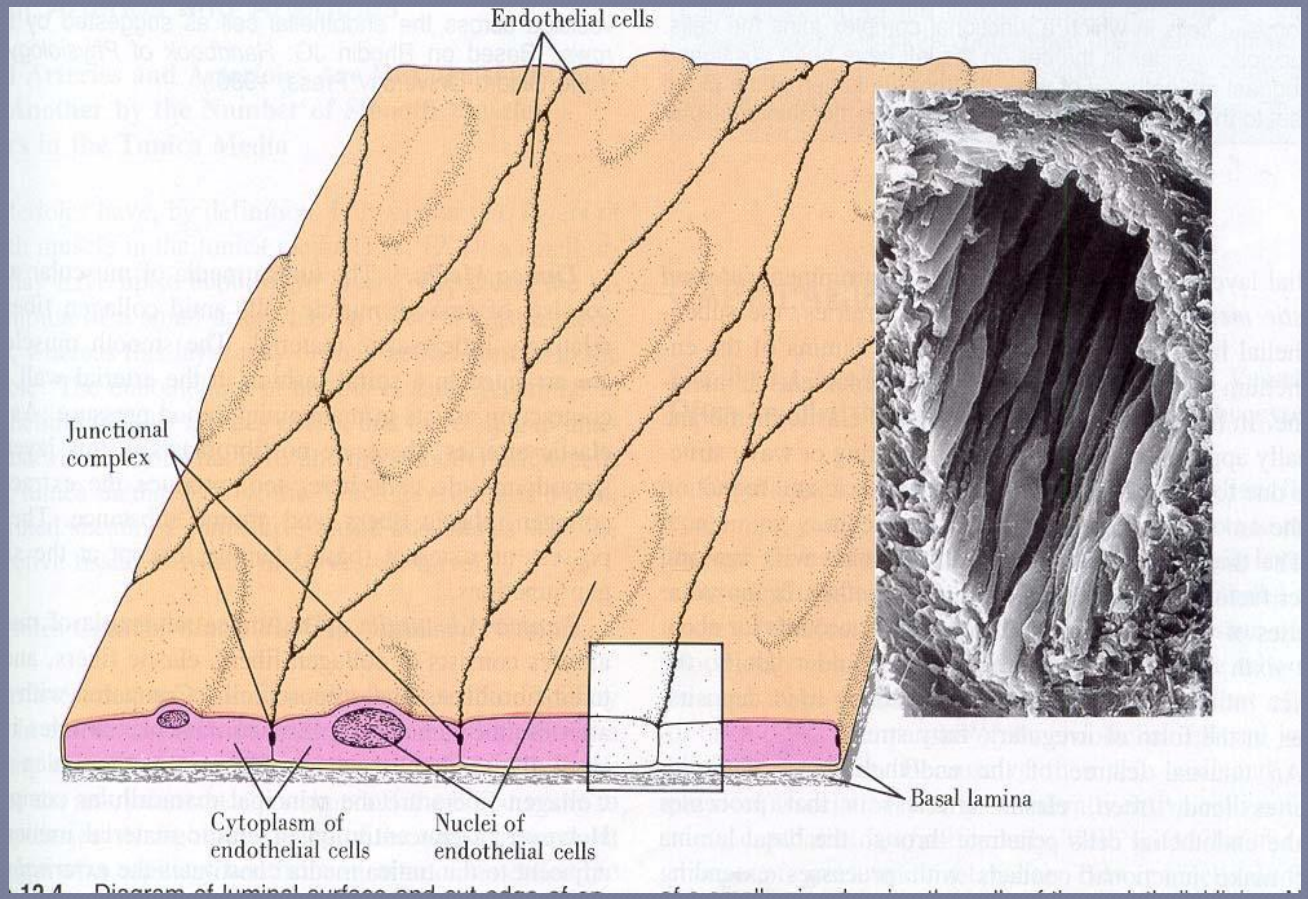
Endothelial cells
Junctional complex
Cytoplasm of endothelial cells
Nuclei of endothelial cells
Basal lamina

ФУНКЦИИ ЭНДОТЕЛИЯ

- *1 .транспортная* - **избирательный двусторонний транспорт веществ**
- *2. гемостатическая* **– ключевая роль в свертывании крови.**

- **В норме образует атромбогенную поверхность; вырабатывает *прокоагулянты* (тромбопластин, тромбоксан) и *антикоагулянты* (активатор плазминогена, простациклин).**

ФУНКЦИИ ЭНДОТЕЛИЯ

- ***3. вазомоторная*** **- регуляция сосудистого тонуса: выделяет *сосудосуживающие* (эндотелин) и *сосудорасширяющие* (простациклин, эндотелиальный релаксирующий фактор - NO)**

- ***4. рецепторная*** **- экспрессия на плазмолемму ряда соединений, обеспечивающих *адгезию* и, последующую *трансэндотелиальную миграцию лимфоцитов, моноцитов и гранулоцитов.***

ФУНКЦИИ ЭНДОТЕЛИЯ

- ***5. секреторная*** **- выработка факторов роста, цитокинов, регулирующих кроветворение, пролиферацию и дифференцировку Т- и В-лимфоцитов**

- ***6. сосудообразующая-*** **участие в *образовании новых капилляров (васкулогенез)***

Средняя оболочка

- Состоит из циркулярно расположенных гладкомышечных клеток, прослоек соединительной ткани и
- наружной эластической мембраны (у артерий)

Адвентиция

Образована РВНСТ, содержит нервы и сосуды сосудов.

Артерия

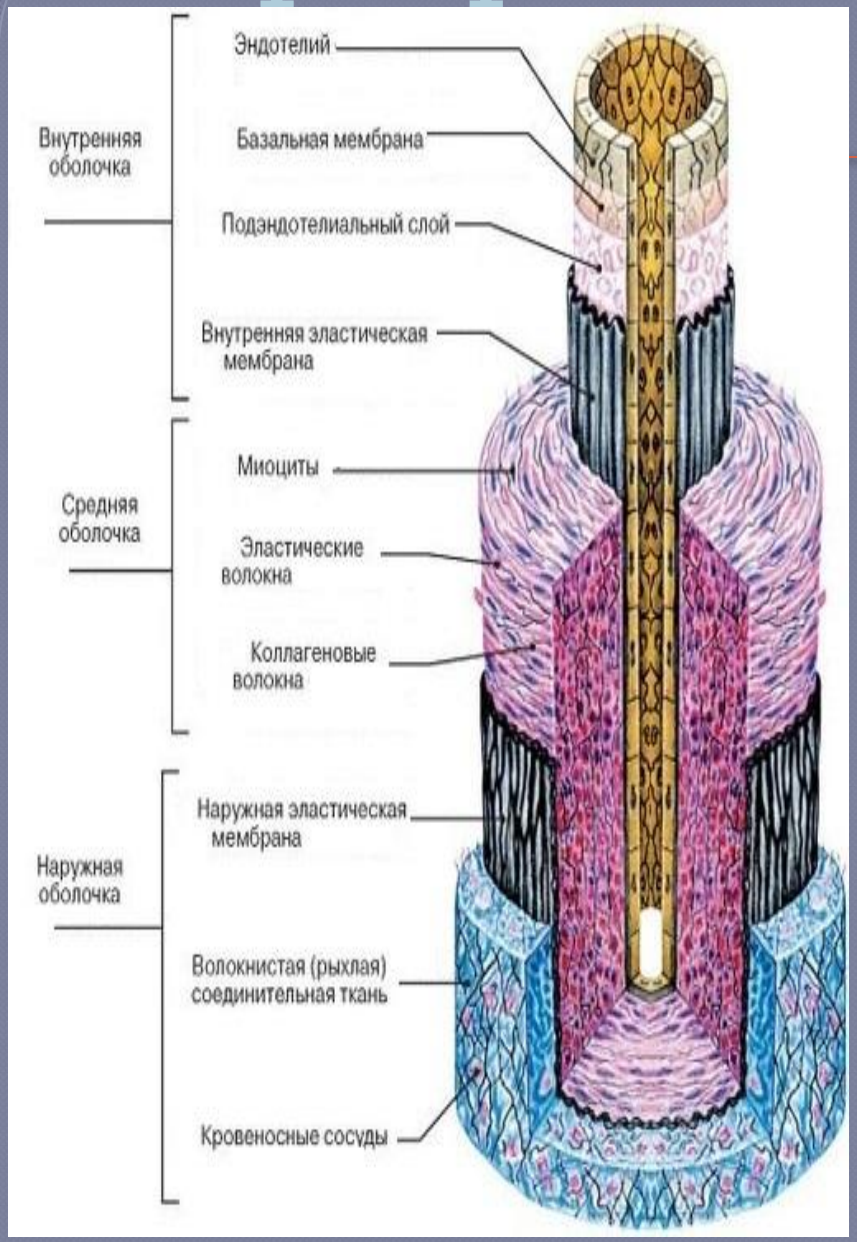

Вена

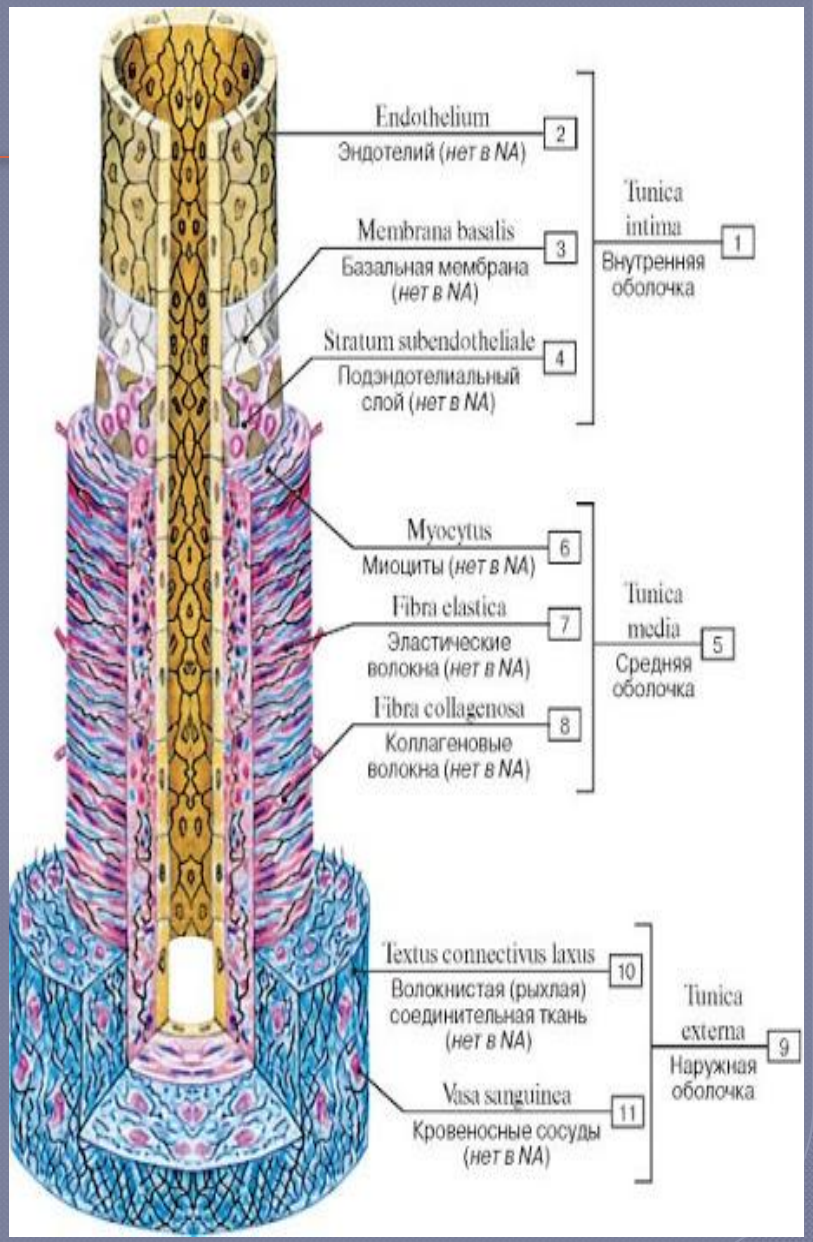

Артерии

1) эластические
2) мышечные
3) мышечно-эластические

Артерии эластического типа:

(аорта и легочная артерия) –

это крупные сосуды, в которых кровь движется с высокой скоростью и под большим давлением - характеризуются сильным развитием эластических волокон.

Аорта

Интима аорты образована эндотелием, подэндотелиальным слоем и внутренней эластической мембраной.

Аорта

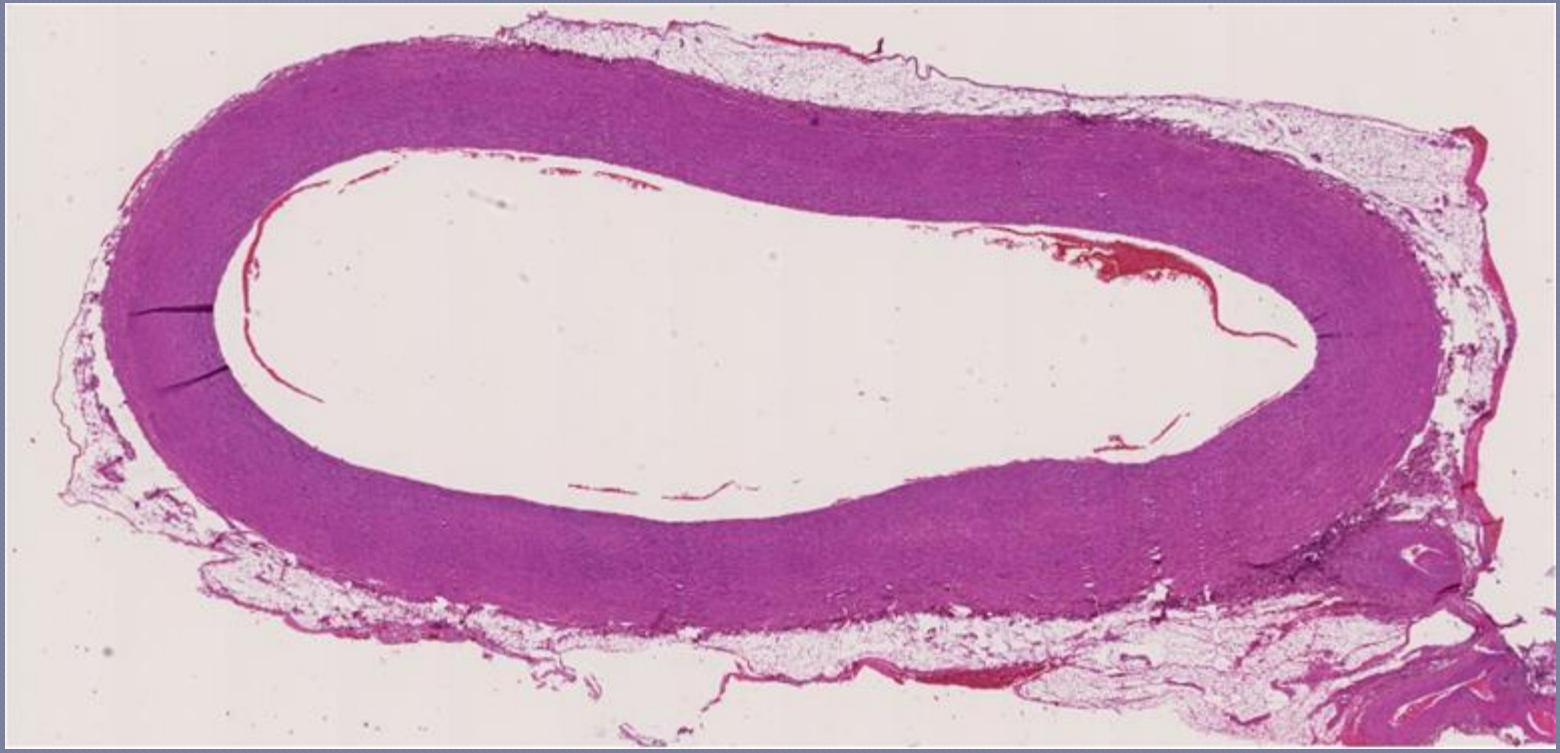

Средняя оболочка состоит из 40-70 окончатых эластических мембран, между которыми располагаются гладкомышечные клетки и фибробласты. Имеется наружная эластическая мембрана

Адвентиция состоит из РВНСТ.

Артерия эластического типа

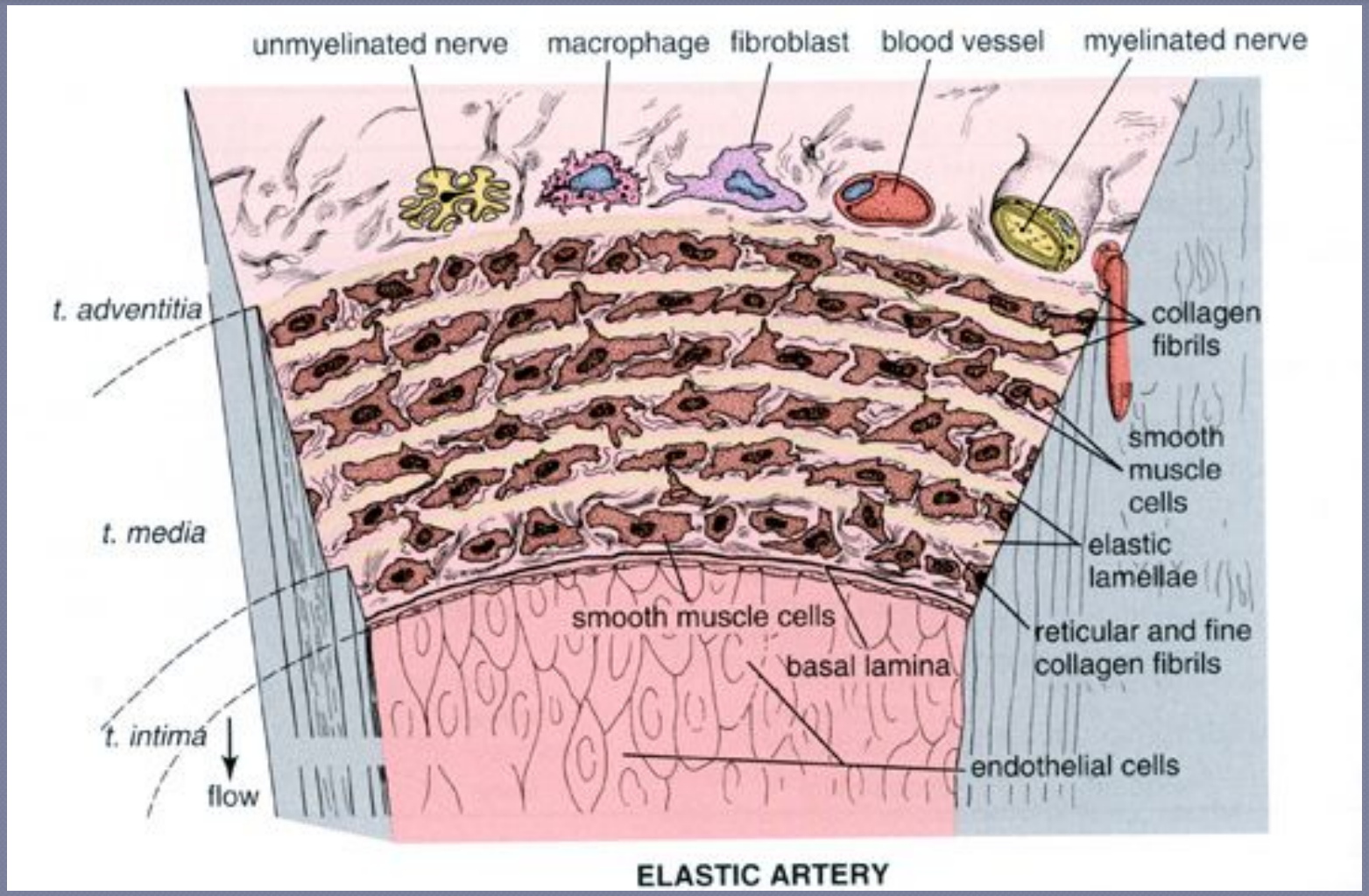

Аорта (орсеин)

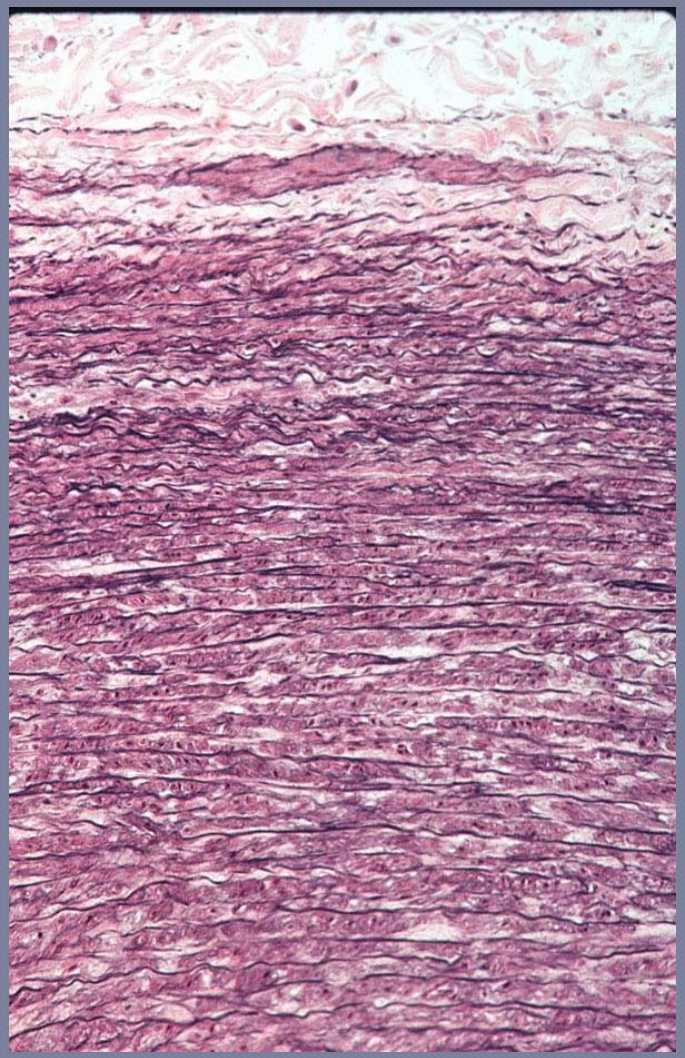

Аорта (гем.-эозин)

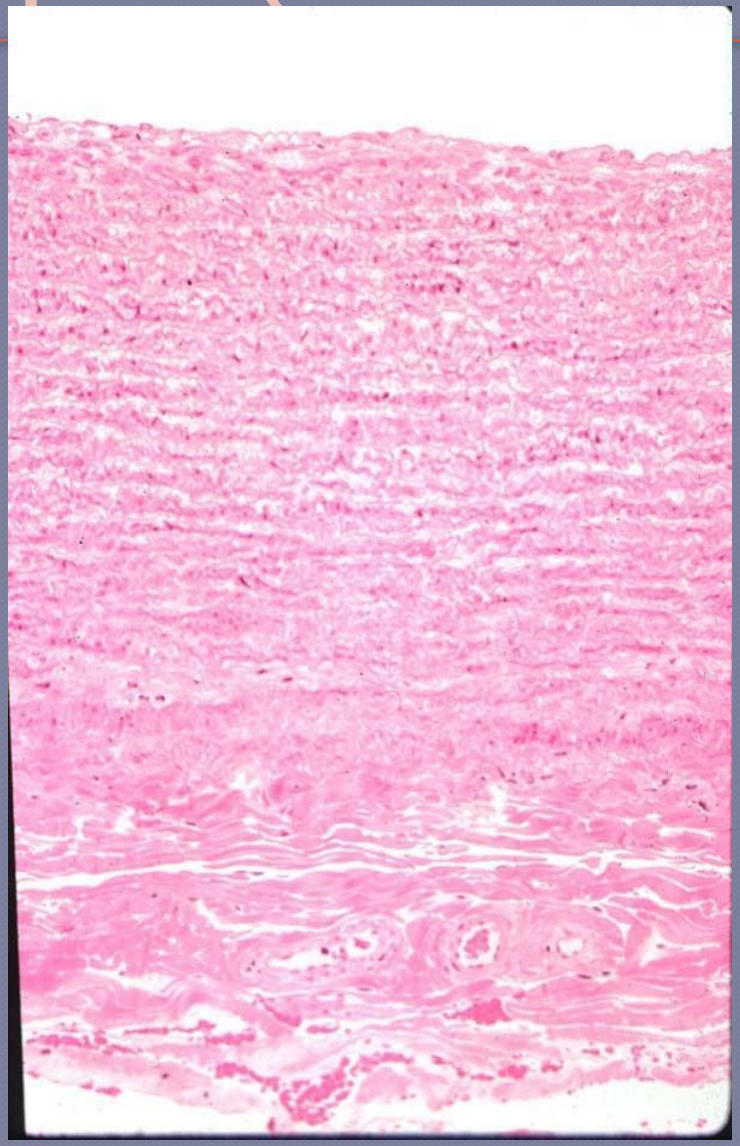

Артерии мышечного типа
(сосуды среднего и мелкого калибра)

Внутренняя оболочка (интима)

состоит из 3-х слоёв:

эндотелия,

подэндотелиального слоя

и внутренней эластической мембраны.

Средняя оболочка состоит из гладких мышечных клеток, фибробластов, эластических и коллагеновых волокон и наружной эластической мембраны.

Адвентиция состоит из РВНСТ.

Артерия мышечного типа

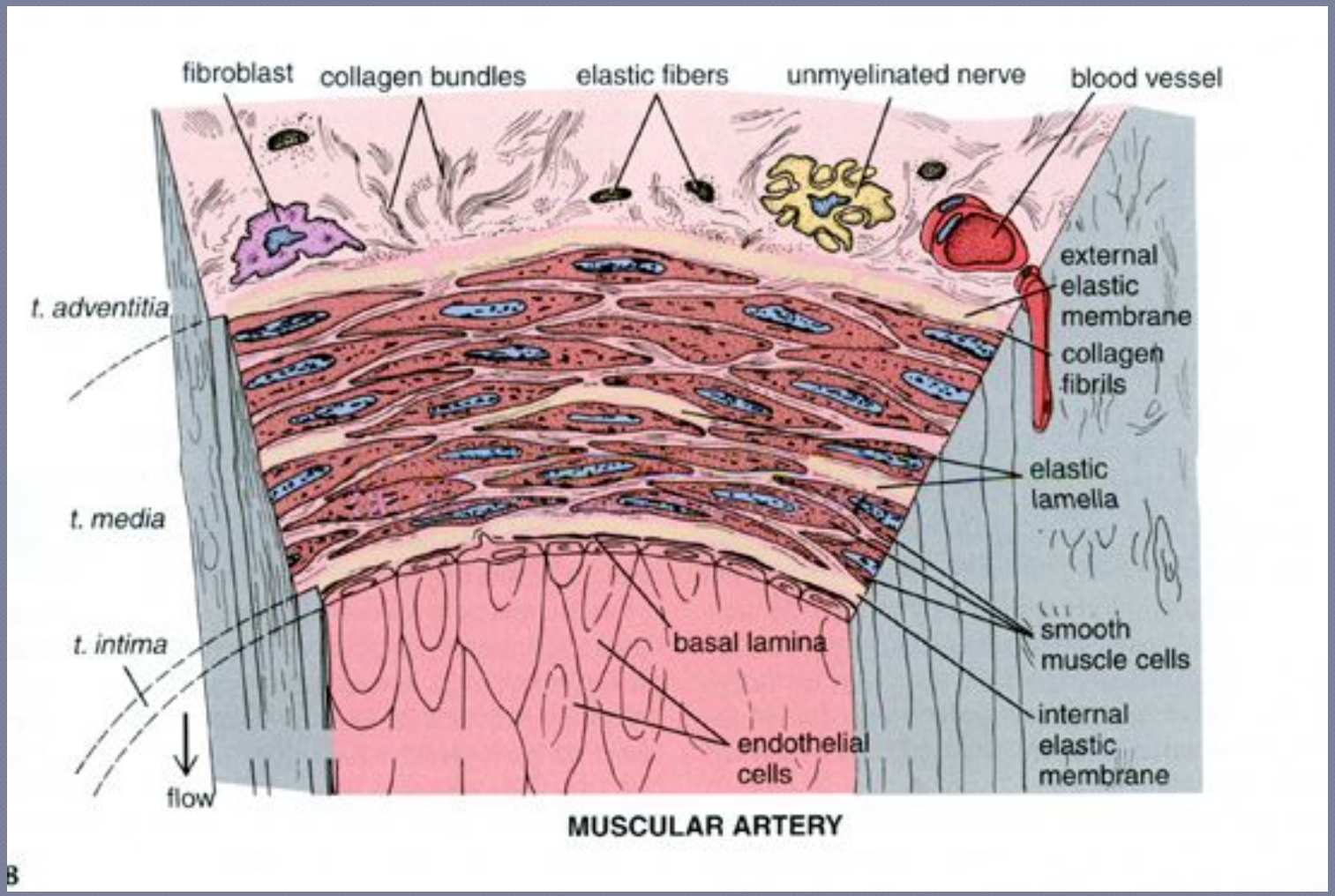

Артерия мышечного типа

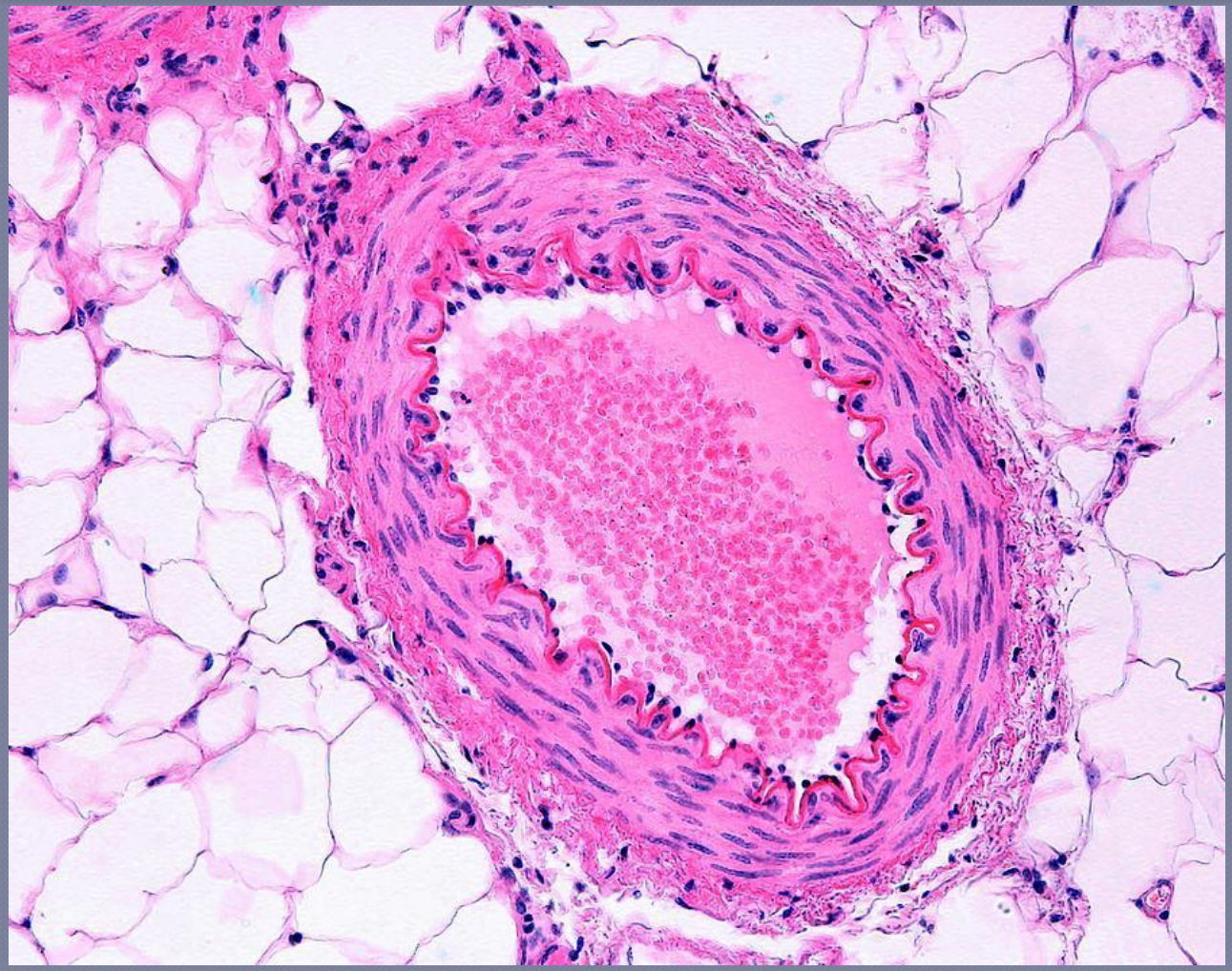

Артерии мышечно-эластического типа

(напр. сонная и подключичная артерии)

В средней оболочке этих сосудов находятся как эластические мембраны и волокна, так и мышечные клетки.

Вены

имеют большой просвет, тонкую, легко спадающуюся стенку со слабым развитием эластических элементов.

Различают вены **мышечного** **и** **безмышечного (фиброзного) типа.**

I .Вены мышечного типа

подразделяются **на вены со**
а) слабым, б)средним и с) сильным развитием мышечных элементов.
Количество гладких миоцитов в венах различно и зависит от того, движется ли кровь по ним под действием силы тяжести или против неё.
Это же обусловливает наличие клапанов в венах конечностей.

ВЕНА

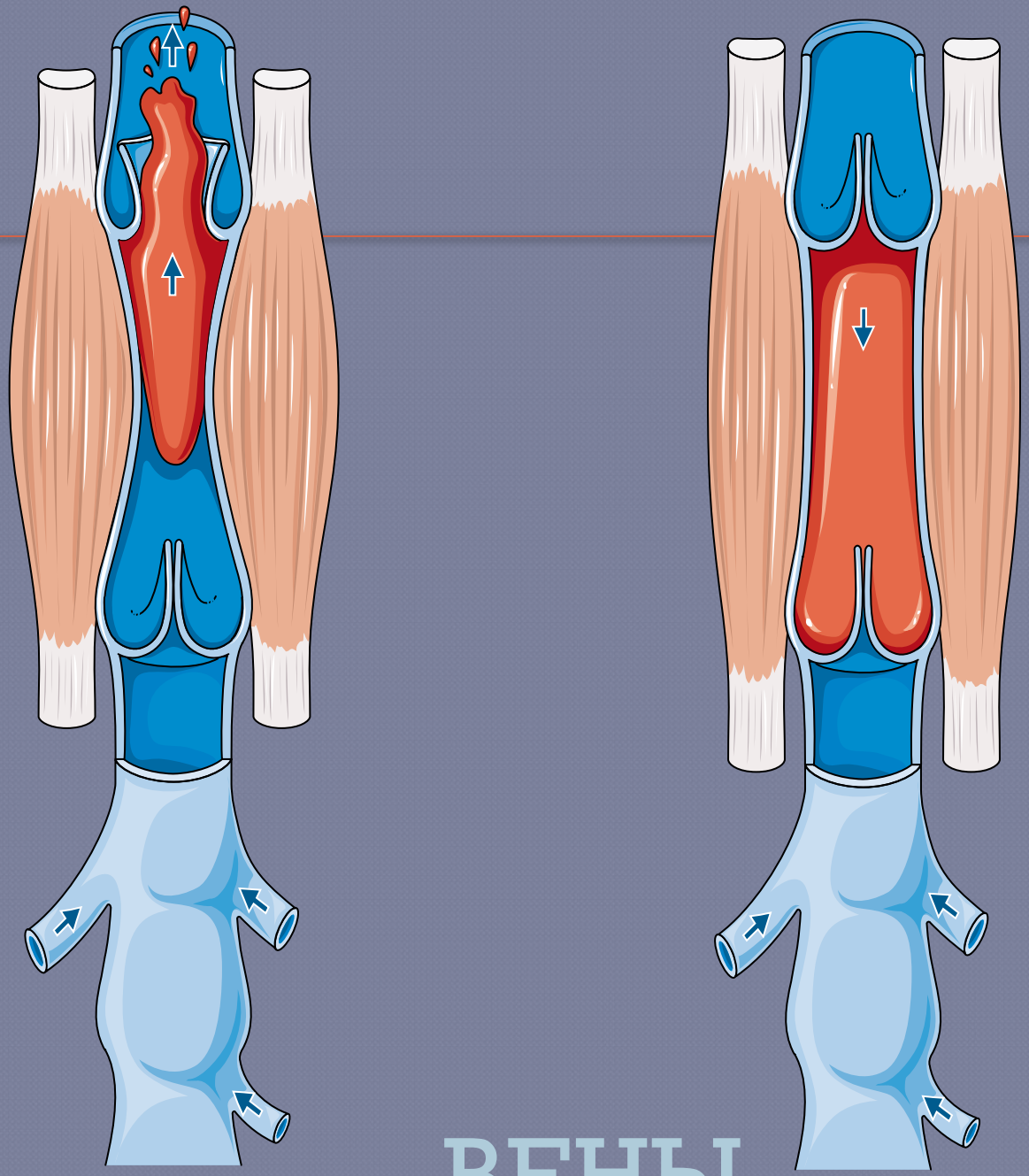

ВЕНЫ

Вена мышечного типа

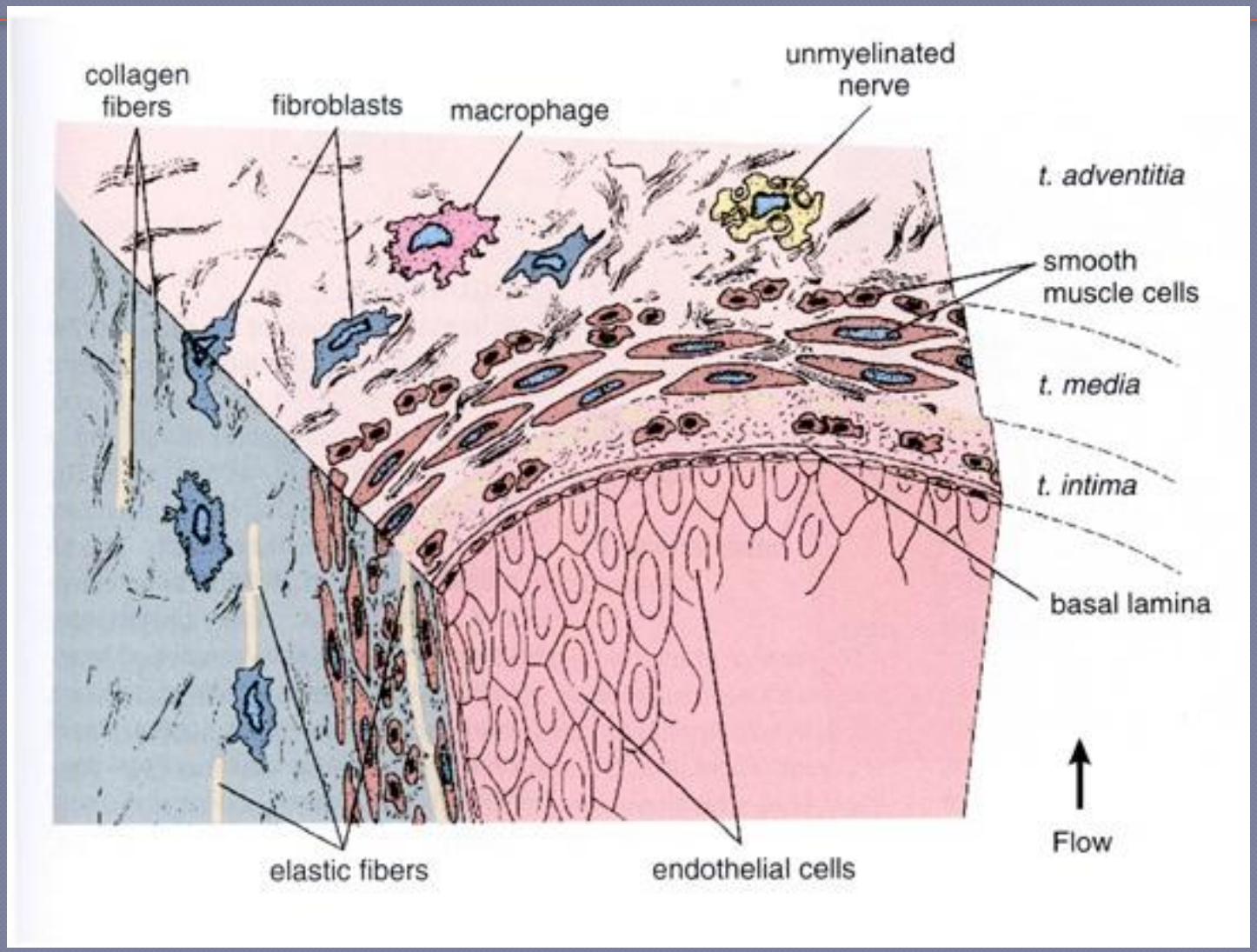

Артерия и вена мышечного типа

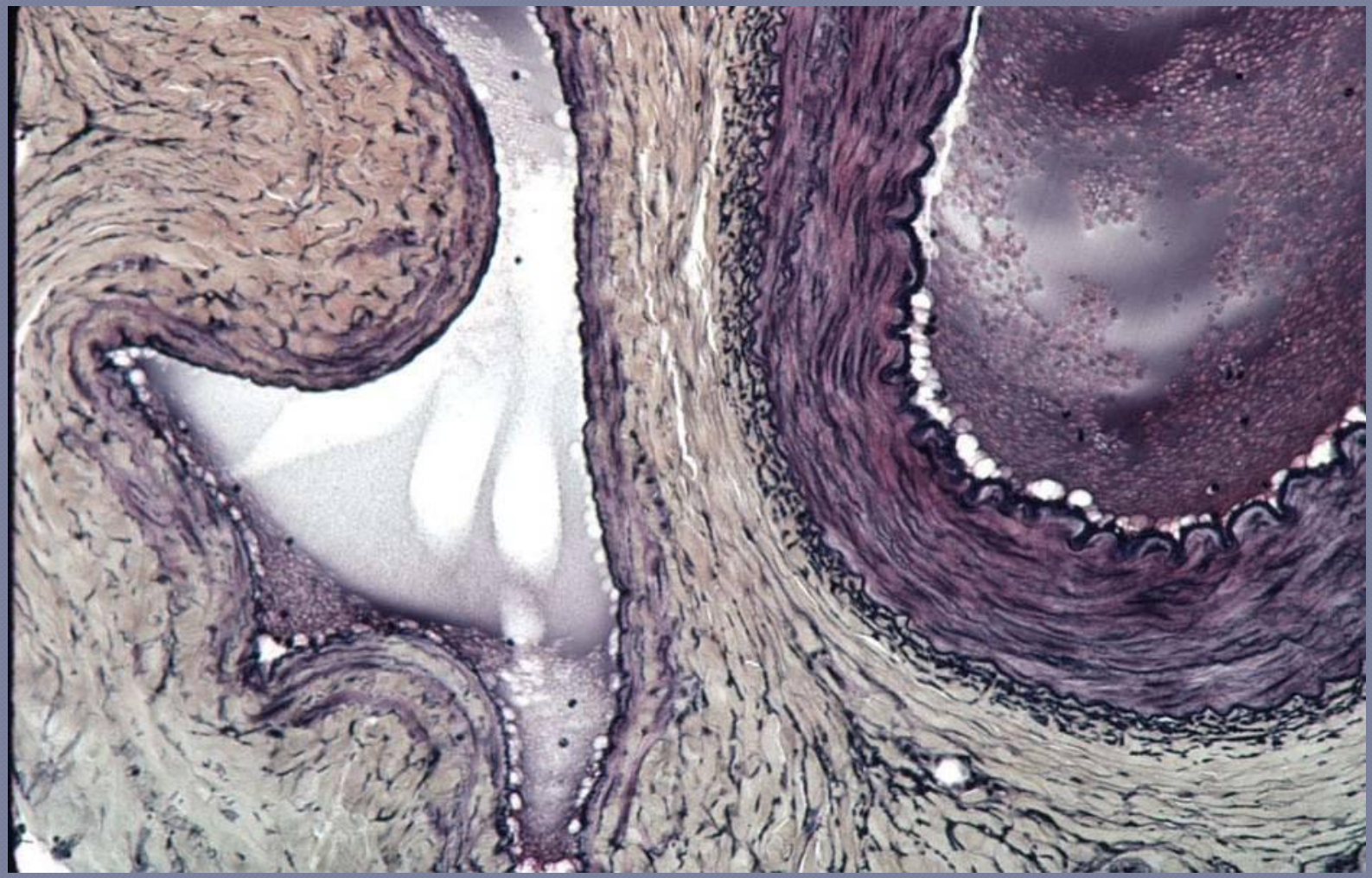

II. Вены безмышечного типа (фиброзные, волокнистые)

в средней оболочке не содержат гладких миоцитов.

К ним относятся вены костей, твёрдой и мягкой мозговых оболочек, сетчатки глаза, центральные вены долек печени, плаценты, селезёнки.

Микроциркуляторное русло

Состоит из

- артериол,
- капилляров,
- венул
- и артериоло-венулярных анастомозов.

МЦР

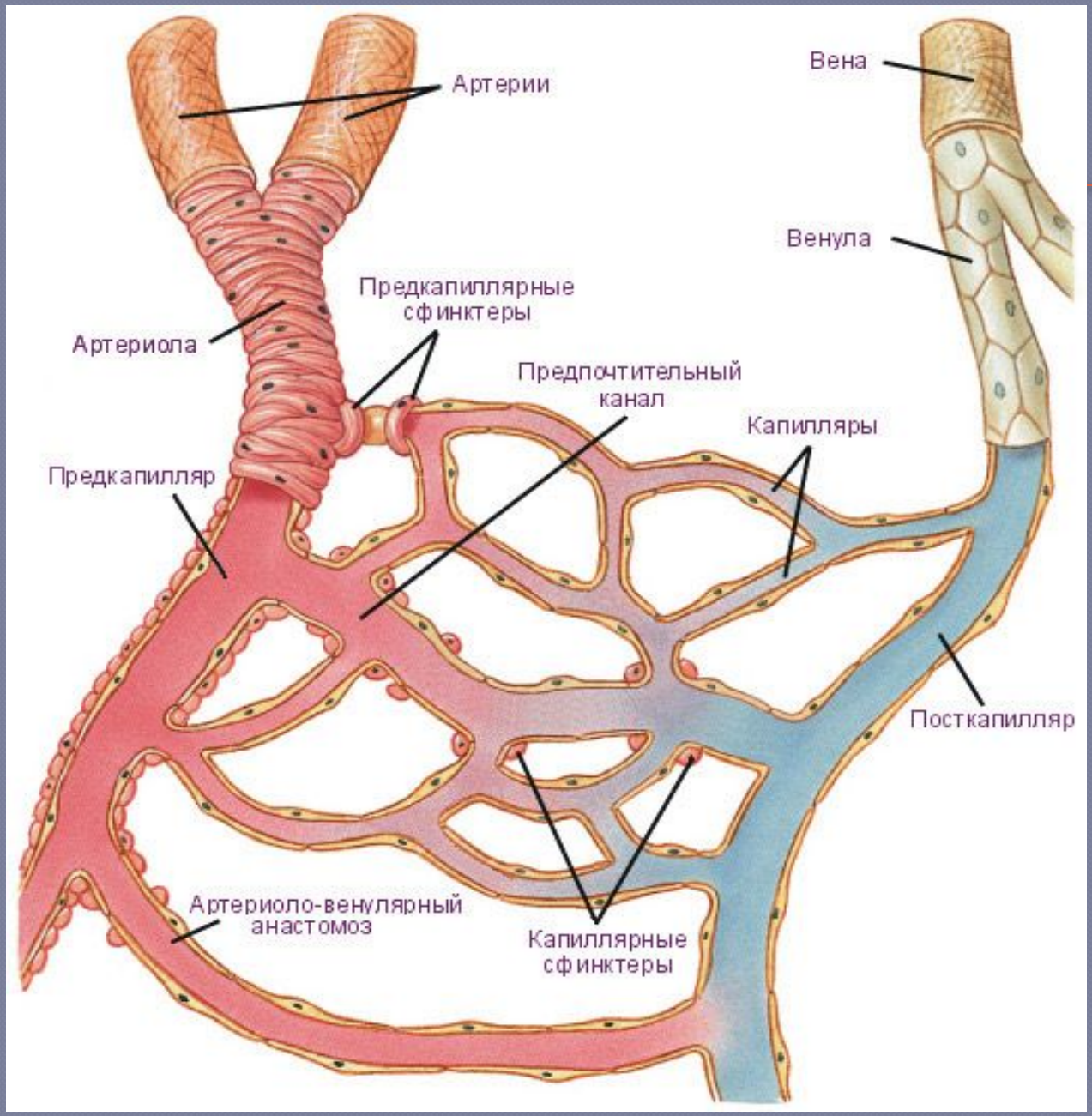
Артерии
Вена
Венула
Предкапиллярные сфинктеры
Артериола
Предпочтительный канал
Капилляры
Предкапилляр
Посткапилляр
Артериоло-венулярный анастомоз
Капиллярные сфинктеры

- Функциональный комплекс, состоящий из сосудов МЦР, лимф. капилляров, лимф. сосудов и окружающей соед. ткани обеспечивает регуляцию кровенаполнения органов, транскапиллярный обмен и дренажно-депонирующую функцию.

Артериолы (Ø 50-100 мкм)

- Их стенка состоит из 3 оболочек.
- Внутренняя - образована эндотелием, субэндотелиальным слоем и внутренней эластической мембраной.
- Средняя – 1-2 слоями гладких мышечных клеток.
- Наружная - РВНСТ

Капилляры

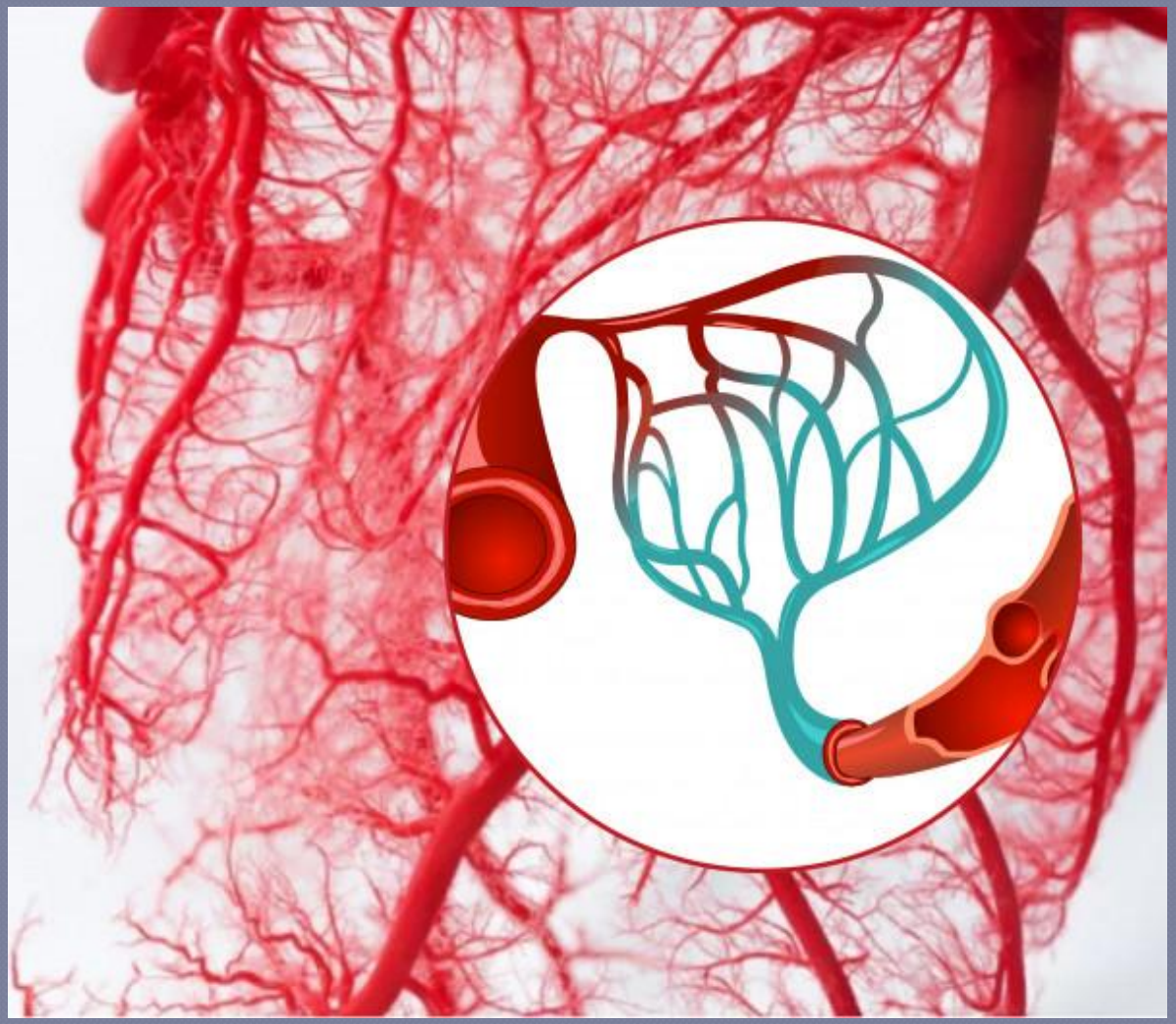

Капилляры

(Ø от 4,5 -11 мкм до 20-30 и >)

Стенка гемокапилляров состоит из трёх слоёв:

Внутренний – образован эндотелиоцитами, лежащими на базальной мембране.

Средний слой

образован перицитами.

- Они обладают способностью участвовать в регуляции просвета капилляра.

Наружный слой

образован адвентициальными клетками.

Они являются камбиальными полипотентными предшественниками фибробластов, адипоцитов, остеобластов и др.

По строению различают капилляры
1) соматические 2) фенестрированные
3) синусоидные (перфорированного типа)

Строение стенки кровеносного капилляра

1- эндотелий
2- базальная мембрана
3- слой перицитов
4- слой адвентициальных клеток

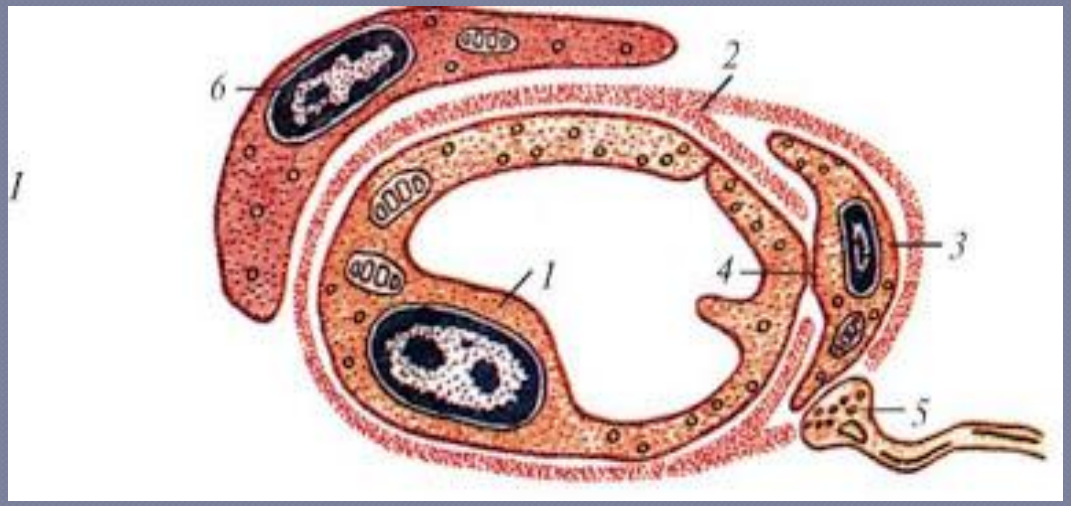

Капилляры

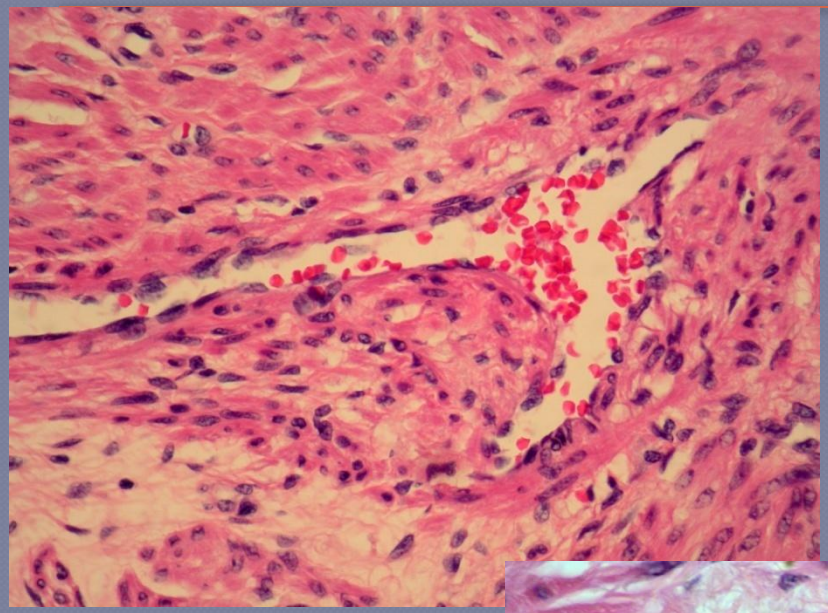

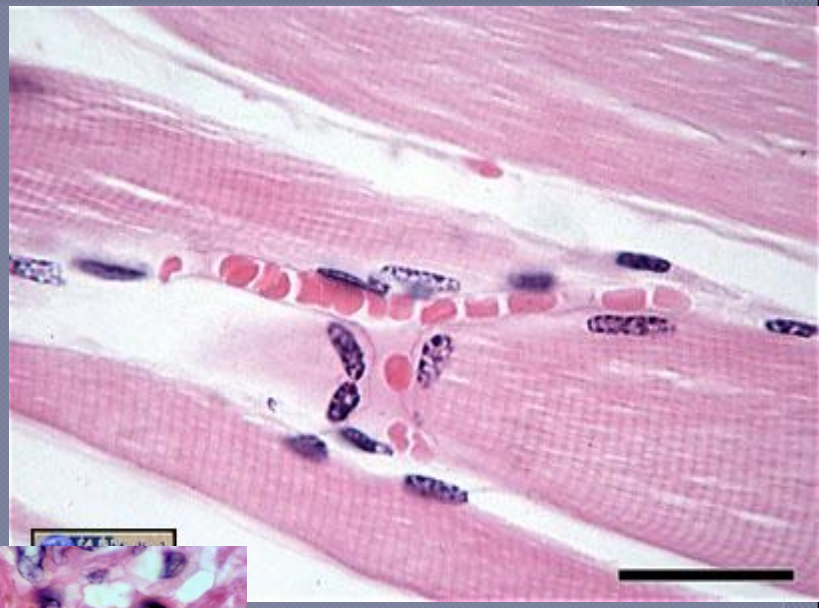

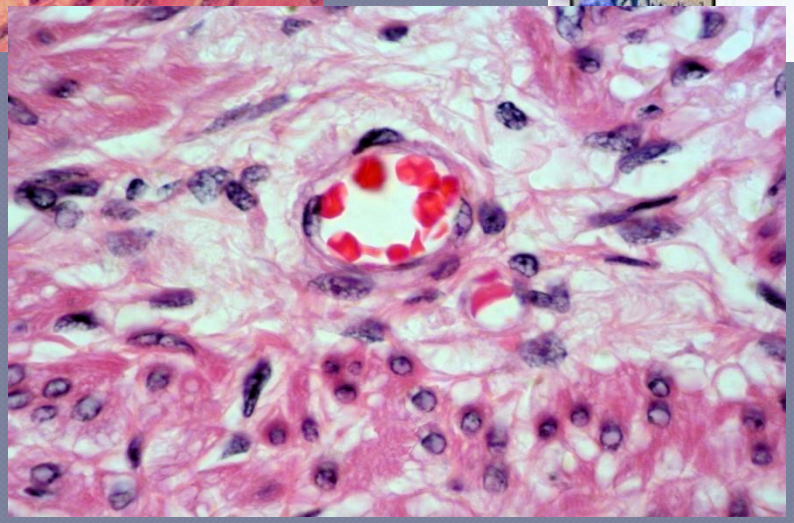

Соматические капилляры

(капилляры с непрерывной эндотелиальной выстилкой) –

в мышцах, соединительной ткани, легких, ЦНС, тимусе, селезенке, экзокринных железах.

- Эндотелиоциты связаны плотными контактами, в их цитоплазме присутствуют пиноцитозные пузырьки. БМ непрерывна.

Соматические капилляры

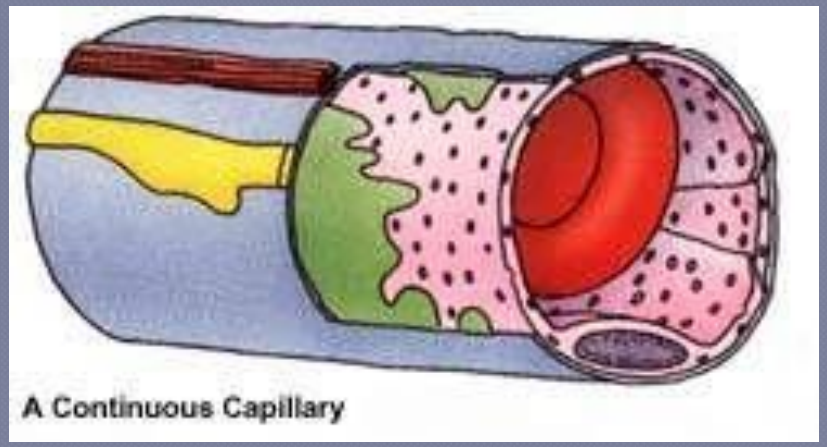

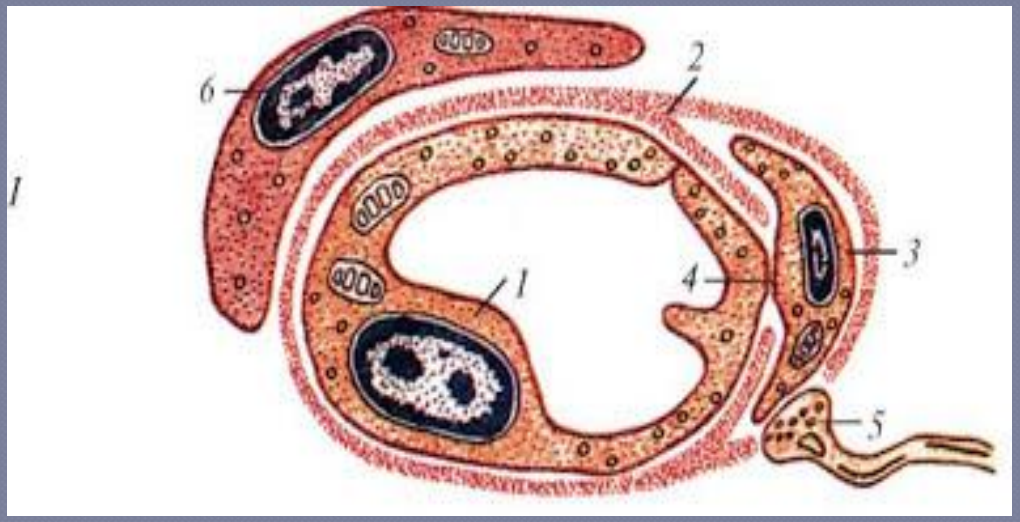

Соматический капилляр

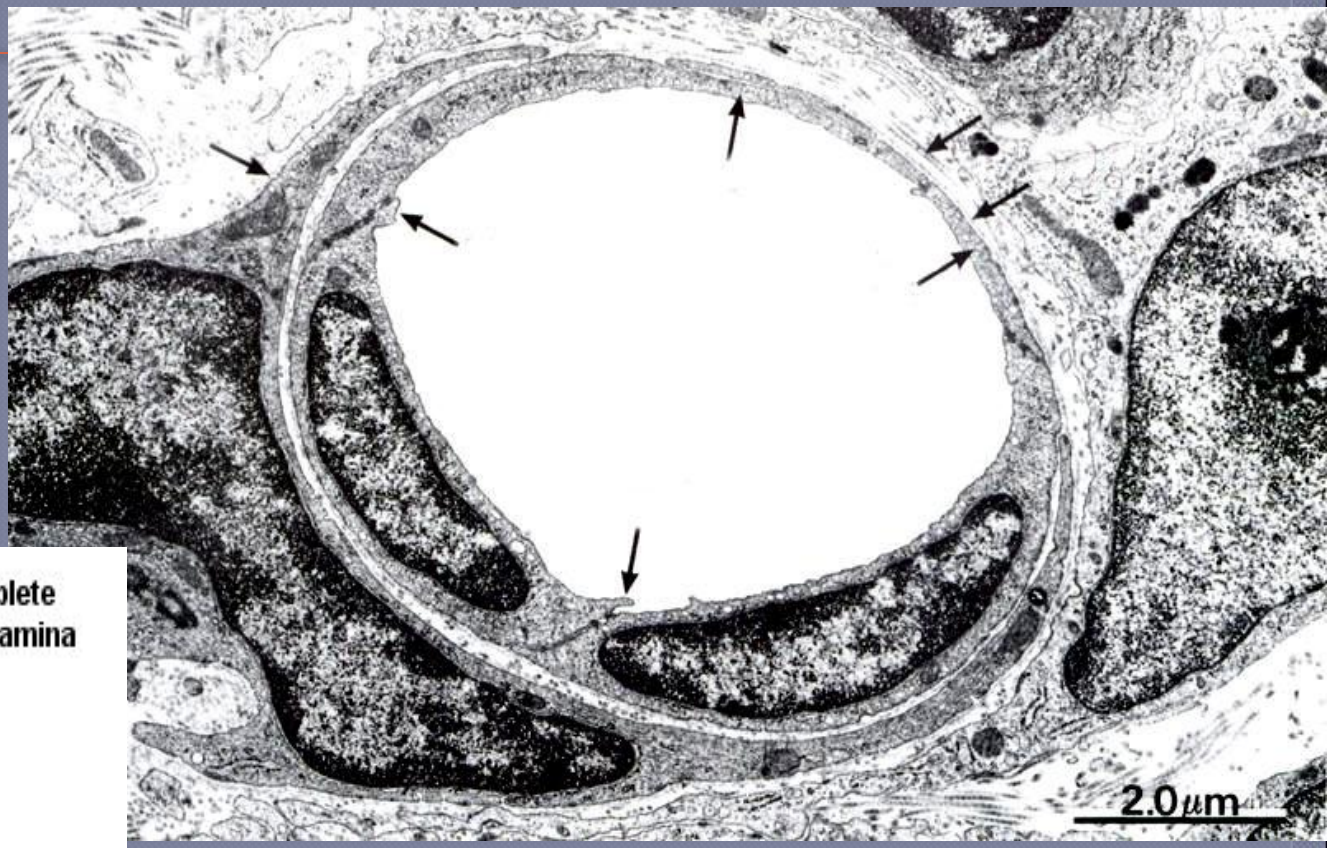

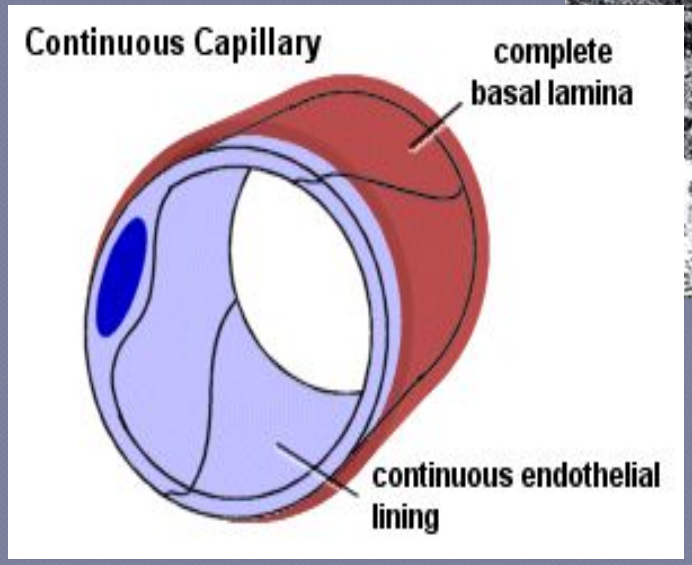

Фенестрированные капилляры

- имеют тонкий эндотелий и непрерывную БМ.
- В эндотелии имеются поры, затянутые диафрагмой - **фенестры**.

- Находятся в почечном тельце, эндокринных железах, слизистой оболочке тонкой кишки, сосудистом сплетении мозга, бурой жировой ткани.

Фенестрированные капилляры

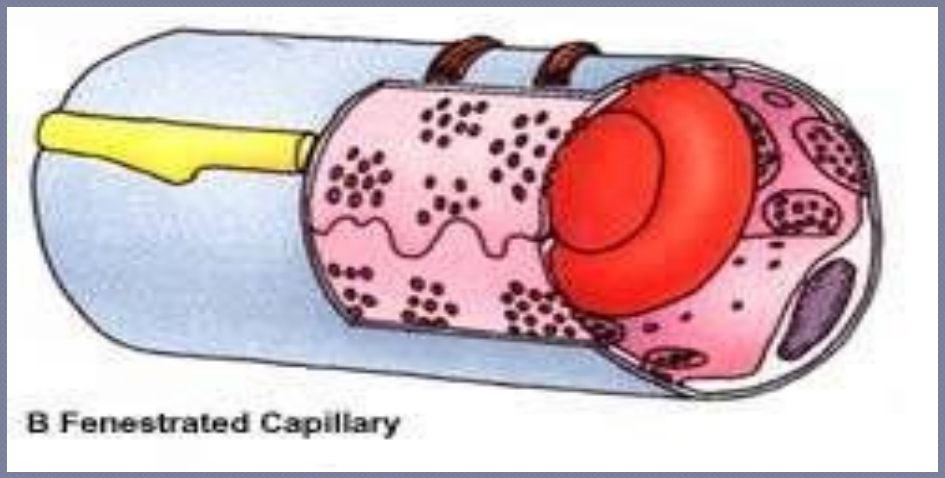

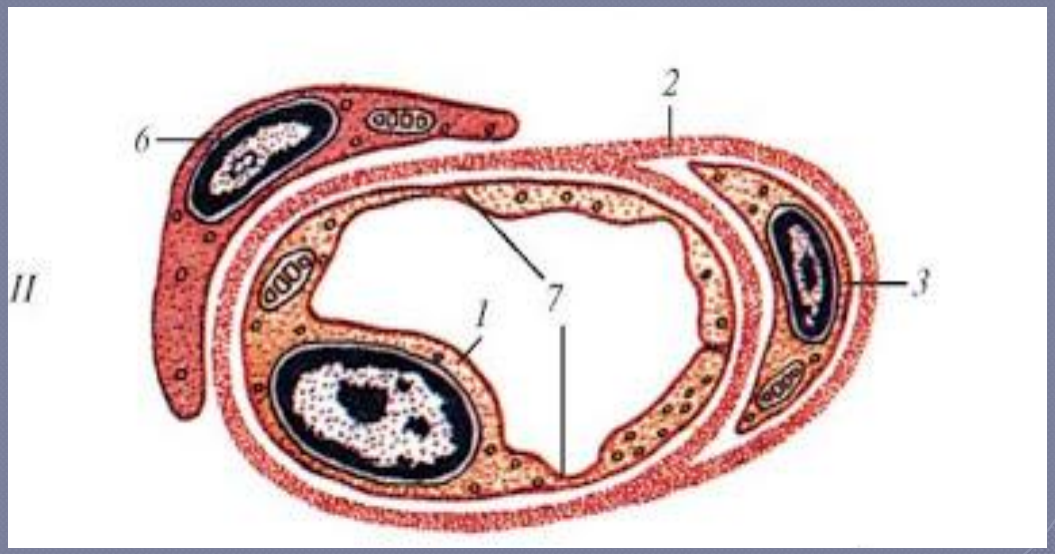

Фенестрированный капилляр

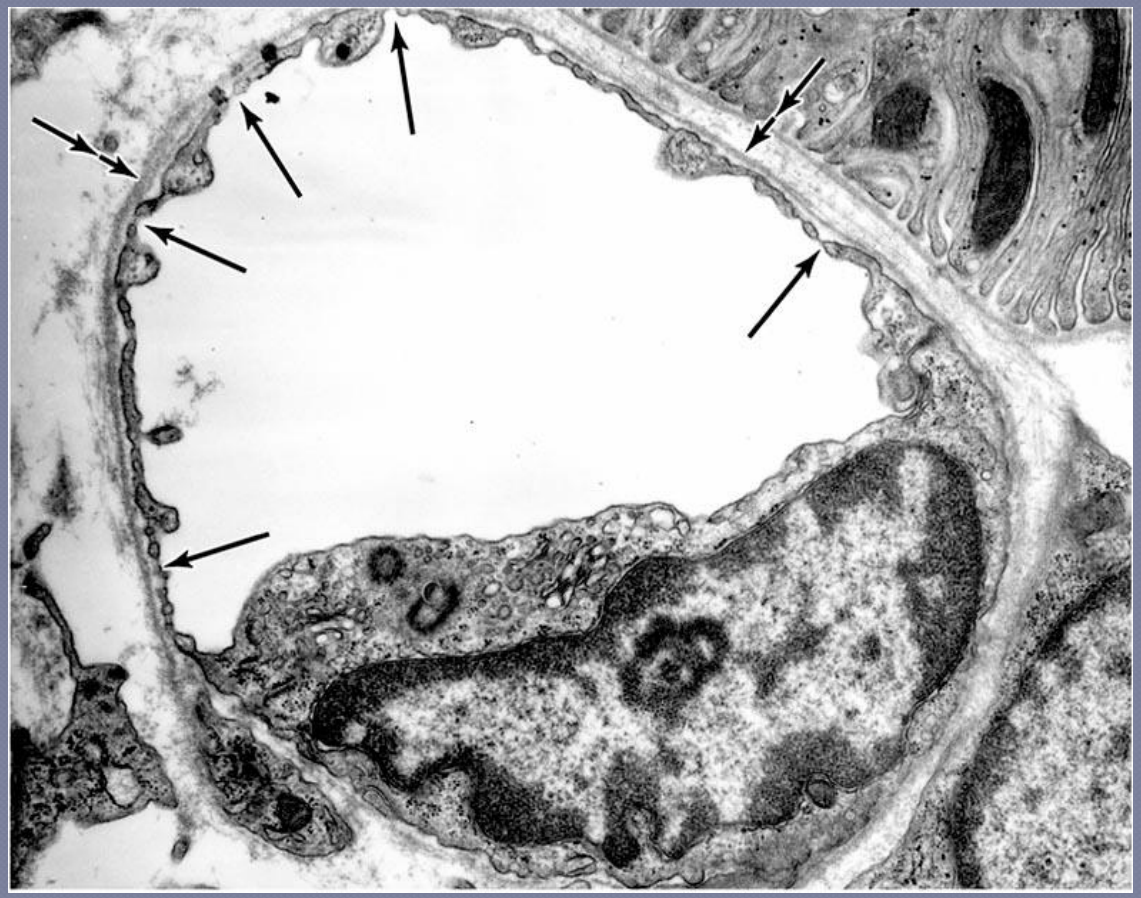

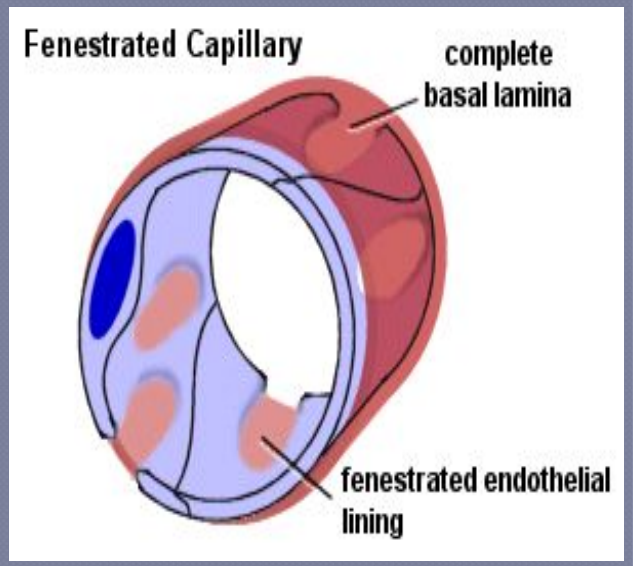

Синусоидные капилляры

(перфорированного типа) (Ø 30-40 и > мкм)

- Характеризуются большим диаметром, крупными порами в эндотелии и прерывистой БМ.
- Находятся в печени, селезенке, костном мозге, коре надпочечников.

Синусоидные капилляры

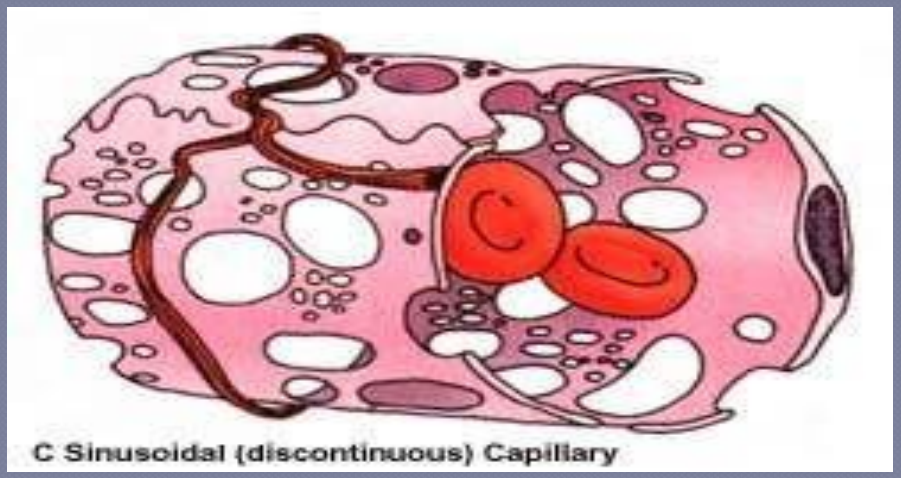

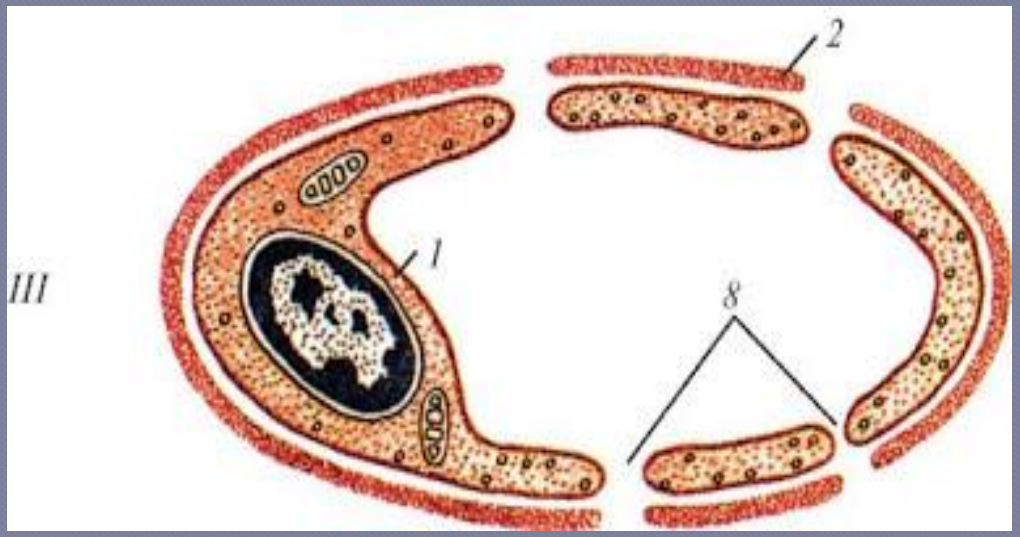

Синусоидный капилляр

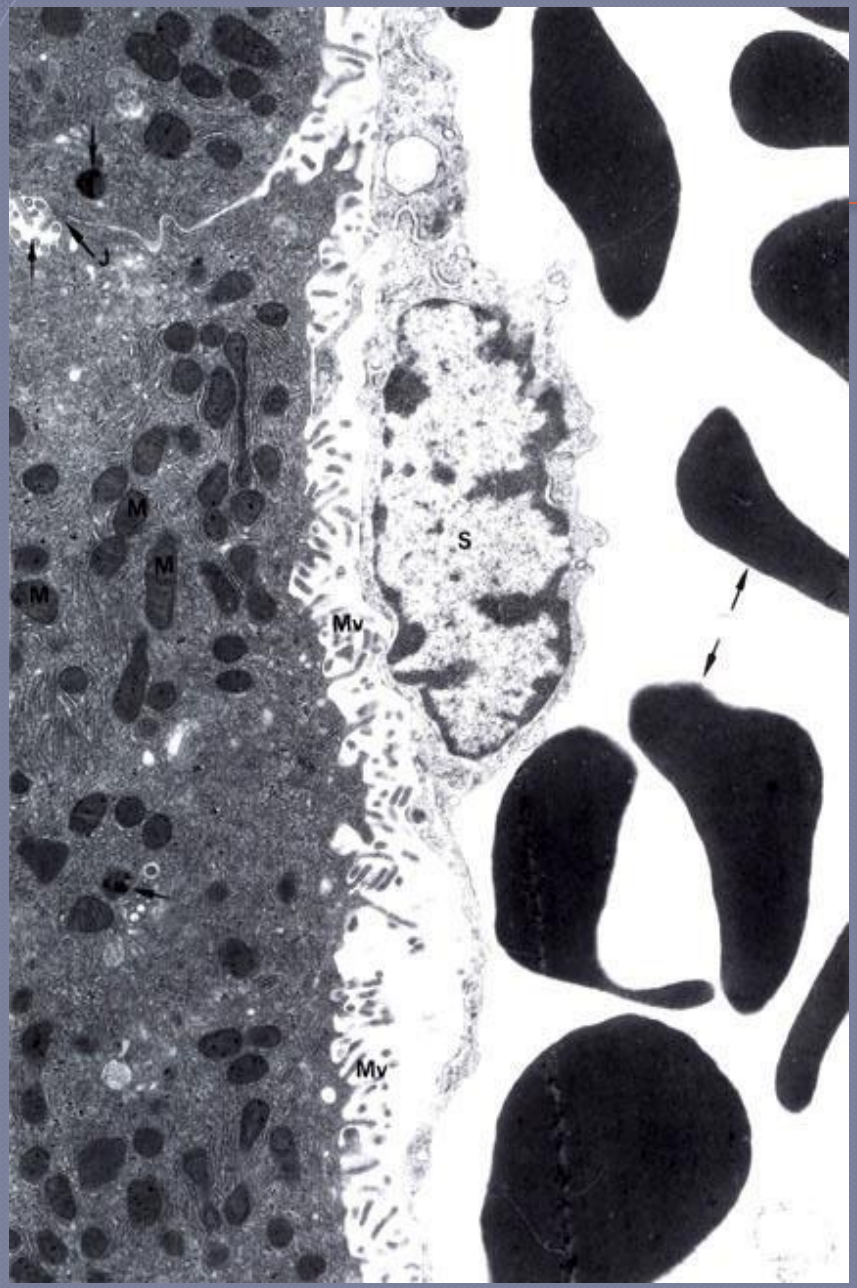

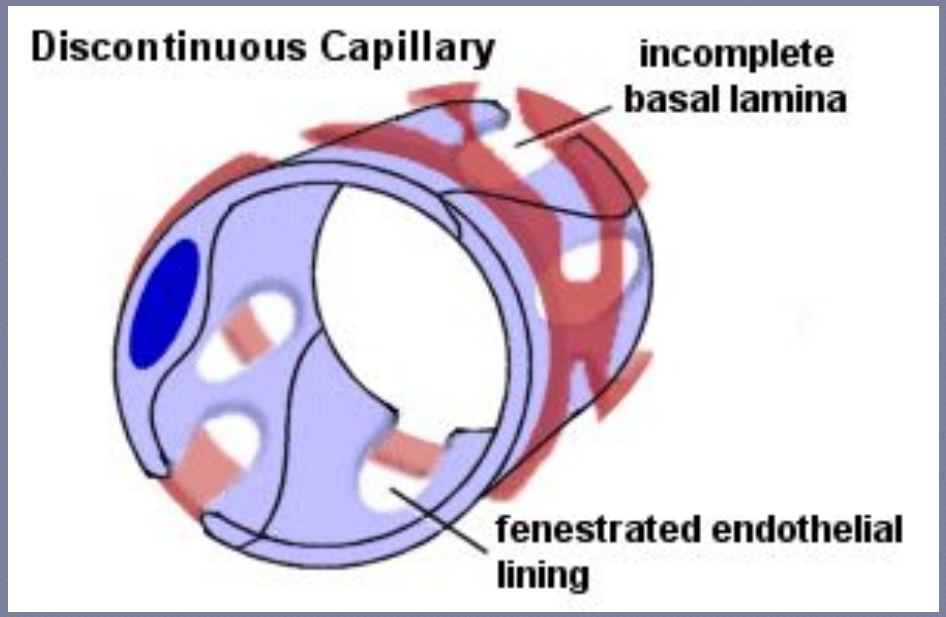

Гемокапилляры в продольном и поперечном сечении

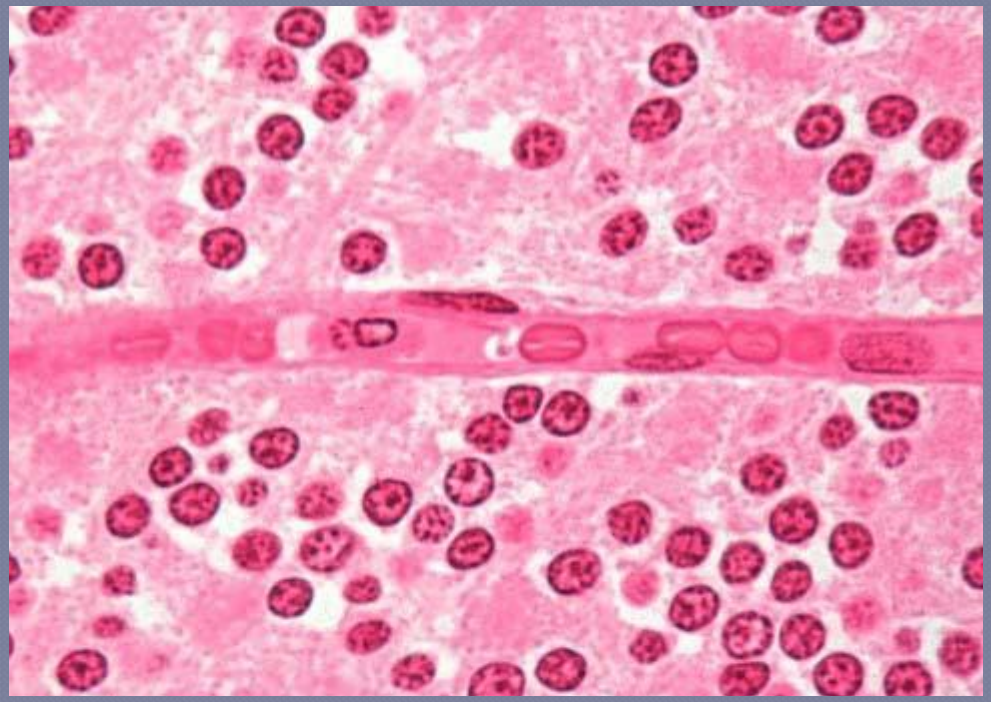

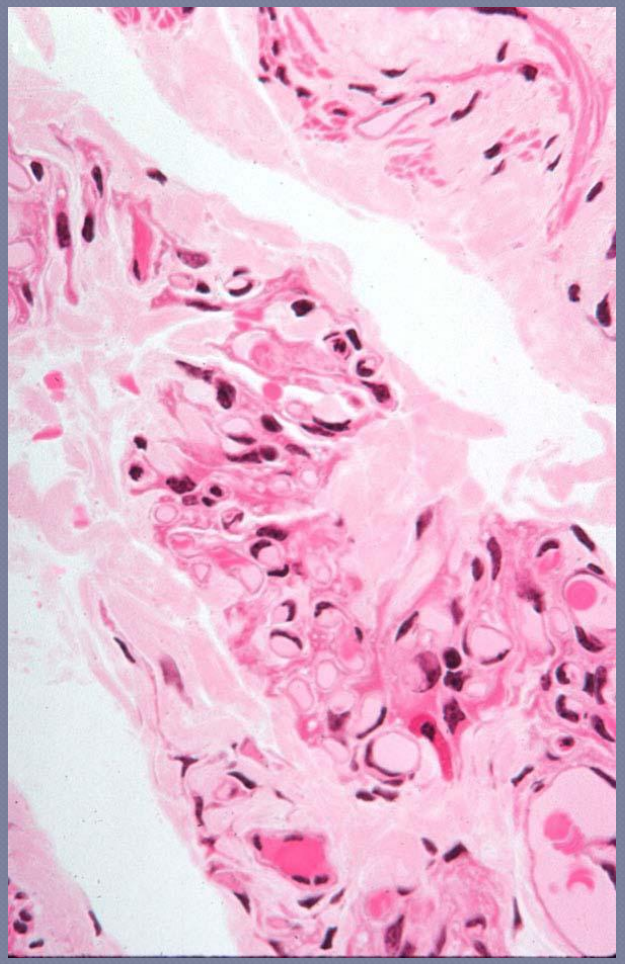

Венулы

3 типа:

посткапиллярные, собирательные и мышечные.

1) Посткапиллярные венулы ***(Ø 8-30 мкм)*** по строению похожи на гемокапилляры и отличаются от них диаметром и бóльшим количеством перицитов.

2) Собирательные венулы

(Ø 30-50 мкм)

- в средней оболочке появляются отдельные миоциты.

3) Мышечные венулы ***(Ø 50-100 мкм)*** - в средней оболочке содержат 1-2 слоя гладких миоцитов и хорошо развитую наружную оболочку.

Артериола и венула

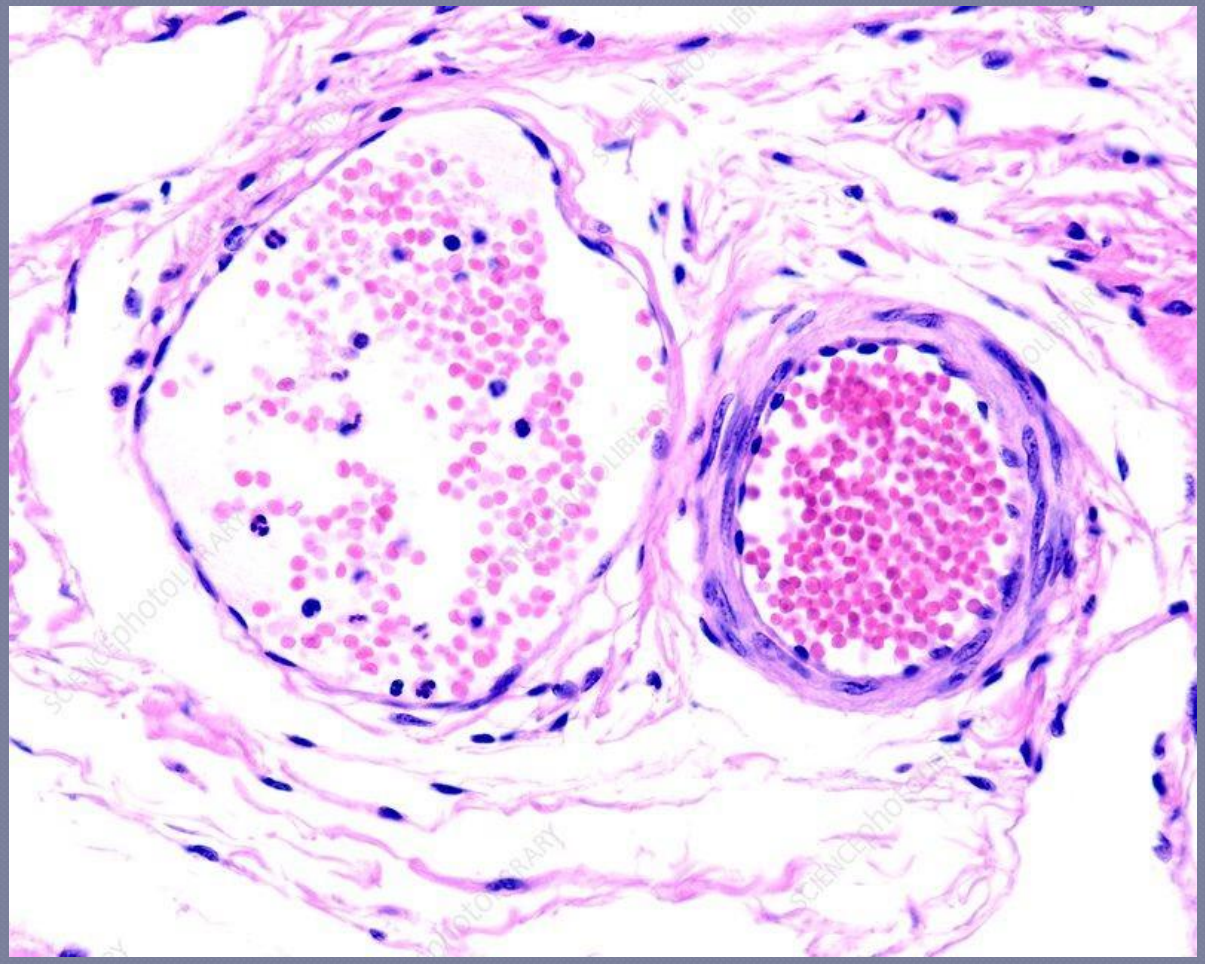

Артериоло-венулярные анастомозы (АВА) *(Ø 30-500 мкм)*

ИСТИННЫЕ АВА
(в венулы из артерий попадает **чистая** артериальная кровь)

АТИПИЧНЫЕ АВА
(в венулы попадает **смешанная** кровь)



ПРОСТЫЕ АВА

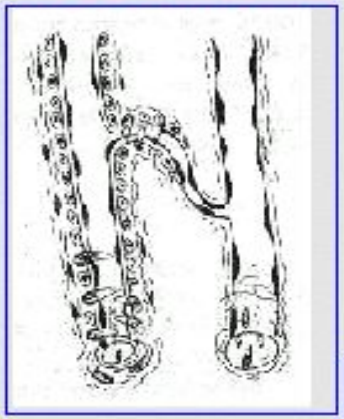

АВА С ЗАПИРАТЕЛЬНЫМ УСТРОЙСТВОМ

АВА типа замыкающих артериол

АВА эпителиоидного типа

простые

сложные

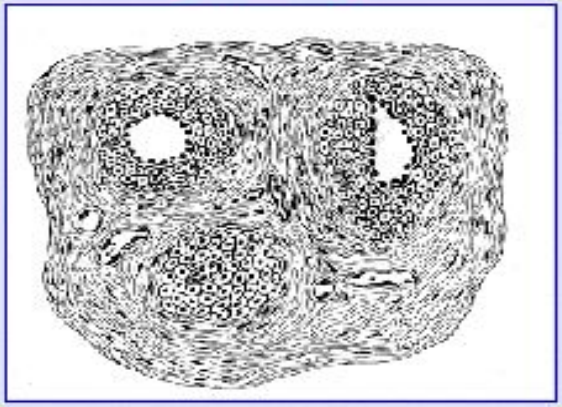

Лимфатическая система

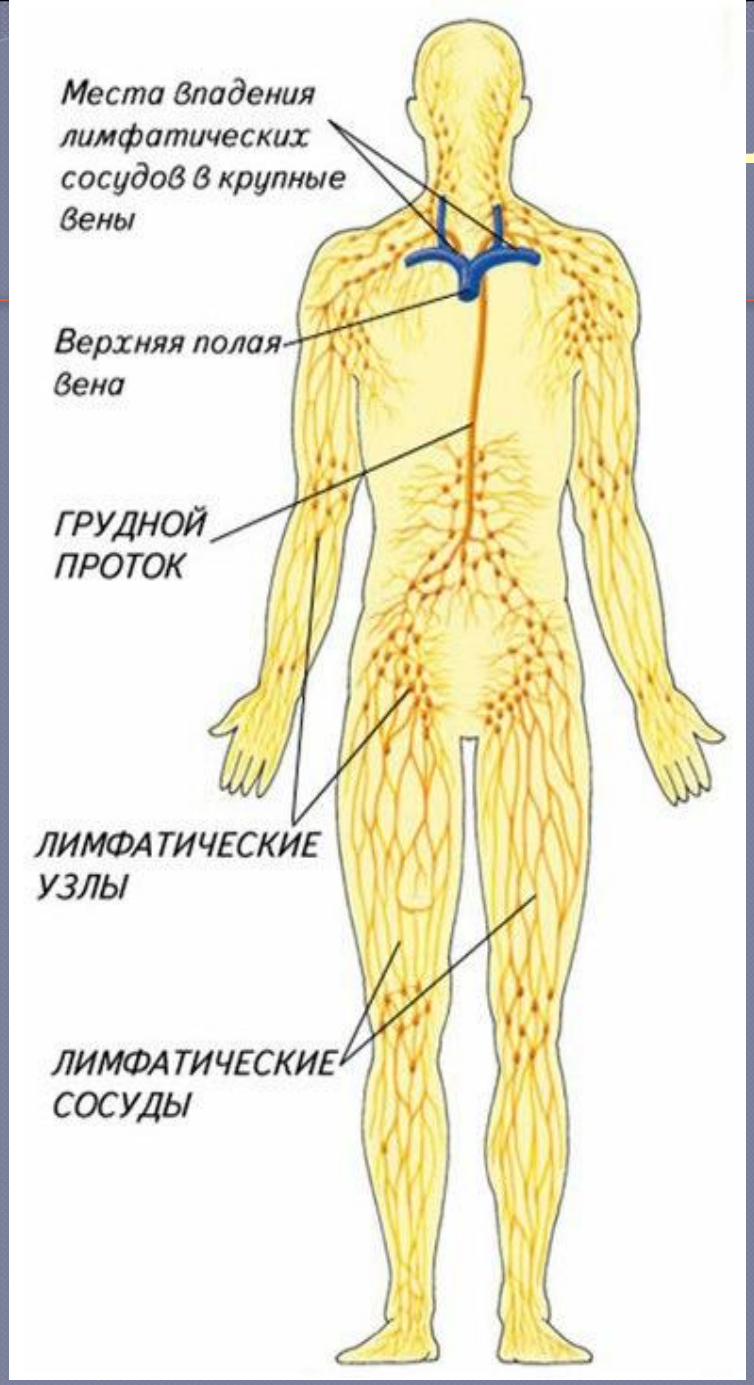

Лимфатические сосуды:

- Лимфатические капилляры
- Лимфатические сосуды
- Лимфатические стволы (грудной проток и правый лимфатический проток).

- Лимфатические сосуды: безмышечного (фиброзного) и мышечного типов.

Лимфатические сосуды

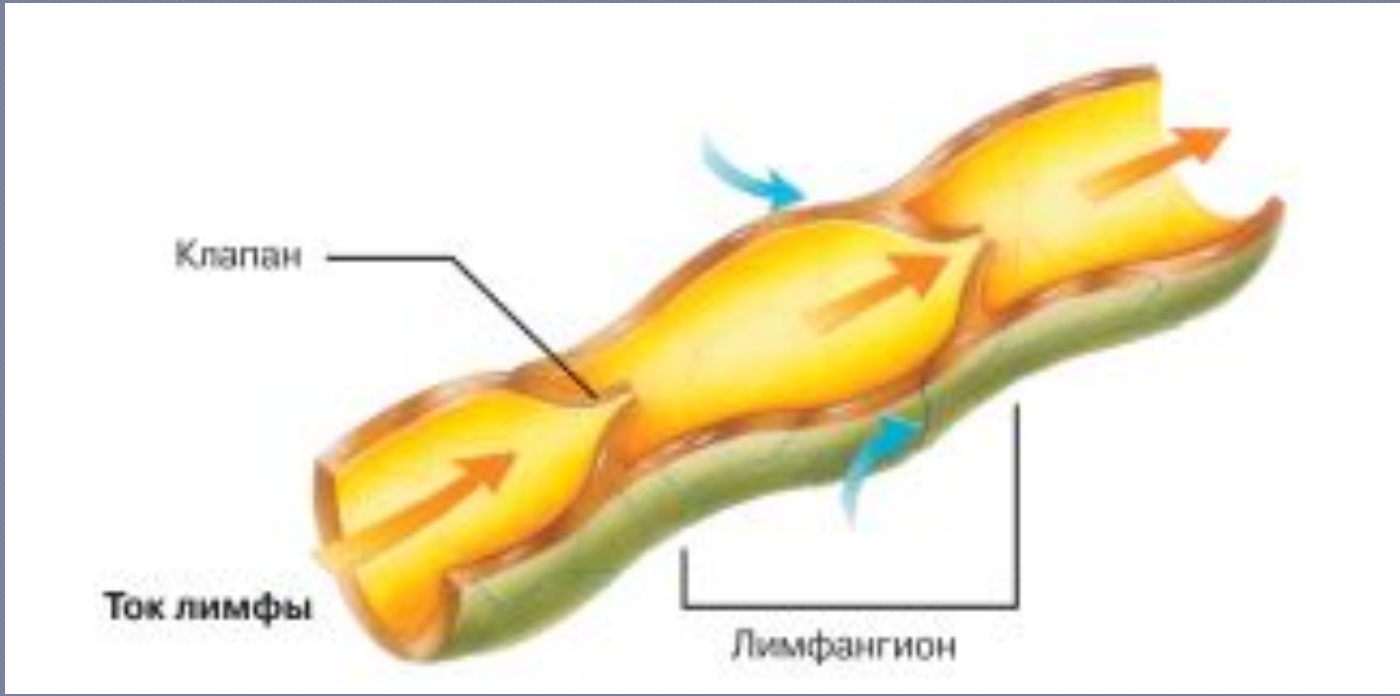

Лимфатические сосуды

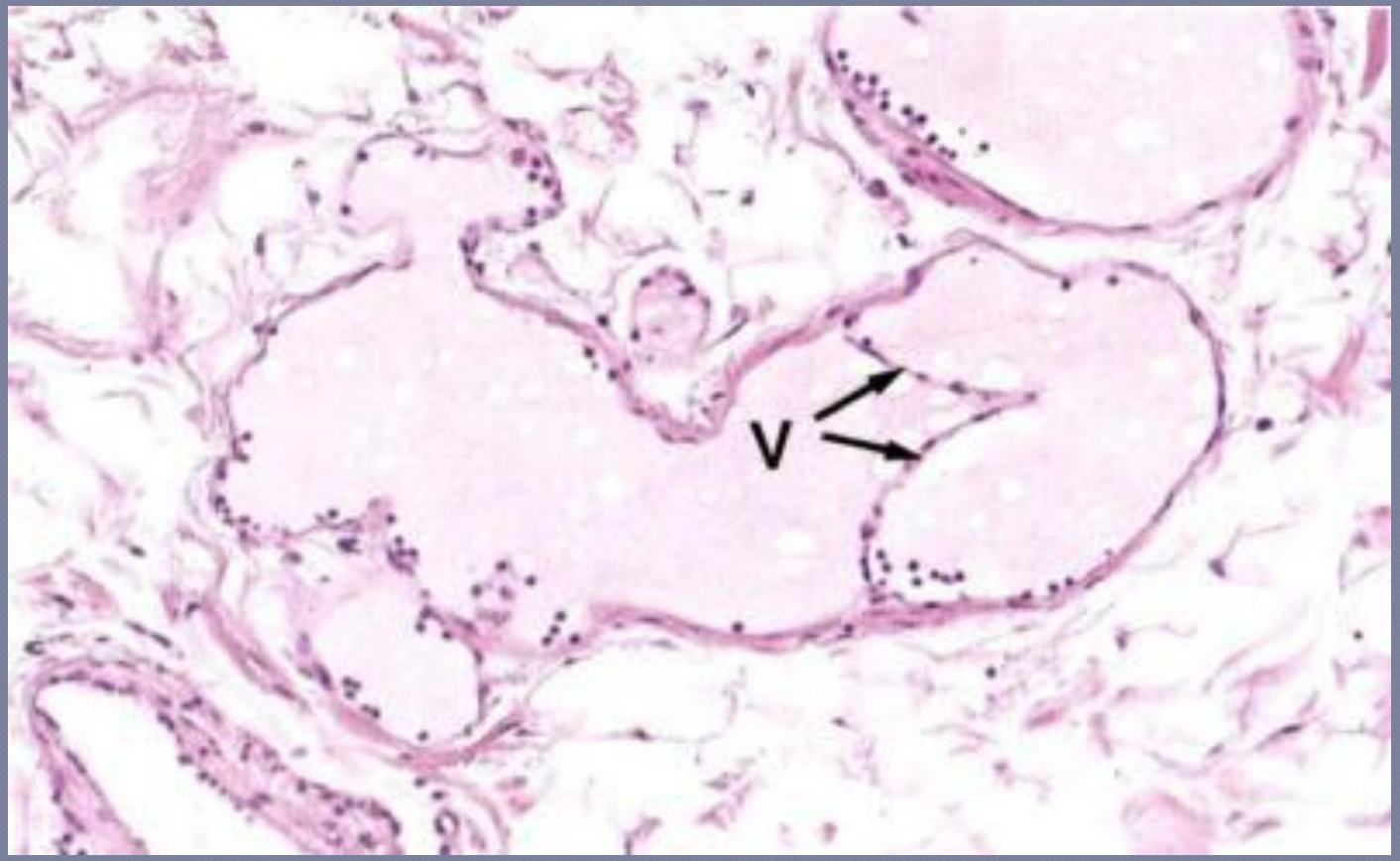

Лимфатические капилляры

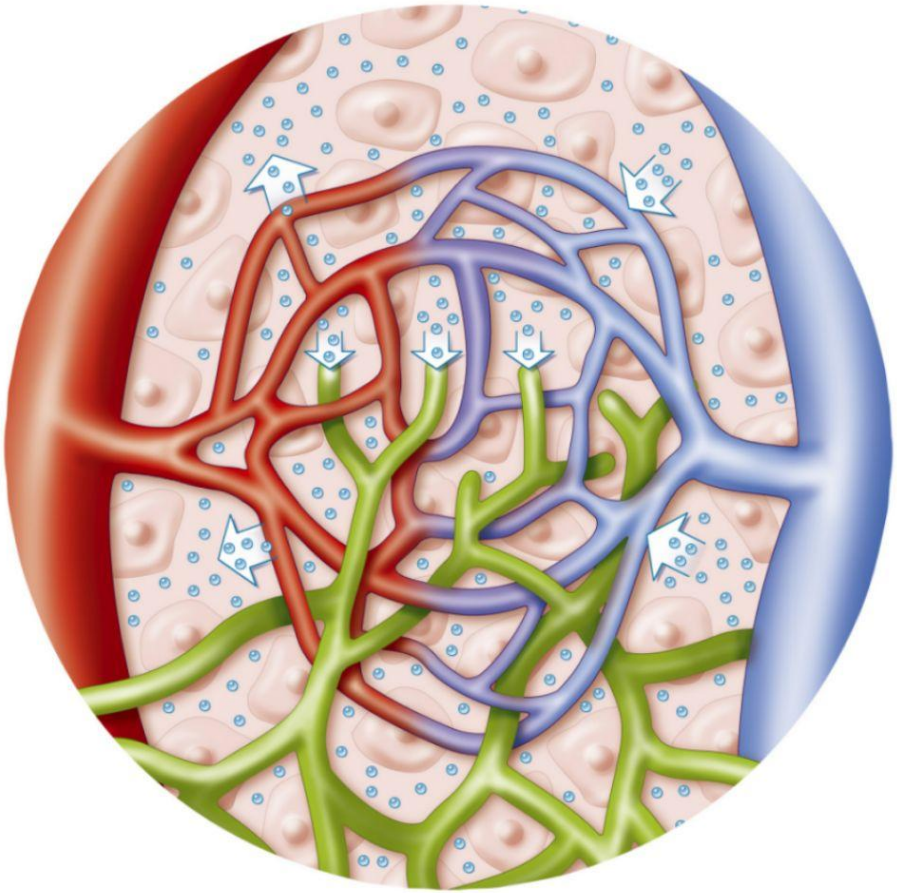

Лимфатические капилляры

(Ø 30-200 мкм)

Морфологические особенности:

- 1) Внутренний слой состоит из крупных эндотелиоцитов.
- 2) БМ и перициты отсутствуют.
- 3) С окружающей соед. тканью эндотелий связан с помощью стропных (фиксирующих) филаментов, которые вплетаются в коллагеновые волокна.

Транспорт лимфы

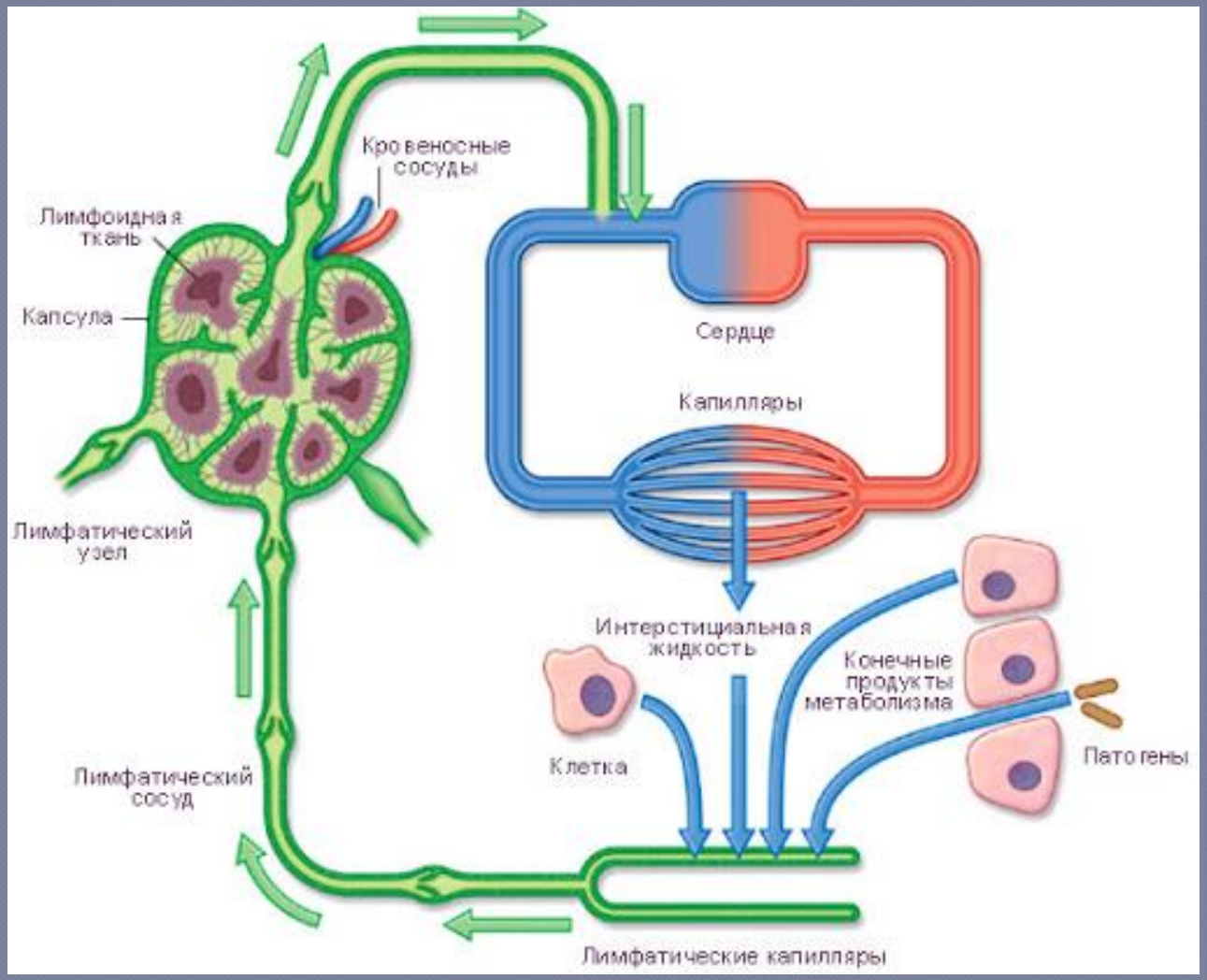

капилляры и сосуды

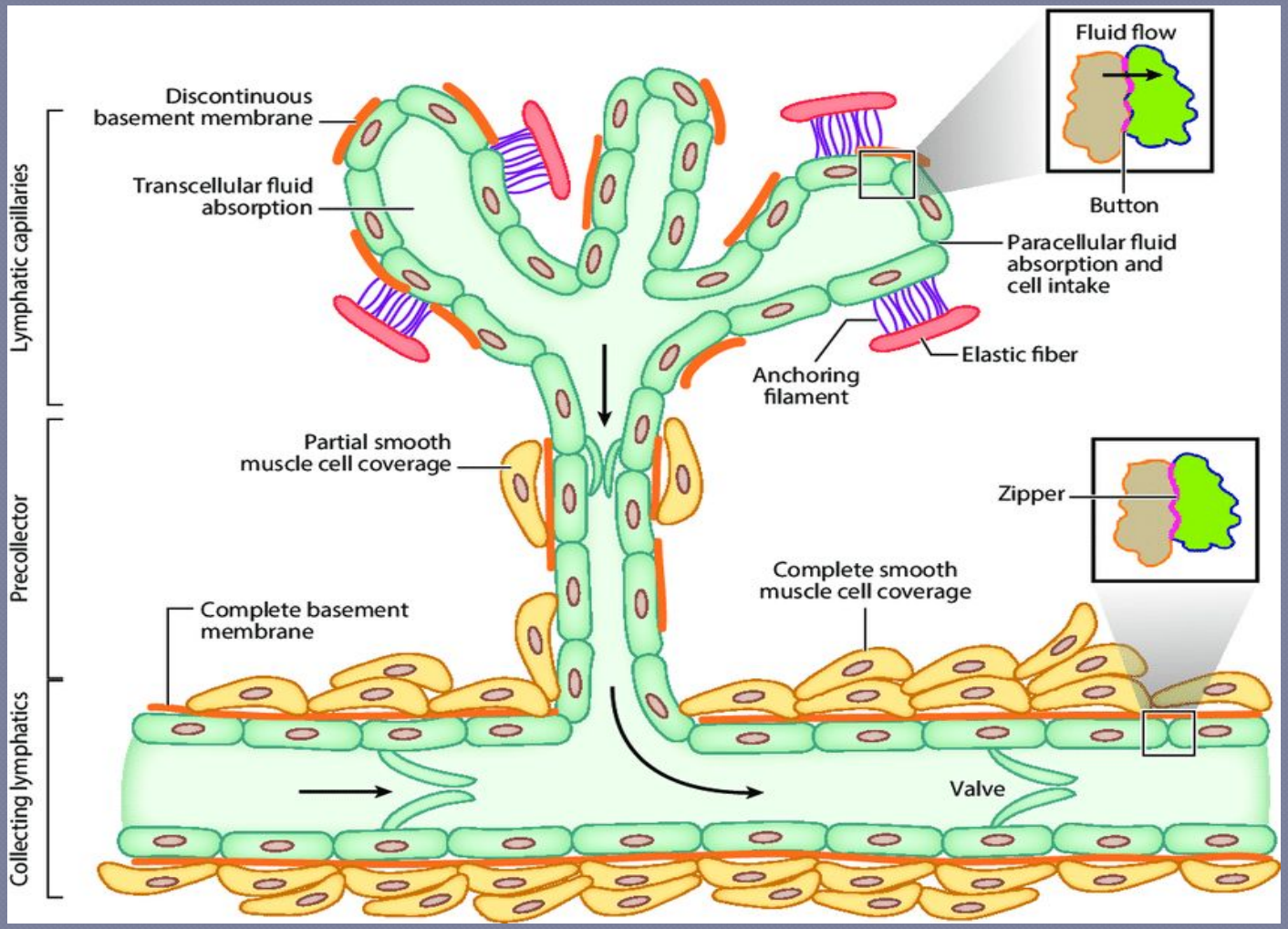

Сердце

- Мышечный орган, обеспечивающий циркуляцию крови в сосудистой системе, а также вырабатывающий предсердный натрийуретический фактор .
- Стенка сердца состоит из 3 оболочек:
- Внутренней – **эндокард**
- Средней – **миокард**
- Наружной – **эпикард**

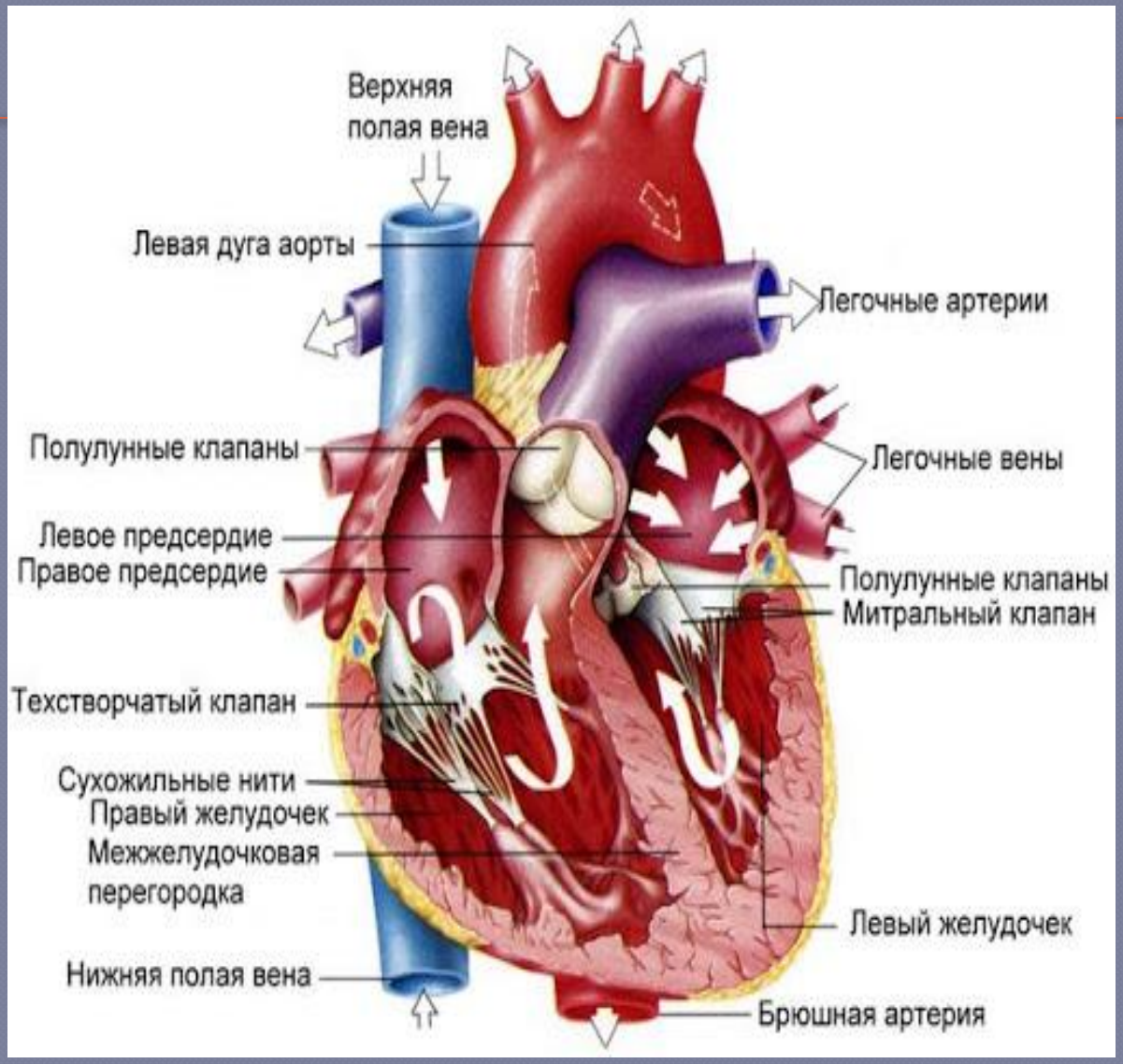
Верхняя полая вена
Левая дуга аорты
Легочные артерии
Полулунные клапаны
Легочные вены
Левое предсердие
Правое предсердие
Полулунные клапаны
Митральный клапан
Техстворчатый клапан
Сухожильные нити
Правый желудочек
Межжелудочковая перегородка
Левый желудочек
Нижняя полая вена
Брюшная артерия

Сердце

развивается из 2-х источников:

1)внутренняя оболочка (эндокард) – из мезенхимы,

2) а средняя и наружная (миокард и эпикард) – из миоэпикардиальной пластинки висцерального листка спланхнотома .

Развитие сердца

- Закладка сердца на 17-е сутки пренатального онтогенеза

Гистогенез сердца

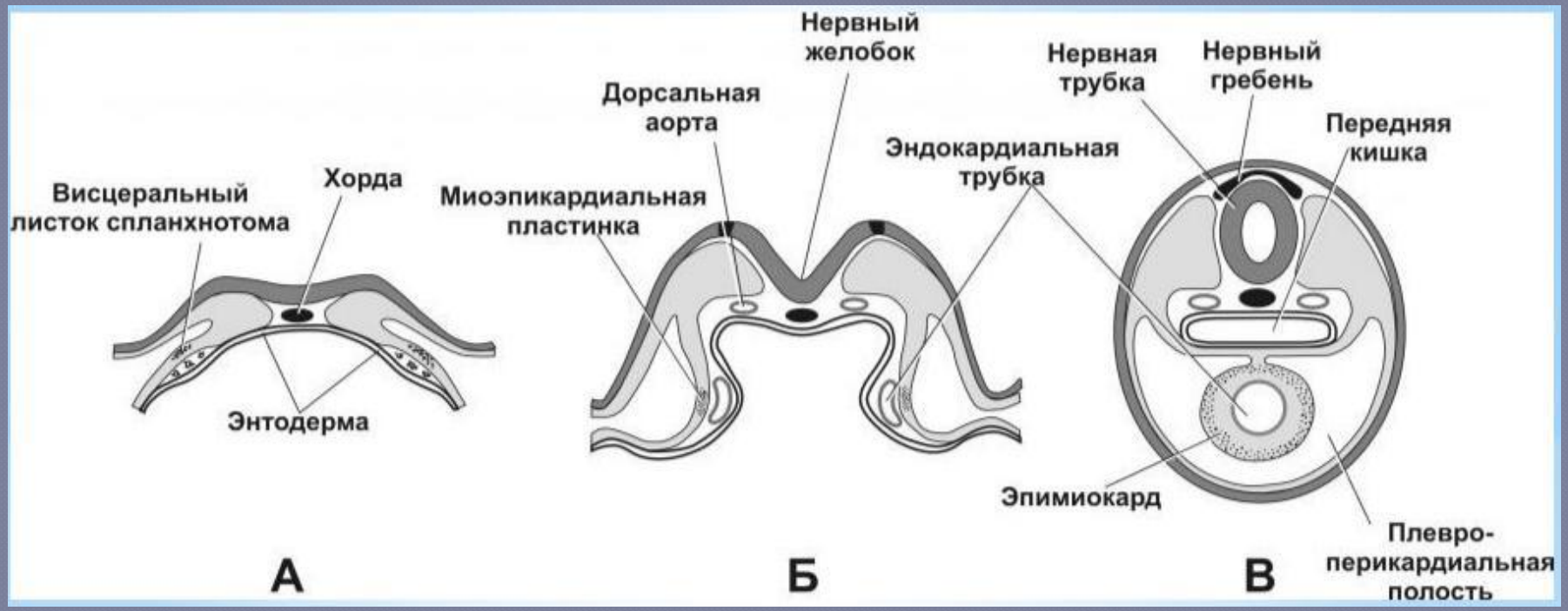

Эндокард

- Состоит из 4 слоёв:

- 1. внутренний слой образован эндотелием, расположенным на БМ
- 2. под ним находится подэндотелиальный слой, состоящий из РВНСТ
- 3. мышечно-эластический
4. наружный соединительнотканный- располагается на границе с миокардом

Миокард

- образован поперечно исчерченными мышечными клетками – *кардиомиоцитами,* которые подразделяются на
- 3 группы: сократительные (рабочие), проводящие и секреторные.

Сократительные кардиомиоциты

- Содержат 1-2 ядра в центре клетки и миофибриллы по периферии, между миофибриллами много митохондрий и цистерн саркоплазматической сети.
- Соединены клетки друг с другом вставочными дисками.

Сократительные кардиомиоциты

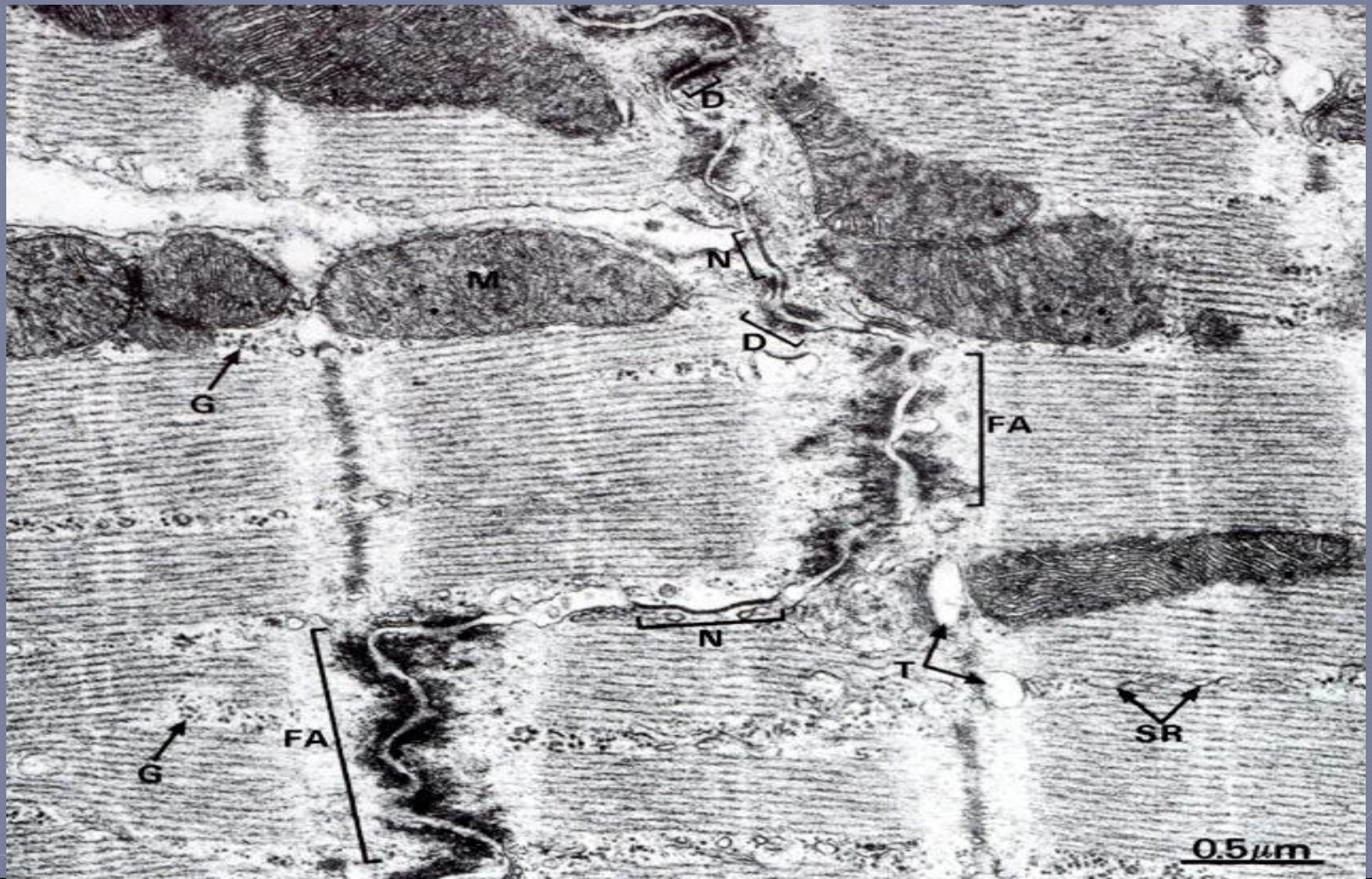

Сократительные кардиомиоциты

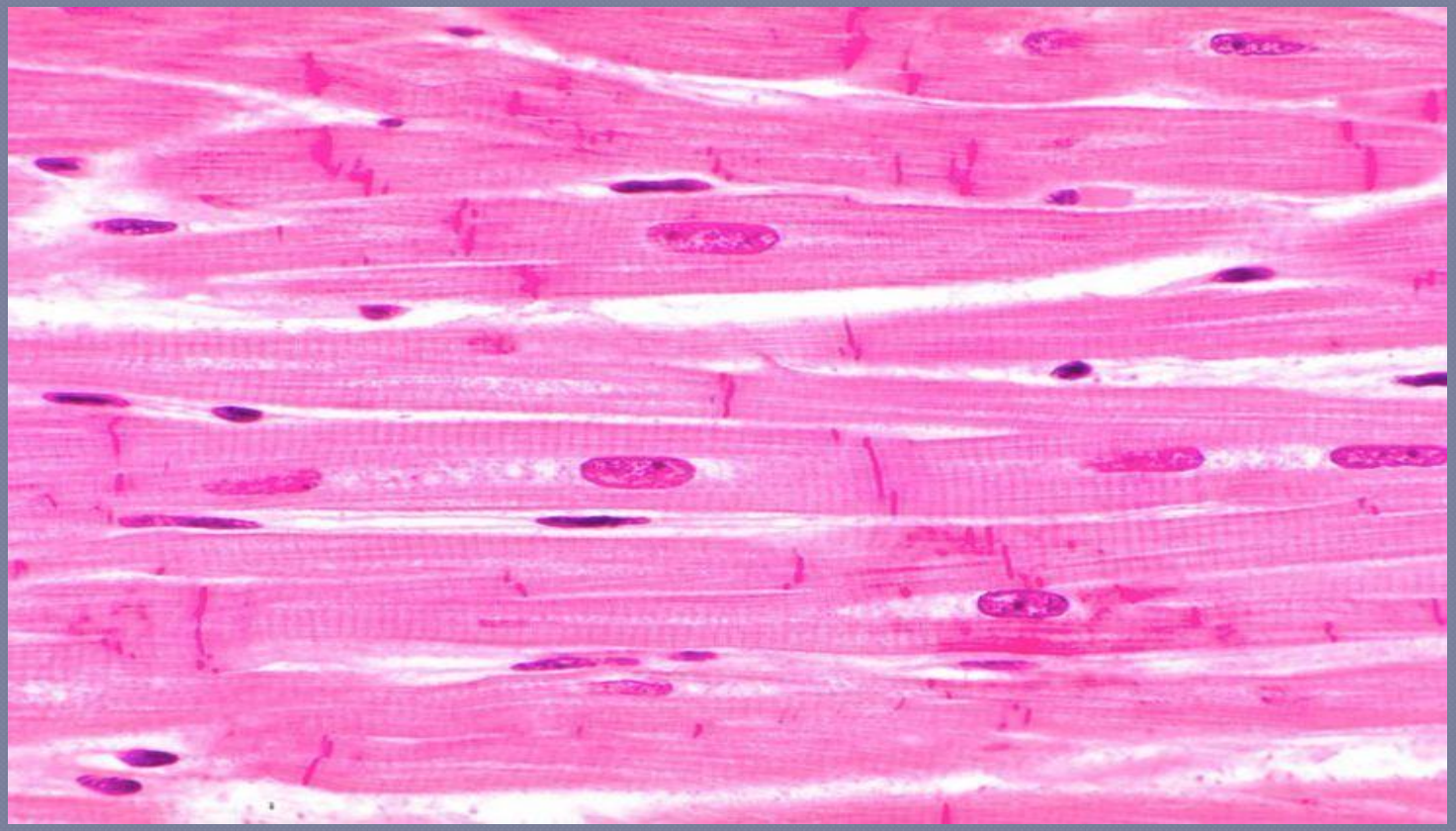

ПРОВОДЯЩАЯ СИСТЕМА СЕРДЦА

ФУНКЦИИ:

- генерация электрических импульсов
- распространение импульсов (1-4 м/с)
- запуск сокращения кардиомиоцитов

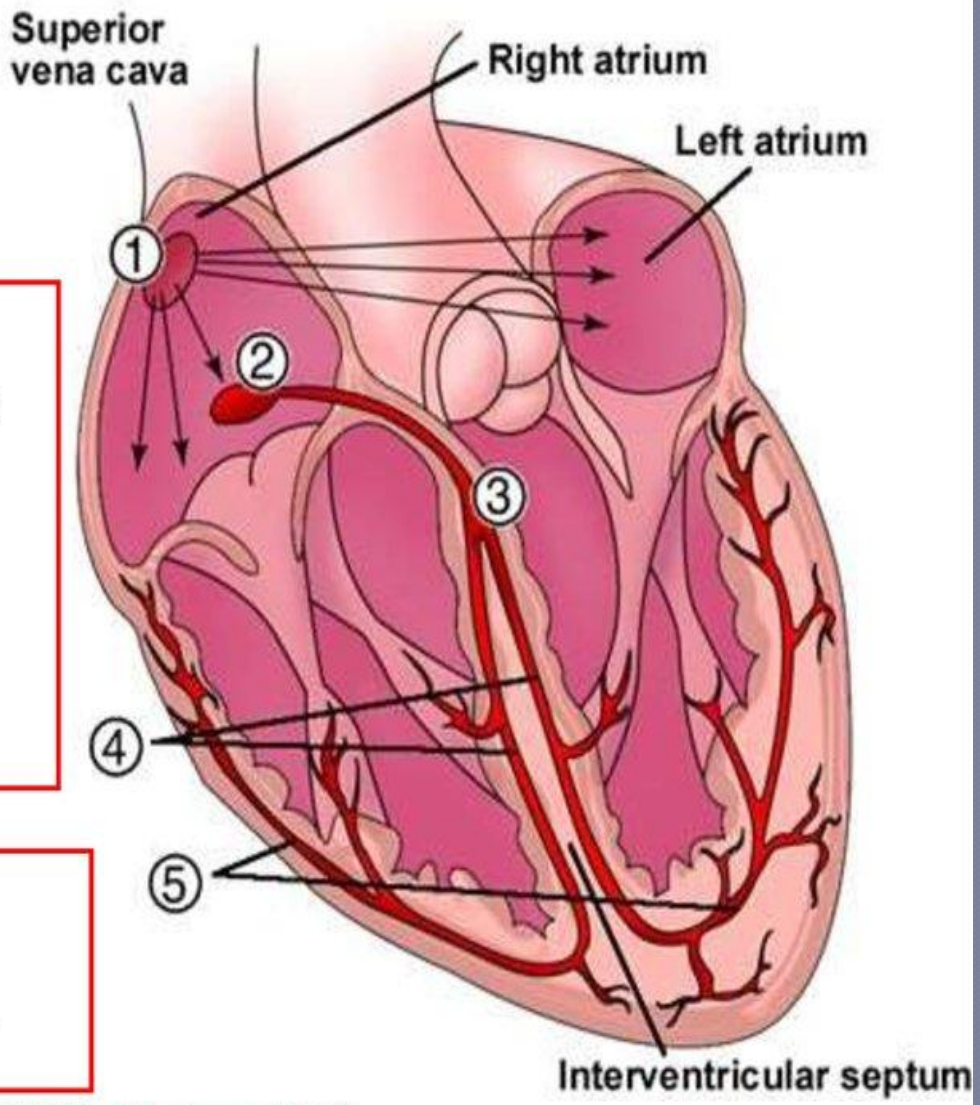

1 – синоатриальный узел
2 – атриовентрикулярный узел
3 – пучок Гиса
4 – правая и левая ветви пучка
5 – волокна Пуркинье

Кардиомиоциты проводящей системы сердца

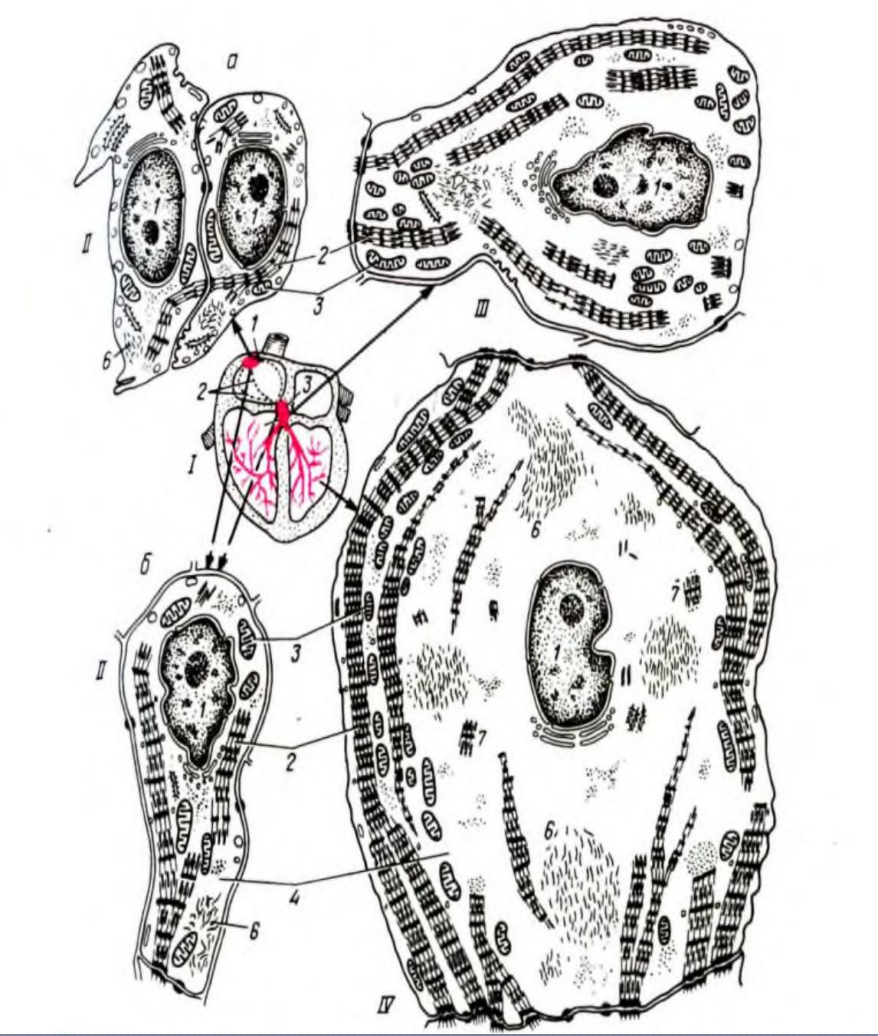

Сократительные и проводящие кардиомиоциты (г.-э.)

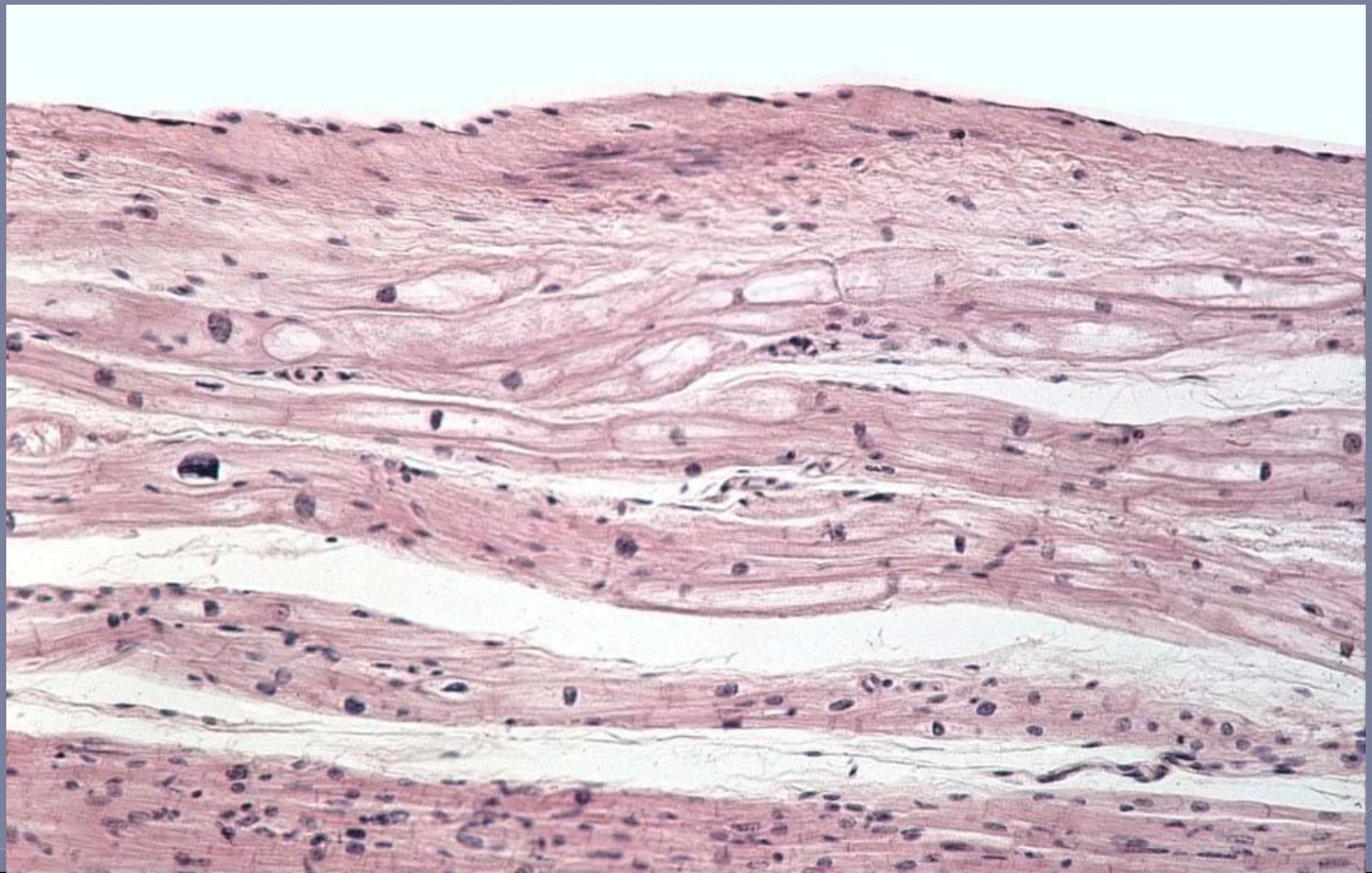

Строение эпикарда

- Эпикард является висцеральным листком перикарда.
- Он состоит из соединительнотканной пластинки, покрытой мезотелием .
- В эпикарде много кровеносных сосудов и нервов, по ходу которых имеются скопления жировой ткани.

Спасибо за внимание!