ФГБОУ ВО
Московский государственный
медико-стоматологический университет
им. А.И. Евдокимова
Министерства здравоохранения РФ
Кафедра факультетской хирургии №2

МИНИМАЛЬНО ИНВАЗИВНАЯ ЭЗОФАГЭКТОМИЯ: БЕСПРИСТРАСТНЫЙ РАЗГОВОР

Докладчик:
Кучер Сергей Андреевич
5 курс, лечебный факультет

Научный руководитель:
Домрачев Сергей Анатольевич
Д.м.н.,профессор

ПИЩЕВОД: ГДЕ ОН ЕСТЬ?

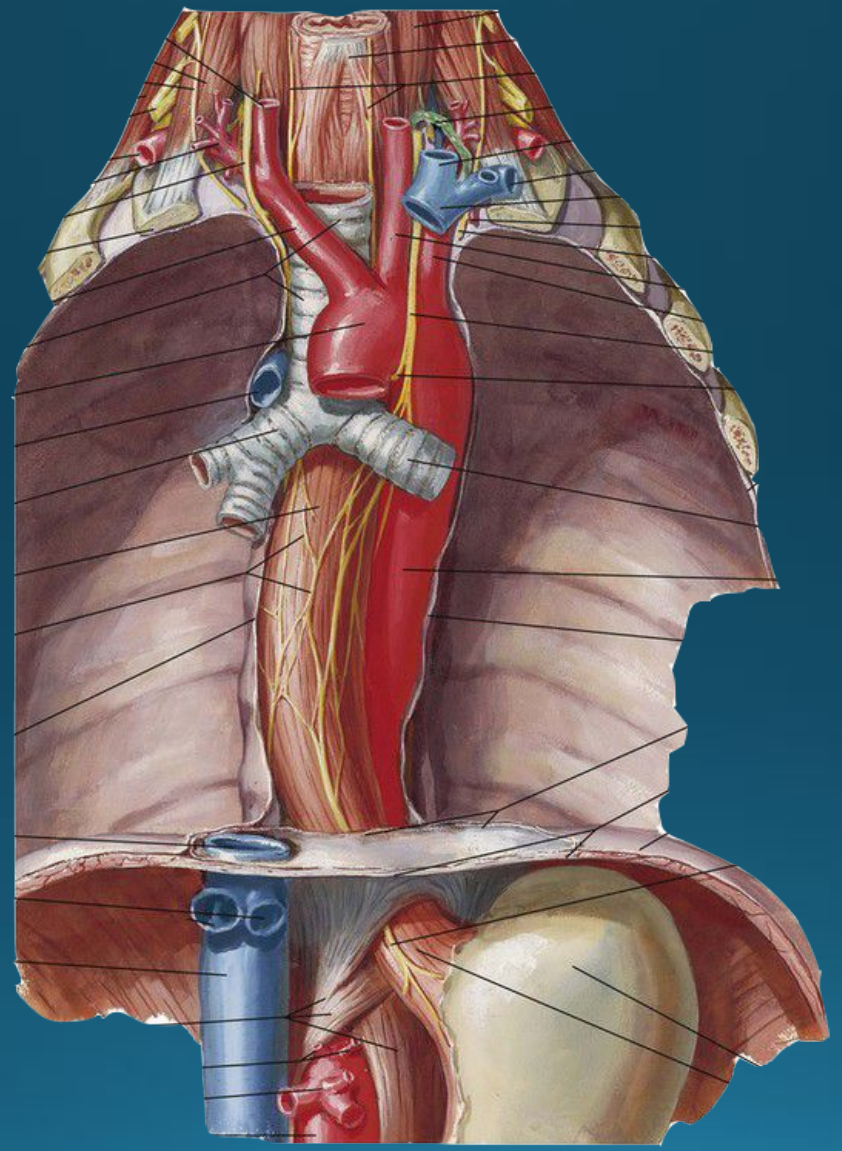

Трахеальный

Аортальный

Межаортобронхиальный

Бронхиальный

Подбонхиальный

Ретрокардиальный

Наддиафрагмальный

Внутридиафрагмальный

Поддиафрагмальный

Шейный отдел

Грудной отдел

Брюшной отдела

ПИЩЕВОД: КРОВОСНАБЖЕНИЕ

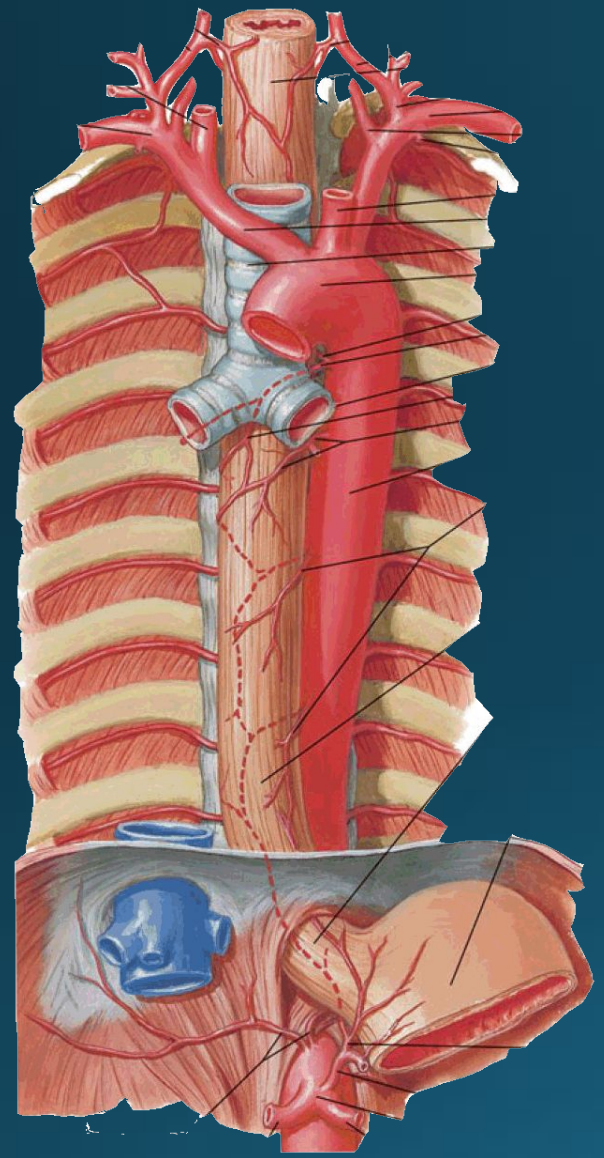

КРОВОСНАБЖЕНИЕ:

- **Верхняя треть** – пищеводные ветви из нижней щитовидной артерии
- **Средняя тереть** – пищеводные ветви от аорты
- **Нижняя треть** – нижняя диафрагмальная и левая желудочная артерии

ВЕНОЗНЫЙ ОТТОК:

- **Верхняя треть** – плечеголовная вена
- **Средняя треть** – непарная и полунепарная вены
- **Нижняя треть** – притоки воротной вены

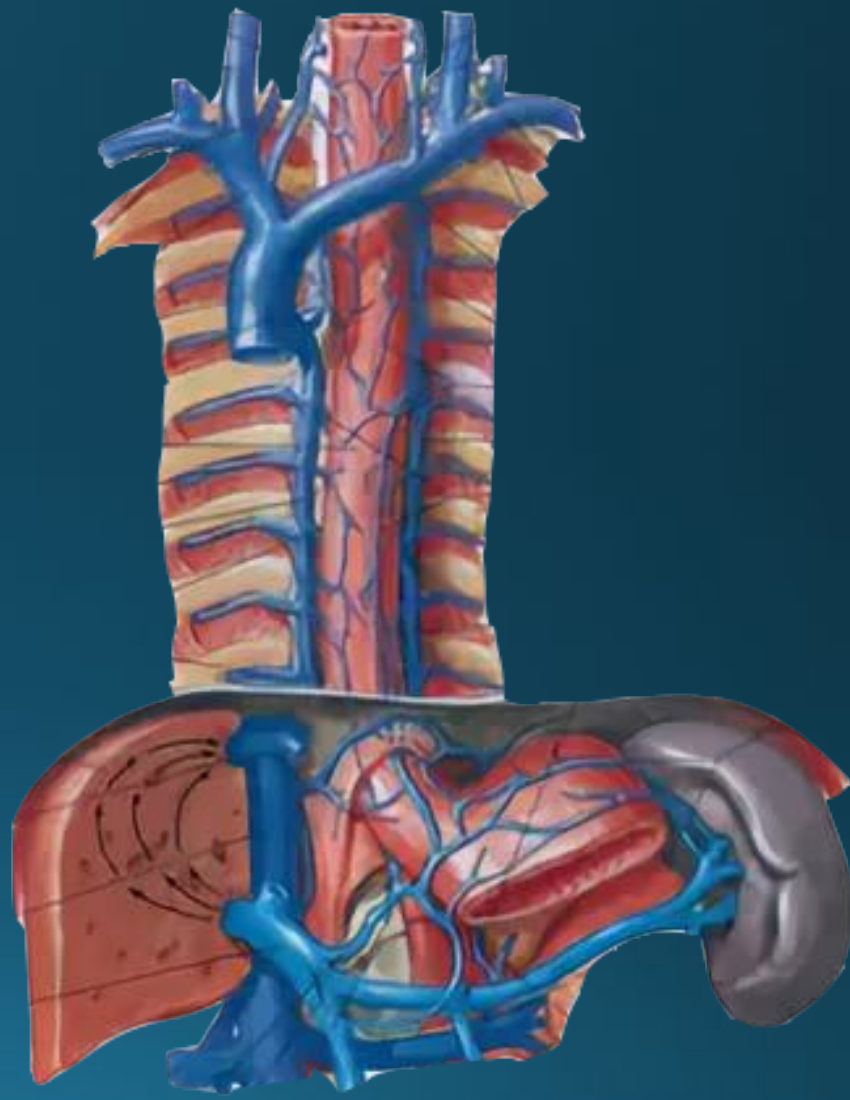

ПИЩЕВОД: ИНЕРВАЦИЯ И ЛИМФООТТОК

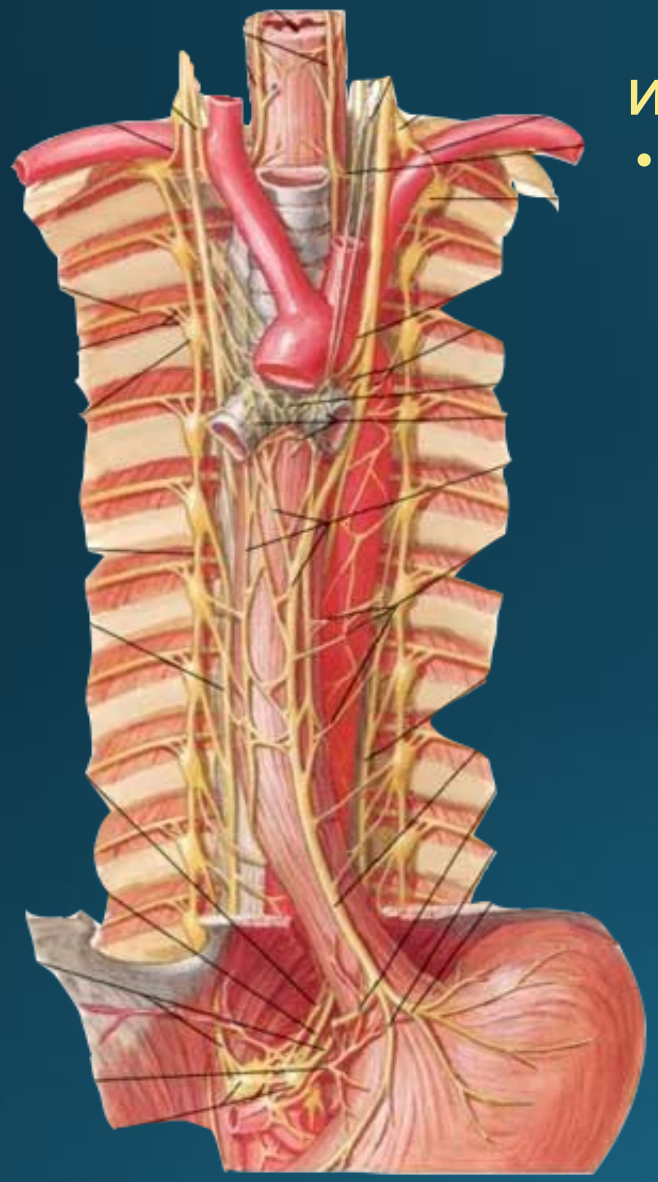

ИННЕРВАЦИЯ:

- Пищеводное сплетение блуждающего нерва

ЛИМФООТТОК:

- **Верхняя треть –** лимфоузлы верхнего средостения и шеи
- **Средняя треть –** лимфоузлы верхнего и нижнего средостения
- **Нижняя треть –** лимфоузлы нижнего средостения и верхнего этажа брюшной полости

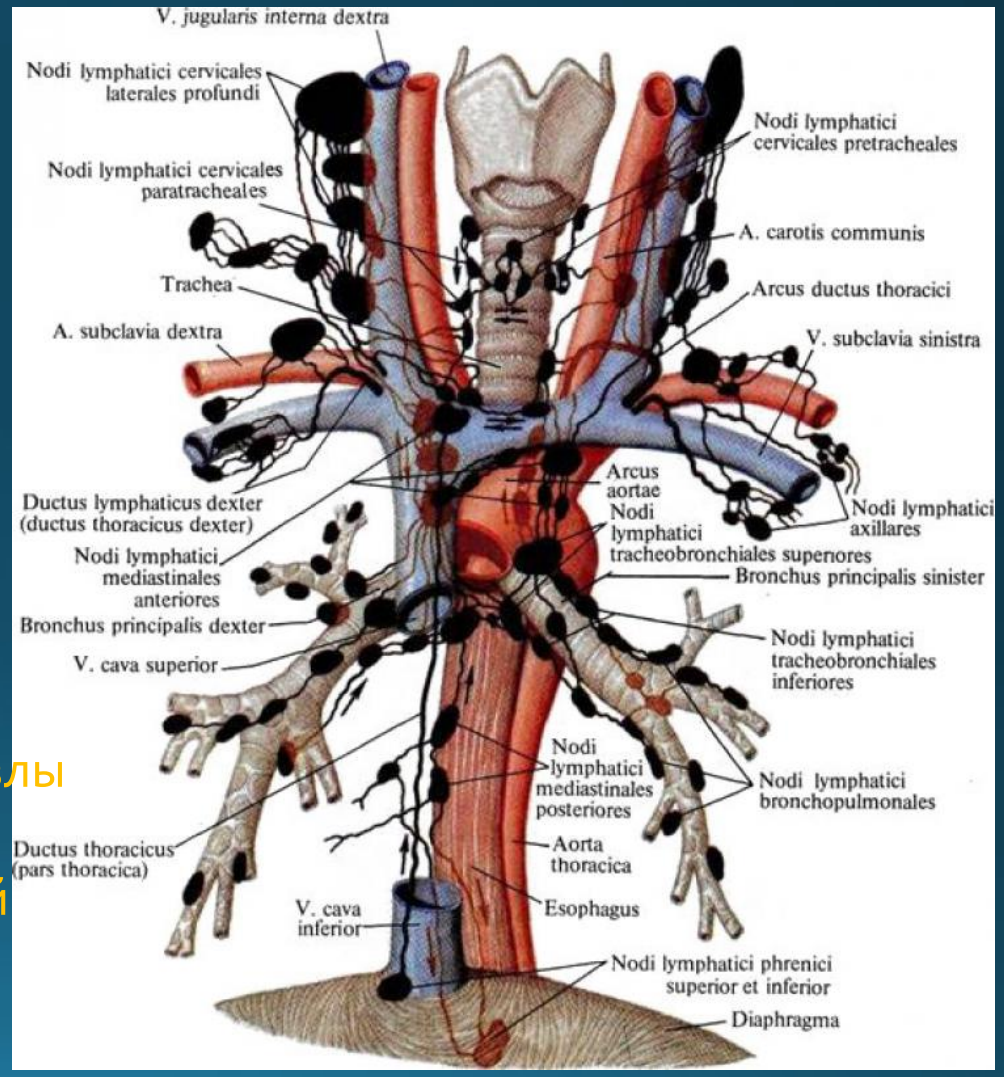

САМОЕ ВАЖНОЕ…

ЕДИНСТВЕННАЯ ФУНКЦИЯ ПИЩЕВОДА –

ПРОВЕДЕНИЕ ПИЩИ!

МИНИМАЛЬНО ИНВАЗИВНЫЙ ДОСТУП КАК ИННОВАЦИЯ

C. Roux
Первая успешная субтотальная тонкокишечная подкожная пластика пищевода

Sir Alfred Cuschieri
Первая успешная торакоскопическая эзофагэктомия

0 — 1906 — 1992

0 — Наши предки — Мы

ДОКАЗАТЕЛЬНАЯ МЕДИЦИНА

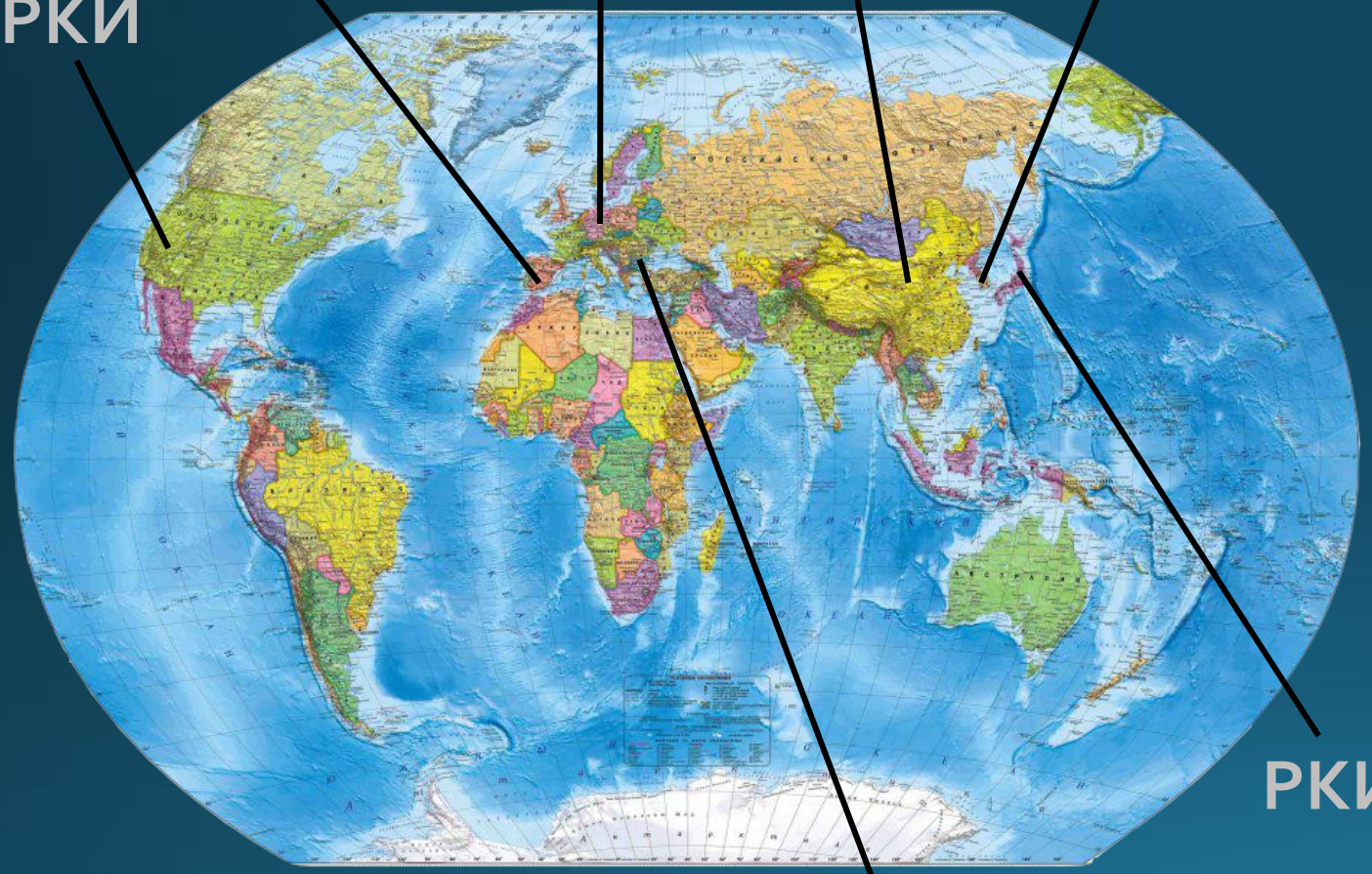

Систематические обзоры и мета-анализы

=

ОТВЕТЫ

МИРОВОЙ ОПЫТ

14.311 эзофагэктомий

	Открытая эзофагэктомия	Миниинвазивная эзофагэктомия
Внутрибольничная смертность	4.6% (413/8,968)	3,0% (115/3,774)
Легочные осложнения	20,4%	17,8%
Сердечные аритмии	11.0% (900/8,132)	10.2% (305/2,983)
Несостоятельность анастомозов	9,9% (301/3036)	8,3% (262/3152)
Некрозы желудочных трансплантатов	2.0% (23/1,147)	2.3% (33/1,423)

Zhou C, Zhang L, Wang H, Ma X, Shi B, Chen W, et al. (2015) Superiority of Minimally Invasive Oesophagectomy in Reducing In-Hospital Mortality of Patients with Resectable Oesophageal Cancer: A Meta-Analysis

МИРОВОЙ ОПЫТ

15.790 эзофагэктомий

	OR/ WMD
Объем кровопотери	WMD = −196, 95% CI= −255.195 ~ −136.926, Pv<0.05
Осложнения	OR = 0.70, 95% CI= 0.626 ~ 0.781, Pv<0.05 41,5% vs 48,2%
Смертность	OR = 0.668, 95% CI= 0.539 ~ 0.827, Pv<0.05 3,8% vs 4,5%
Несостоятельность анастомозов	OR = 1.023, 95% CI= 0.870 ~1.202, Pv=0.785
Лечение в отделениях реанимации	WMD= −3.66, 95% CI= −4.891~ −2.428, Pv<0.05

Waresijiang Yibulayin et al. Minimally invasive oesophagectomy versus open esophagectomy for resectable esophageal cancer: a meta-analysis. World J Surg Oncol. 2016; 14: 304.

ПОЧЕМУ?

Хороший обзор – высокая прецизионность мобилизации органа

Троакарная рана – низкий риск развития инфекционного процесса

Малое количество осложнений – сниженные затраты на лечение в послеоперационном периоде

МОЖЕМ ЛИ МЫ РЕКОМЕНДОВАТЬ МИД ДЛЯ ЛЕЧЕНИИ РАКА ПИЩЕВОДА?

НЕ СОВСЕМ…

- Мало исследований, посвященных отдаленным результатам
- В основном МИД применяется при T1-T2
- Ограниченность использования при ранее предшествующих реконструктивных операциях на органах ЖКТ

АКТУАЛЬНЫЕ ВОПРОСЫ

Методика операции

Положение больного во время торакоскопического этапа эзофагэктомии

Способ формирования желудочного трансплантата

Вид минимально инвазивной эзофагэктомии

МЕТОДИКА ОПЕРАЦИЙ

Операция по
Ivor-Lewis

- Операция из **2-х доступов**: торакальный и абдоминальный
- Формирование пищеводно-желудочного анастомоза **в плевральной полости**

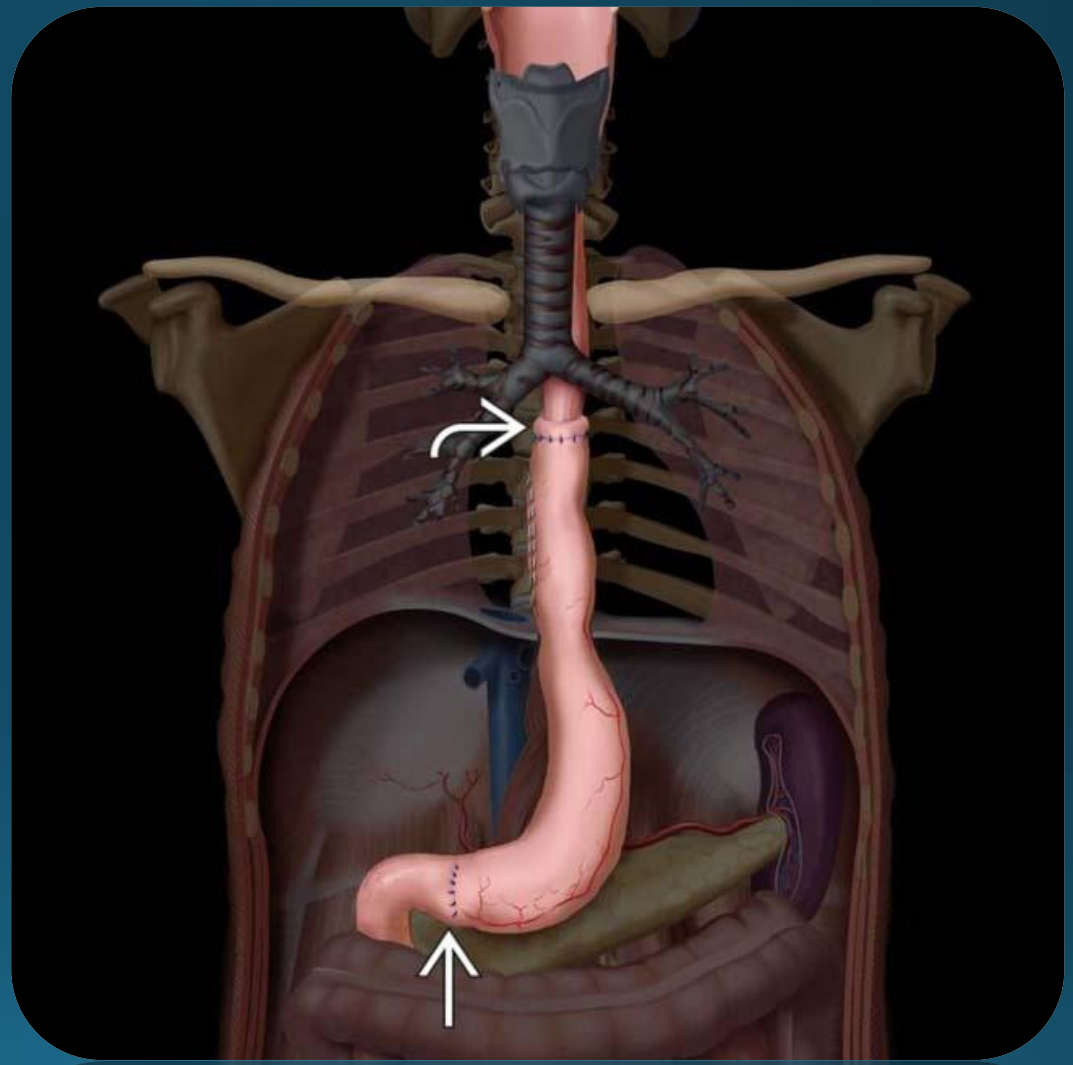

МЕТОДИКА ОПЕРАЦИЙ

Операция по McKeown

- Операция из **3-х доступов**: торакальный, абдоминальный и шейный разрез
- Формирование пищеводно-желудочного анастомоза **на шее**

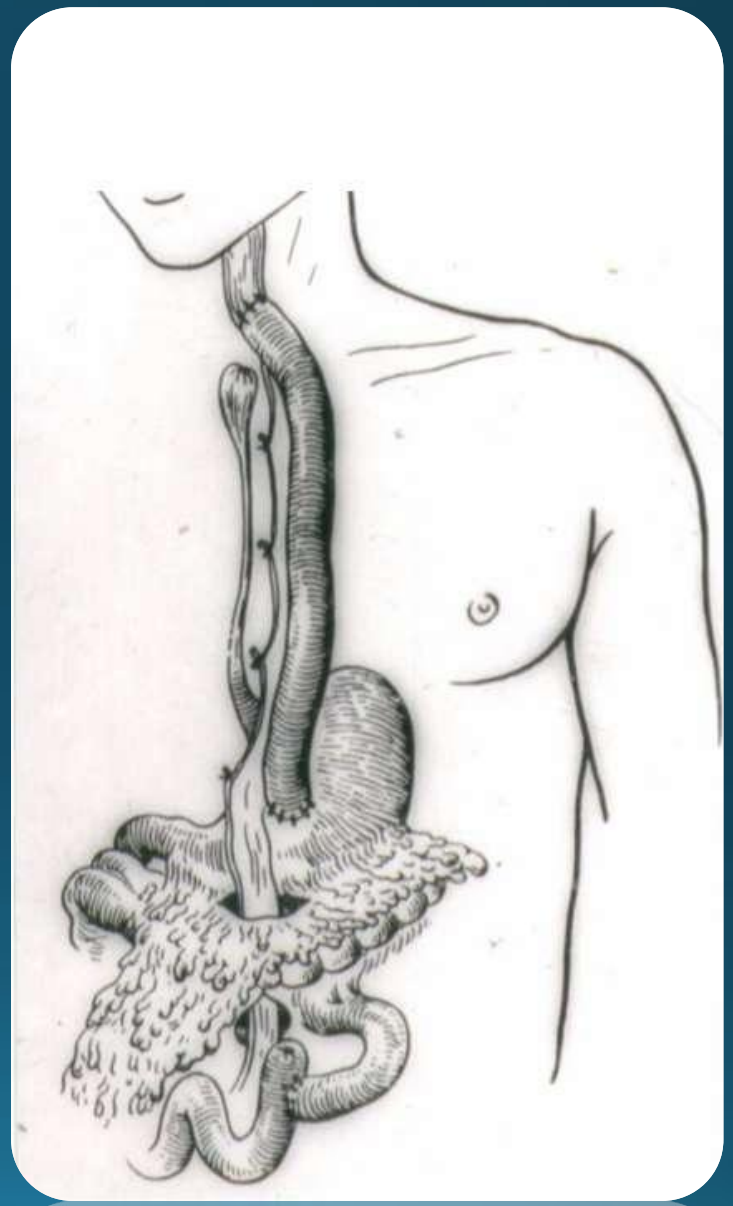

1011

эзофагэктомий

Ivor-Lewis – **530**
McKeown - **481**

	Ivor-Lewis	McKeown
Смертность в течение 30 дней	0,9%	2,5%
Послеоперационные осложнения	18,7%	35,9%
Несостоятельность анастомоза	4%	5%
Некроз желудочного трансплантата	2%	3%
Парез голосовых связок	1%	8%
Количество удаляемых лимфоузлов	21	21

Luketich J.D, ArjunPennathur, Omar Awais, Ryan M. Levy, Samuel Keeley, ManishaShende, Neil A. Christie, Benny Weksler, Rodney J. Landreneau, Ghulam Abbas, Matthew J. Schuchert, Katie S. Nason:Outcomes After Minimally Invasive Esophagectomy. Re

ПОЛОЖЕНИЕ БОЛЬНОГО

На левом боку

Lateral decubitus

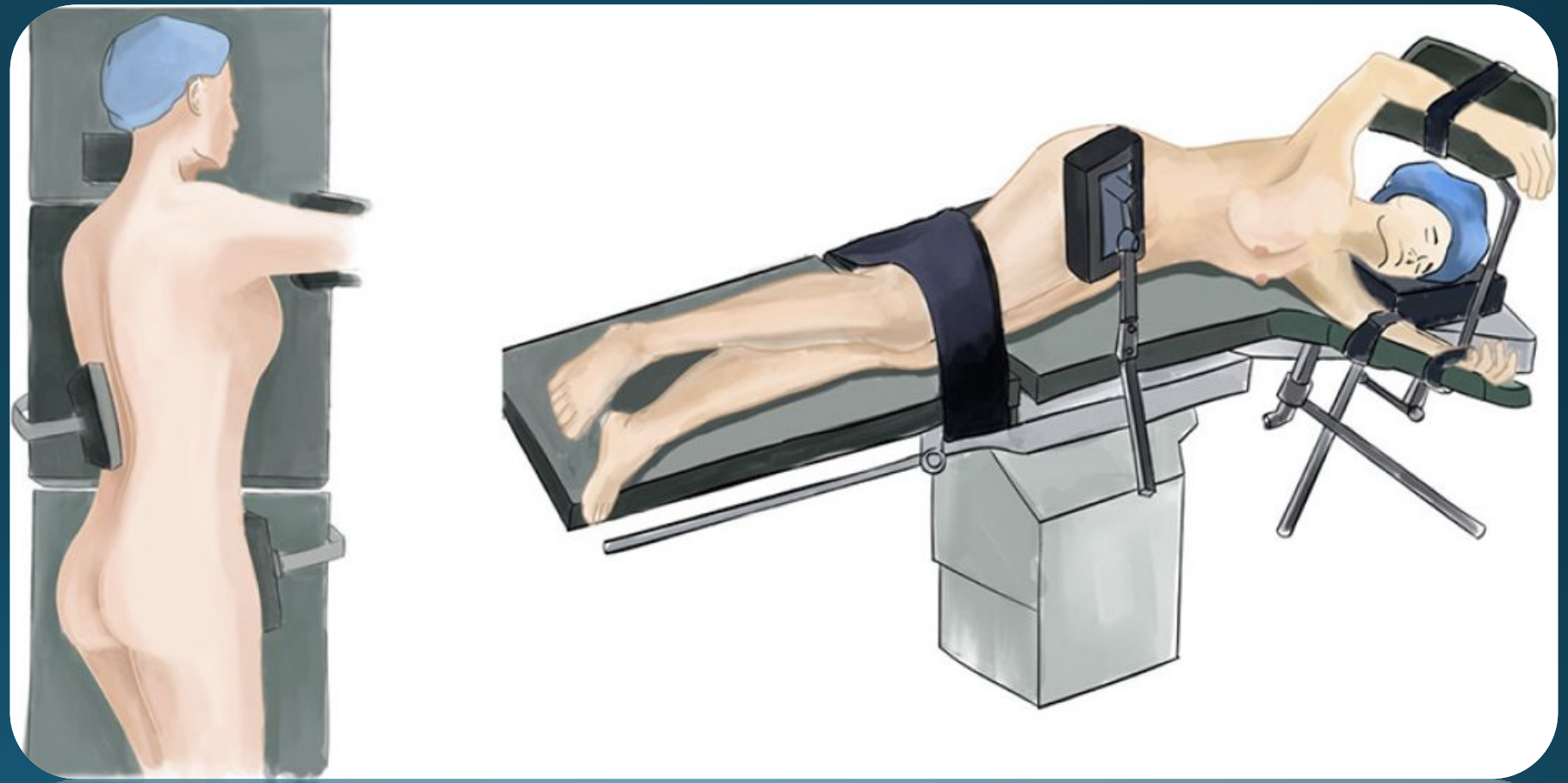

ПОЛОЖЕНИЕ БОЛЬНОГО

На животе

Prone position

ПОЛОЖЕНИЕ БОЛЬНОГО

На левом боку
Lateral decubitus

- Улучшение мобилизации верхнего отдела пищевода и количества удаляемых лимфоузлов в области верхней апертуры

На животе
Prone position

- Смещение легких к передней стенки грудной полости и скопление крови ниже области диссекции обуславливают улучшение визуализации операционного поля
- Снижение тракции легкого приводит к уменьшению количества легочных осложнений
- Не требуется установки дополнительного порта для ассистента

ПОЛОЖЕНИЕ БОЛЬНОГО

ГИБРИДНАЯ ПОЗИЦИЯ

- Lateral decubitus – мобилизация верхнего отдела пищевода
- Prone position – мобилизация среднего и нижнего отделов пищевода

Результат (по сравнению с LD):

+ Увеличение количества удаляемых лимфоузлов
- Увеличение времени операции
- Увеличение частоты повреждений возвратных нервов

SEMI-PRONE POSITION

- Положение на левом боку с отклоненной кпереди грудной клеткой

Результат (по сравнению с LD):

+ Улучшение визуализации заднего средостения, пратрахеальной области и зоны бифуркации трахеи

НА СПИНЕ

Результат (по сравнению с остальными методиками):

+ Возможность одновременного выполнения торакального и абдоминального этапов
+ Возможность пальпации при выраженном периэзофагите

ВИД ОПЕРАЦИИ

ТРАДИЦИОННАЯ МИНИИНВАЗИВНАЯ ЭЗОФАГЭКТОМИЯ

РОБОТИЧЕСКАЯ ЭЗОФАГЭКТОМИЯ

	Роботическая эзофагэктомия	Традиционная миниинвазивная эзофагэктомия
Время операции	490,3 ± 84,0	458,4 ± 111,9
Время выполнения грудного этапа	185,2 ± 67,4	120,0 ± 68,5
Объем кровопотери	462,9 ± 493,9	466,8 ± 333,0
Частота легочных осложнений	14,5%	14,0%
Несостоятельность анастомоза	8,1%	2,3%
Количество удаляемых лимфоузлов	37,3 ± 17,1	28,7 ± 11,8

Park S, Hwang Y, Lee HJ, Park IK, Kim YT, Kang CH. Comparison of robot-assisted esophagectomy and thoracoscopic esophagectomy in esophageal squamous cell carcinoma

БЛАГОДАРЮ ЗА ВНИМАНИЕ!