С.Ж.Асфендияров атындағы Қазақ Ұлттық Медицина Университеті

СРС

Тема:**Гемолитические анемии, обусловленные дефицитом глюкозо-6-фосфатдегидрогеназы (Г-6-ФДГ)**

Выполнила:Әтке.М.Е.

Проверила:

Гемолитические анемии, обусловленные дефицитом глюкозо-6-фосфатдегидрогеназы (Г-6-ФДГ)

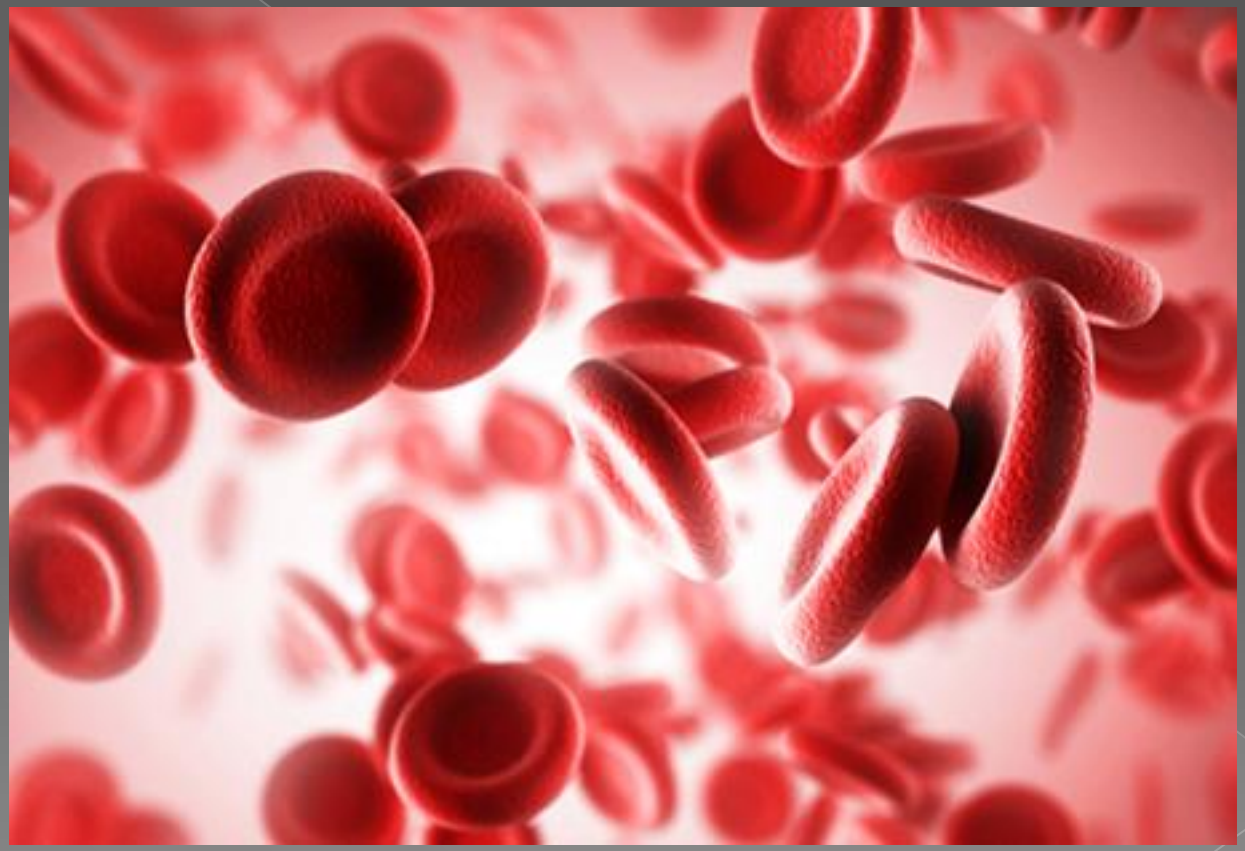

Дефицит Г-6-ФДГ - рецессивно наследуемое заболевание, сцепленное с полом и характеризующееся развитием гемолиза после приема лекарств или употребления в пищу конских бобов. Болеют в основном мужчины.

Этиология и патогенез

Ген, регулирующий синтез Г-6-ФДГ, располагается в Х-хромосоме. Нарушения в структуре этого гена, ведущие к дефициту фермента, встречаются преимущественно у мужчин. Генетические нарушения в данном структурном гене варьируют довольно широко: активность фермента в одних случаях лишь слегка ниже нормальной, в других — почти отсутствует. Весьма разнообразны патологические процессы, связанные с дефицитом Г-6-ФДГ. Клинически они проявляются гемолитическими кризами в ответ на прием некоторых лекарств, употребление в пищу конских бобов, но возможен и хронический гемолитический процесс, обостряющийся под влиянием тех же провоцирующих воздействий.

Профилактика

Тщательный сбор анамнеза. Каждый носитель дефекта должен быть снабжен списком противопоказанных ему лекарственных препаратов и осведомлен об опасности употребления в пищу конских бобов. Профилактические прививки носителям данного дефекта следует проводить лишь по строгим эпидемическим показаниям.

Клиническая картина

Гемолитический криз при дефиците Г-6-ФДГ характеризуется появлением темной мочи (гемосидерин и свободный гемоглобин в моче), небольшой желтухой на 2—3-й день приема медикамента, спровоцировавшего гемолиз. Дальнейший прием этого лекарства ведет к тяжелому внутрисосудистому гемолизу с повышением температуры тела, болью в костях рук и ног, в тяжелых случаях — падением артериального давления, анемической комой. В крови наблюдаются нейтрофильный лейкоцитоз (иногда очень высокий) со сдвигом до миелоцитов, выраженная анемия, высокий ретикулоцитоз. Моча темно-бурого цвета.

Диагностика

Уровень билирубина умеренно повышен за счет непрямого. Провокаторами гемолиза являются хинин, акрихин, примахин, сульфаниламиды (в том числе и противодиабетические средства), нитрофураны, нитроксолин, налидиксовая кислота (невиграмон), изониазид (тубазид), фтивазид, ПАСК, антипирин, фенацетин, амидопирин, ацетилсалициловая кислота, викасол. Этими препаратами, вероятно, не исчерпывается список провокаторов гемолитического криза при дефиците Г-6-ФДГ. Поскольку тяжесть поражения связана с дозой препарата, его немедленная отмена ведет к стиханию гемолиза. Иногда отмечается временное прекращение гемолиза, несмотря на продолжающийся прием провоцировавшего медикамента (возможно, в связи с выходом в кровь большого числа повышенно стойких молодых форм эритроцитов). Тяжелый гемолитический криз может вызвать острый некронефроз с развитием тяжелой почечной недостаточности.

Особой формой болезни является тяжелый гемолитический криз у новорожденных, клиническая картина которого соответствует резус-конфликту.

Фавизм — развитие острого гемолитического синдрома у некоторых лиц с дефицитом Г-6-ФДГ в ответ на употребление с пищей конских бобов или попаданием в легкие пыльцы этого растения. Картина гемолитического криза соответствует описанной при приеме лекарств, но развивается раньше — уже через несколько часов после употребления этих бобов появляется тяжелый гемолиз с развитием почечной недостаточности. Гемолиз, спровоцированный цветочной пыльцой этих бобов, возникает через несколько минут после контакта с ней, протекает легко.

Наряду с гемолитическими кризами при дефиците Г-6-ФДГ возможен постоянный гемолиз с небольшой желтухой, умеренной анемией, повышением в крови процента ретикулоцитов, увеличением размеров селезенки. Воздействие описанных провоцирующих факторов, в том числе инфекции, усиливает гемолиз.

Диагноз с достоверностью может быть поставлен лишь при использовании методов, определяющих активность Г-6-ФДГ в эритроцитах. В дифференцировке с иммунным гемолизом определенную помощь оказывает реакция Кумбса, особенно при гемолитической болезни новорожденного, когда нет несовместимости по резус-антигену. Поскольку дефицит Г-6-ФДГ распространен в Закавказье, особенно в Азербайджане, гемолитический криз у этнических представителей этого региона всегда требует исключения данного заболевания. Хронические формы повышенного гемолиза необходимо дифференцировать прежде всего от талассемии, гемоглобинопатий.

Лечение

Следует отменить медикамент, вызвавший гемолитический криз. Назначают рибофлавин по 0,15 мг 2—3 раза в день внутрь, эревит по 2 мл 2 раза в день внутримышечно. При тяжелом гемолитическом кризе для предупреждения почечной недостаточности внутривенно медленно вводят 5%-ный раствор гидрокарбоната натрия (реополиглюкин противопоказан при почечной недостаточности), фуросемид (лазикс) — по 40—60 мг и более внутривенно повторно для усиления диуреза. При развитии анурии используют плазмаферез, при необходимости — гемодиализ. Тяжелый анемический синдром с начальными признаками анемической комы может быть основанием для переливания эритроцитов. В связи с тем, что иногда вопрос о гемотрансфузиях приходится решать до установления природы гемолитического криза, следует пользоваться отмытыми эритроцитами (лучше размороженными).

Особой формой болезни является тяжелый гемолитический криз у новорожденных, клиническая картина которого соответствует резус-конфликту.

Фавизм — развитие острого гемолитического синдрома у некоторых лиц с дефицитом Г-6-ФДГ в ответ на употребление с пищей конских бобов или попаданием в легкие пыльцы этого растения. Картина гемолитического криза соответствует описанной при приеме лекарств, но развивается раньше — уже через несколько часов после употребления этих бобов появляется тяжелый гемолиз с развитием почечной недостаточности. Гемолиз, спровоцированный цветочной пыльцой этих бобов, возникает через несколько минут после контакта с ней, протекает легко.