

Конечный мозг

Выполнила Чепурнова Ксения
гр2

Задание 1

Базальные ганглии

Хвостатое ядро

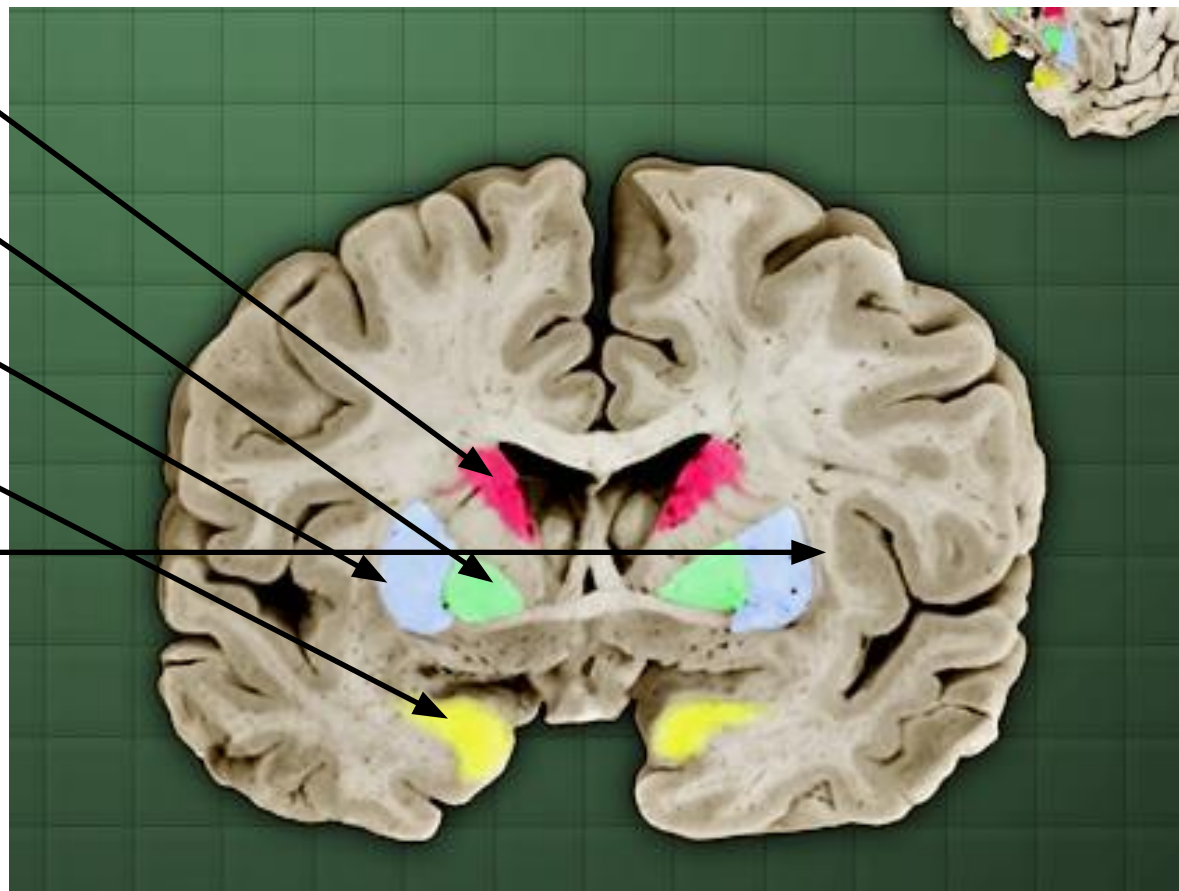
Бледный шар

Скорлупа

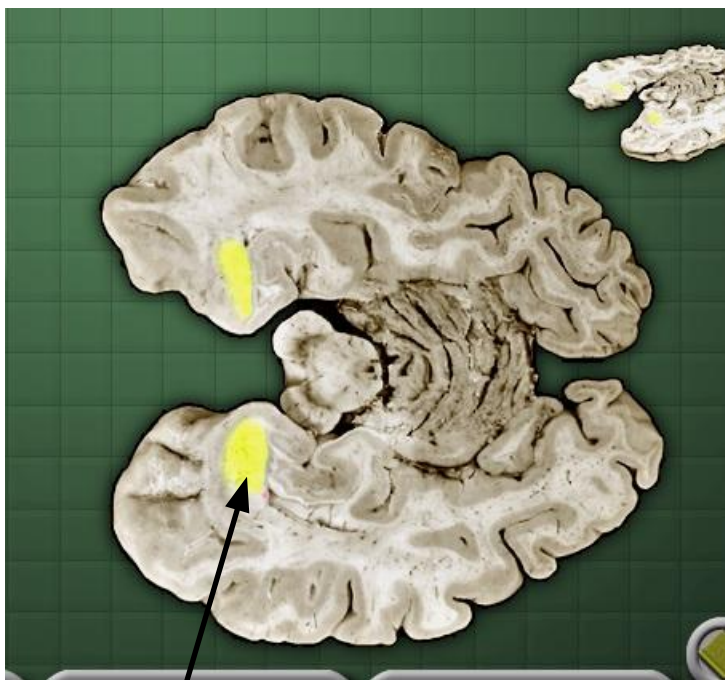Амигдала

Ограда

Фронтальный срез

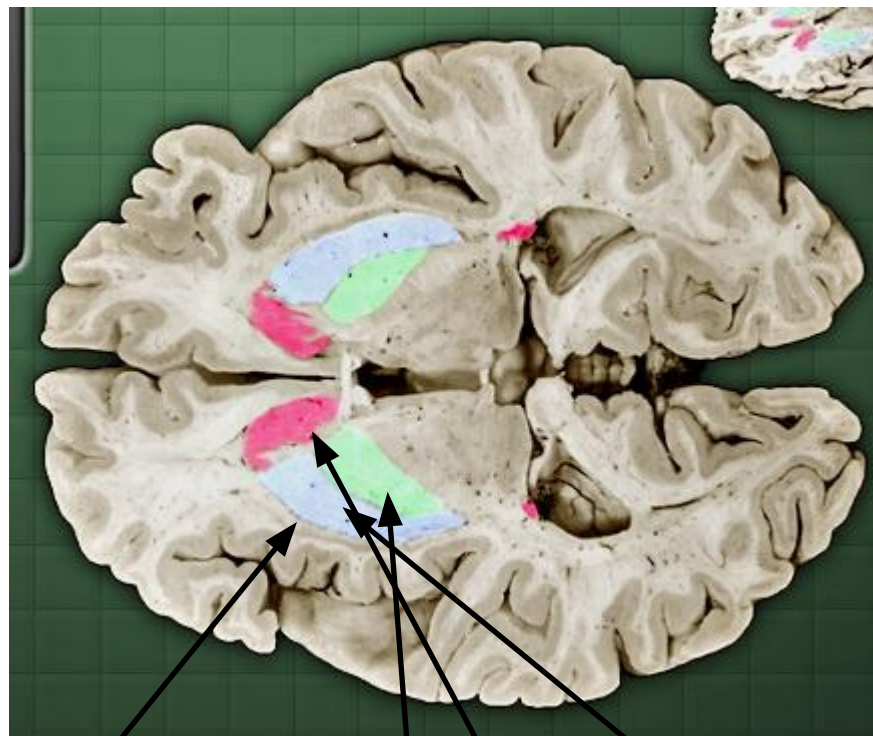


Базальные ганглии



Амигдала

Горизонтальный срез



Ограда

Бледный шар

Скорлупа

Хвостатое ядро

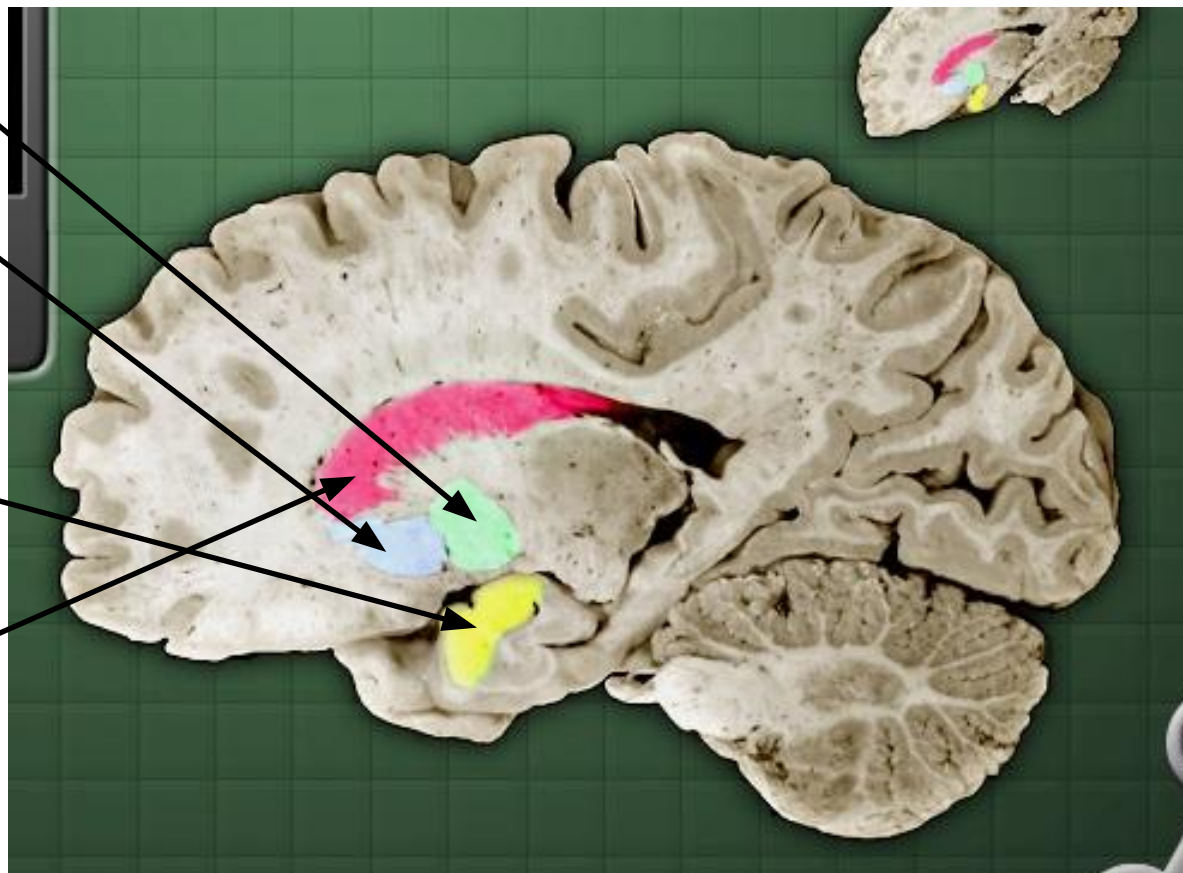
Базальные ганглии

Бледный шар

Скорлупа

Амигдала

Хвостатое ядро



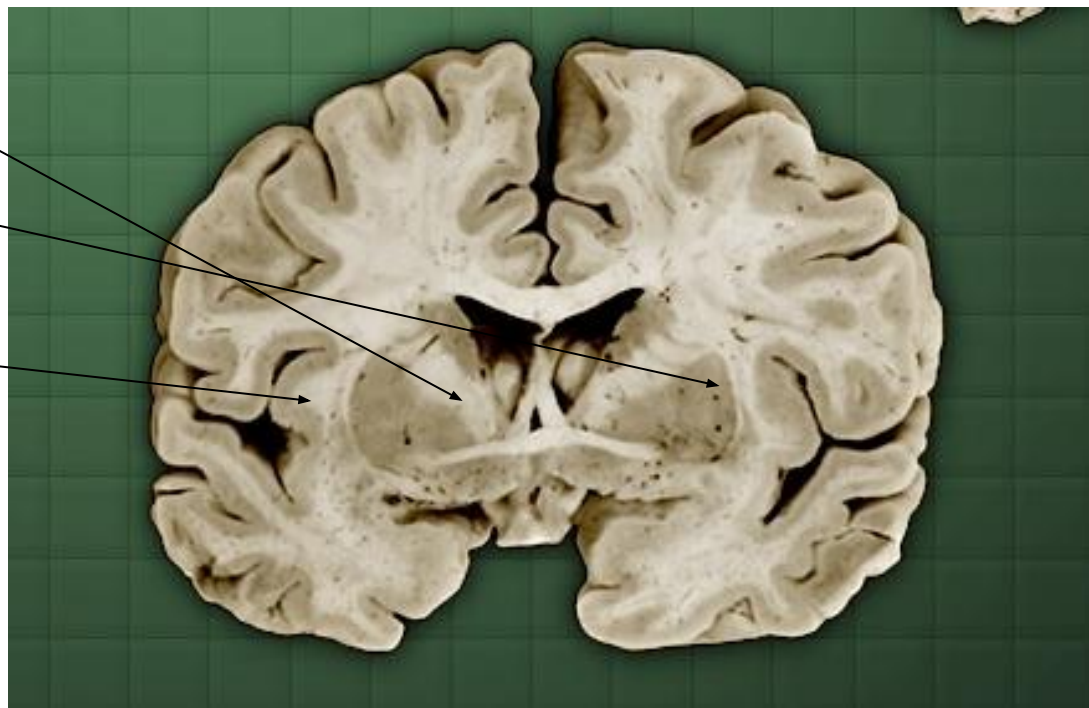Сагиттальный срез

Капсулы

Внутренняя капсула

Наружная капсула

Самая наружная
капсула



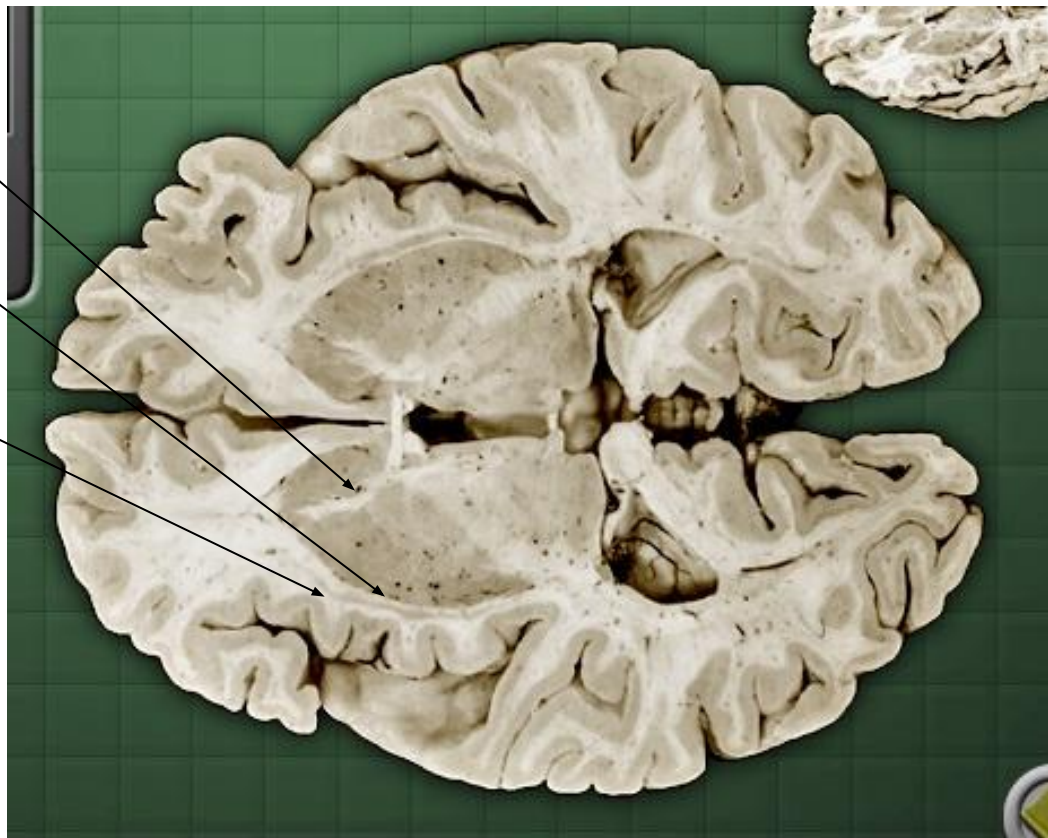
Фронтальный срез

Капсулы

Внутренняя капсула

Наружная капсула

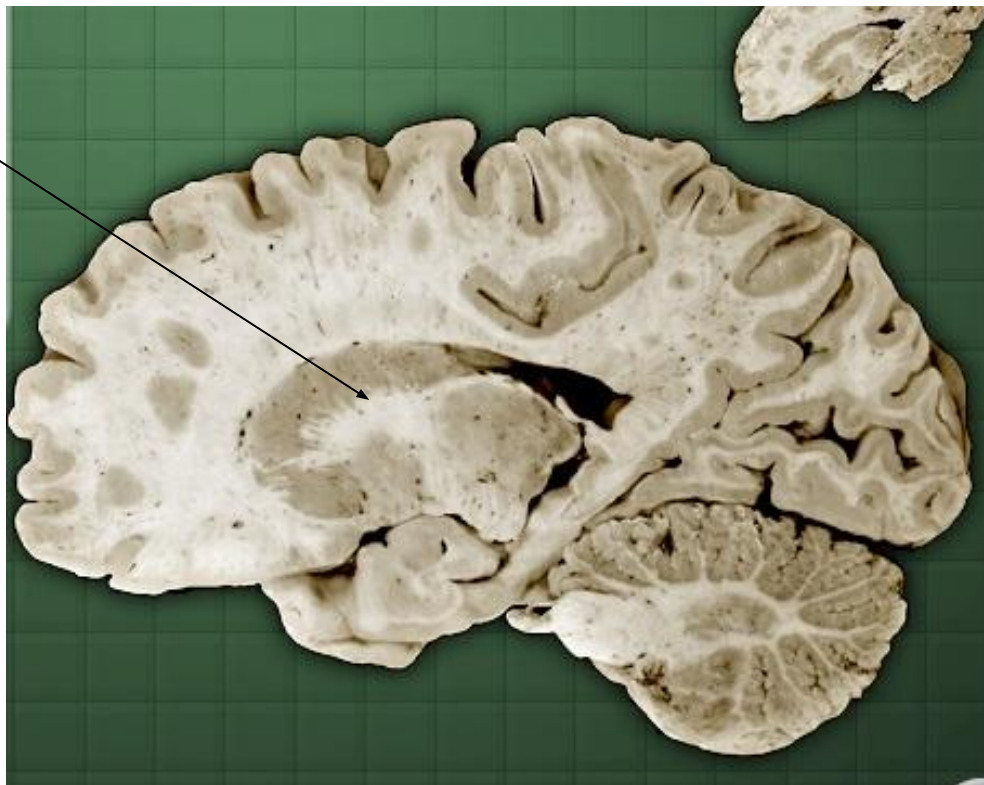
Самая наружная
капсула



Горизонтальный срез

Капсулы

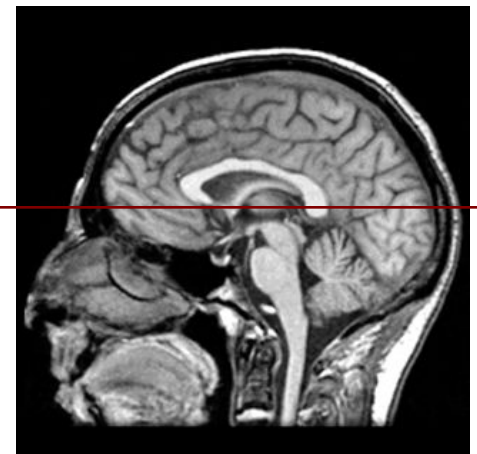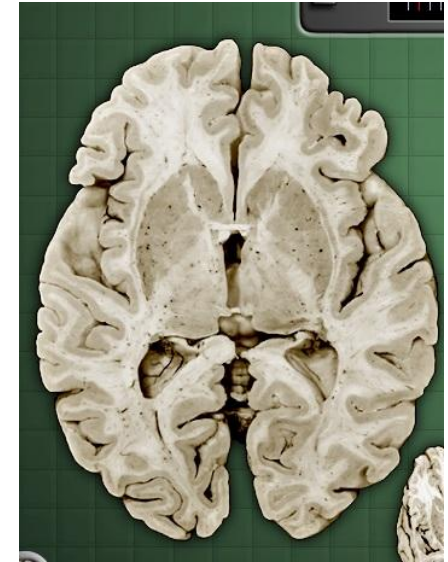
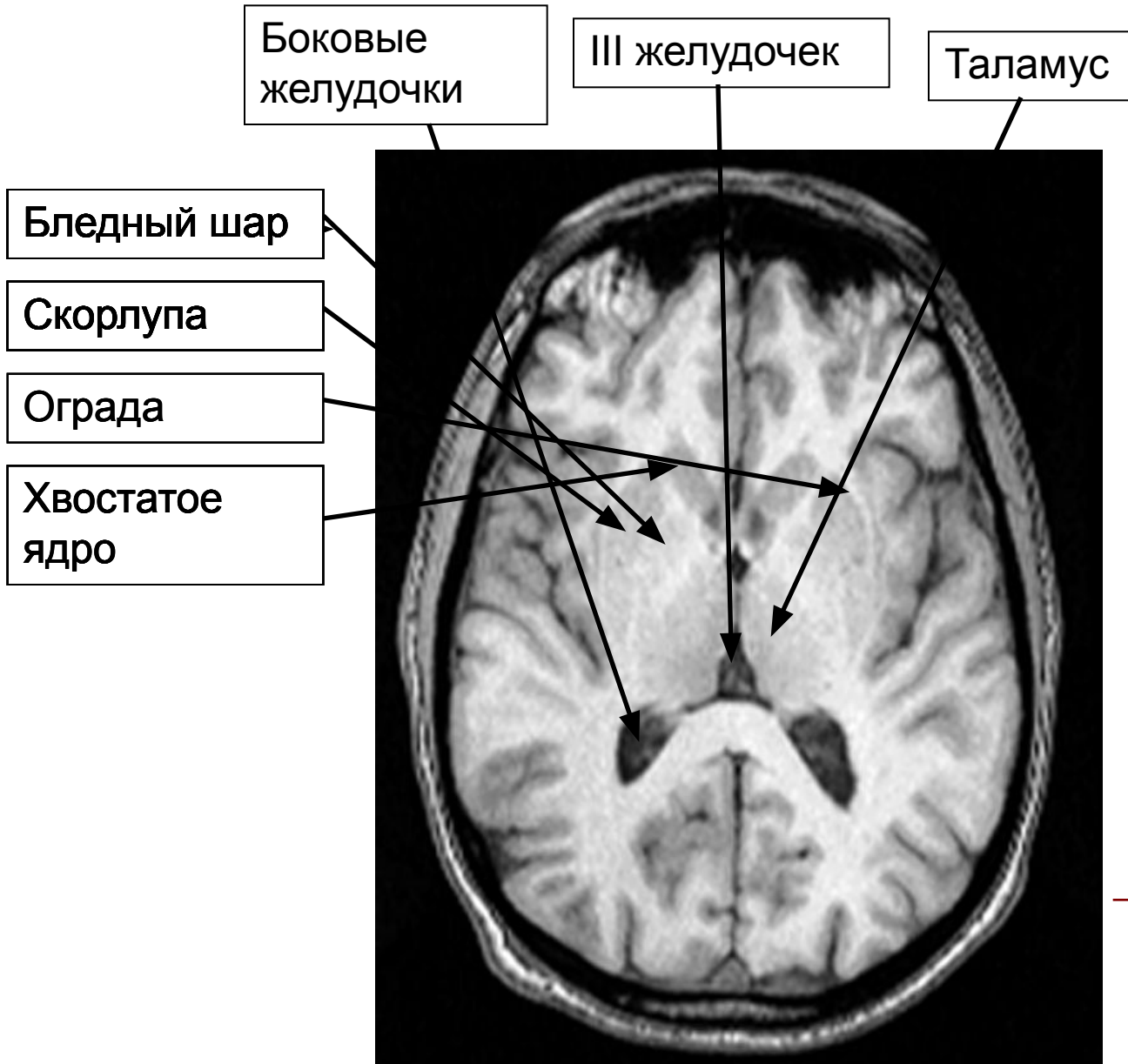
Внутренняя капсула



Сагиттальный срез

Задание 2

Анатомический срез



Задание 3

Боковые
желудочки

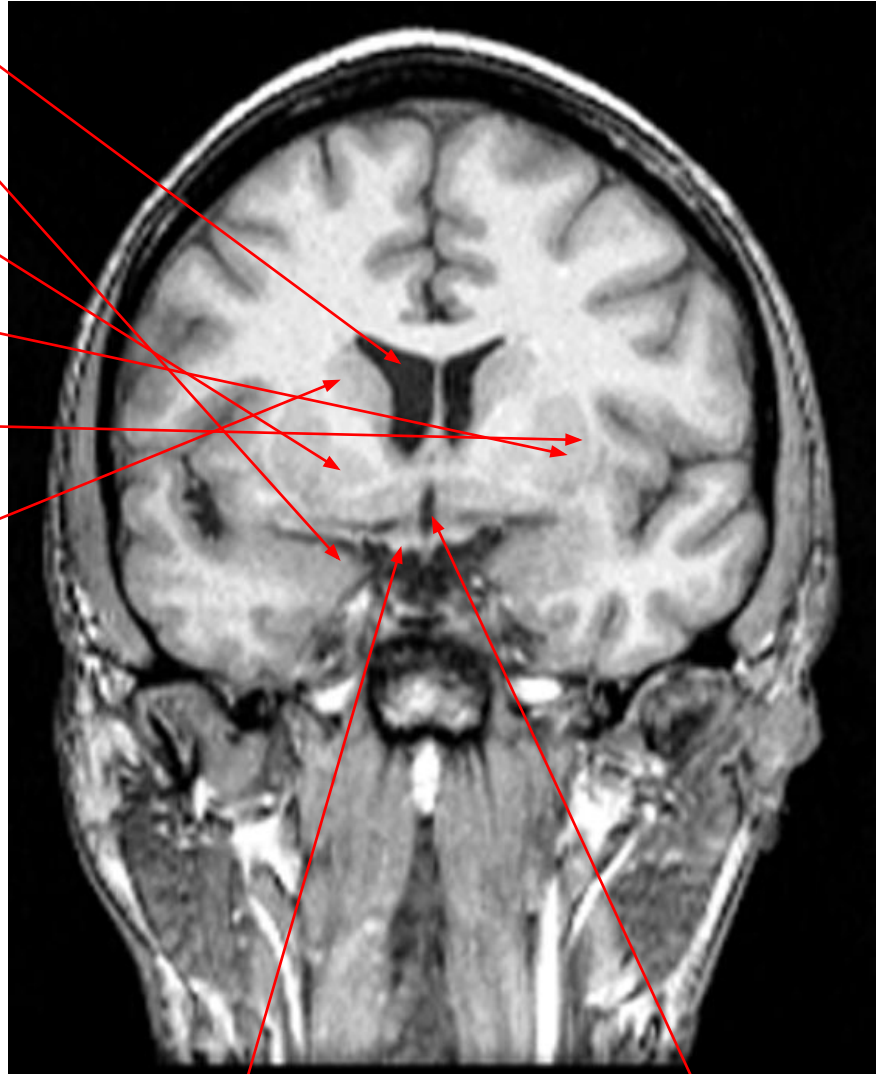
Амигдала

Бледный шар

Скорлупа

Ограда

Хвостатое
ядро



Гипоталамус

III желудочек

