

# Зачётное занятие

## Вариант 6



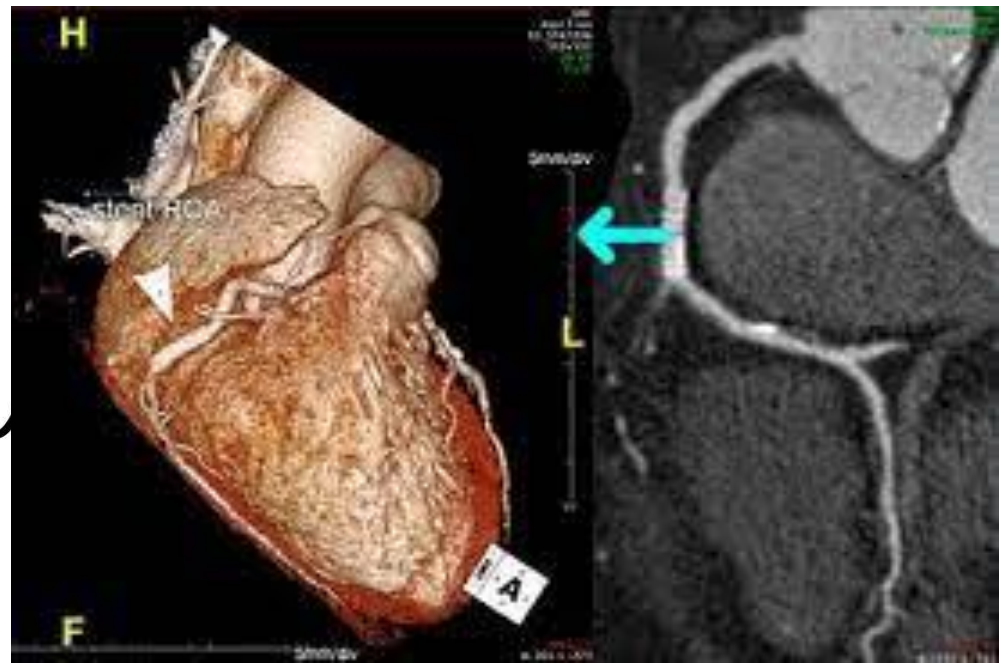
Федоренко Е.С.,  
71319 гр.

Метод: МСКТ

Область исследования:  
сердце

Контрастное в-во: Омнипак

Имеется коронарный стент

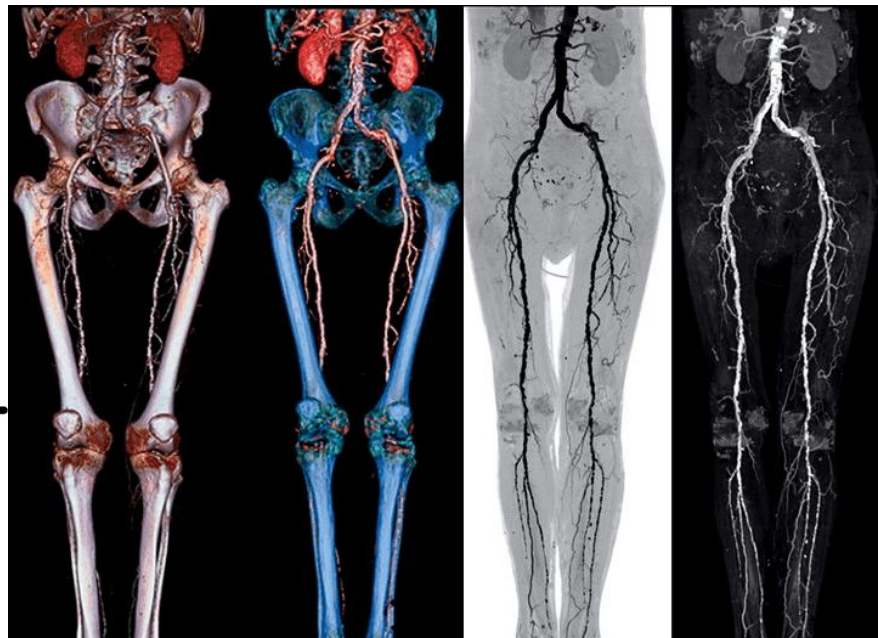



Метод: КТ (ангиография)

Область исследования: сосуды  
конечностей

Контрастное в-во: Ультравист

Имеется тромбоз артерий.

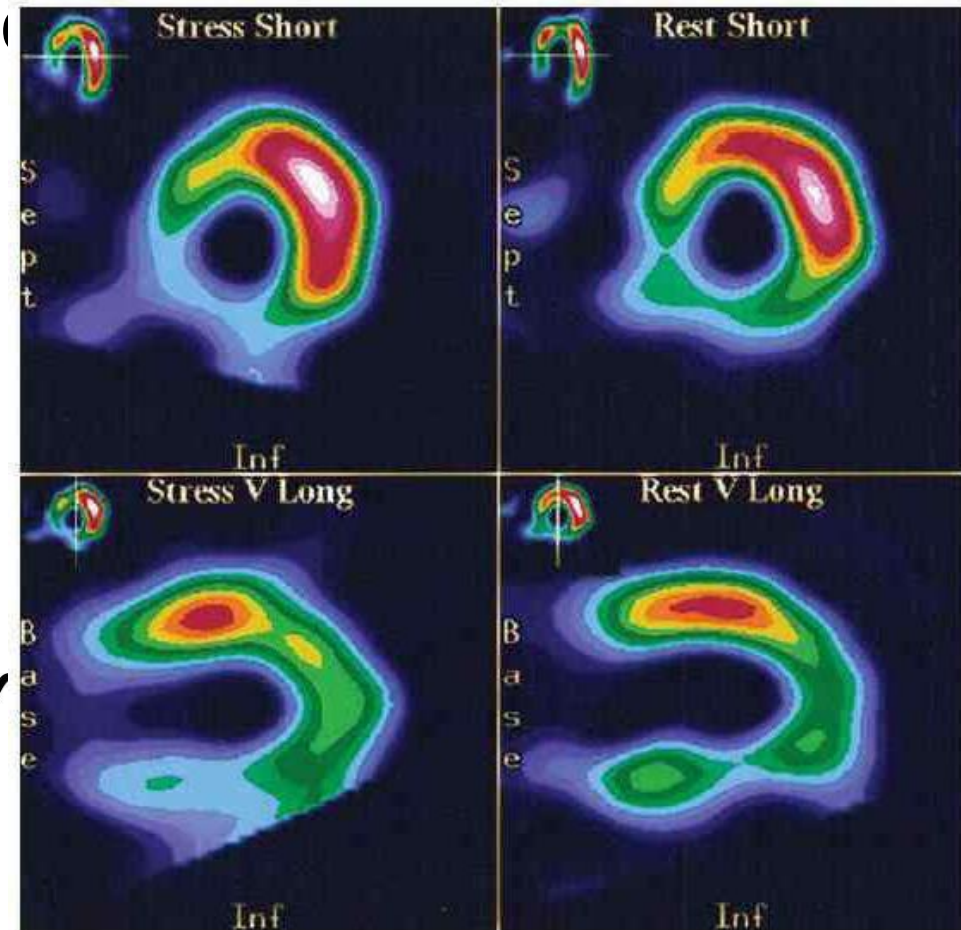



Метод: сцинтиграфия миокарда

Область исследования: сердце

Имеются участки с  
недостаточным

Кровоснабжением – ИШМ  
миокарда.



Метод: рентгенография

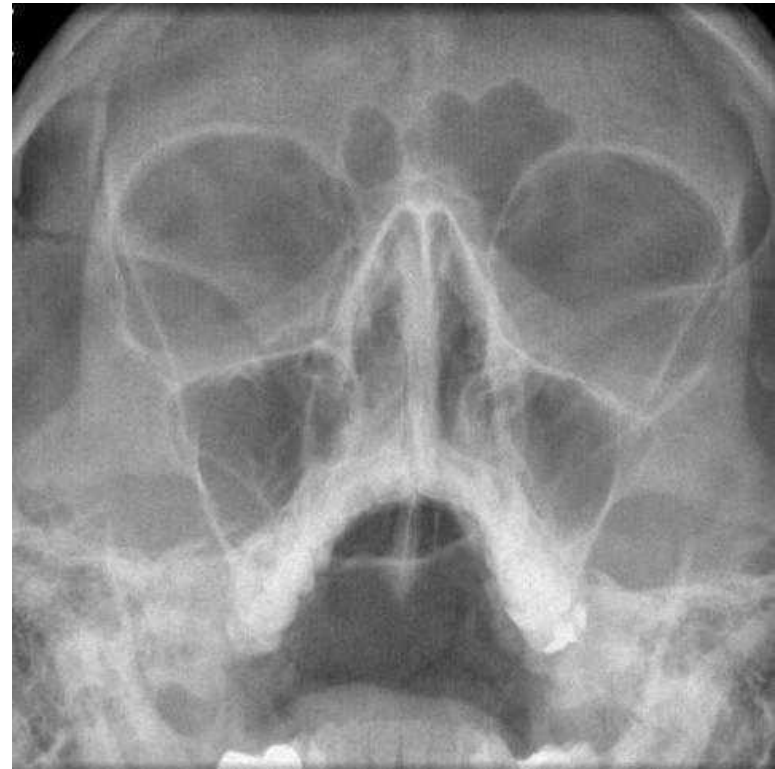Область исследования:  
околоносовые пазухи.

Контрастное в-во: -

Возможно наличие  
гайморита

(по наличию жидкости в  
пазухах).

Изображение негативное.



Метод: МРТ

Режим: T2

Область исследования:  
изоинтенсивный с

Сигнал

голеностопный сустав

мышечной тканью

Контрастное в-во:

Гадовист

Имеется патологически  
очаг- подошвенный  
апоневрозит

