Введение в оперативную урологию

Филиппов Станислав Олегович
Студент 5 курса «Лечебное дело»

Introduction to operative Urology

Filippov Stanislav Olegovich5th year student of "Medical business"

- «Хирургия – это намного больше ,чем простое рассечение тканей. Прежде чем начать операцию необходимо убедиться в том , что вы хорошо знаете анатомию и физиологию. Проделайте операцию мысленно накануне перед сном. Не упустите ни одной мелочи.» (Хинман Ф. «Оперативная урология»)

- "Surgery is much more than a simple dissection of tissues. Before you start the operation, you need to make sure that you know the anatomy and physiology well. Perform the operation mentally the night before before going to bed. Don't miss a single detail." (Hinman F."Operative urology")

Что рассмотрим?

- Что такое урология?
- Анатомия мочеполовой системы
- Швы, шовный материал
- Оперативные доступы
- Операции

What will we consider?

- What is Urology
- Anatomy of the genitourinary system
- Seams, suture material
- Operational accesses
- Operations

- **Урология** – это раздел клинической медицины, который занимается изучением, профилактикой, лечением, в том числе хирургическим, органов мочевыделительной системы и мужской половой системы.
- В отличие от нефрологии она чаще всего занимается вопросами хирургических методов лечения заболевания.

- **Urology** is a branch of clinical medicine that deals with the study, prevention, treatment, including surgical, of the organs of the urinary system and the male reproductive system.
- Unlike nephrology, it most often deals with surgical methods of treating the disease.

Разделы урологии:

1. Неотложная урология
2. Онкоурология
3. Гериатрическая урология)
4. Детская урология
5. Фтизиоурология
6. Андрология
7. Урогинекология

Sections of urology:

1. Emergency urology
2. Oncourology
3. Geriatric urology
4. Pediatric urology
5. Phthisiourology
6. Andrology
7. Urogynecology

Мочевыделительная система

Органы:

1.***мочеобразующие*** (паренхима почек)

2. ***мочевыводящие***

(почечные чашечки, лоханки, мочеточники совместно с мочевым пузырем и мочеиспускательным каналом

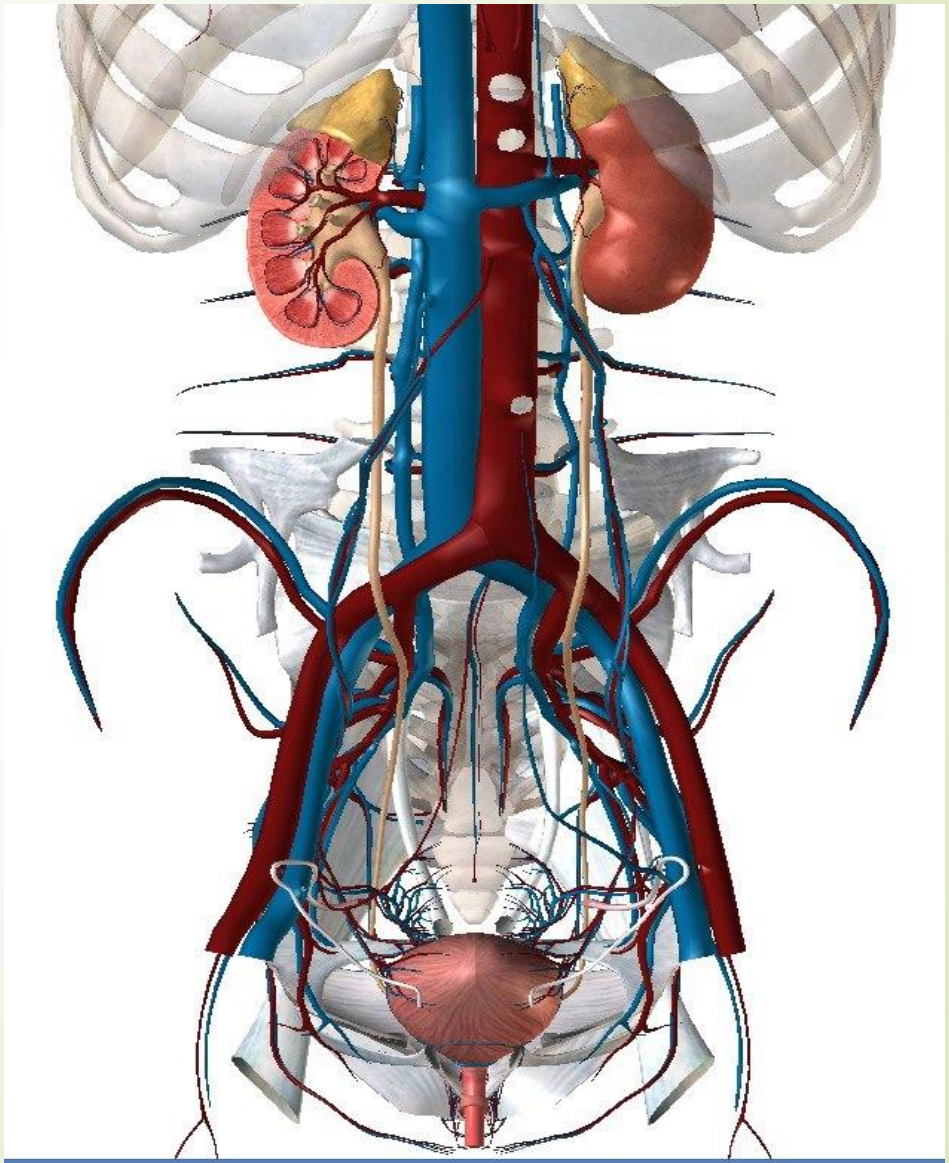

Urinary system

Organs:

1.**urinary** (kidney parenchyma)

2.**urinary**(renal cups, pelvis, ureters together with the bladder and urethra

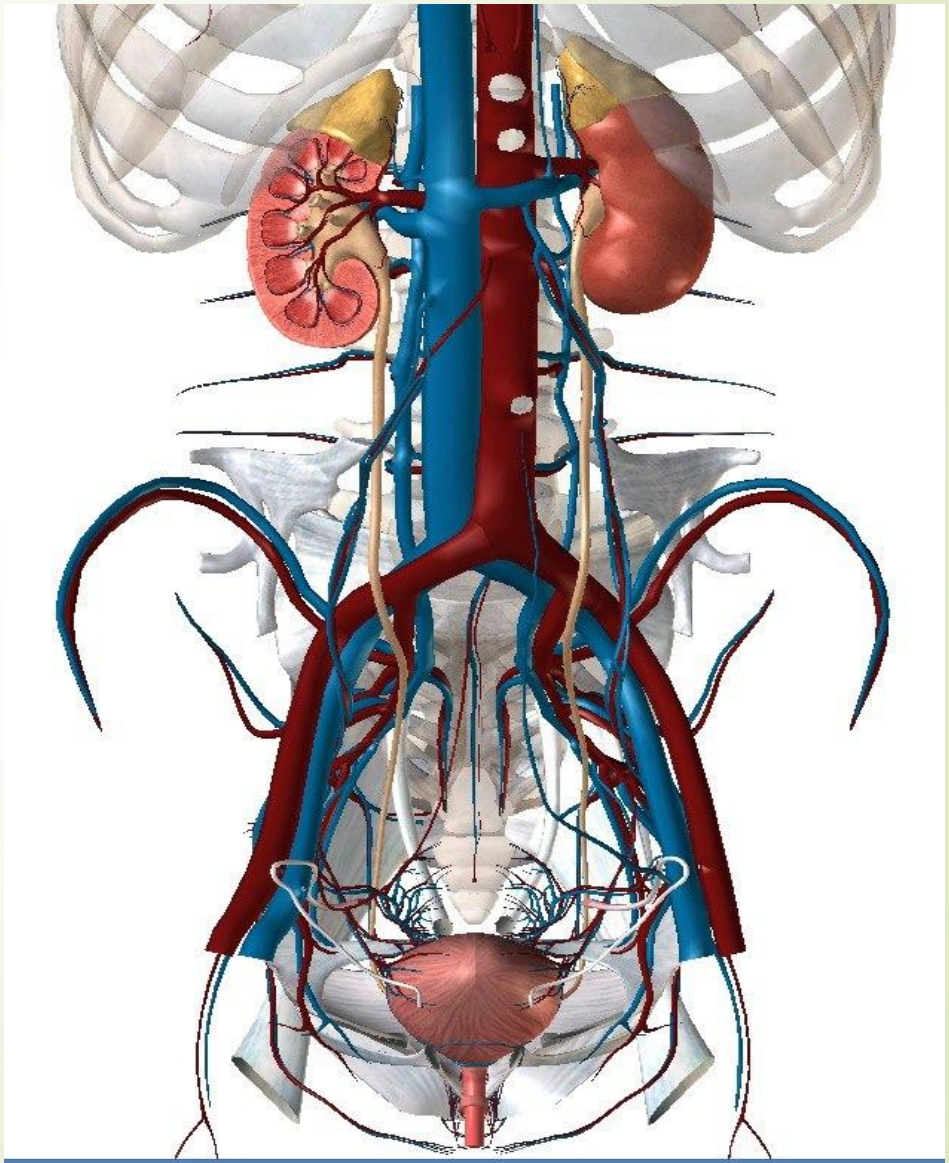

Почки

- Парный паренхиматозный орган
- Расположены в забрюшинном пространстве
- Правая почка находится на уровне Th XII-LIII; левая – Th XI – LII. Размеры в среднем– 10-12 X 5-6 см
- Почки окружены фиброзной (рыхло связана с паренхимой, жировой капсулой, пред- и позадипочечными фасциями Герота

Кровоснабжение: **почечная артерия** (отходит от брюшного отдела аорты, делится на пердлоханочную и позадилоханочную ветви), почечная, нижняя полая вена

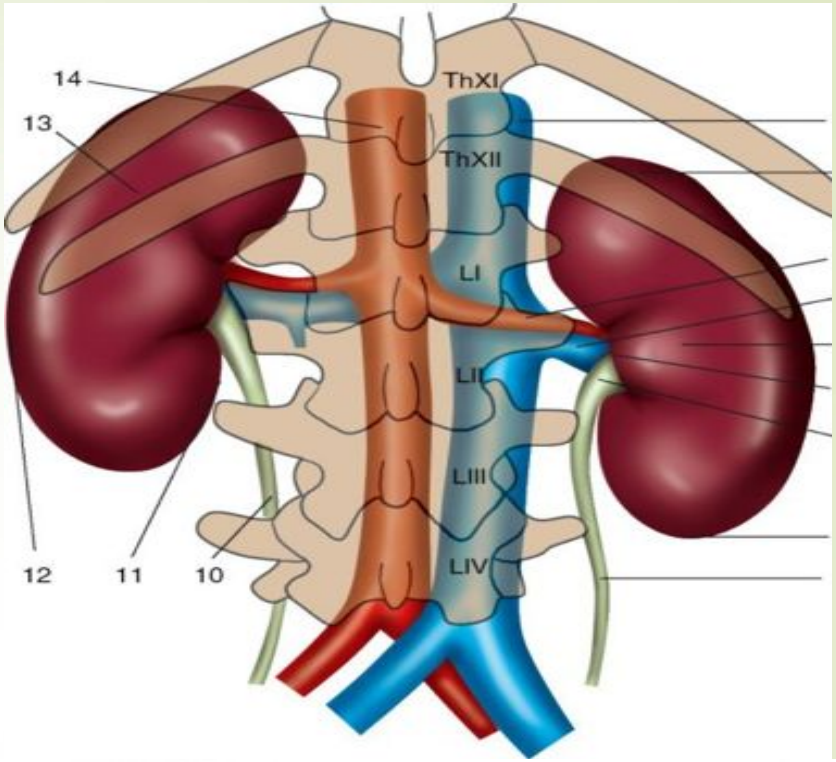

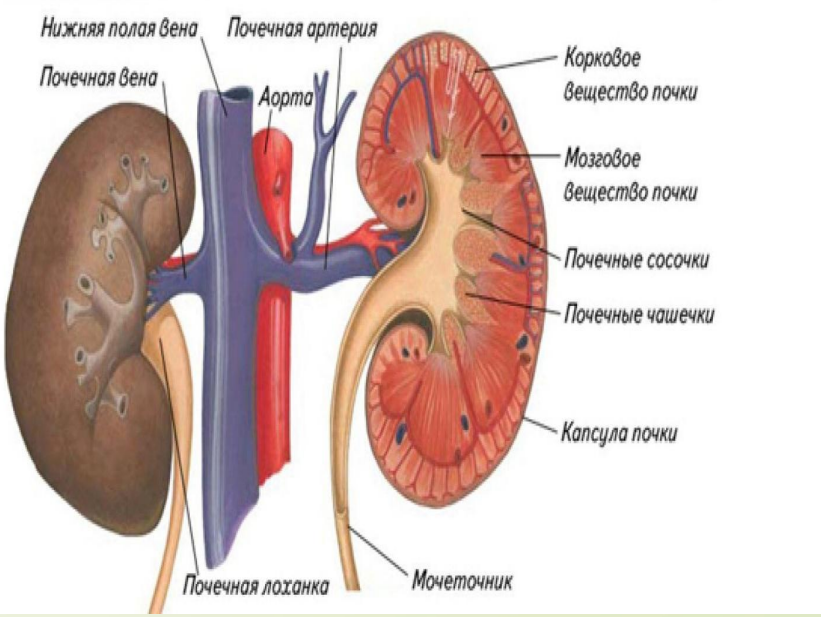

Kidneys

- Paired parenchymal organ
- Located in the retroperitoneal space
- The right kidney is at the level of Th XII-LIII; the left is Th XI - LII. The average size is 10-12 X 5-6 cm
- The kidneys are surrounded by fibrous (loosely connected with parenchyma, fat capsule, pre- and post-renal fascia Gerota
- Blood supply: **renal artery** (departs from the abdominal aorta, divides into perdlohanic and posadilohanic branches), renal, inferior vena cava

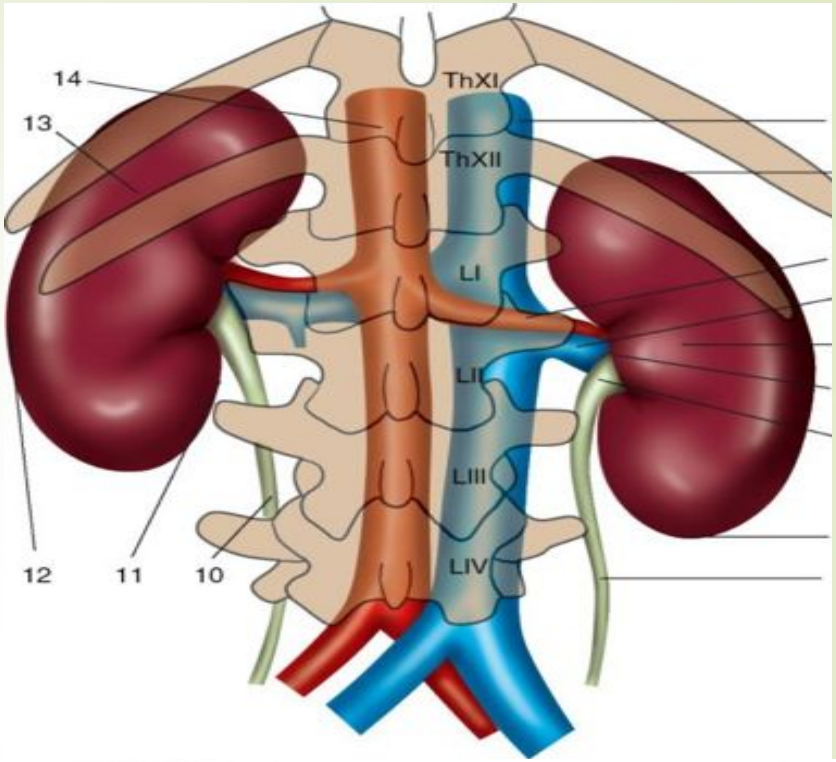

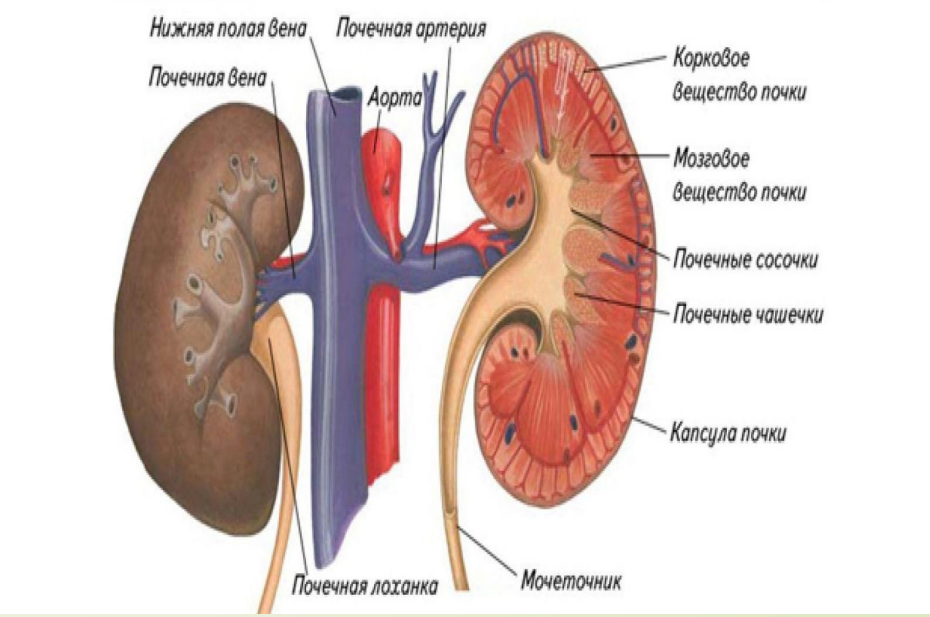

Строение

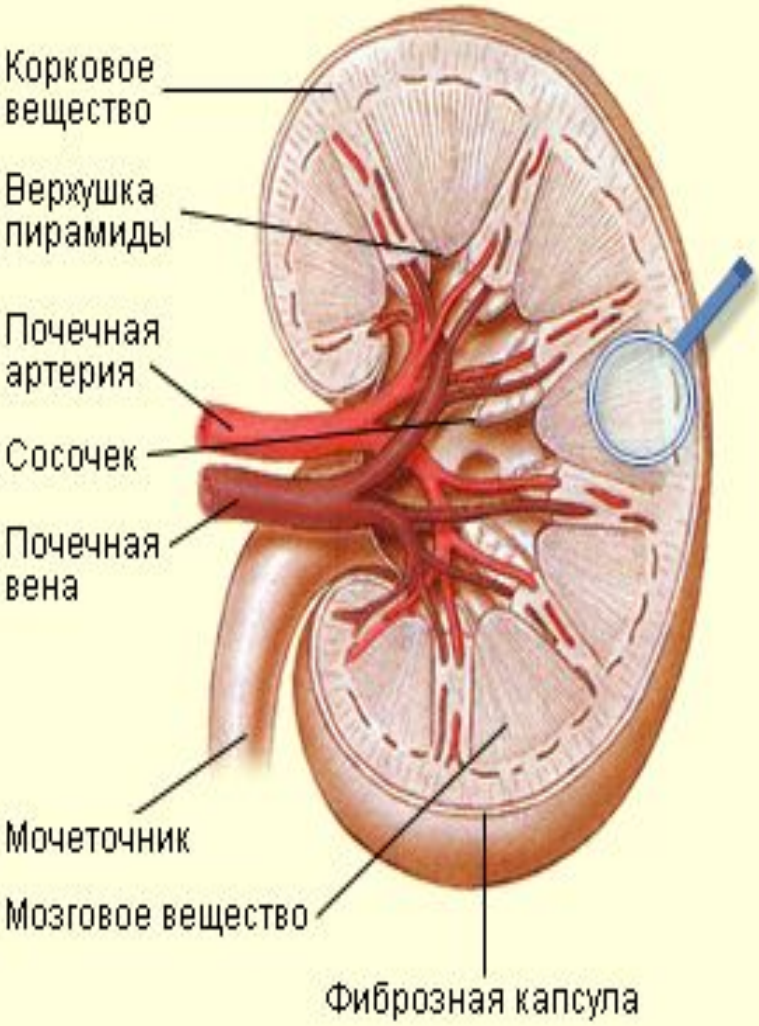
Корковое вещество
Верхушка пирамиды
Почечная артерия
Сосочек
Почечная вена
Мочеточник
Мозговое вещество
Фиброзная капсула

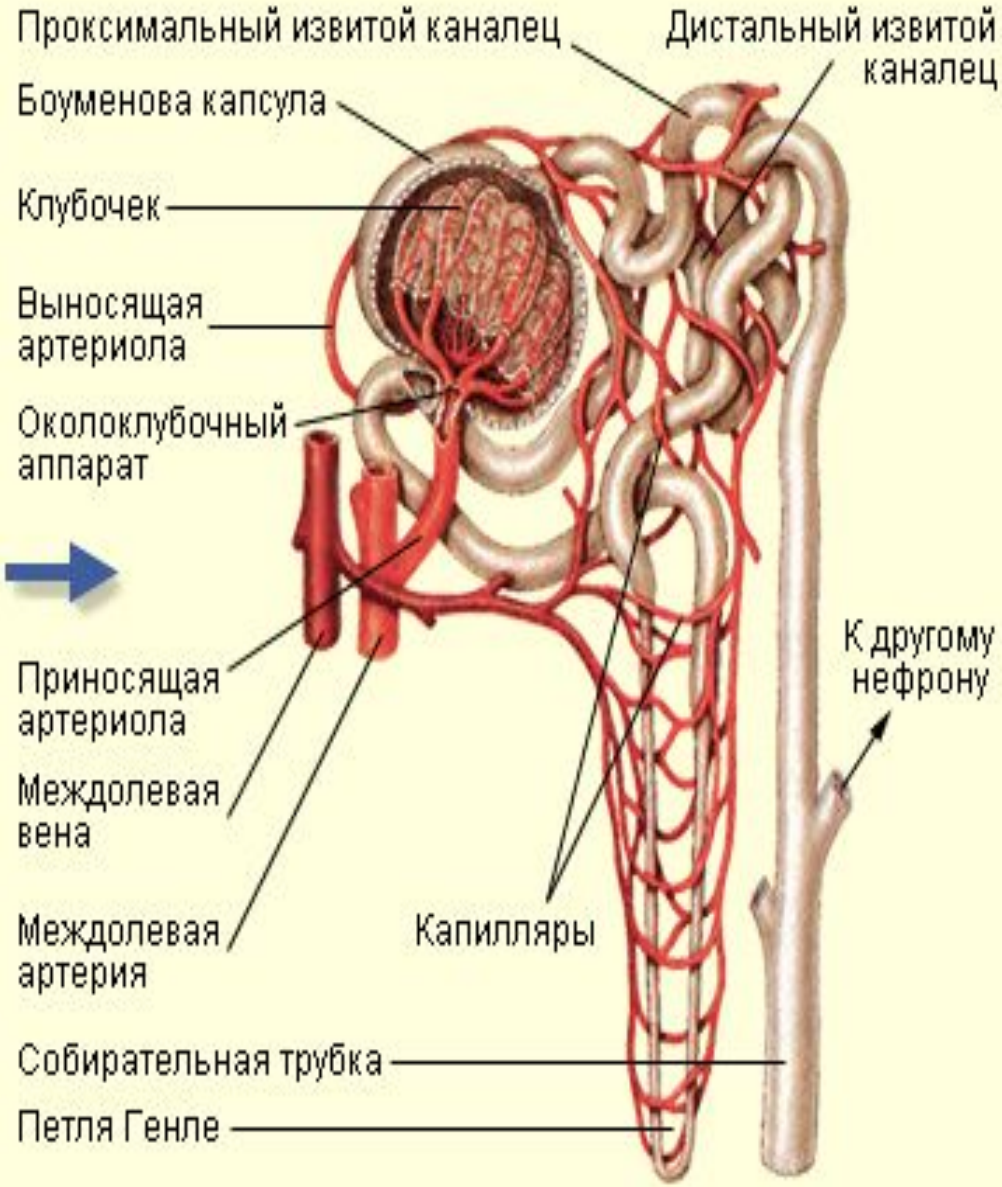
Проксимальный извитой каналец
Дистальный извитой каналец
Боуменова капсула
Клубочек
Выносящая артериола
Околоклубочный аппарат
Приносящая артериола
Междолевая вена
Междолевая артерия
Капилляры
К другому нефрону
Собирательная трубка
Петля Генле

Мочеточники

- Мочеточники представляют собой узкие полые трубки, средняя *длина* которых равна **26-30 см**, причем левый мочеточник на 1-2 см длиннее правого.
- *Диаметр* просвета мочеточника неравномерен, в среднем он равен **5** мм.
- *Два почти равных отдела* - **брюшной** и **тазовый**, в последнем, кроме того, выделяют *интрамуральную* часть, расположенную непосредственно в стенке мочевого пузыря.
- *Кровоснабжение*:
  - **верхняя** часть - мелкими веточками, отходящими от a. renalis,
  - **средняя** —из брюшной аорты или внутренней семенной артерии,
  - **нижняя** —из верхней, иногда и нижней пузырной, из подчревной артерии, у женщин иногда из системы a. uterina.

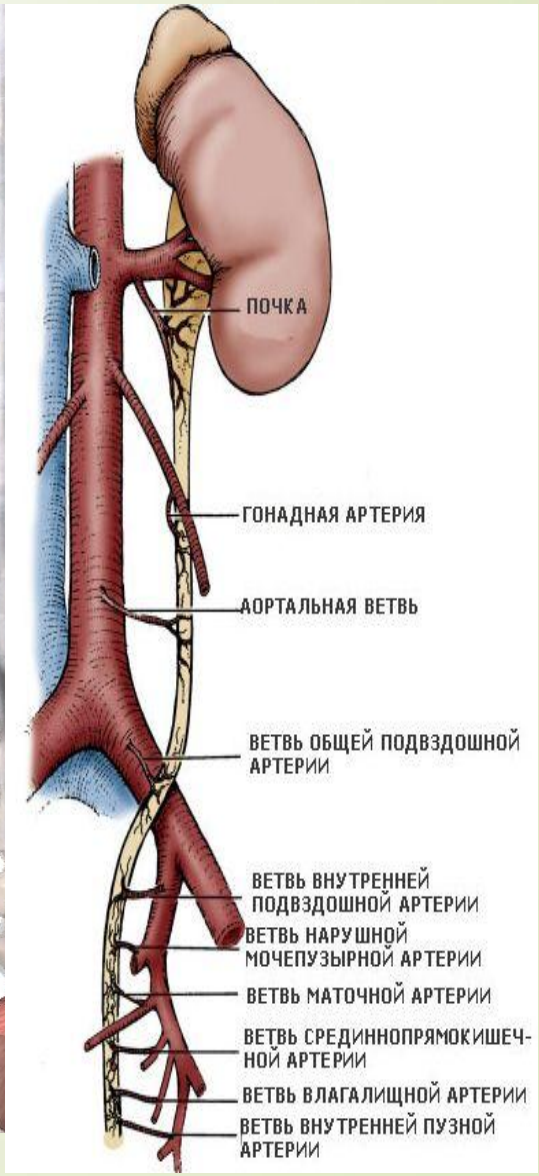

Ureters

- The ureters are narrow hollow tubes, the average length of which is **26-30** cm, and the left ureter is 1-2 cm longer than the right one.
- The diameter of the ureteral lumen is uneven, on average it **is 5 mm**.
- Two almost equal parts - the **abdominal** and **pelvic**, in the latter, in addition, the intramural part is located directly in the wall of the bladder.
- Blood supply:
  - theupper part - with small branches extending from a. renalis,
  - themiddle - from the abdominal aorta or internal seminal artery,
  - the lower one is from the upper, sometimes the lower vesicular, from the submandibular artery, in women sometimes from the a. uterina system.

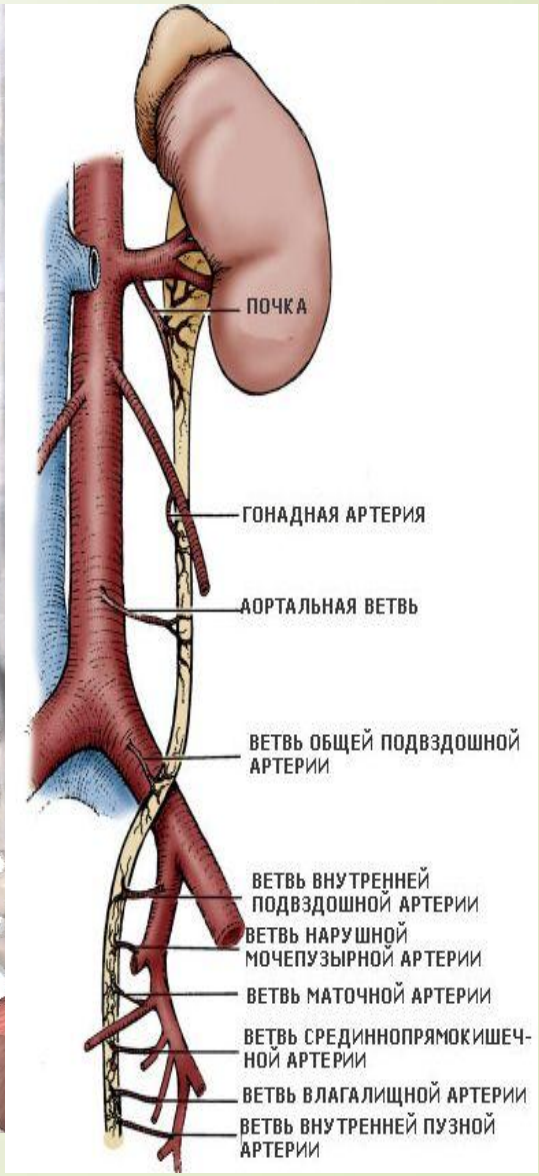

Важно!!!

- *Мочеточник пересекает*:
- Общие подвздошные сосуды
- А ниже – запирательный нерв и передние ветви внутренних подвздошных сосудов
- У женщин мочеточник лежит снаружи от матки, пересекает маточную артерию

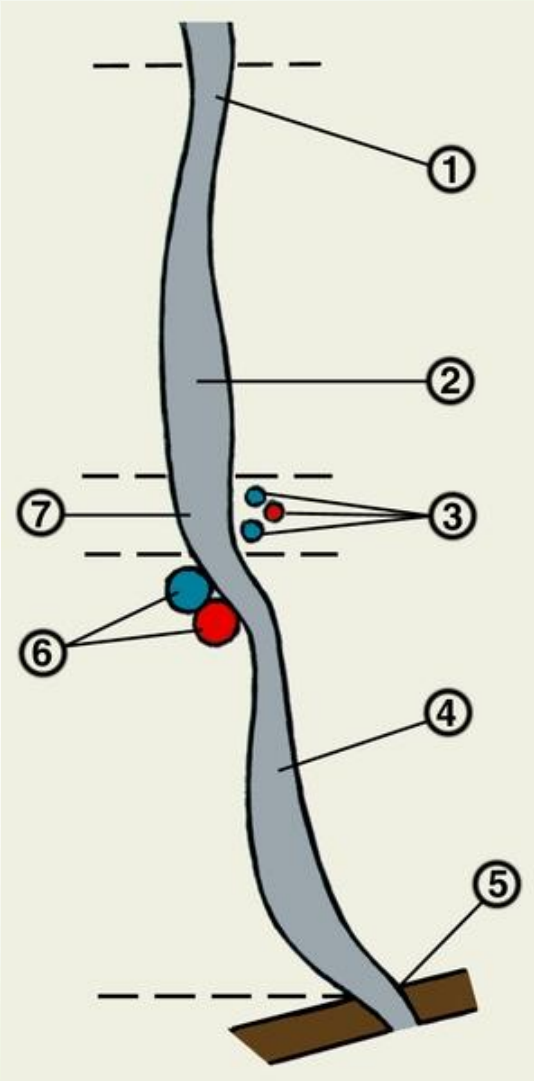

1-начальный отдел мочеточника;
2 — брюшная часть;
3 — яичковые (яичниковые) артерия и вены;
4 — тазовая часть;
5 — интрамуральная часть;
6 — наружные подвздошныеартерия и вена;
7 — часть мочеточника, прилежащая к подвздошным сосу дам; пунктиром обозначены границы частей мочеточника.

Important!!!

- *Ureter crosses:*
- *Common iliac vessels*
- *And below – the locking nerve and the anterior branches of the internal iliac vessels*
- *In women, the ureter lies outside of the uterus, crosses the uterine artery*

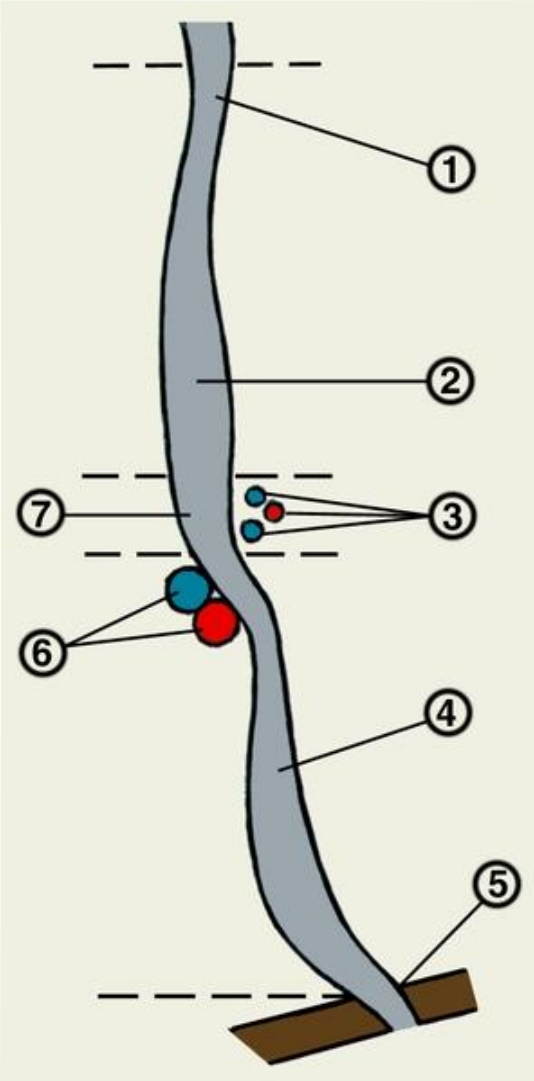

1-the initial part of the ureter;
2 - abdominal part;
3 - testicular (ovarian) artery and veins;
4 - pelvic part;
5 - intramural part;
6 - external iliacartery and vein;
7 — the part of the ureteradjacent to the iliac vessels; dotted lines indicate the boundaries of the parts of the ureter.

Мочевой пузырь

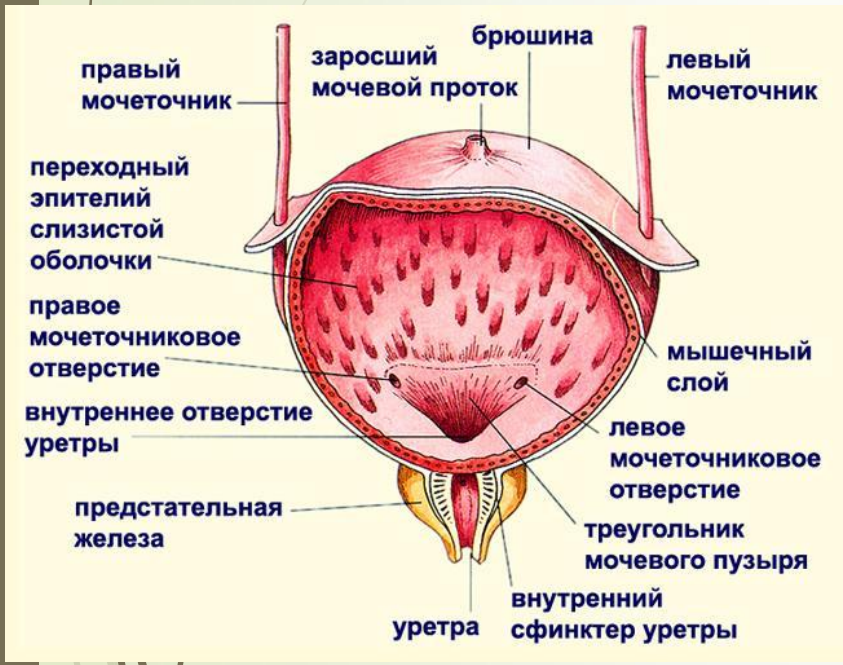

- Физиологическая емкость мочевого пузыря составляет **200-300 мл**, анатомическая - **до 1000 мл**.
- Различают: **тело**, **верхушку** и **шейку**;
- *Стенка* мочевого пузыря состоит из **слизистой оболочки, подслизистого слоя и мышечной оболочки**.
- Сверху и сзади мочевой пузырь покрыт брюшиной
- *Кровоснабжение* осуществляется **верхними** (отходят от необлитерированной пупочной артерии) и **нижними**(отходят от внутренних подвздошных артерий) мочепузырными артериями.
- **Треугольник Льето** - участок в области дна мочевого пузыря, расположенный между устьями мочеточников и внутренним отверстием мочеиспускательного канала.

Bladder

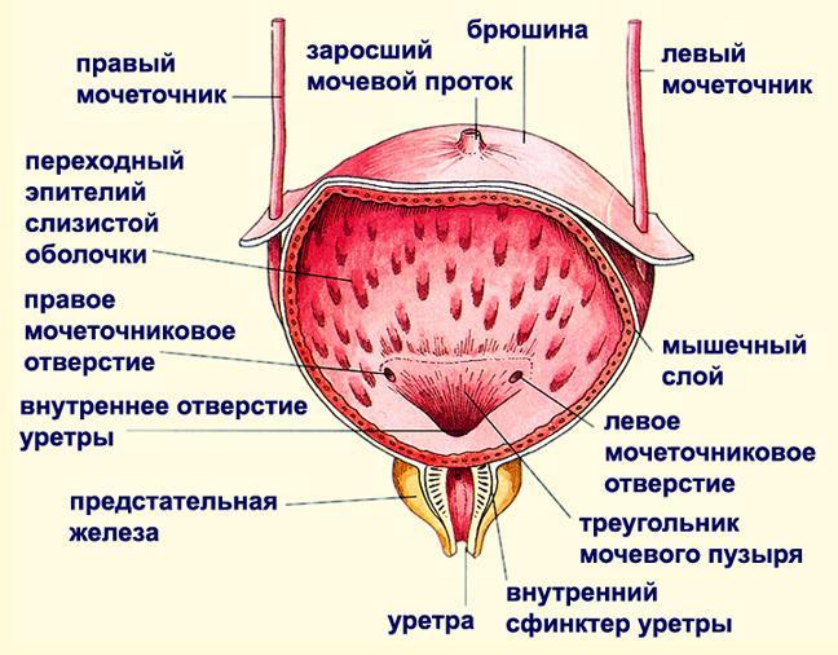

- The physiological capacity of the bladder is **200-300 ml**, anatomical capacity is up to **1000** ml.
- Distinguish between: **body, top and neck**;
- **The bladder wall** consists of a mucous membrane, a submucosal layer and a muscular membrane.
- The bladder is covered with a peritoneum from above and behind
- The **blood supply** is carried out by the upper (depart from the ungliterated umbilical artery) and lower (depart from the internal iliac arteries) urinary arteries.
- **The Lieto triangle** is a section in the area of the bottom of the bladder located between the mouths of the ureters and the inner opening of the urethra.

Урологические операции

- 1. Эндоскопические:
- Цистоскопические
- Уретероскопические
- Нефроскопические
- ТУР (Трансуретральная резекция)
- 2. Лапароскопические
- 3. Открытые:
- На почке
- На мочеточнике
- На мочевом пузыре
- На мужских половых органах

Urological operations

1. Endoscopic:

- Cystoscopic
- Urethroscopic
- Nephroscopic
- TOUR (TRANSURETHRAL resection)

2. Laparoscopic

3. Open:

- On the kidney
- On the ureter
- On the bladder
- On male genitalia

Чем шить?

- нить полигликолидная плетеная с покрытием со средним сроком рассасывания
- *Аналоги*: **Vicryl** (Викрил), Safil (Сафил), Polysorb (Полисорб), **PGA-Resorba** (ПГА-Резорба), **Dexon II** (Дексон II), Marlin (Марлин), Dar-vin (Дар-вин), Biosorb C (Биосорб Ц), Bondek (Бондек

- мононить полиглекапроновая со средним сроком рассасывания
- *Аналоги:* **Monosyn** (Моносин), **Monocryl** (Монокрил)

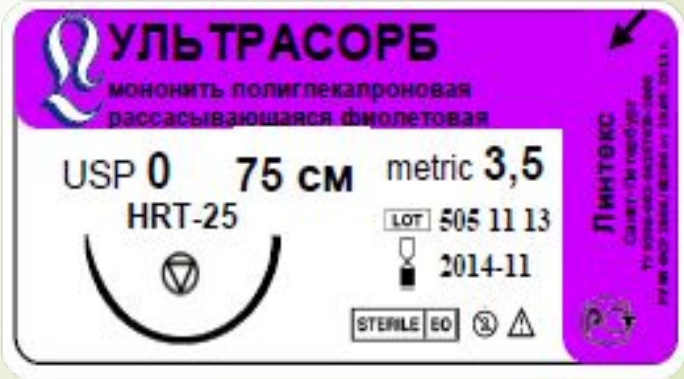

How to sew?

- polyglycolide braided coated thread with an average resorption period
- Analogues: **Vicryl** (Vicryl), Safil (Safil), Polysorb (Polysorb), **PGA-Resorba** (PGA-Resorba), **Dexon** II (Dexon II), Marlin (Marlin), Dar-win (Dar-win), Biosorb C (Biosorb C), Bondek (Bondek

- polyglecapron monofilament with an average resorption period
- Analogues: Monosyn (Monosyn), **Monocryl** (Monocryl)

Оперативные доступы к почке

- **Чрезбрюшинные доступы:**

срединная лапаротомия;

параректальная лапаротомия.

- **Внебрюшинные доступы:**

✔ продольные *(разрез Симона)* – по наружному краю мышцы, выпрямляющей позвоночник от XII ребра до крыла подвздошной кости;

✔ поперечные *(разрез Пеана)* – в поперечном направле-нии спереди от наружного края прямой мышцы живота к наружному краю мышцы, выпрямляющей позвоноч-ник;

✔ косые

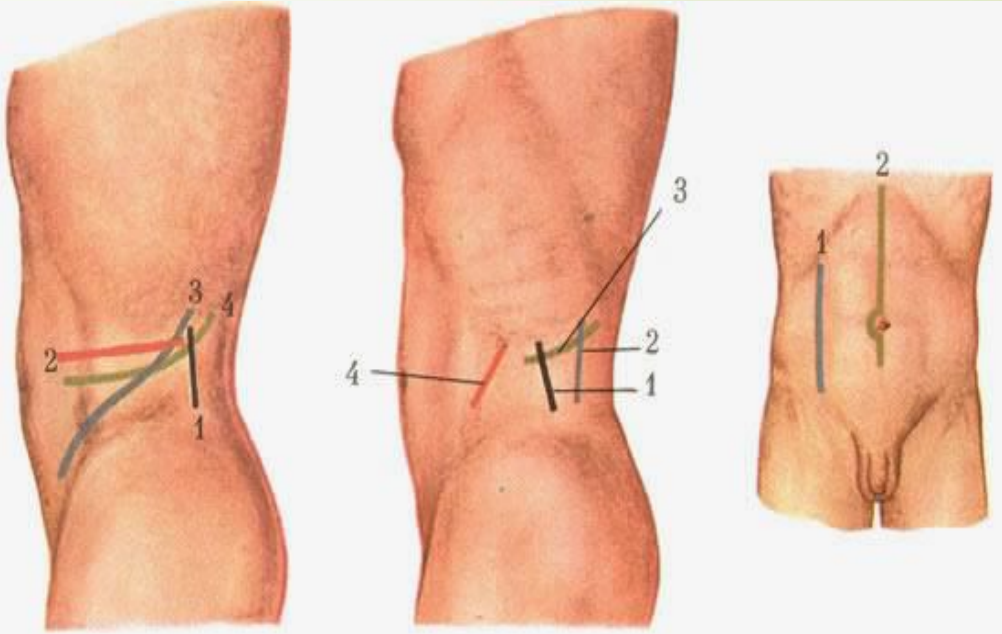

а: 1 —разрез Симона; 2 —разрез Пеана; 3 —разрез Бергмана—Израэля; 4 —разрез С. П. Федорова;
б: 1 —задне-латеральныйдоступ; 2—задне-медиальный; 3 —задне-косо-поперечный; 4 —передне-межмышечныйдоступ;
в: 1 —параректальныйразрез; 2 —срединный разрез; 3 —поперечный разрез

Operative access to the kidney

- **Transperitoneal accesses:**
  - median laparotomy;
  - pararectal laparotomy.
- **Extraperitoneal accesses:**
  - longitudinal (Simon's incision) - along the outer edge of the muscl straightening the spine from the X rib to the wing of the ilium;
  - transverse (Pean section) - in a transverse direction from the front from the outer edge of the rectus abdominis muscle to the outer edge of the muscle straightening the spine;
  - oblique

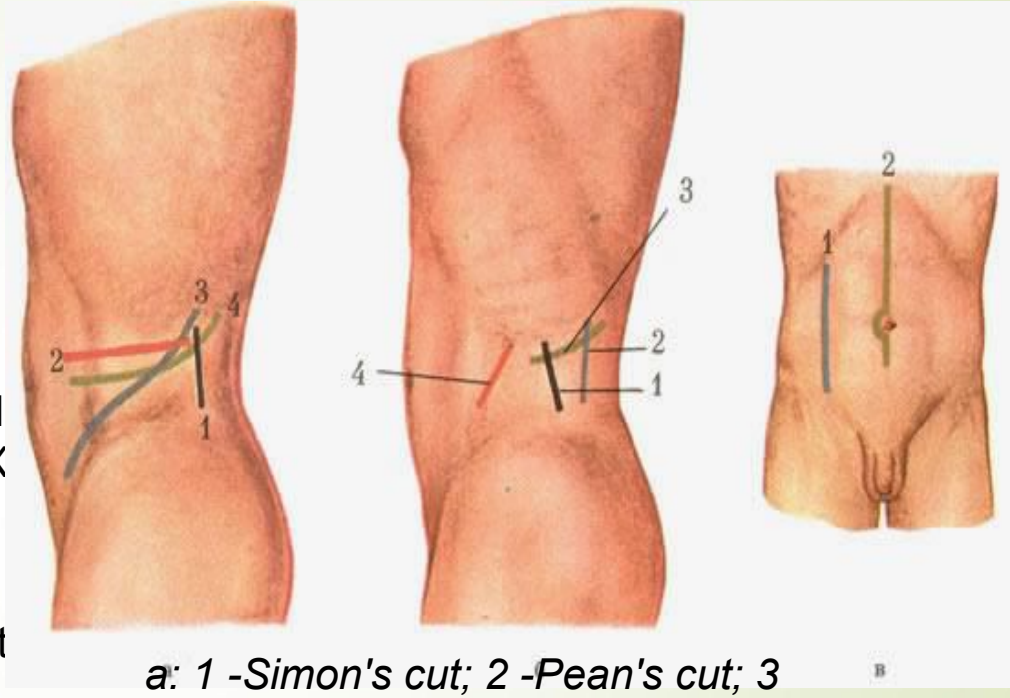

a: 1 -Simon's cut; 2 -Pean's cut; 3 -Bergman-Israel's cut; 4 -S. P. Fedorov's cut;
b: 1 -posterior—lateral step; 2-posterior-medial; 3 -posterior-oblique-transverse; 4 —anterior-intermuscular step;
c: 1 -pararectal incision; 2 -median incision; 3 -transverse incision

Лапароскопический доступы

- **Стандартное расположение троакаров** при операциях на почке
  - **10-12 мм**, по латеральному краю прямой мышцы живота, на уровне пупка или на 2 - 3 см выше.
  - **12 мм**, отступая на 5 - 7 см латерально от первого троакара.
  - **5 мм**, на 2 см медиальнее верхней передней подвздошной ости.
  - Пятый троакар часто полезен для ретракции печени. Он размещается на 3 см медиальнее четвертого троакара при правосторонней нефрэктомии.

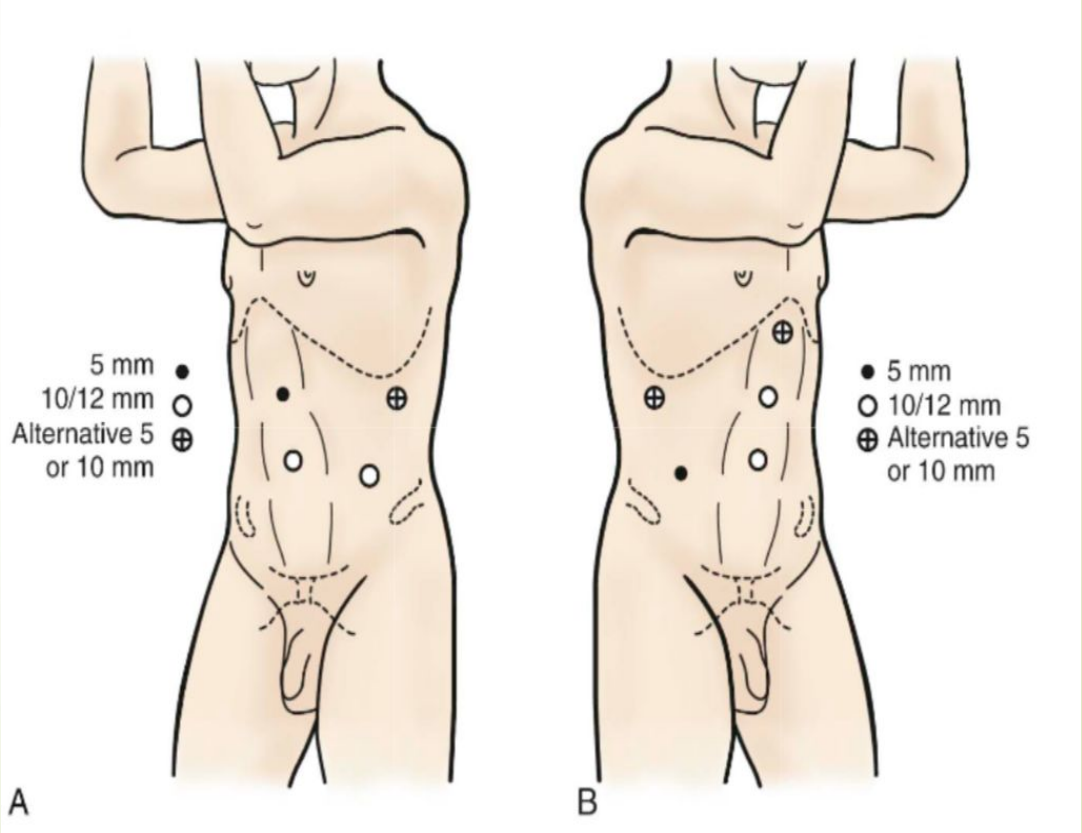

Laparoscopic access

- **The standard location of trocars during kidney surgery**
  - **10-12** mm, along the lateral edge of the rectus abdominis muscle, at the navel level or 2-3 cm higher.
  - **12** mm, retreating 5-7 cm laterally from the first trocar.
  - 5 mm, 2 cm medial to the upper anterior iliac spine.
  - The fifth trocar is often useful for liver retraction. It is placed 3 cm medial to the fourth trocar in right-sided nephrectomy.

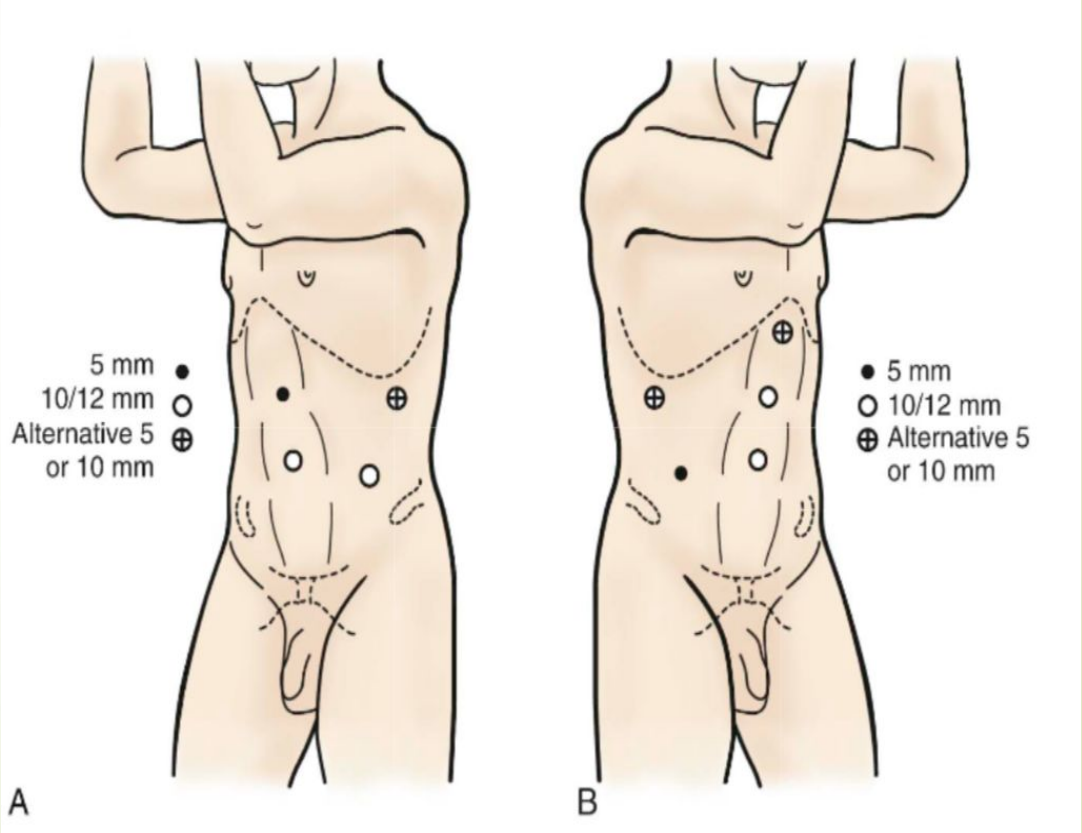

Лапароскопические операции

Заболевания	Оперативные вмешательства
Новообразования почки (доброкачественные и злокачественные (рак) до II стадии)	Лапароскопическая радикальная нефрэктомия (Лапароскопия удаление почки), лапароскопическая резекция почки (органосохраняющая операция)
Кисты почки	Лапароскопическая резекция кисты почки
Гидронефроз I-II стадии (вызванный сужением прилоханочного отдела мочеточника)	Лапароскопическая пиелопластика
Вторично сморщенная почка (гидронефроз III стадии и др.)	Лапароскопическая нефрэктомия (Лапароскопия удаление почки)
Опухоли мочеточника	Лапароскопическая радикальная нефруретерэктомия
Камни почки	Лапароскопическая пиелолитотомия
Камни мочеточника	Лапароскопическая уретеролитотомия
Нефроптоз (опущение почки)	Лапароскопическая нефропексия (лечение опущения почки)
Рак предстательной железы (локализованный)	Лапароскопическая радикальная простатэктомия
Рак мочевого пузыря (локализованный)	Лапароскопическая радикальная цистпростатэктомия
Варикоцеле	Лапароскопическая резекция яичковой вены
Опущение матки, мочевого пузыря (цистоцеле), прямой кишки (ректоцеле)	Лапароскопическая Mesh-сакровагинопексия
Стрессовое недержание мочи у женщин	Лапароскопическая кольпосуспензия (операция Бёрча)

Оперативные вмешательства на почках

- Декапсуляция почки
- Нефротомия
- Пиелотомия
- Пиелостомия
- Нефростомия
- Резекция почки
- Нефрэктомия

Surgical interventions on the kidneys

- Decapsulation of the kidney
- Nephrotomy
- Pyelotomy
- Pyelostomy
- Nephrostomy
- Kidney resection
- Nephrectomy

Швы на почку

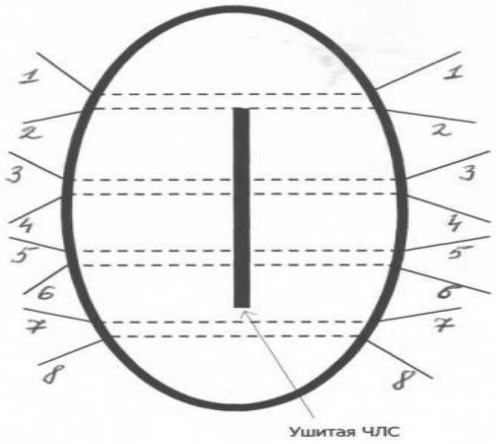

Шаг 1

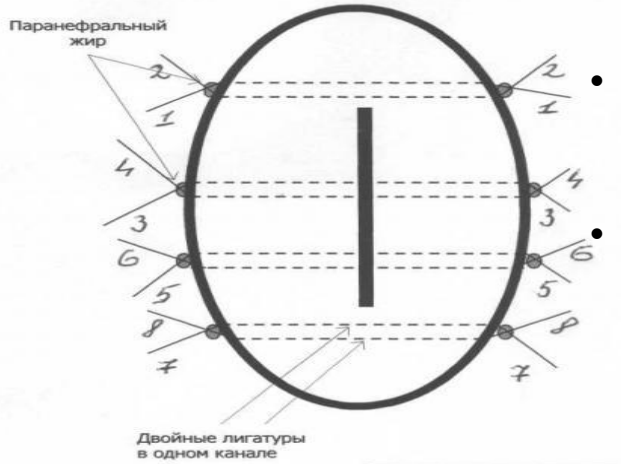

Шаг 2

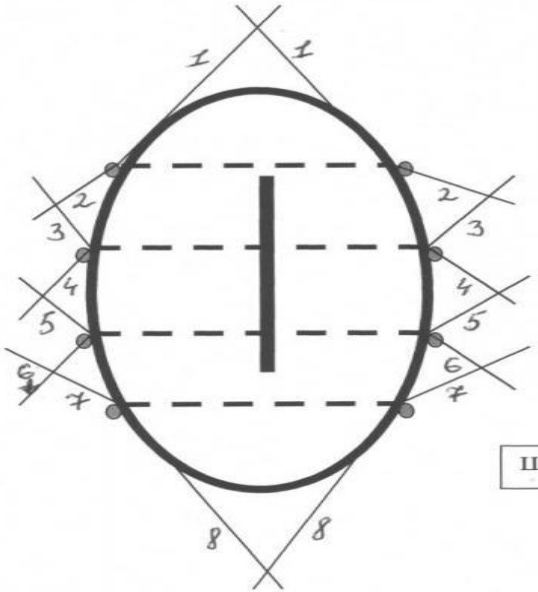

Шаг 3

- Края раны *плотно прижимают* один к другому
- *Через всю толщу* паренхимы накладывают отдельные узловые швы.
- Соприкосновения краев раны больших размеров достигают путем наложения отдельных *П-образных швов.*

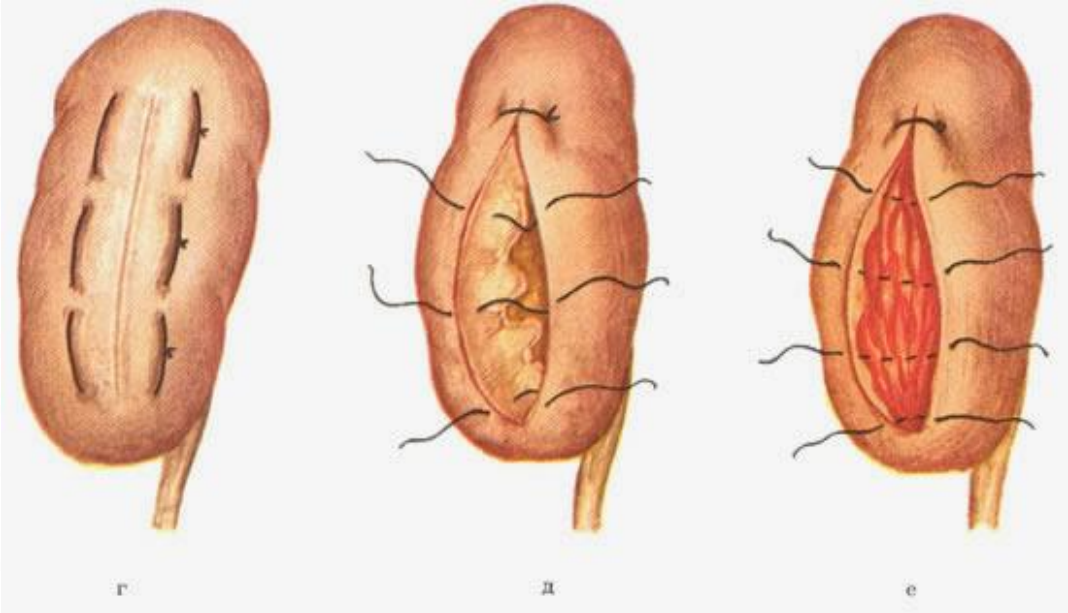

Sutures on the kidney

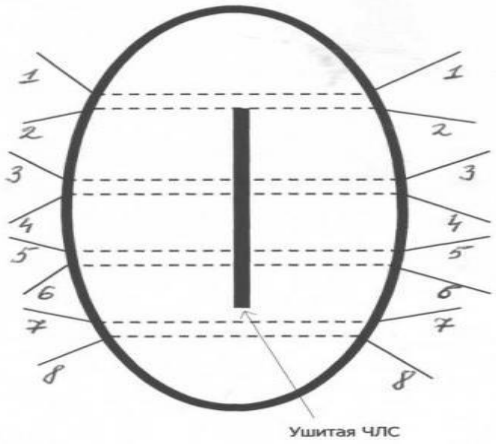

Шаг 1

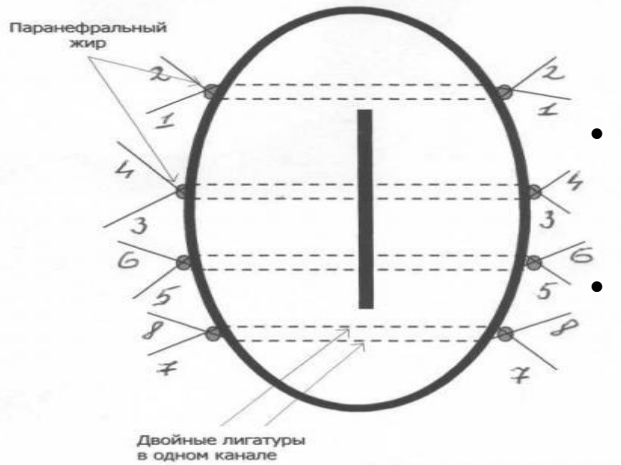

Шаг 2

- The edges of the wound are tightly pressed one against the other
- Separate nodal sutures are applied through the entire thickness of the parenchyma.
- The contact of the edges of the wound of large sizes is achieved by applying separate U-shaped sutures.

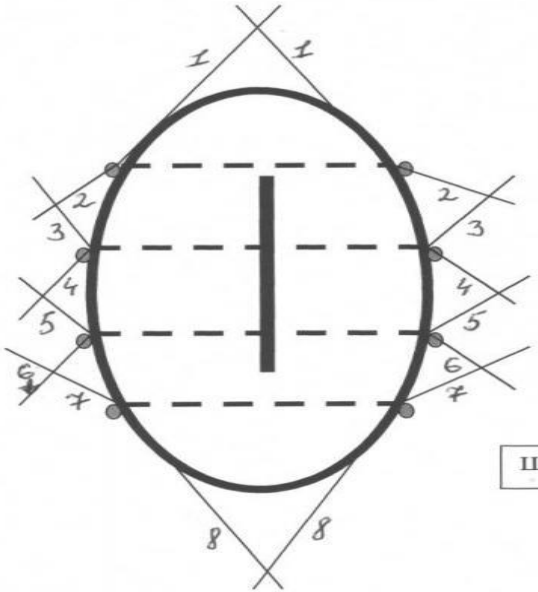

Шаг 3

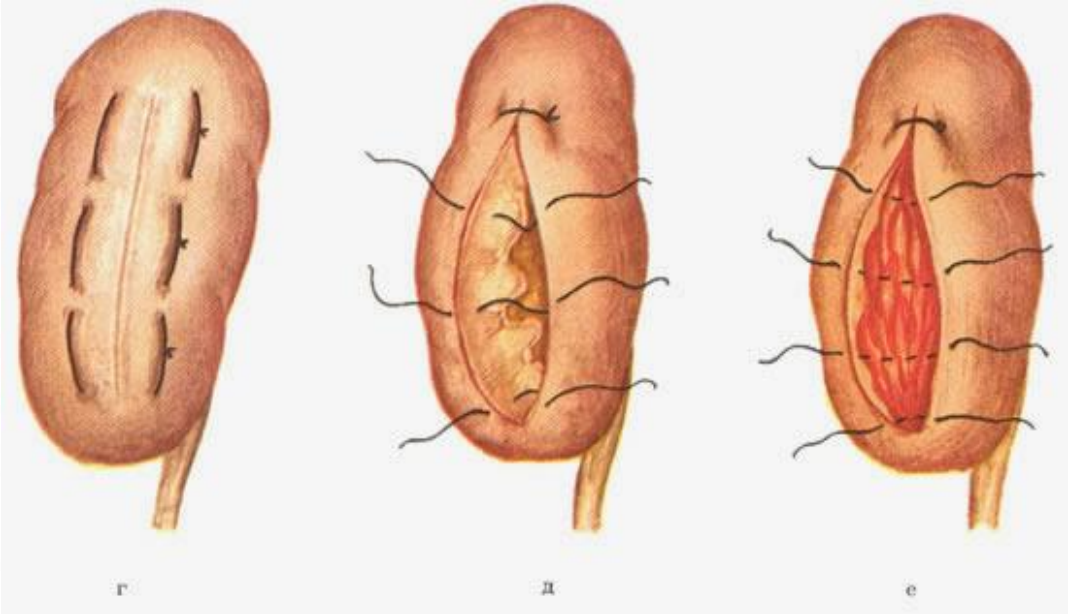

- ***Декапсуляция*** — применяют при остром пиелонефрите, перинефрите, иногда при почечной недостаточности. В результате этой операции *удается уменьшить повышенное внутрипочечное давление и улучшить кровообращение и лимфообращение в почках.*

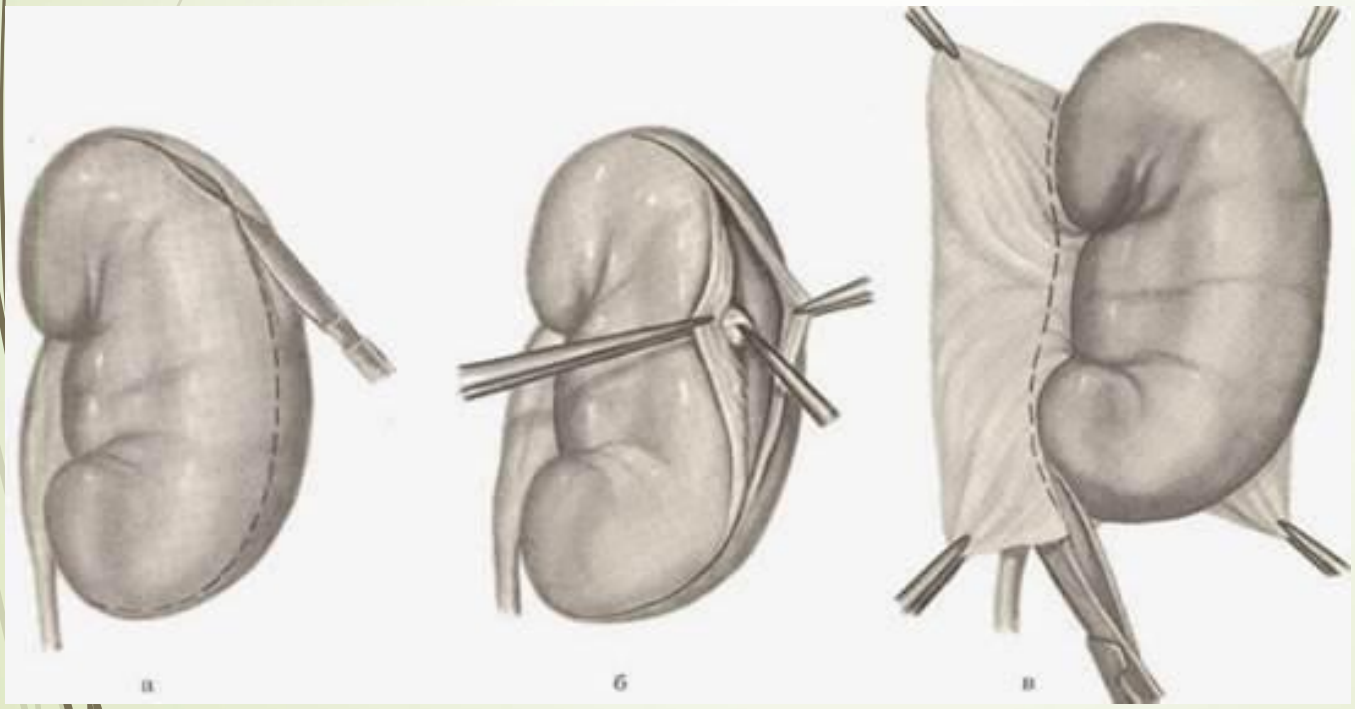

а —рассечение собственной капсулы почки;
б —отделение капсулы от паренхимы;
в —отсечение капсулы.

- ***Decapsulation -*** used for acute pyelonephritis, perinephritis, sometimes with renal insufficiency. As a result of this operation, it is possible to reduce increased intrarenal pressure and improve blood circulation and lymph circulation in the kidneys.

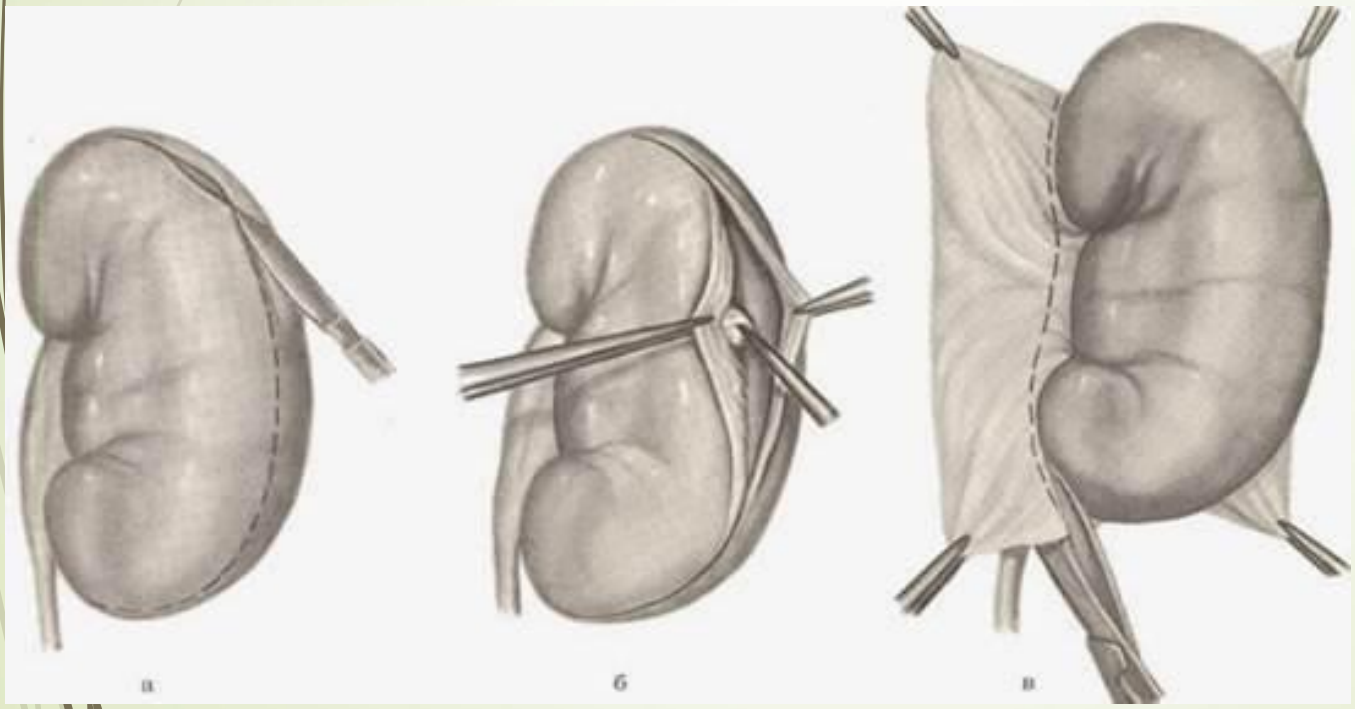

a -dissection of the kidney's own capsule;
b -separation of the capsule from the parenchyma;
c-cutting off the capsule.

- ***Нефротомия***— производят *с целью удаления из почки камней, инородных тел, для выполнения нефростомии*, а иногда и с диагностической целью. Продольную секционную нефротомию применяют для удаления больших коралловидных камней.

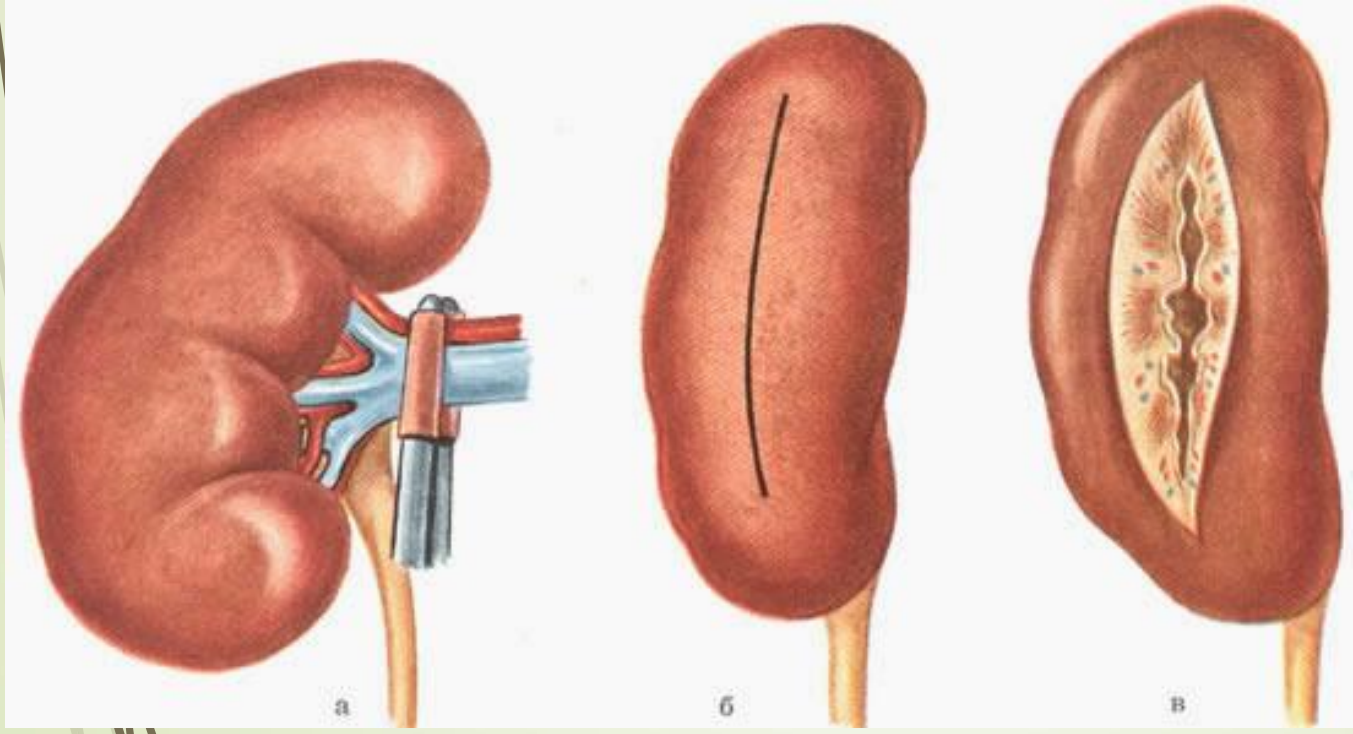

а — ножка почки захвачена мягким зажимом;
б — линия секционного разреза почки при нефротомии;
в — почка рассечена по выпуклому краю;

- ***Nephrotomy*** is performed in order to remove stones, foreign bodies from the kidney, to perform nephrostomy, and sometimes for diagnostic purposes. Longitudinal sectional nephrotomy is used to remove large coral-shaped stones.

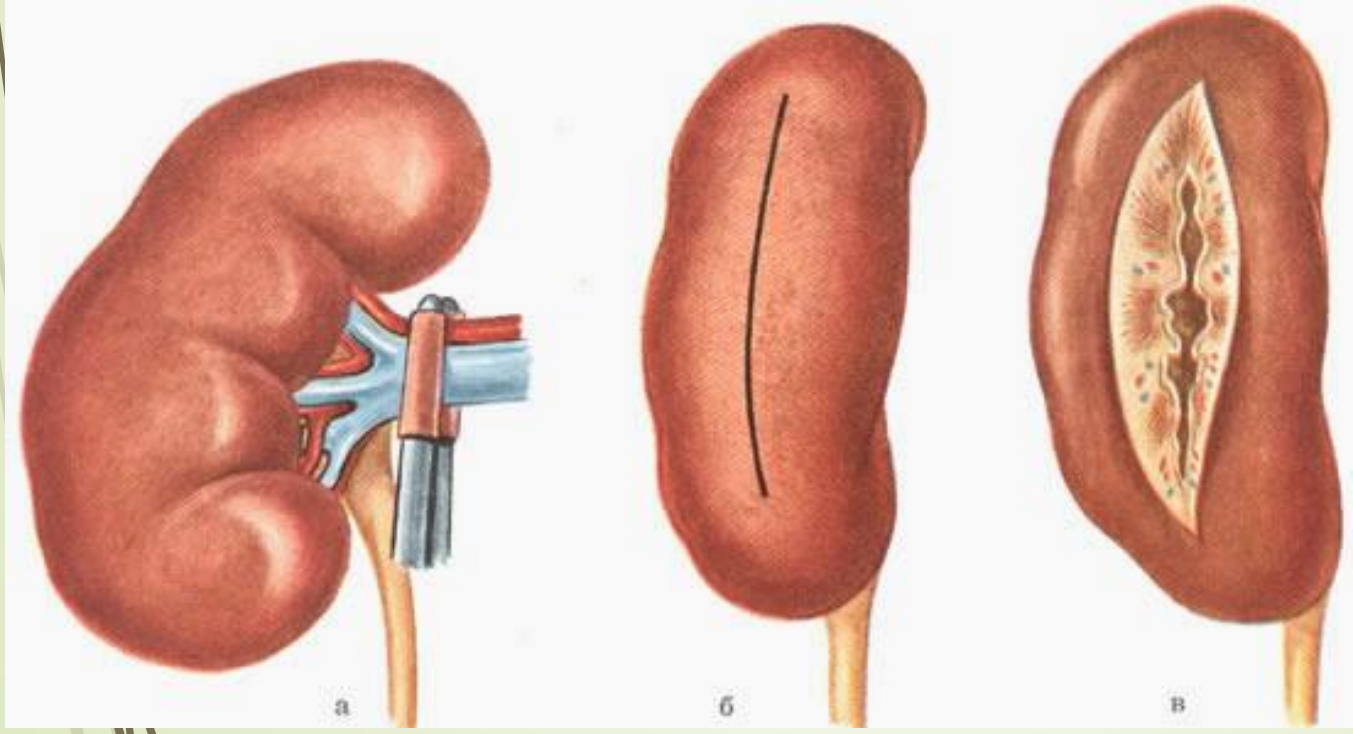

a - the leg of the kidney is captured by a soft clamp;
b — the line of the sectional incision of the kidney during nephrotomy;
c- the kidney is dissected along the convex edge;

- ***Пиелотомия*** - обычно применяют для извлечения камней из лоханки и чашечек. В зависимости от места разреза лоханки различают

- переднюю
- нижнюю
- заднюю
- верхнюю

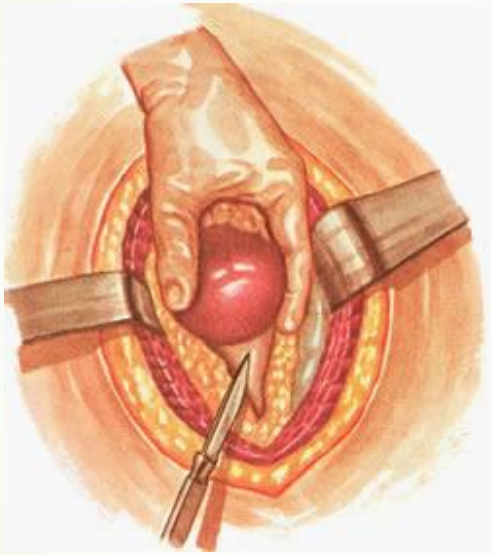

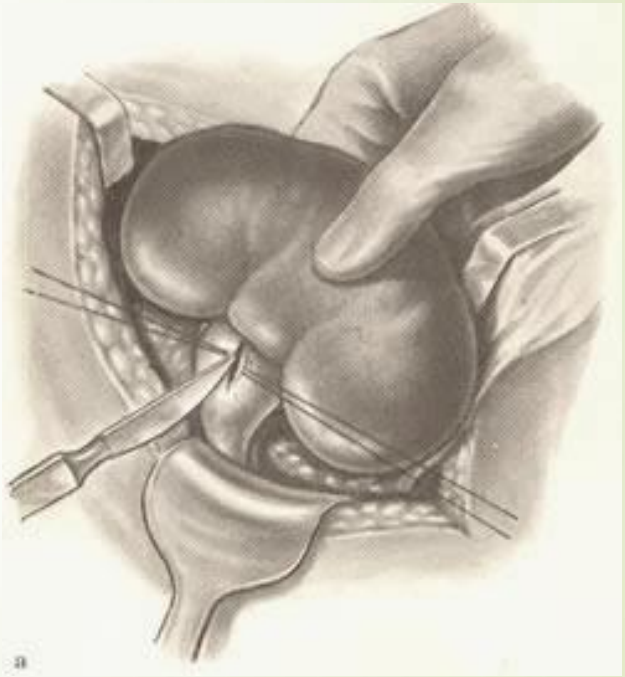

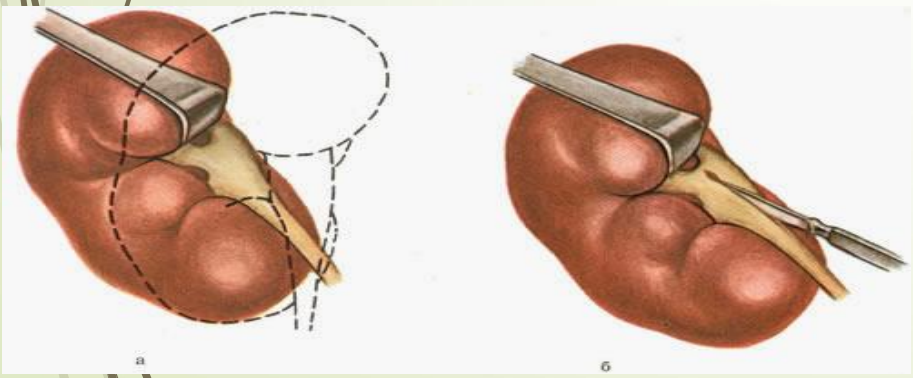

- ***Pyelotomy*** is usually used to extract stones from the pelvis and cups. Depending on the place of the incision of the pelvis are distinguished
  - Thefront
  - Lower
  - Back
  - upper

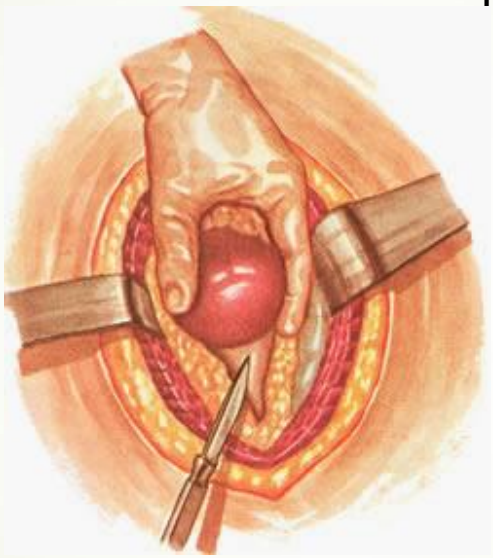

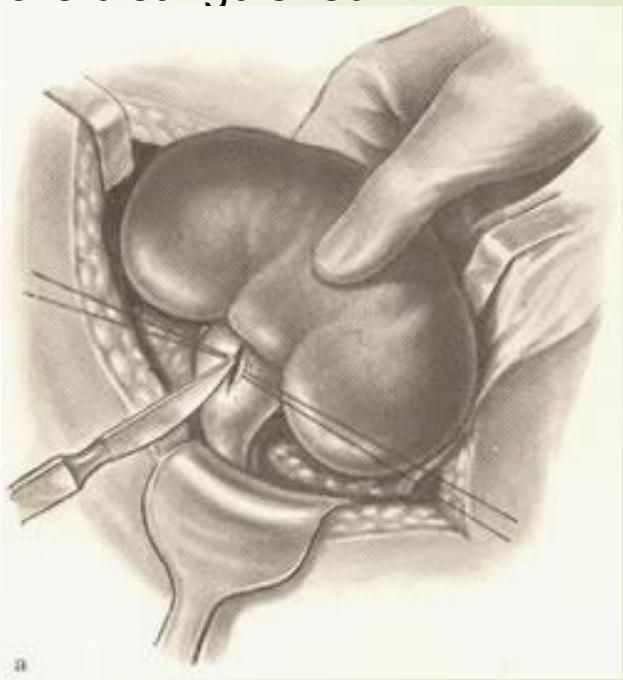

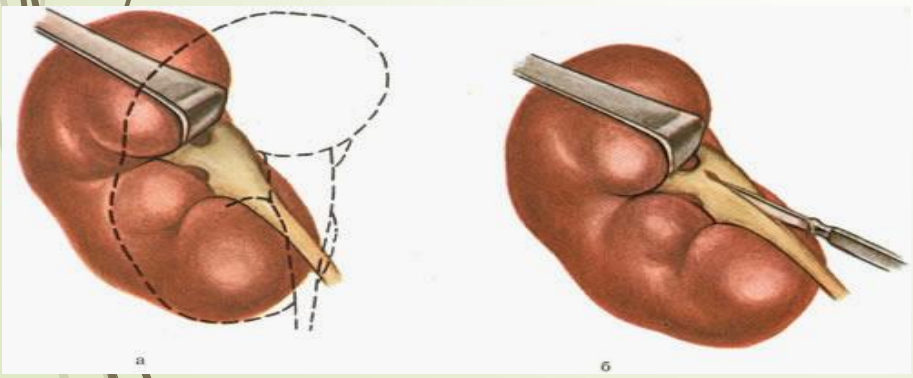

Удаление части почки — производят при туберкулезе, травматических повреждениях, гидрокаликозе, нефролитиазе, солитарной кисте, форникально-чашечном канале, проявляющемся кровотечением, изредка при опухоли единственной П. *Чаще резецируют один из полюсов почек, реже среднюю ее часть*.

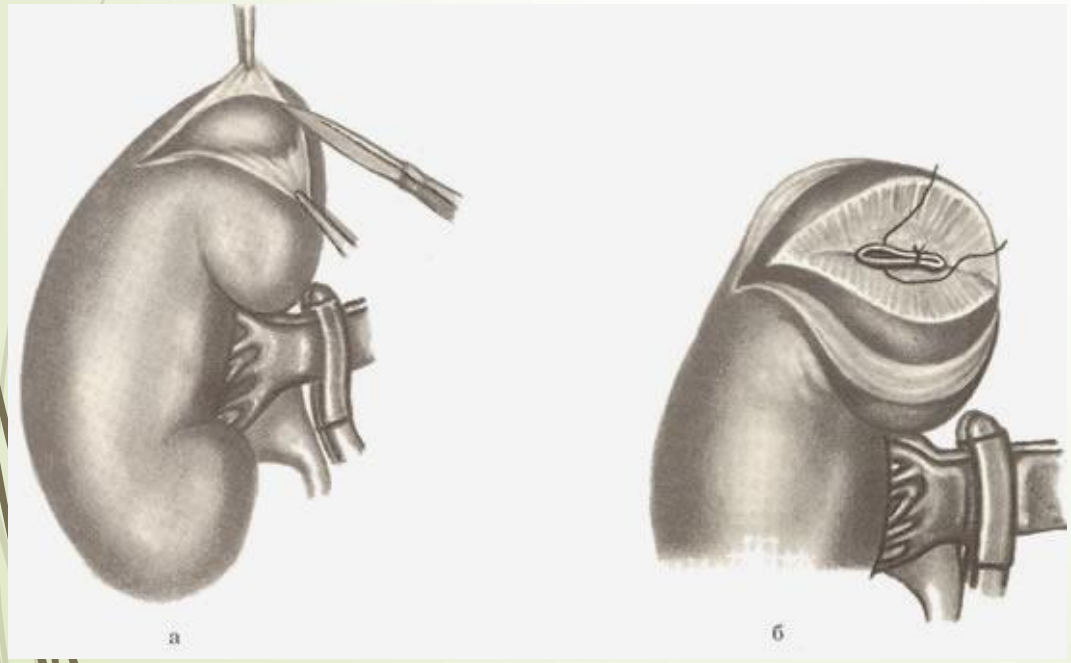

а — частичная декапсуляция почки; б — паренхима почки клиновидно иссечена, наложение узловых швов на чашечку

Removal of a part of the kidney is performed with tuberculosis, traumatic injuries, hydrocalicosis, nephrolithiasis, solitary cyst, fornical-cup canal, manifested by bleeding, occasionally with a tumor of a single point. More often one of the poles of the kidneys is resected, less often its middle part.

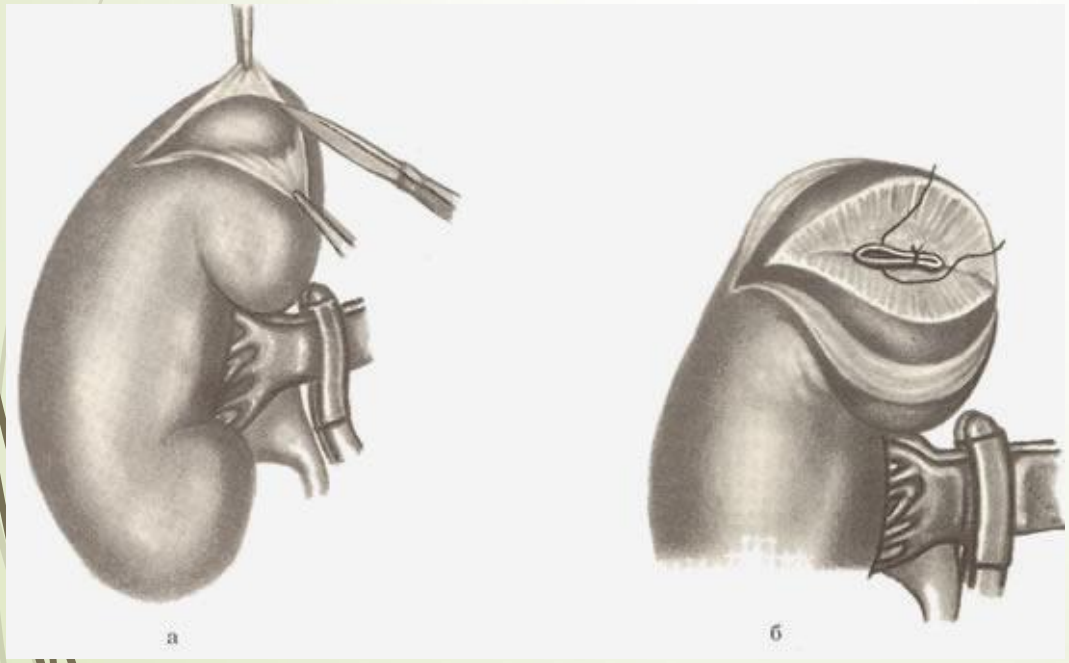

a - partial decapsulation of the kidney;
b - the parenchyma of the kidney is wedge-shaped excised, the imposition of nodal sutures on the cup



в — тампонада раны почки “разбитой” мыщцей; г — наложение узловых швов на края почки вместе с фиброзной капсулой.

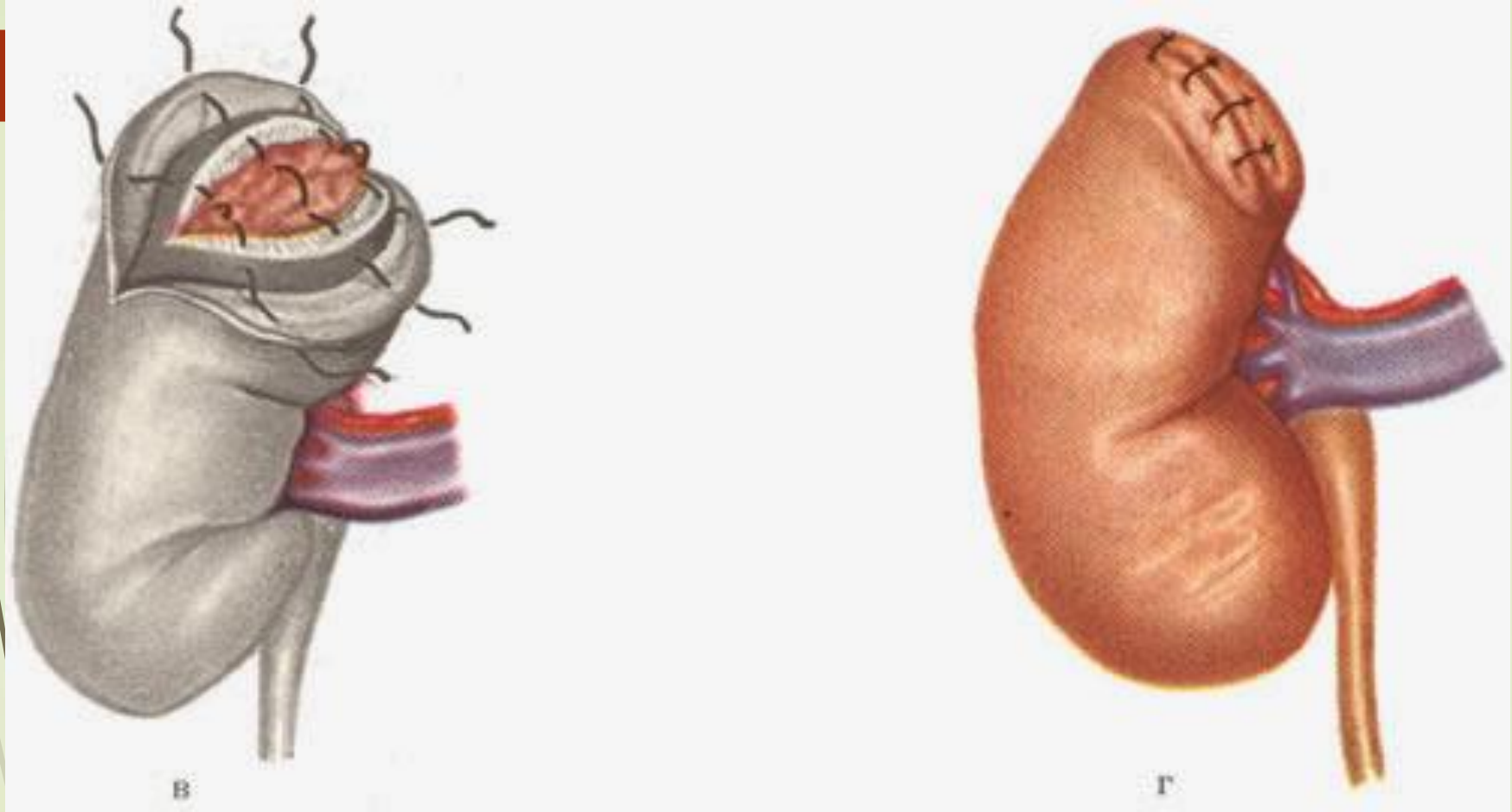

c - tamponade of the kidney wound with a "broken" muscle; d - application of nodular sutures to the edges of the kidney together with a fibrous capsule.

Удаление почки — производят при злокачественных опухолях, гидронефрозе, больших повреждениях почки, в далеко зашедших стадиях воспалительных (гнойных) заболеваний П., при нефрогенной гипертонии и др.

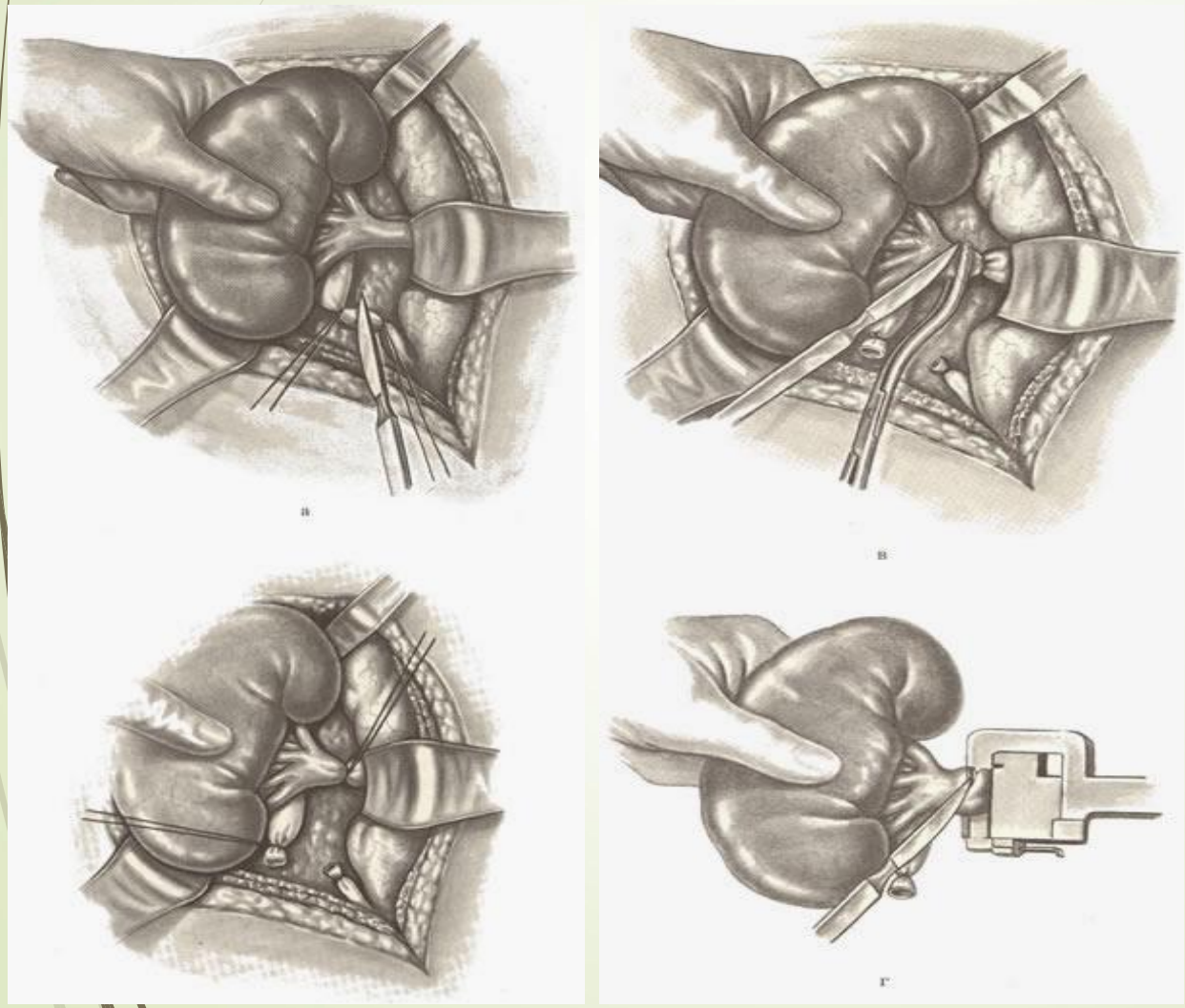

а — пересечение мочеточника между лигатурами;
б — освобождение сосудистой ножки почки от окружающих тканей; наложение лигатуры на почечную ножку; в — пересечение сосудов почки;
г — ушивание почечной ножки с помощью сшивающего аппарата

Kidney removal is performed with malignant tumors, hydronephrosis, large damage to the kidney, in the advanced stages of inflammatory (purulent) diseases of the kidney, with nephrogenic hypertension, etc.

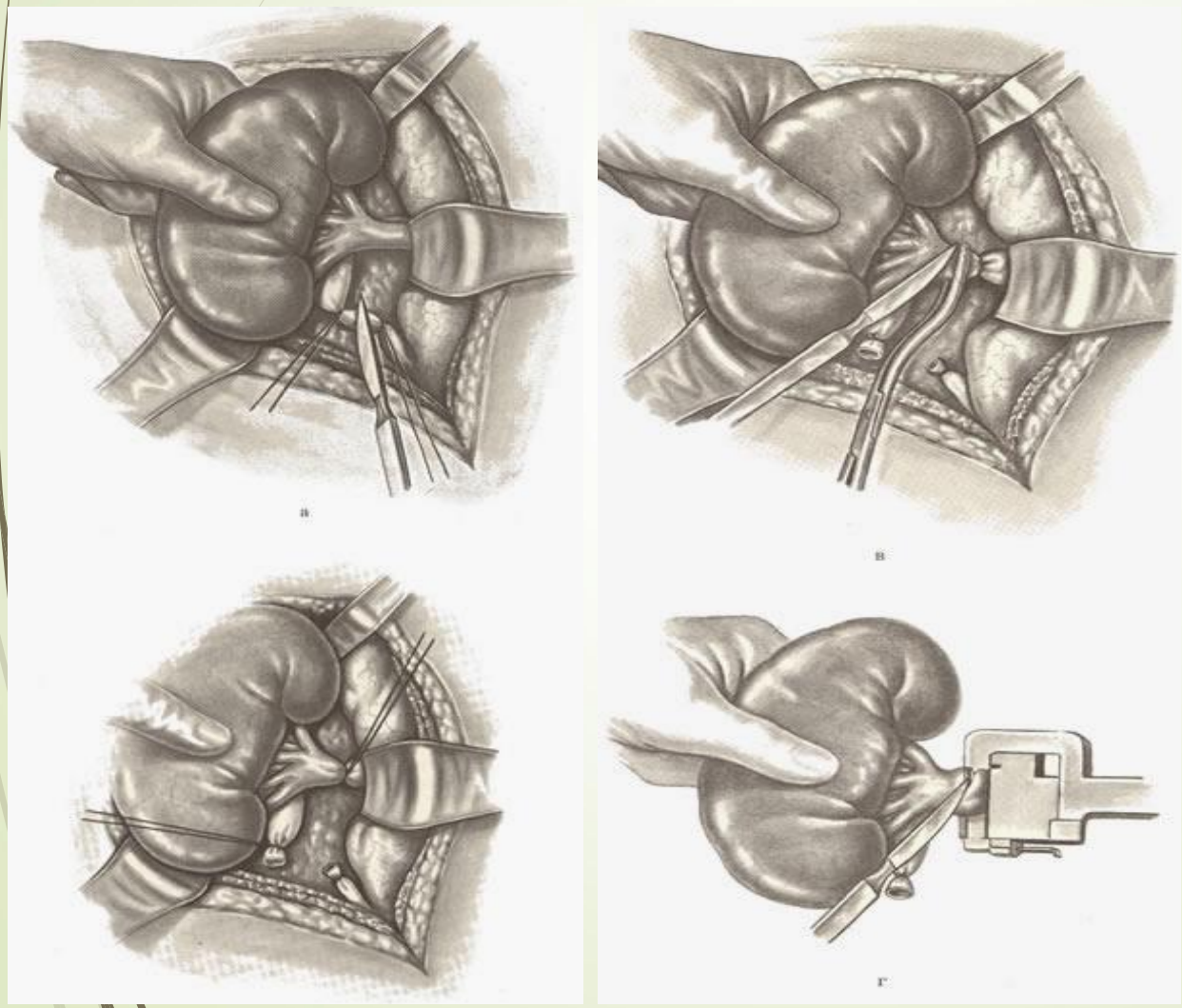

a - the intersection of the ureter between the ligatures;
b - the release of the vascular pedicle of the kidney from the surrounding tissues; the imposition of a ligature on the renal pedicle;
c - the intersection of the renal vessels;
d - suturing of the renal pedicle with a stitching device

- В тех случаях, когда почка интимно сращена с рубцово-измененными окружающими тканями, при короткой и неподатливой почечной ножке, при инфильтрате в области ворот почки рекомендуется производить **субкапсулярную нефрэктомию, описанную С. П. Федоровым.**

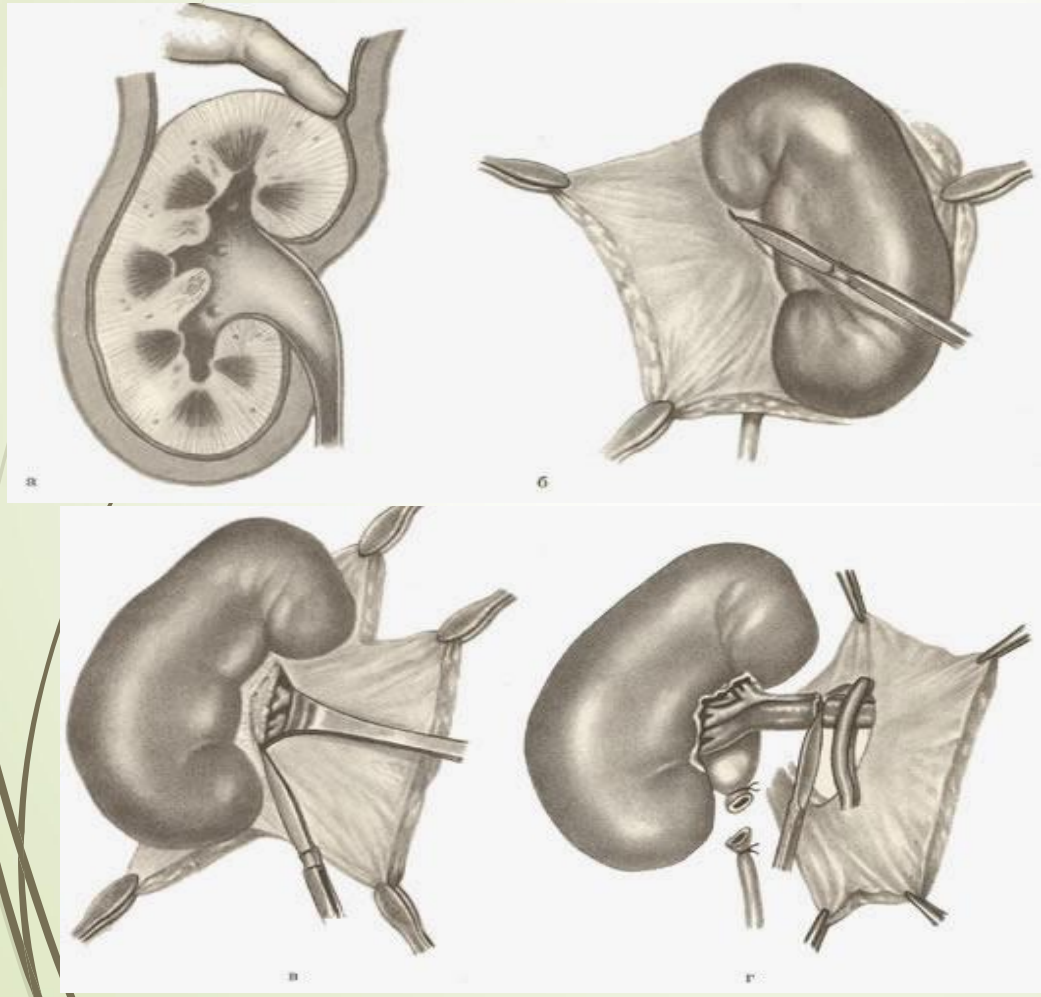

а - декапсуляция почки;
б, в — высвобождение почечной ножки;
г — мочеточник пересечен, на сосудистую ножку наложен зажим, отсечение почки.

- In cases where the kidney is intimately fused with scar-altered surrounding tissues, with a short and unyielding renal pedicle, with infiltration in the area of the kidney gate, it is recommended to perform **subcapsular nephrectomy described by S. P. Fedorov**.

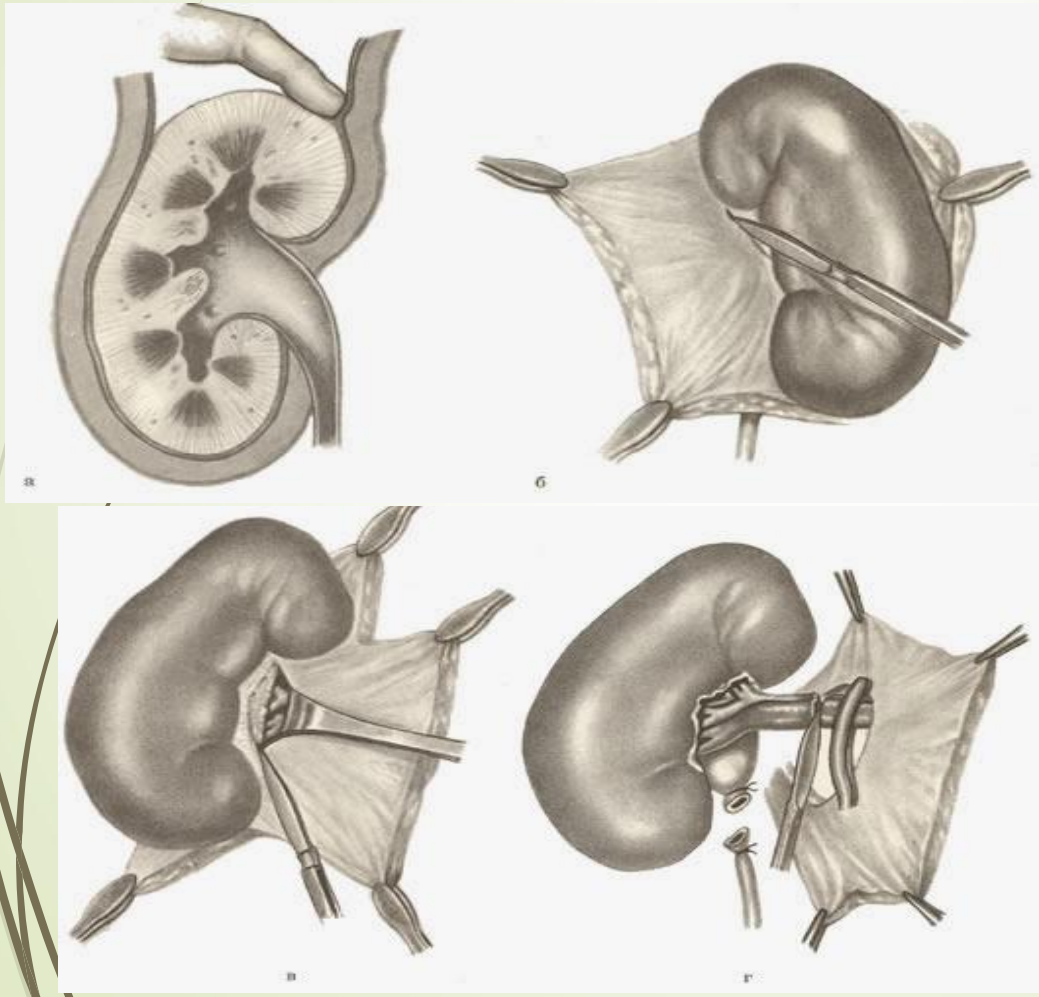

a - decapsulation of the kidney;
b, c - release of the renal pedicle;
d - the ureter is crossed, a clamp is placed on the vascular pedicle, the kidney is cut off.

Хирургические доступы к мочеточнику

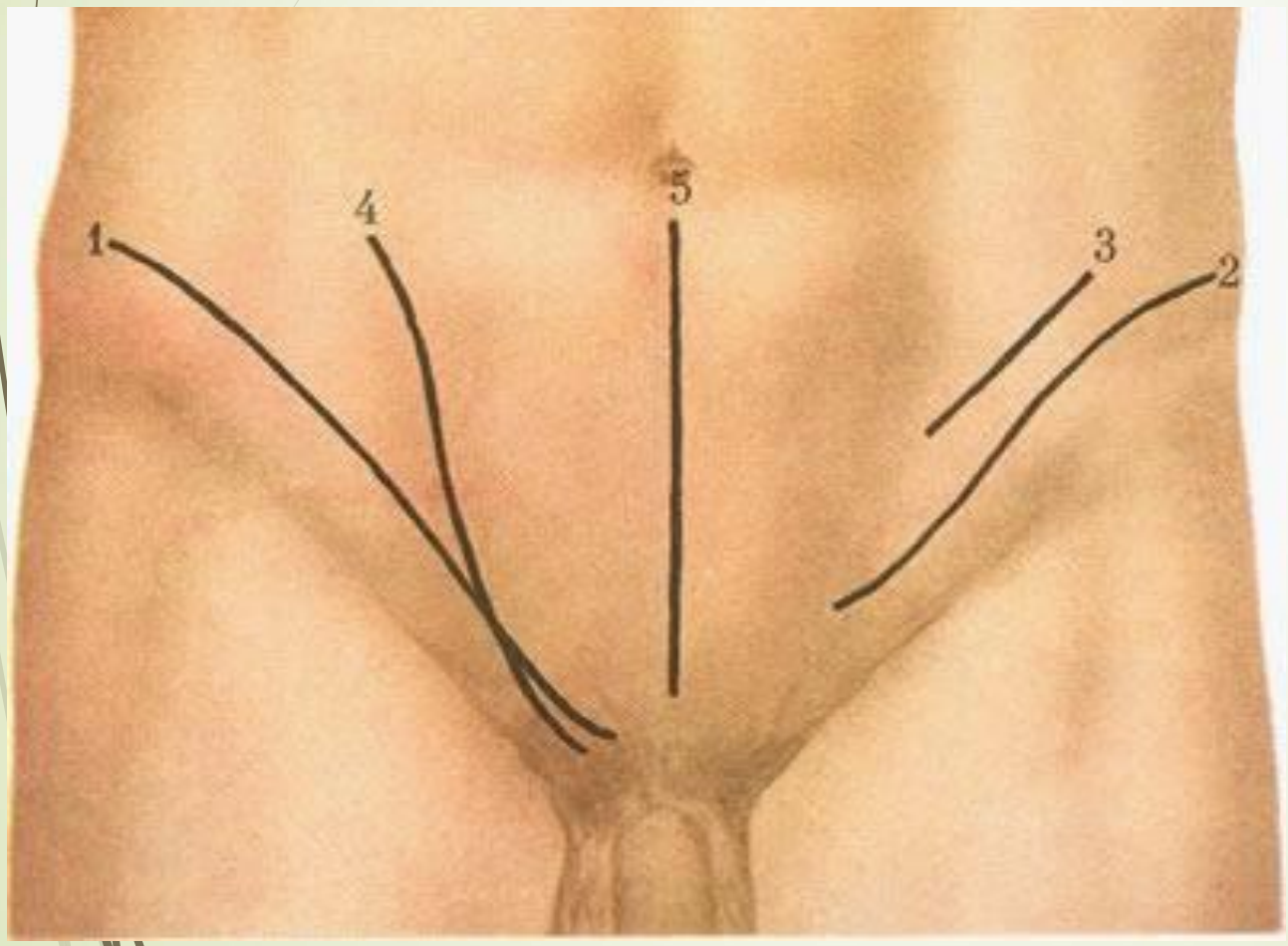

Три группы:

1)внебрюшинные, 2) чрезбрюшинные 3) комбинированные.

1 — разрез С. П. Федорова; 2 — разрез Израэля; 3 — разрез Н. И. Пирогова; 4 — разрез А. П. Цулукидзе; 5 — разрез Кейя.

Surgical access to the ureter

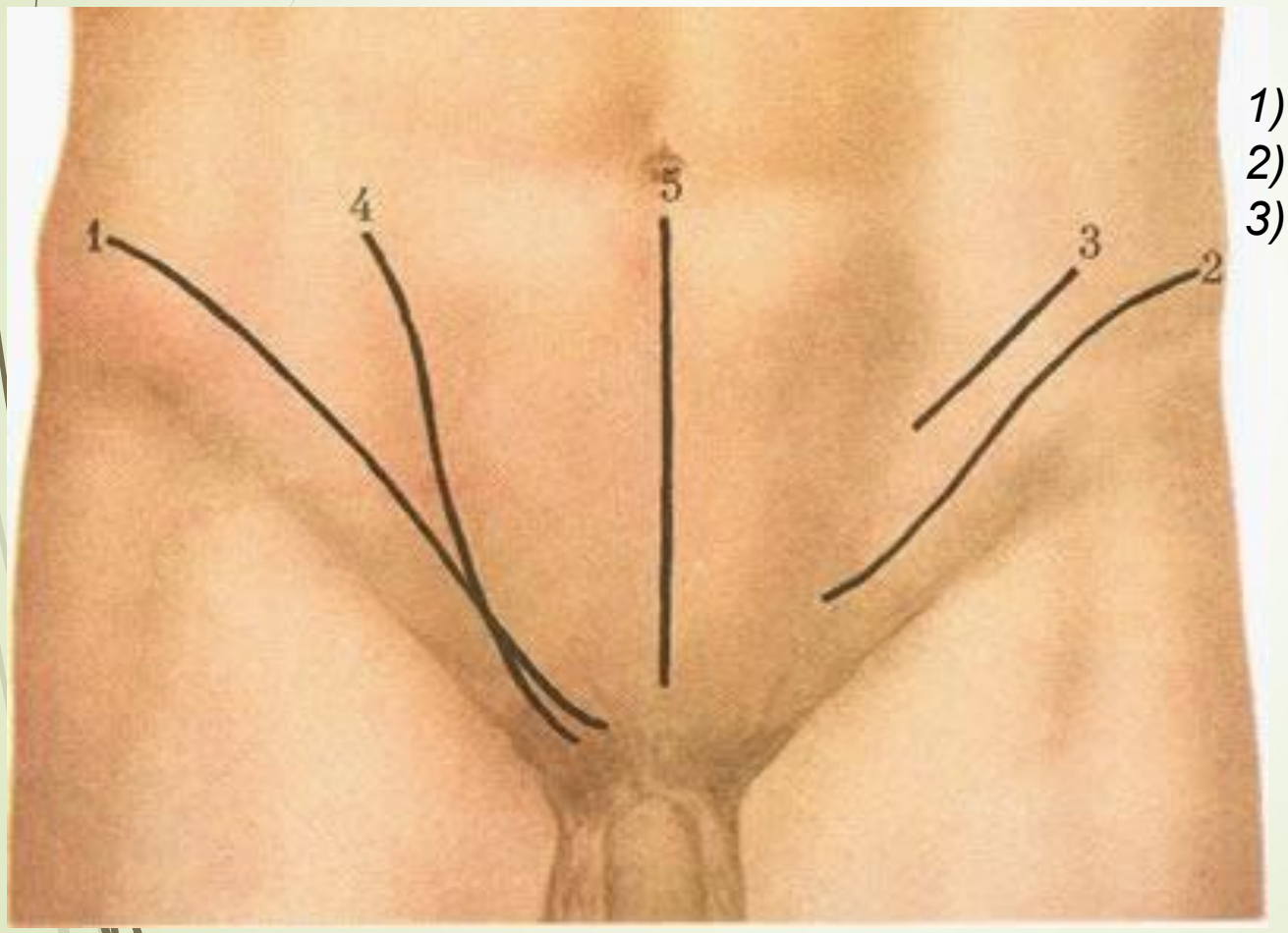

Three groups:
1)extraperitoneal,
2)transperitoneal
3)combined.

1 - section of S. P. Fedorov; 2 - section of Israel; 3 - section of N. I. Pirogov; 4 - section of A. P. Tsulukidze; 5 - section of Key.

- ***Уретеротомия -*** выполняется для удаления камня из мочеточника.

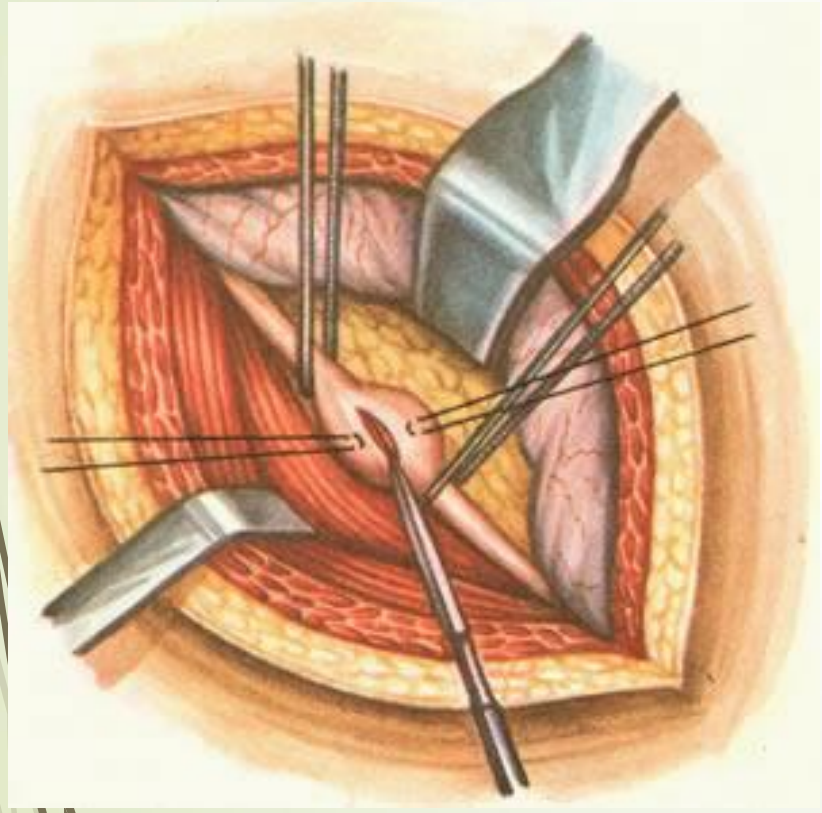

Мочеточник взят на держалки и продольно вскрыт.

- ***Ureterotomy*** - performed to remove a stone from the ureter.

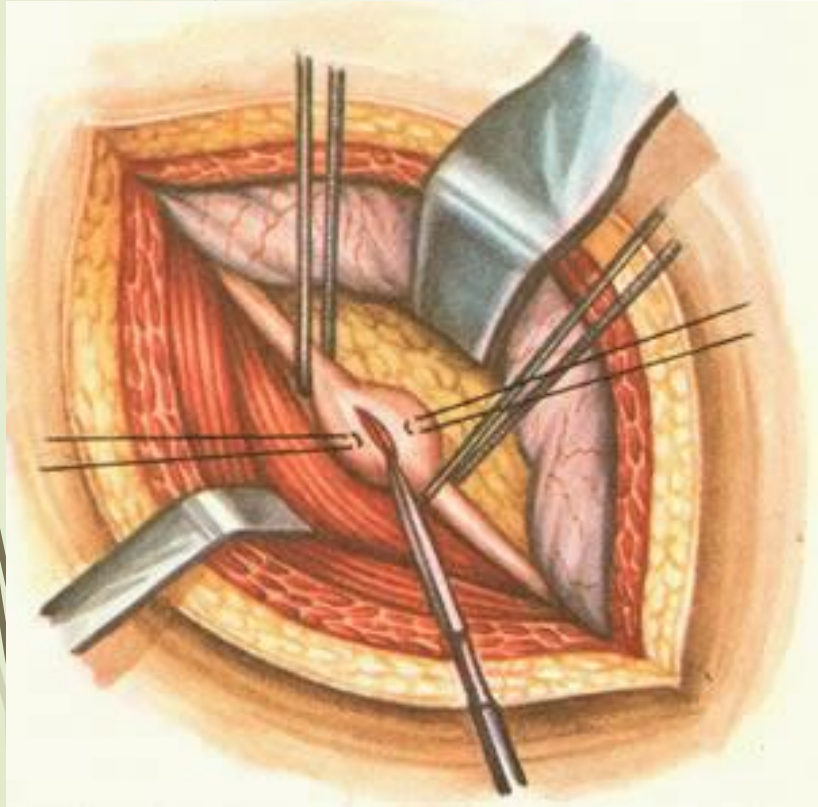

The ureter is taken on holders and opened longitudinally.

Уретеростомия - заключающаяся в выведении мочеточника на поверхность кожи, так чтобы можно было осуществлять сбор мочи в специальный мочеприемник (так называемая кожная уретеростомия)

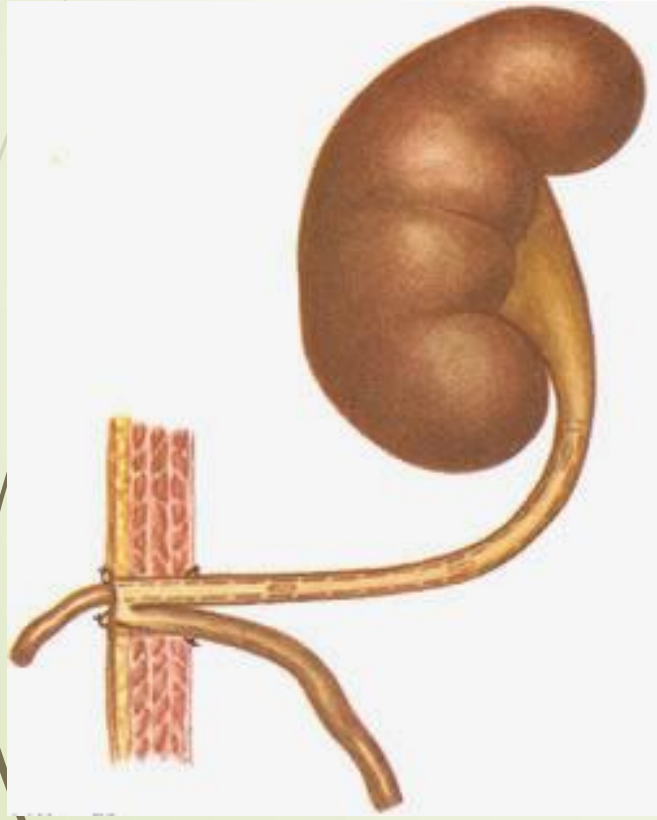

Через рану мочеточника в лоханку вводят катетер и рану зашивают. При наложении временного свища мочеточника края его раны не подшивают к коше.

Ureterostomy - consists in removing the ureter to the surface of the skin, so that it is possible to collect urine into a special urinal (the so-called cutaneous ureterostomy)

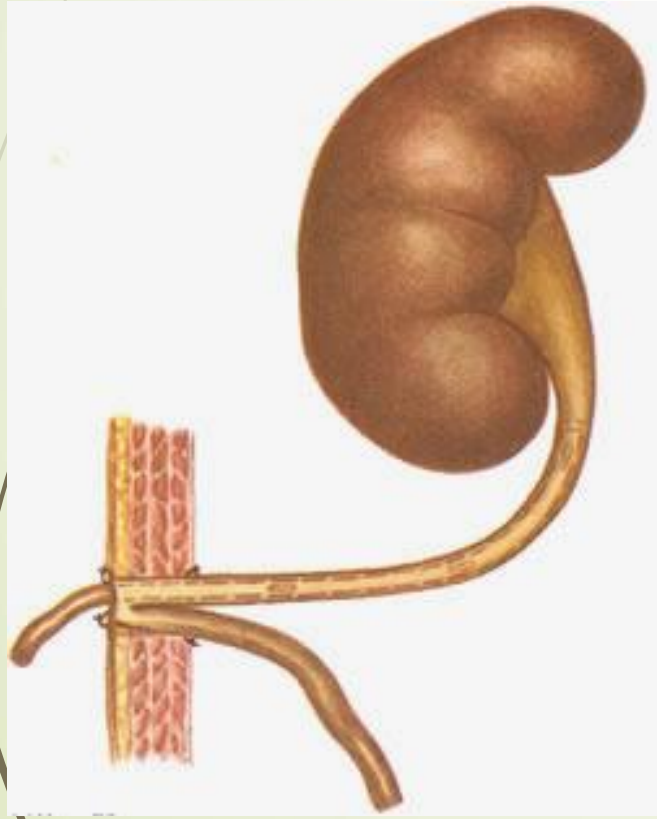

A catheter is inserted into the pelvis through the ureter wound and the wound is sewn up. When a temporary ureteral fistula is applied, the edges of its wound are not sewn to the skin.

Резекция и шов мочеточника

Требования:

- без захвата слизистой оболочки,
- отсутствие сужений,
- накладывание швов на катетере,
- герметичность,
- эстетичность.

Ureteral resection and suture

Requirements:

- without entrapment of the mucous membrane,
- no constriction,
- suturing on the catheter,
- tightness,
- aesthetics.

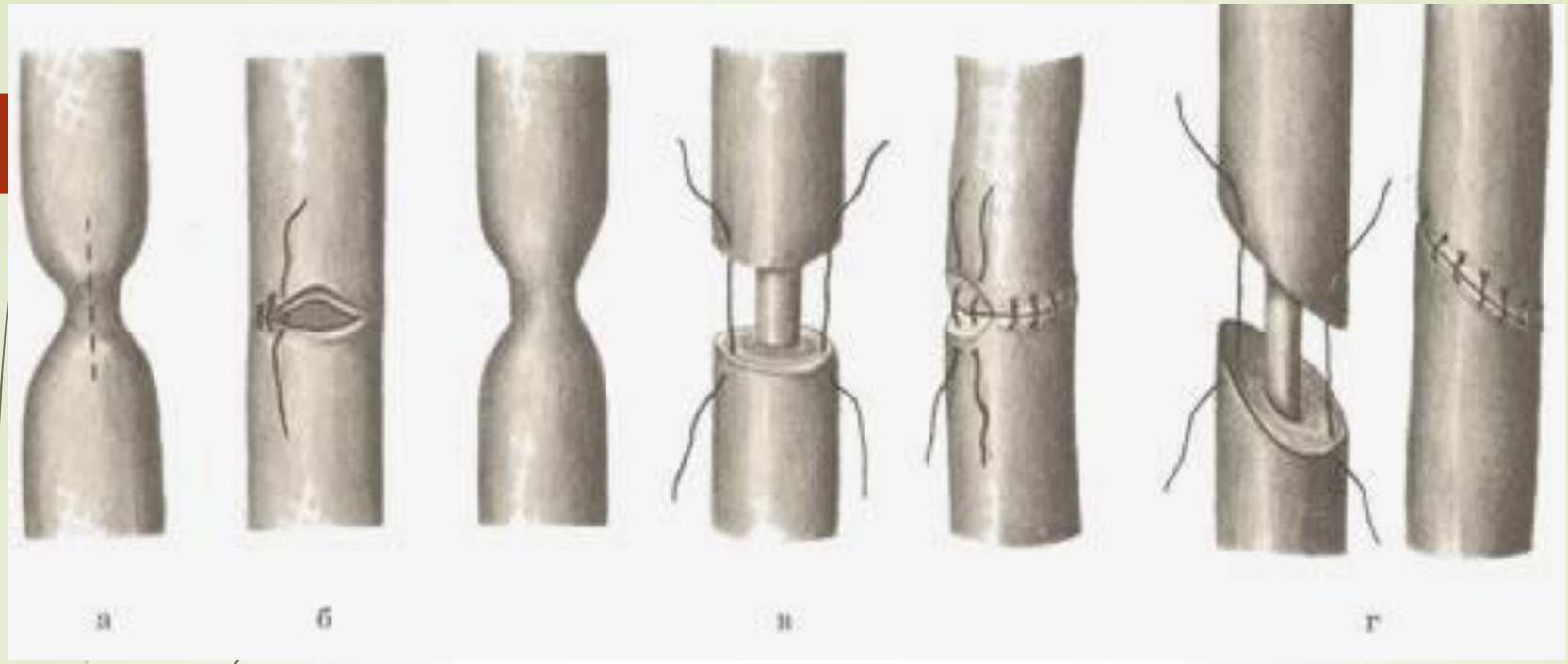

Расширение суженного участка мочеточника.

а — рассечение сужения в продольном направлении;

б — ушивание рассеченного участка в поперечном направлении;

в — резекция мочеточника. Сшивание отрезков мочеточника конец в конец;

г — резекция мочеточника; для увеличения его просвета мочеточник иссечен в косом направлении.

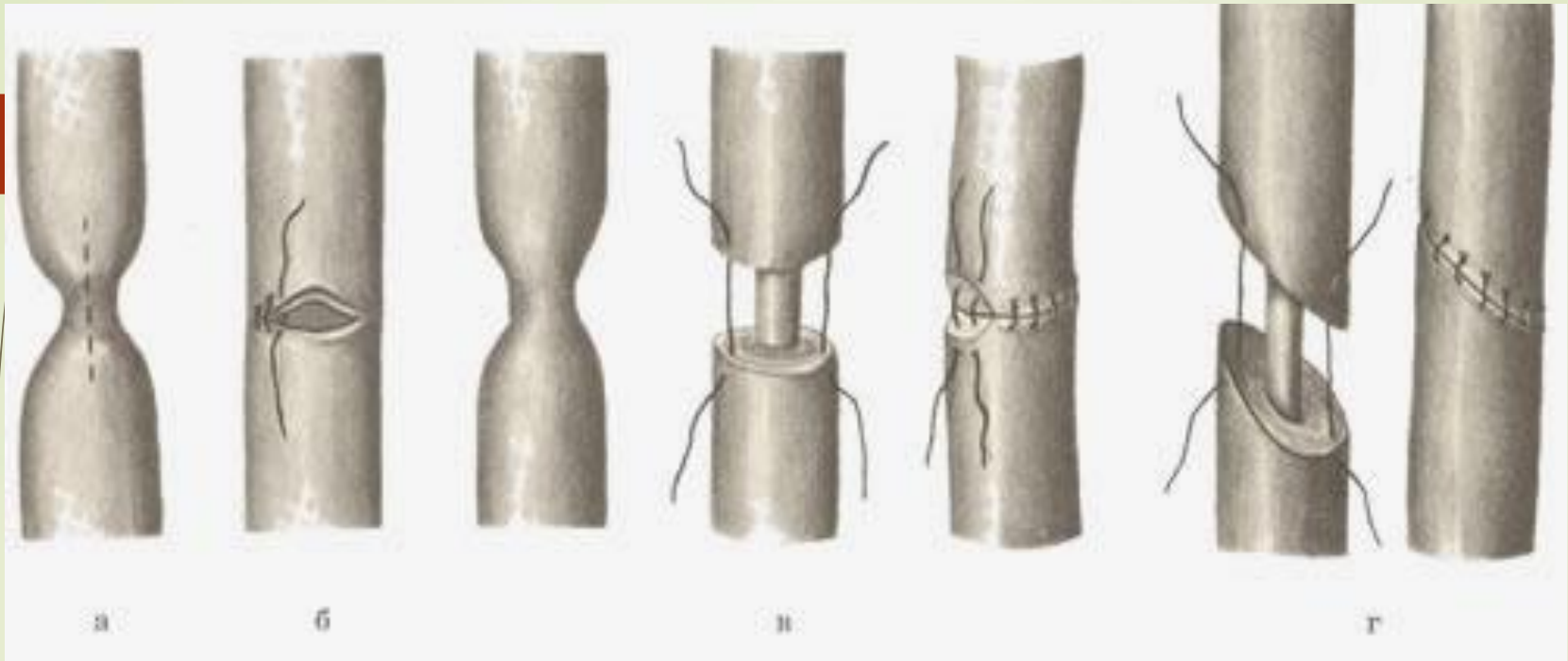

Dilation of the narrowed area of the ureter.
a - dissection of the narrowing in the longitudinal direction;
b - suturing of the dissected area in the transverse direction;
c- resection of the ureter. Stitching of ureteral segments end to end;
g - resection of the ureter; to increase its lumen, the ureter is excised in an oblique direction.

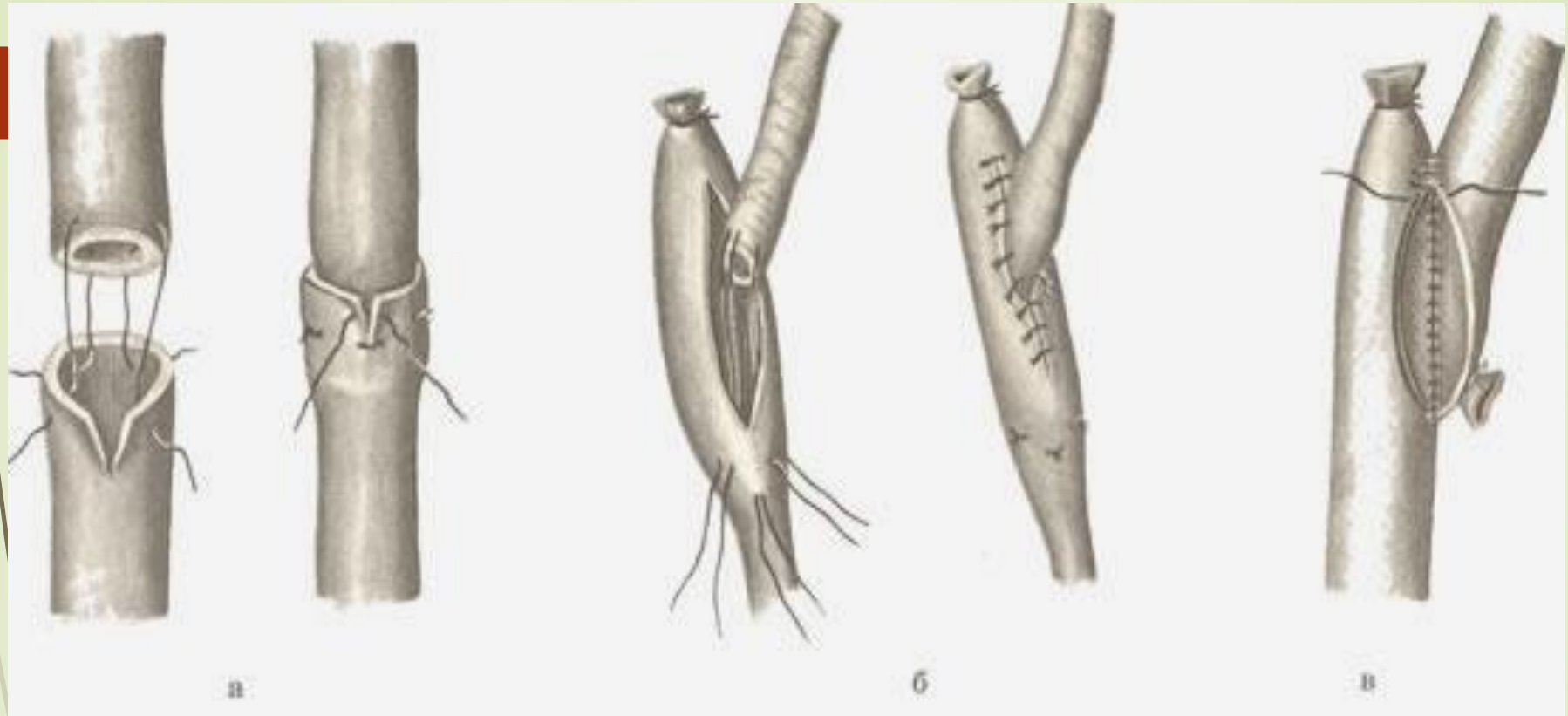

а — шов мочеточника с внедрением проксимального отрезка в дистальный по типу водосточной трубы;
б — анастомоз мочеточника конец в бок;
в — анастомоз мочеточника бок в бок.

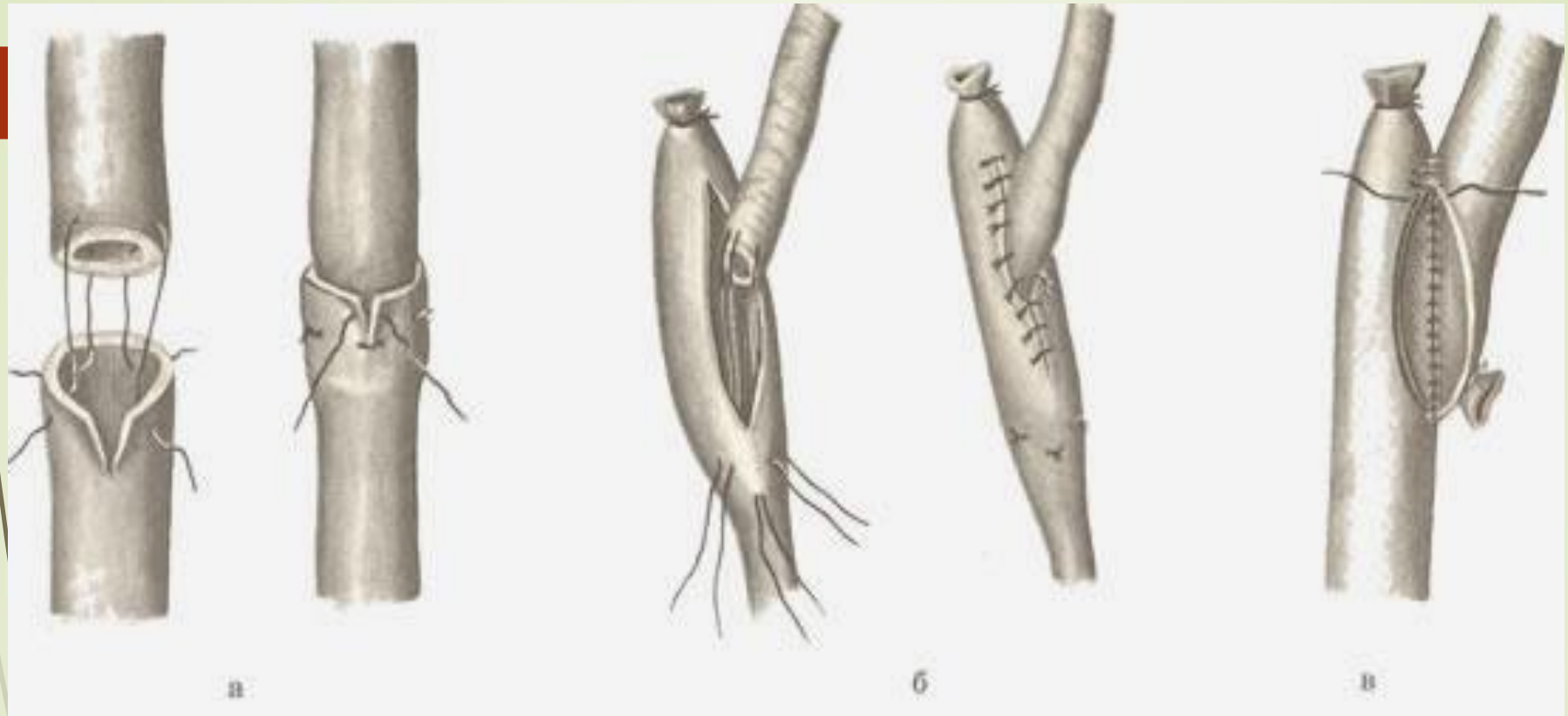

a - ureteral suture with the introduction of the proximal segment into the distal one by the type of downpipe;
b - end-to-side anastomosis of the ureter;
c- side-to-side anastomosis of the ureter.

Пересадка мочеточников в мочевой пузырь

- ***Операция Боари*** - пластическая операция для восстановления проходимости тазового отдела одного или обоих мочеточников.
- **Плановую операцию** производят *при стриктуре или облитерации тазовых отделов мочеточников*, образовавшихся *после различных оперативных вмешательств* (акушерские, гинекологические, урологические), а также *при туберкулезе или ахалазии мочеточников*.
- **Показания к экстренному выполнению** — <u>острая травма тазовых отделов мочеточников</u> на значительном протяжении, когда исключается возможность наложения уретероуретеро- или уретероцистоанастомоза.

Transplantation of ureters into the bladder

- ***Boari surgery*** is a plastic surgery to restore the patency of the pelvic region of one or both ureters.
- ***A planned operation*** is performed with stricture or obliteration of the pelvic ureters formed after various surgical interventions (obstetric, gynecological, urological), as well as with tuberculosis or achalasia of the ureters.
- ***Indications for emergency execution —*** acute trauma of the pelvic parts of the ureters for a considerable period, when the possibility of applying ureterouretero- or ureterocystoanastomosis is excluded.

a.
b.
c.
ingridsanchezbernal@gmail.com

Виды операций на мочевом пузыре

- Эпицистостомия
- Цистолитотомия
- Резекция мочевого пузыря
- Удаление мочевого пузыря.
- **Реконструктивные операции**
- Отведение мочи без формирования механизмов удержания
- Отведение мочи с формирования механизмов удержания
- **Замещение мочевого пузыря**

Types of operations on the bladder

- Epicystostomy
- Cystolithotomy
- Bladder resection
- Removal of the bladder.
- **Reconstructive operations**
- Urine removal without the formation of retention mechanisms
- Urine removal from the formation of retention mechanisms
- **Bladder replacement**

Замещение мочевого пузыря

- Замещение подвздошно-кишечным сегментом
- Замещение илеоцекальным сегментом
- Замещение сегментом ободочной кишки
- Замещение сегментом желудка

Bladder replacement

- Replacement by the ileo-intestinal segment
- Replacement by the ileocecal segment
- Colon segment replacement
- Replacement by a segment of the stomach

А. П. Цулукидзе для замещения мочевого пузыря предложил использовать отрезок тонкой кишки длиной 25 см.

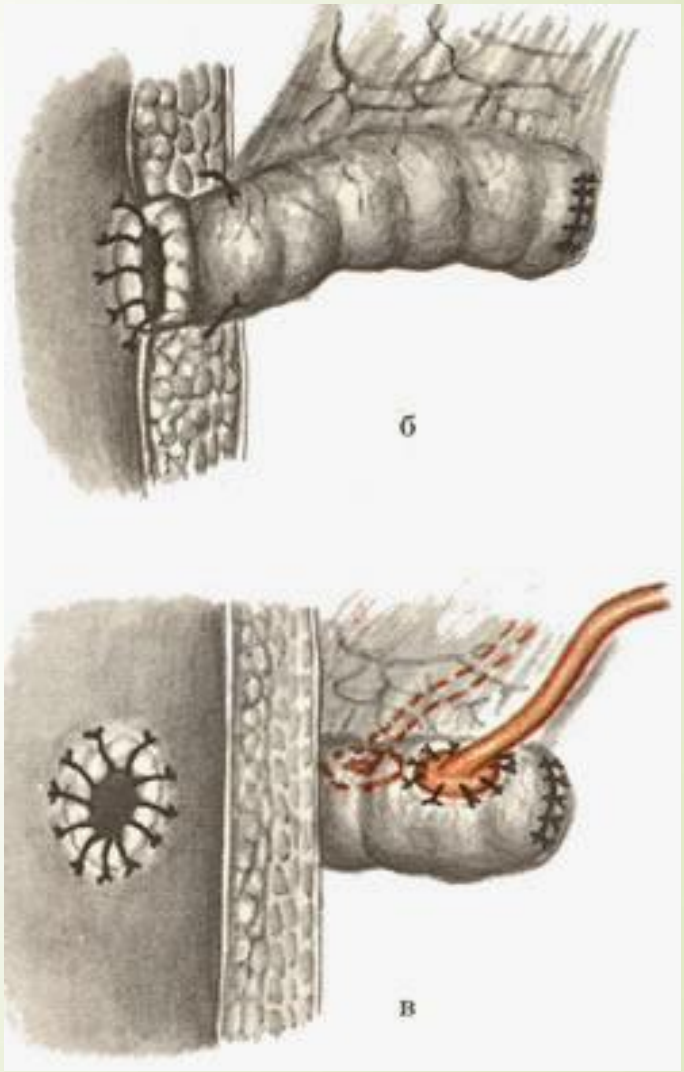

A. P. Tsulukidze suggested using a 25 cm long segment of the small intest
to replace the bladder .

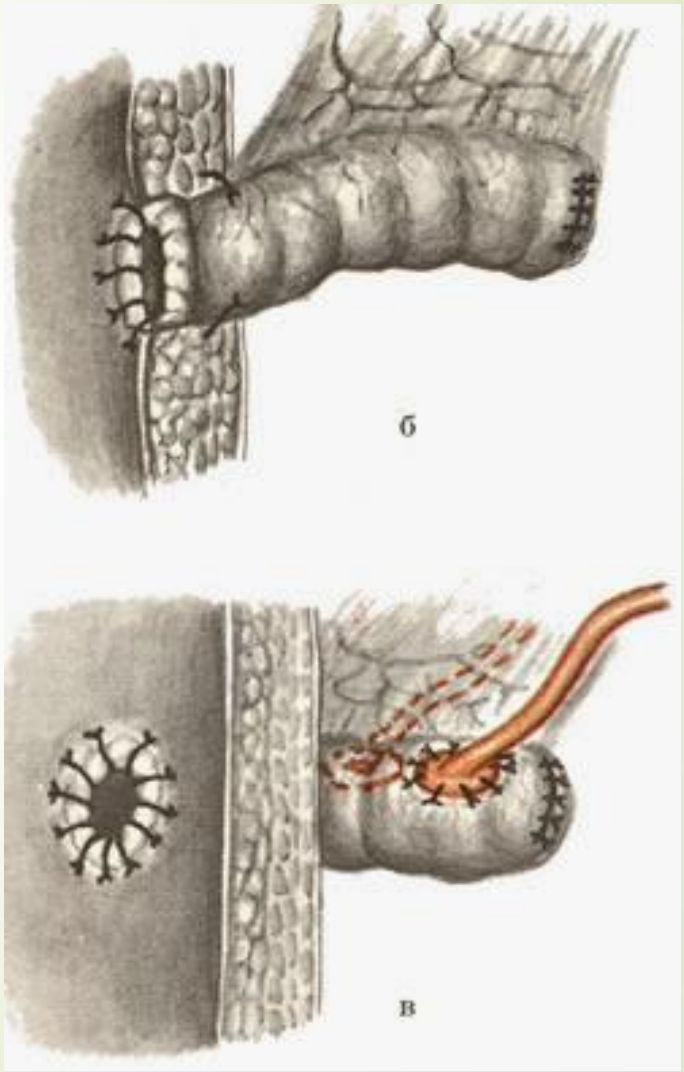

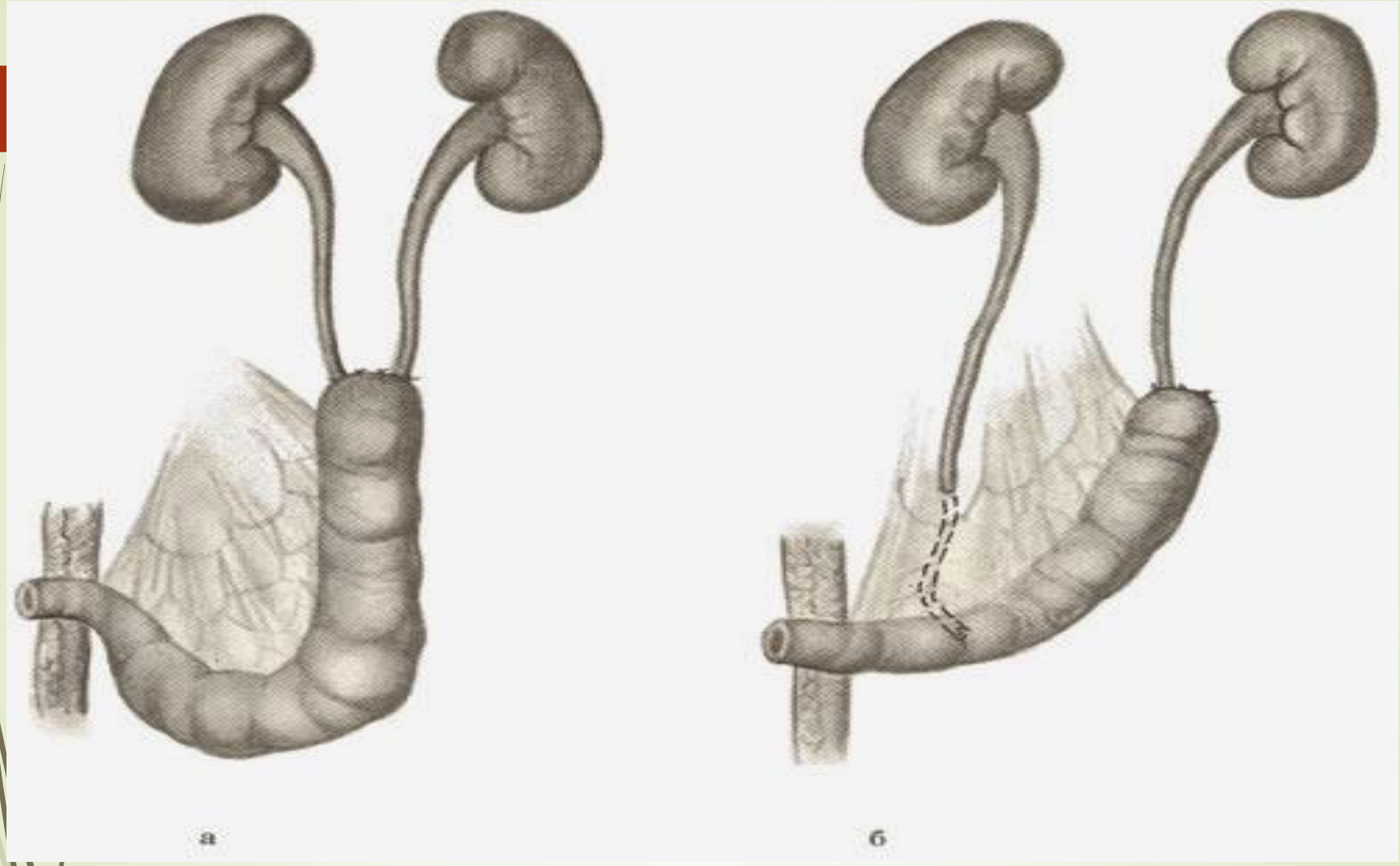

а — операция Зейферта; б — операция Бриккера.

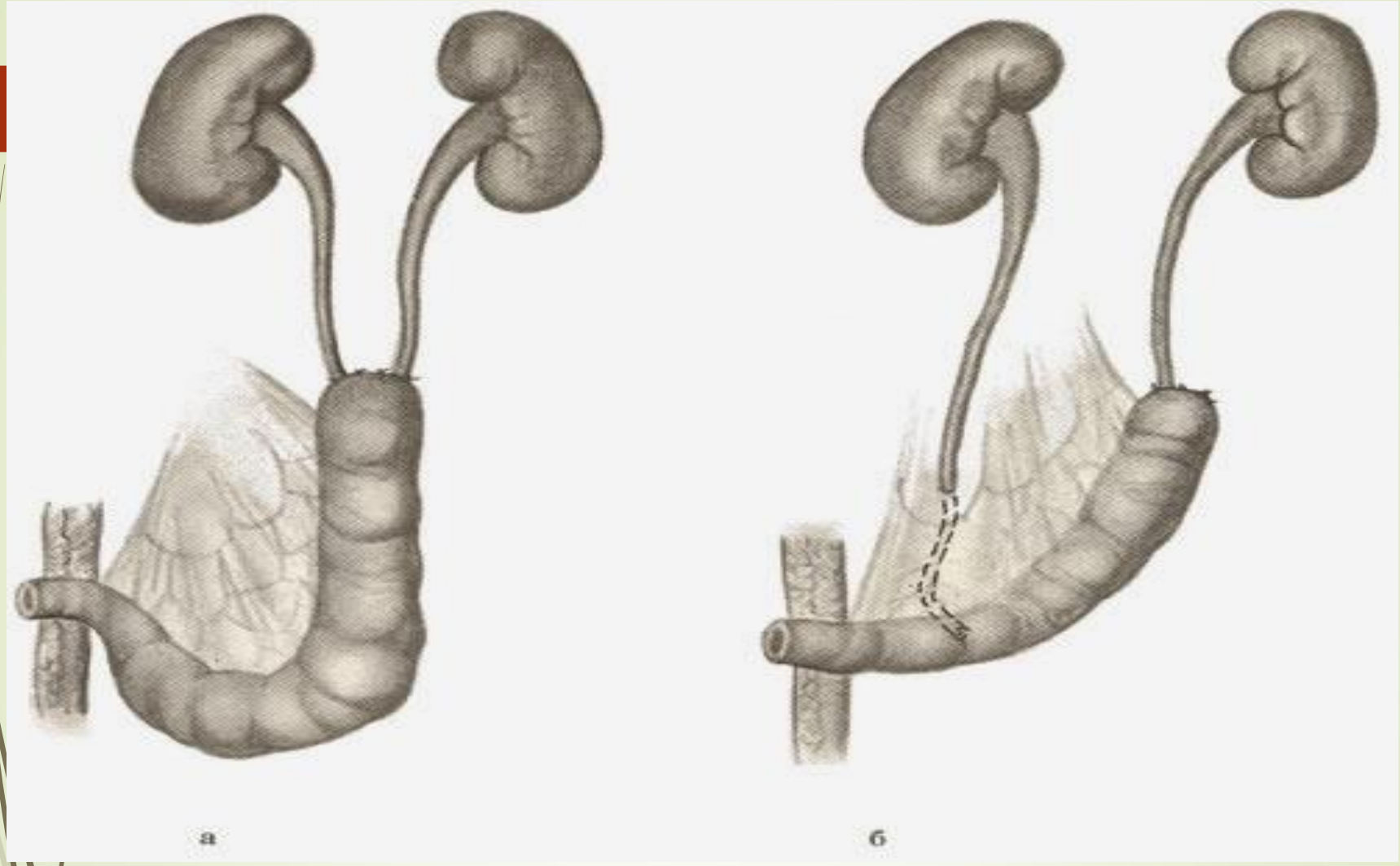

A - is the Seifert operation; b - is the Bricker operation.

Операция Штудера

Преимущества отведения мочи по Штудеру

- Процесс мочеиспускания *максимально* приближен к нормальному;
- *Не требуется стома*, что позволяет сохранить привычный образ жизни;
- *Не происходит обратного заброса мочи* и негативного влияния на почки.

Недостатки отведения мочи по Штудеру:

- *Большая длительность* хирургического вмешательства;
- *Недержание мочи первые месяцы* после операции. Восстановление контроля над мочеиспусканием может занимать до 6-12 месяцев. Кроме того у 20% пациентов длительно наблюдается ночное недержание мочи, а у 5-10% - дневное.
- Нередко *для опорожнения требуется самокатетеризация искусственного мочевого пузыря* – т.е. введение мочевого катетера для обеспечения оттока мочи.

Studer's Operation

Advantages of urine removal by Studer

- The process of urination is as close as possible to normal;
- No stoma is required, which allows you to maintain your usual lifestyle;
- There is no reverse casting of urine and no negative effect on the kidneys.

Disadvantages of urine removal by Studer:

- Long duration of surgical intervention;
- Urinary incontinence in the first months after surgery. Restoring control over urination can take up to 6-12 months. In addition, 20% of patients have long-term urinary incontinence, and 5-10% have daytime incontinence.
- Often, emptying requires self-catheterization of an artificial bladder – i.e., the introduction of a urinary catheter to ensure the outflow of urine.

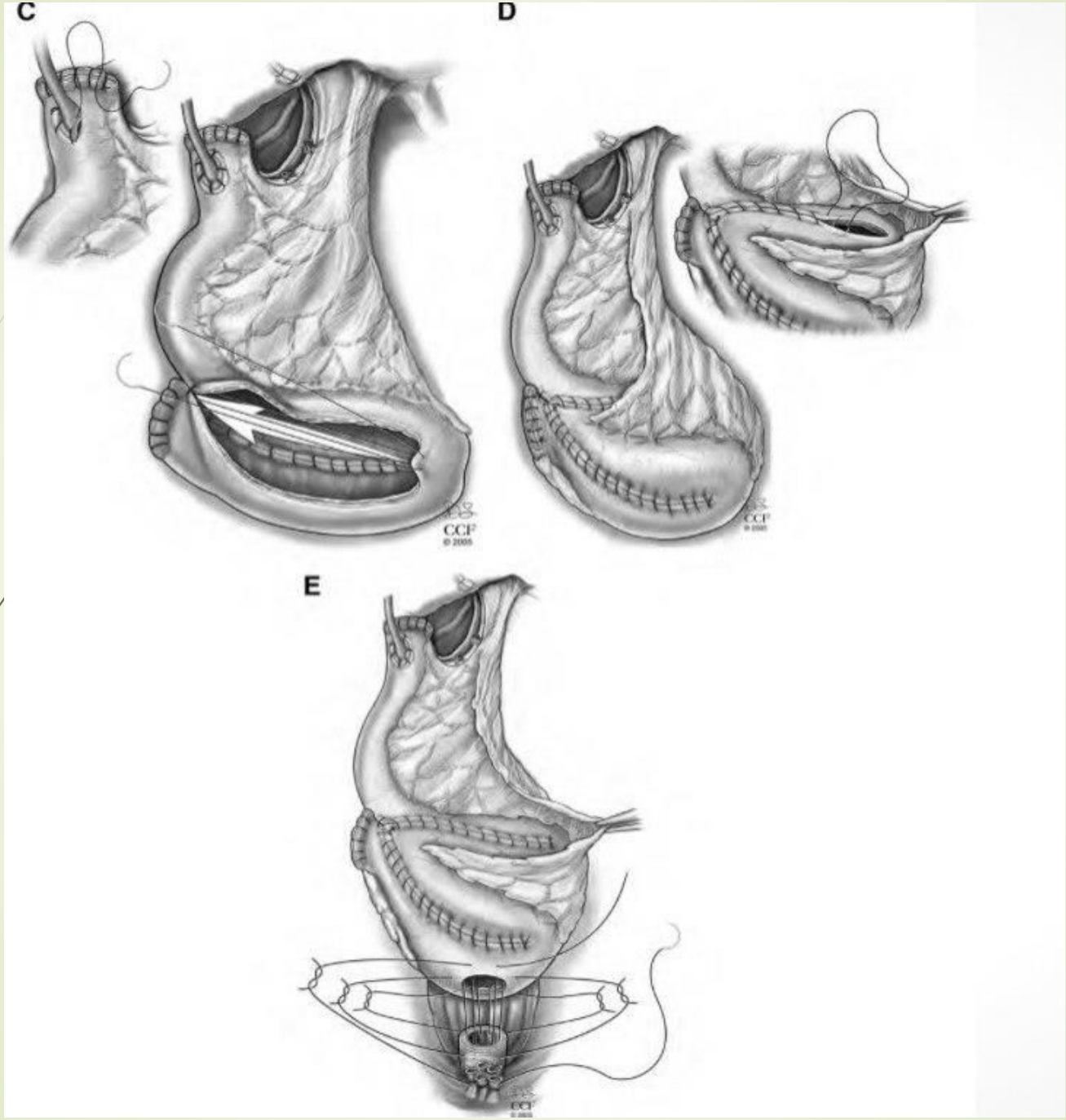
C
D
E
CCF
© 2005

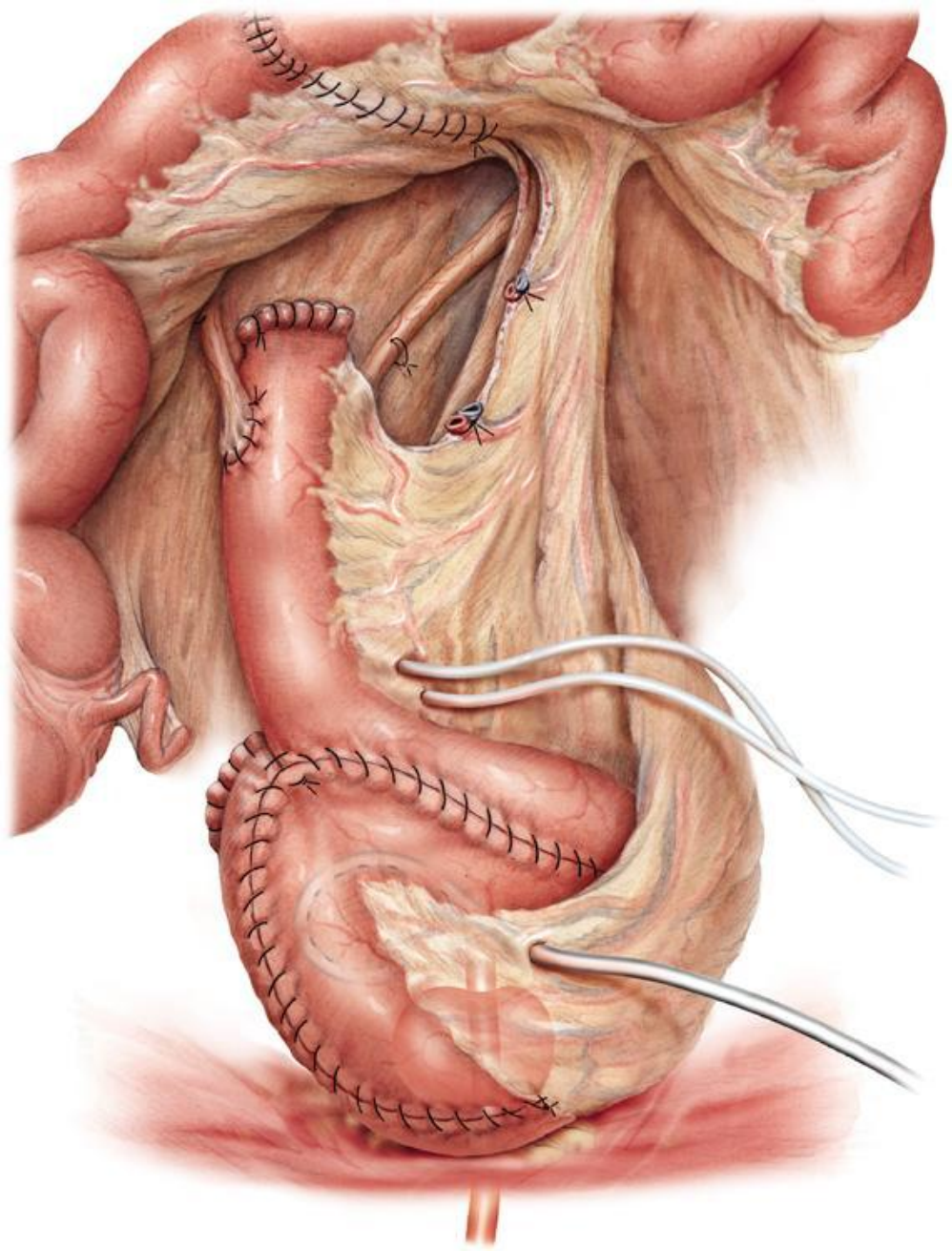

Благодарю за внимание!