Мышцы и суставы верхней конечности
Функциональная анатомия

лекция

- Мышцы плечевого пояса
- Мышцы свободной верхней конечности
- Суставы верхней конечности

Лектор профессор Силкин Юрий Рафаилович
ПИМУ кафедра медицинской реабилитации
Нижний Новгород
2020

- Функциональная анатомия
- Развитие филогенез гипофункция кинематическая цепь
- Диспропорции и асимметрия
- Мышечная манжетка плеча. Фиброзные синовиальные капсулярные мышечные повреждения
- Ромбовидные мышцы
- Слабые звенья суставов
- Мышцы вращатели
- Иннервация мышечных групп
- Мышцы и лимфоотток

Мышцы тела человека

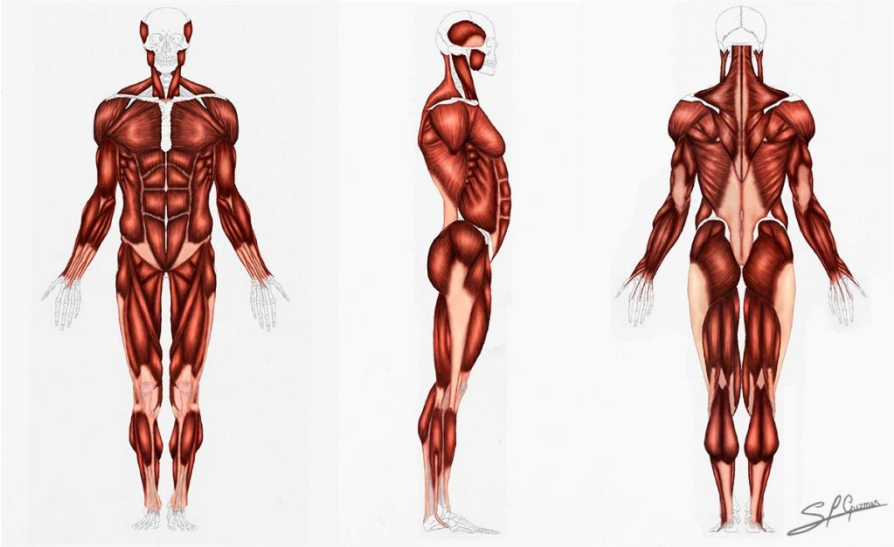

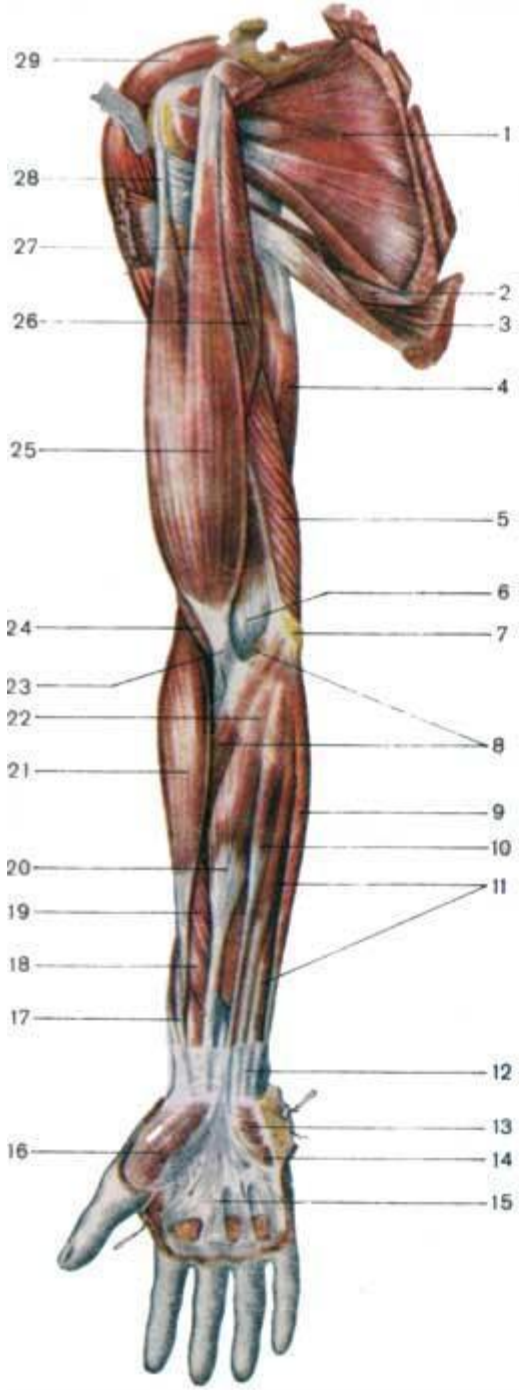
29
28
27
26
25
24
23
22
21
20
19
18
17
16
1
2
3
4
5
6
7
8
9
10
11
12
13
14
15

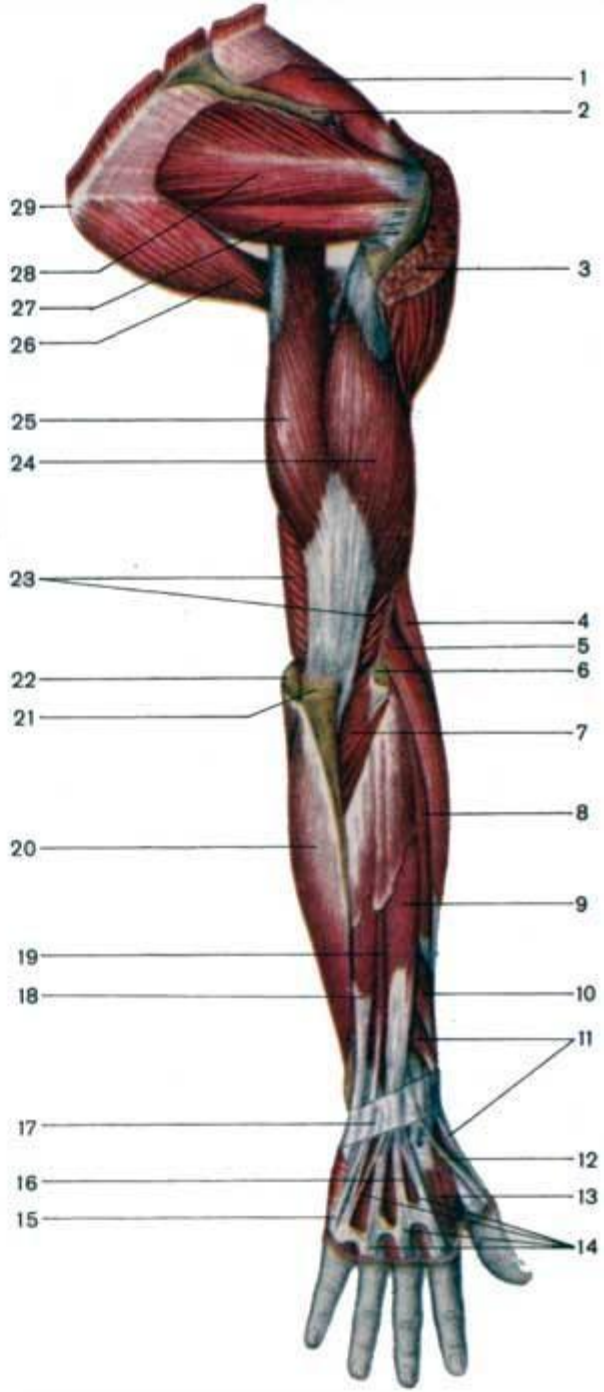
29
28
27
26
25
24
23
22
21
20
19
18
17
16
15
1
2
3
4
5
6
7
8
9
10
11
12
13
14

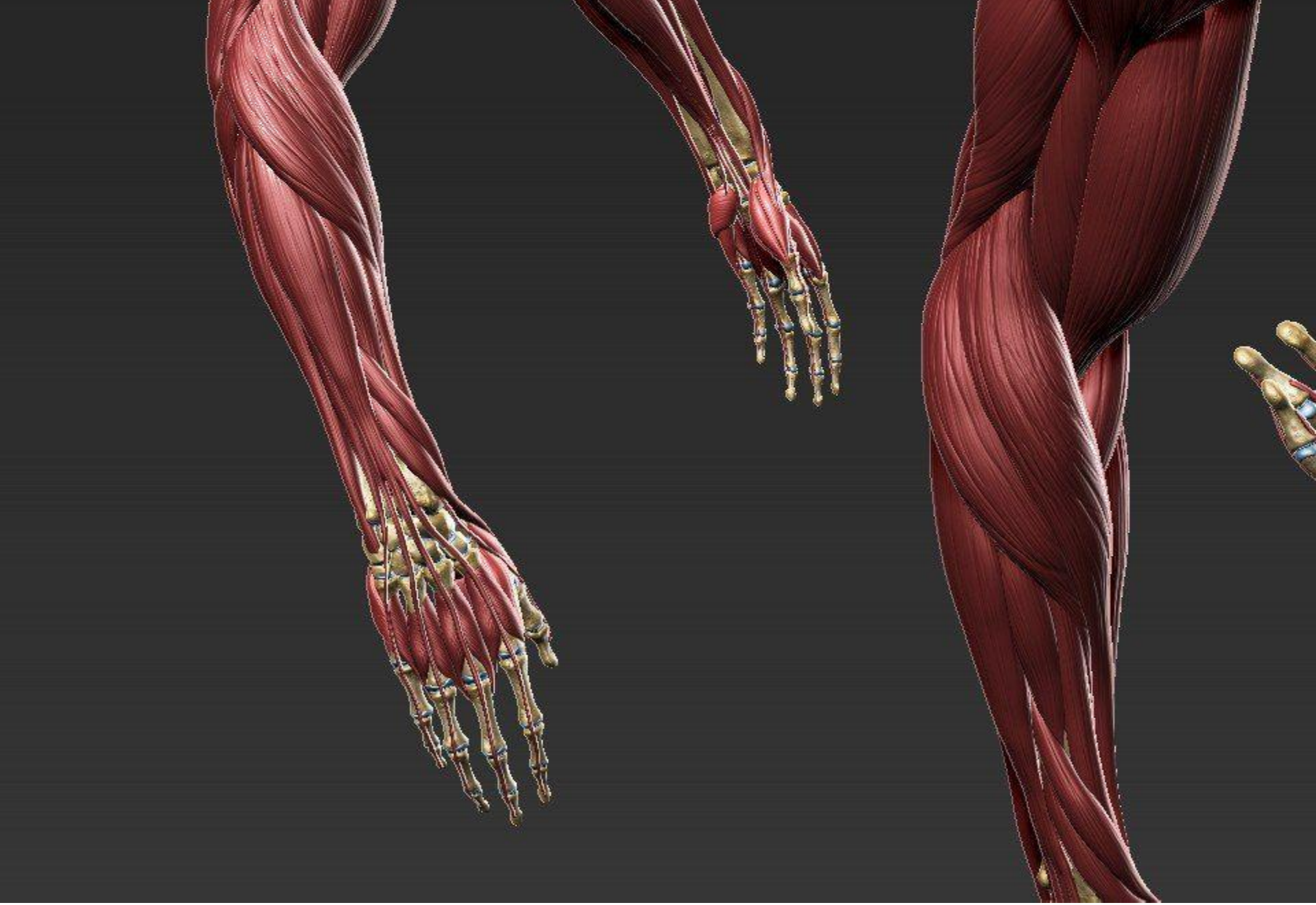

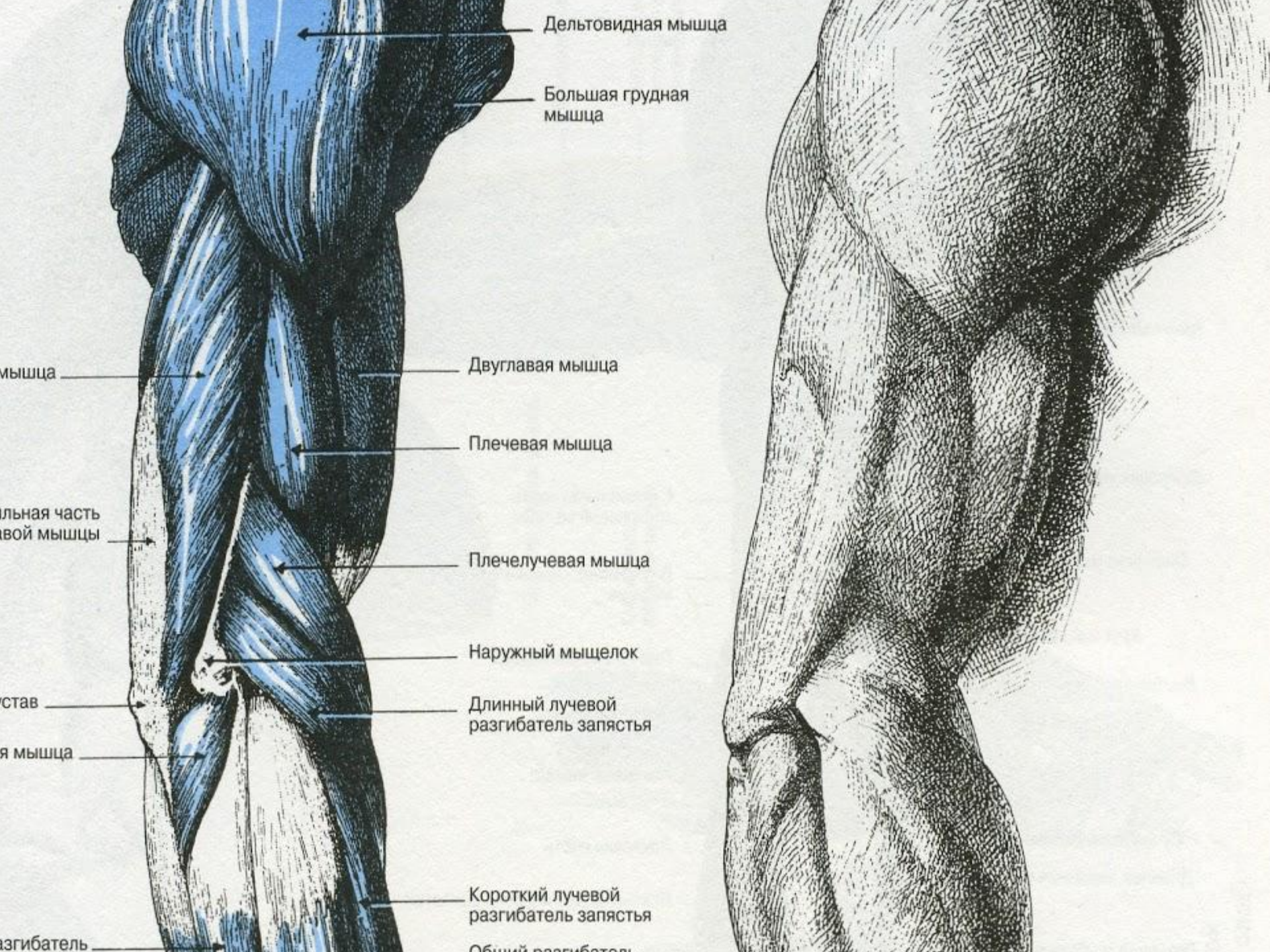
Дельтовидная мышца
Большая грудная мышца
мышца
Двуглавая мышца
Плечевая мышца
льная часть
вой мышцы
Плечелучевая мышца
Наружный мыщелок
ставь
Длинный лучевой разгибатель запястья
я мышца
Короткий лучевой разгибатель запястья
азгибатель

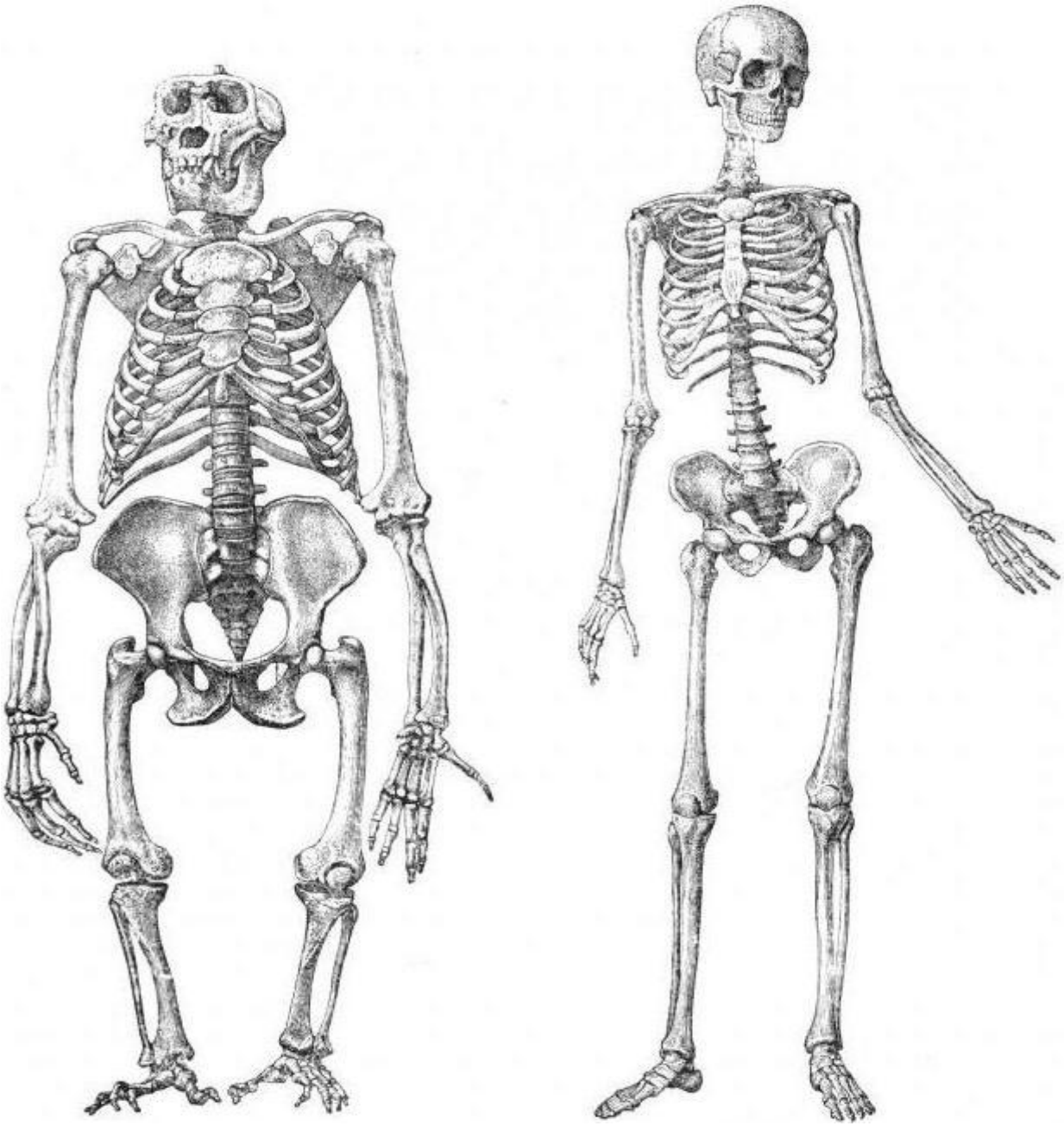

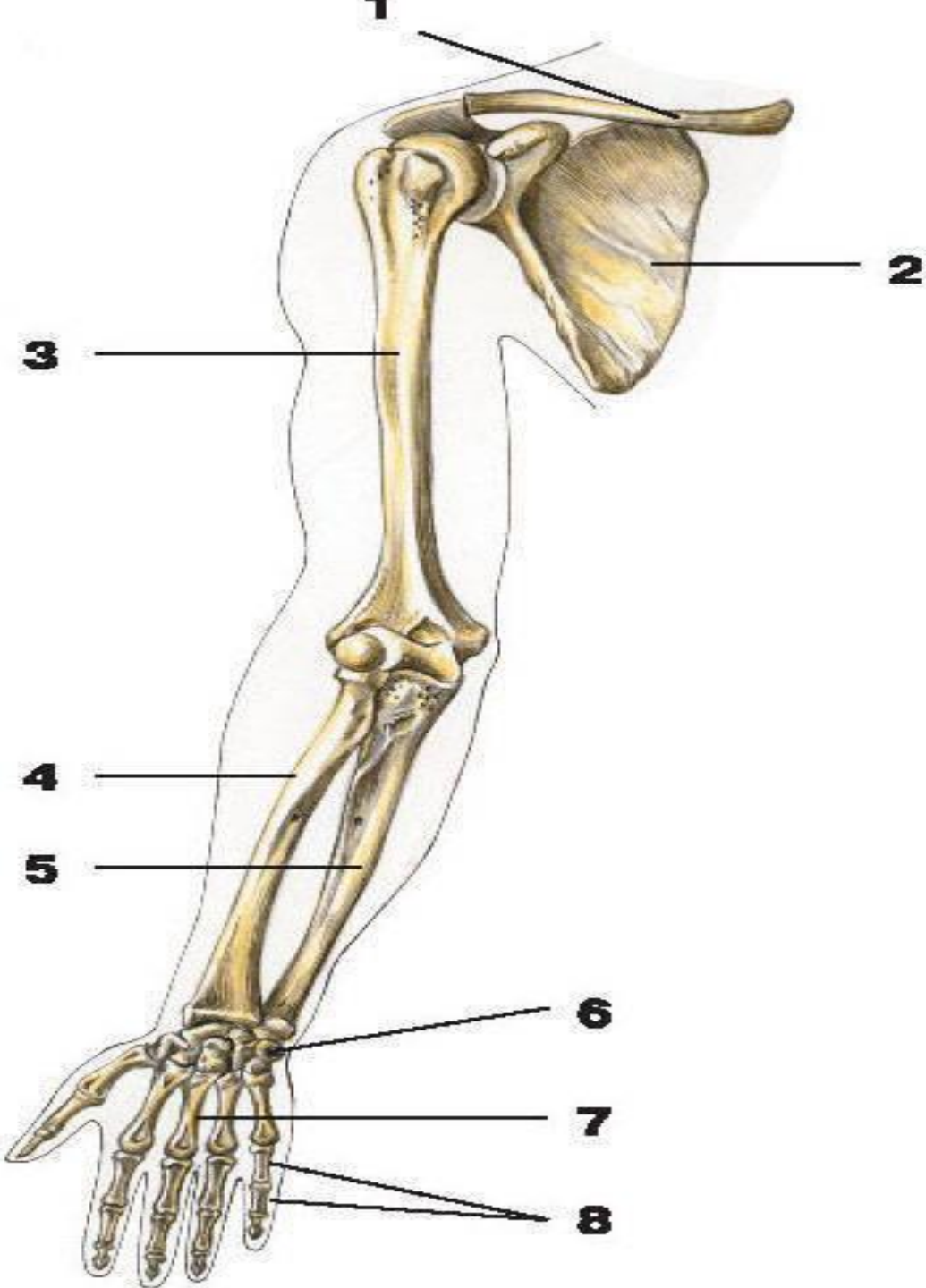
1
2
3
4
5
6
7
8

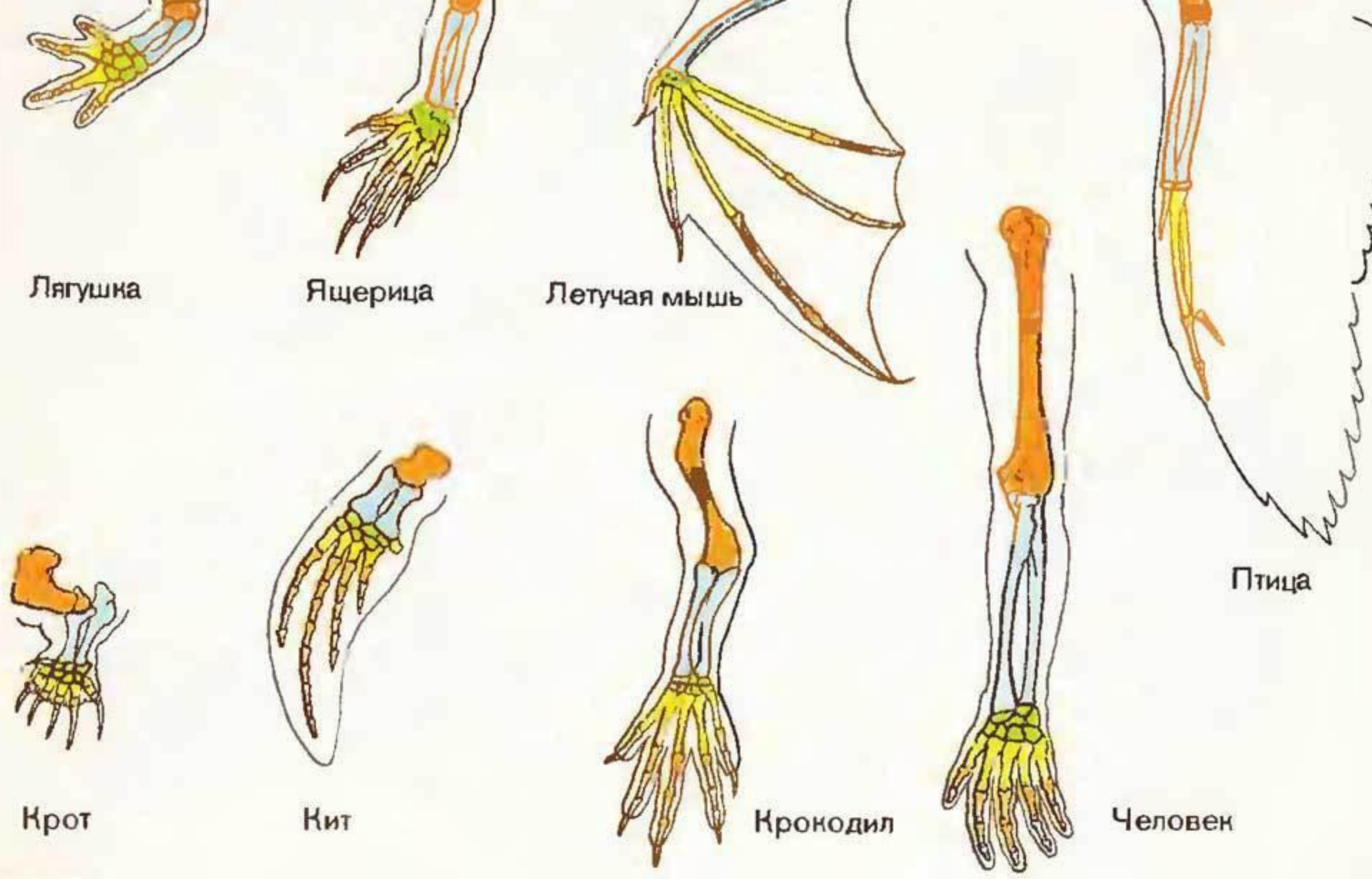

Сравнительно-анатомические доказательства эволюции животных. Эволюция передних конечностей наземных позвоночных.

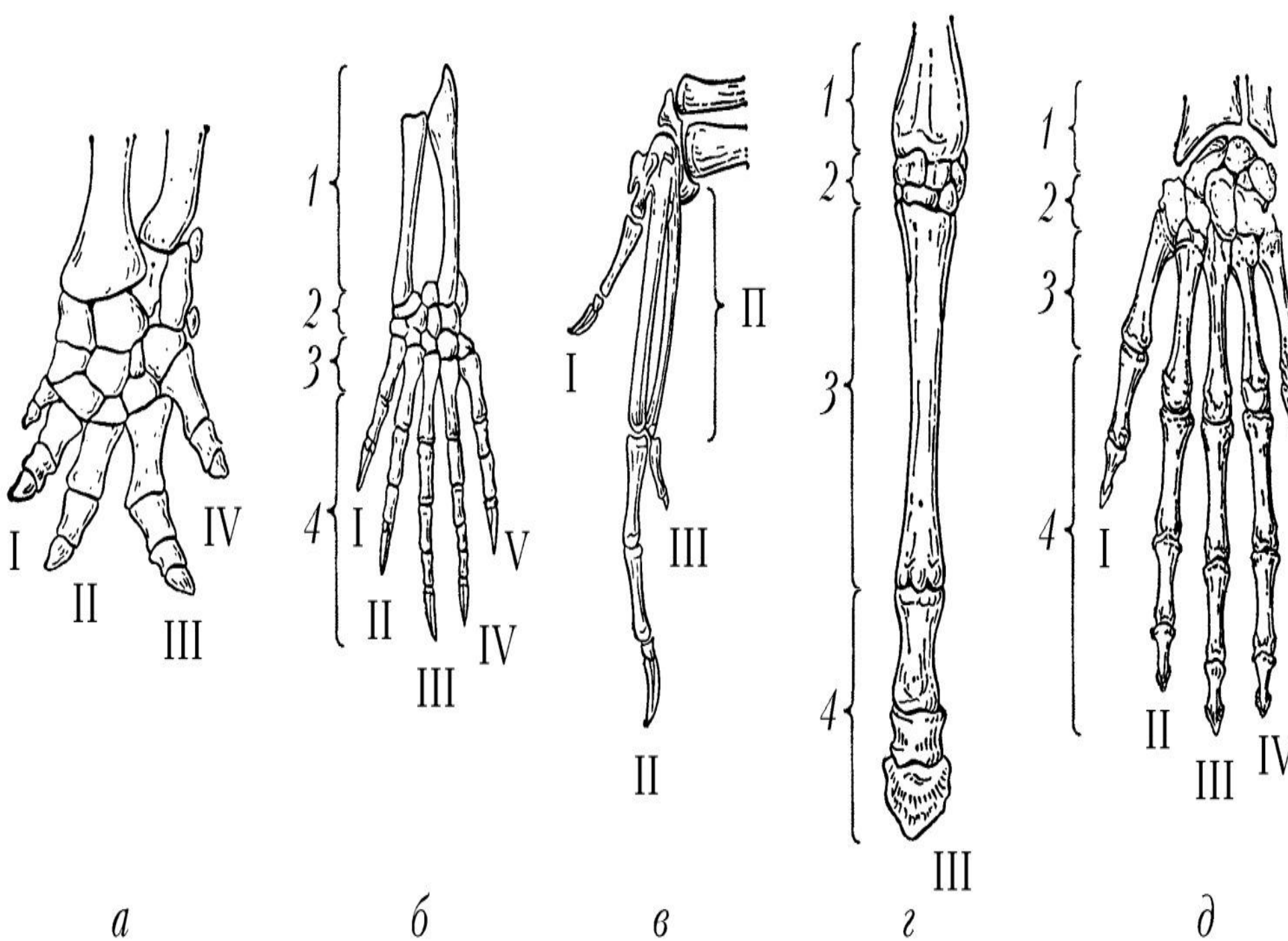
I
II
III
IV
1
2
3
4
I
II
III
IV
V
I
II
III
II
1
2
3
4
III
1
2
3
4
I
II
III
IV
а
б
в
г
д

Внутренний скелет

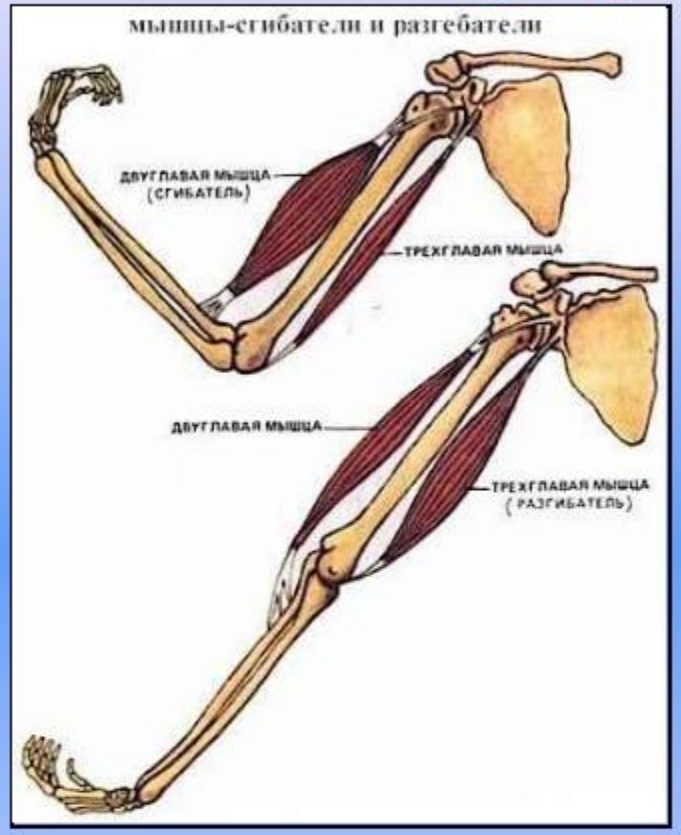

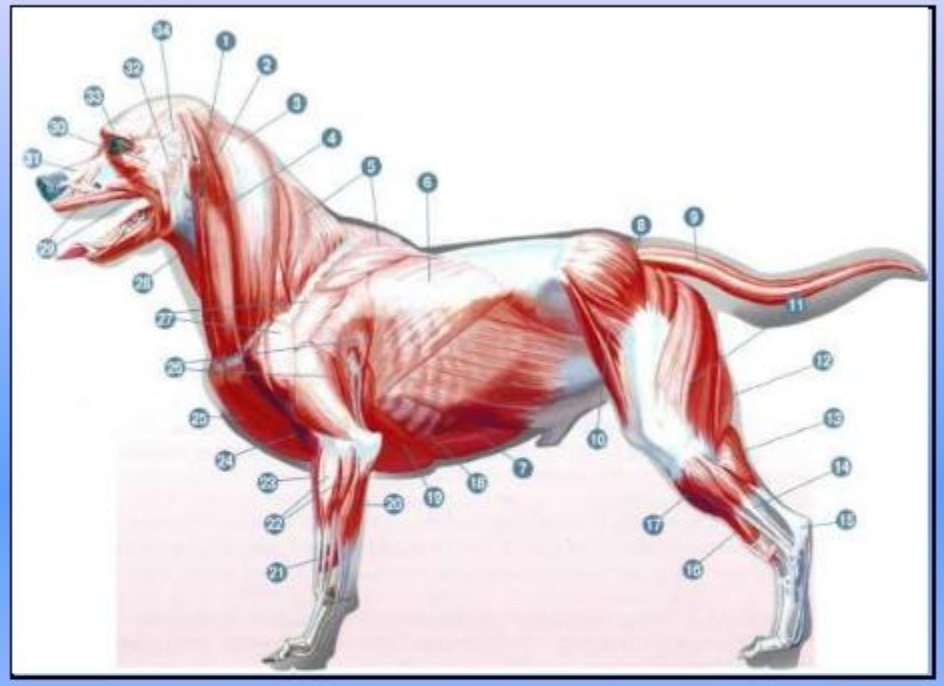

- **Скелет** – это совокупность костей, хрящей, сухожилий, связок и суставов.
- Мышцы соединяются с костями через сухожилия.

Мышца прикрепляется к двум костям сустава и сокращаясь, приводит их в движение.



Узелки Гебердена
Узелки Бушара

2. Широчайшая мышца

Начало: остистые отростки VII-XII грудных и всех поясничных позвонков, 3-4 нижних ребра, гребень подвздошной кости, крестец

Прикрепление: плечевая кость

Функция: приводит и пронирует плечо; при фиксированных конечностях подтягивает к ним туловище

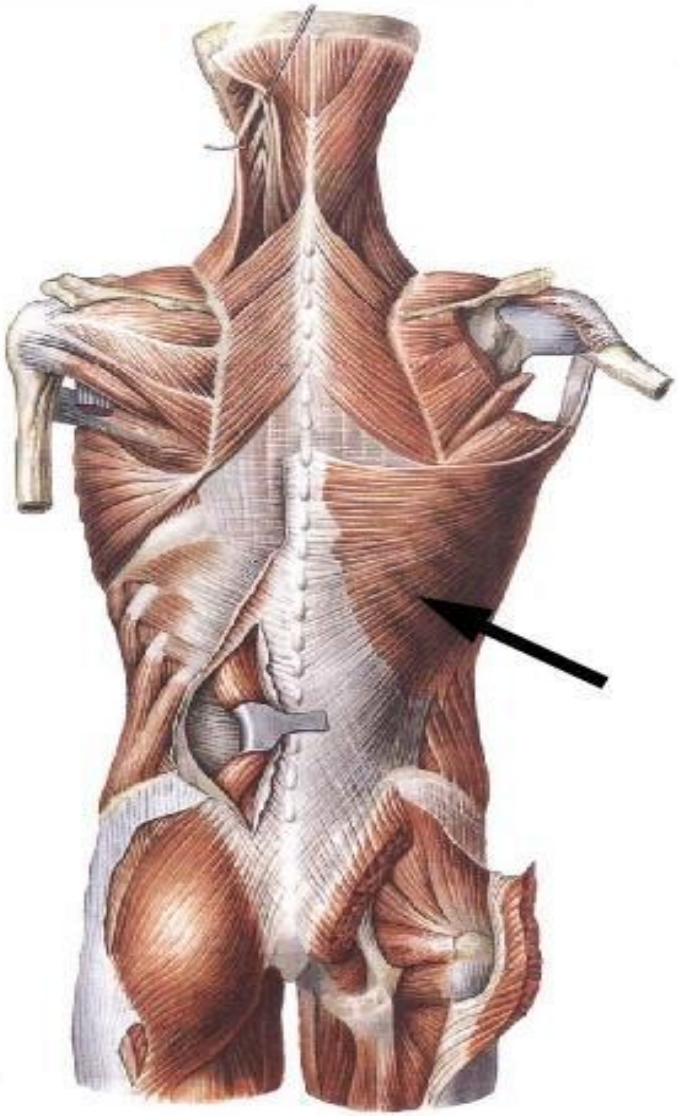

мышцы плеча

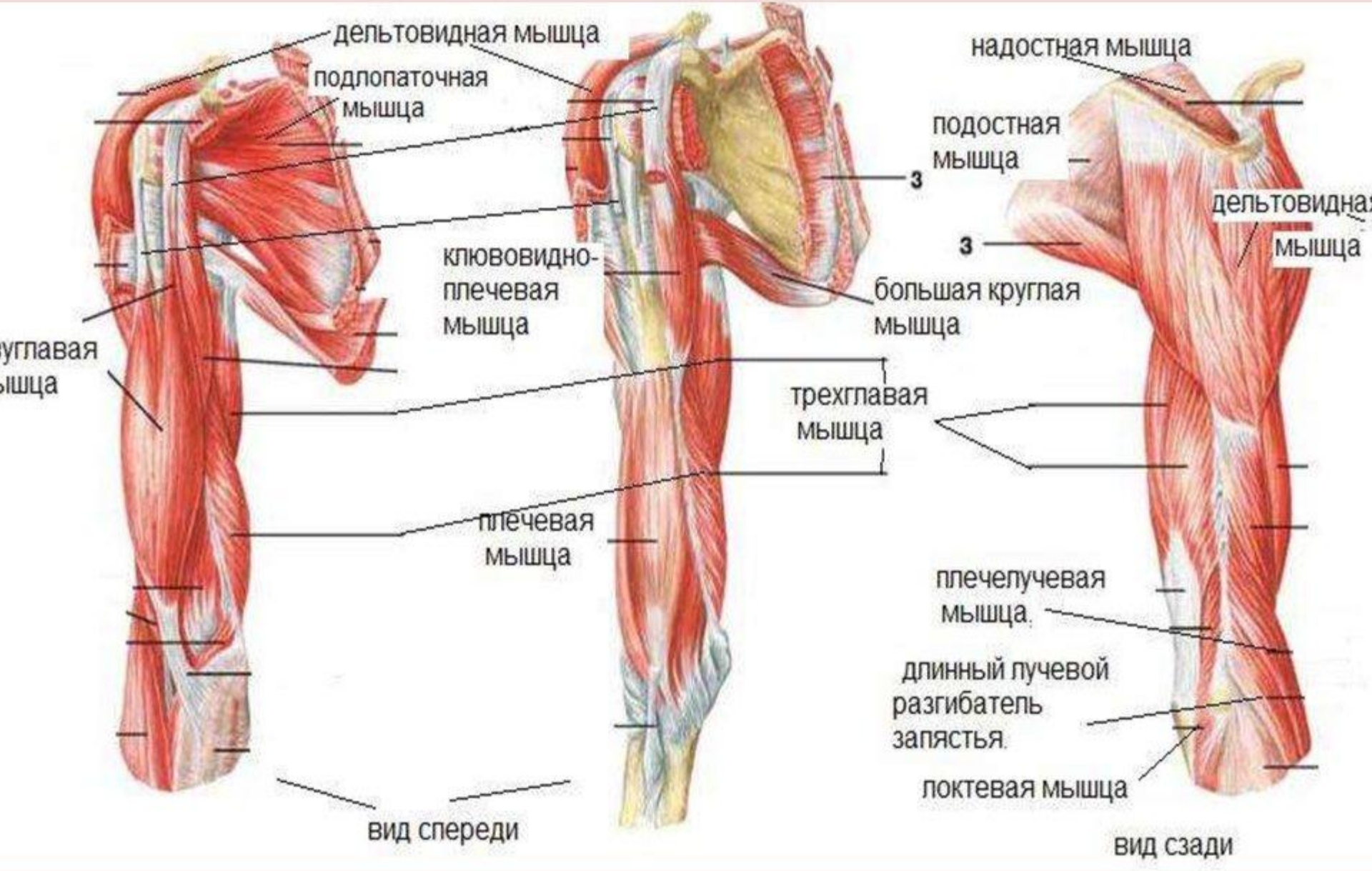
дельтовидная мышца
подлопаточная мышца
клювовидно-плечевая мышца
углавая ышца
плечевая мышца
вид спереди
3
надостная мышца
подостная мышца
3
дельтовидная мышца
большая круглая мышца
трехглавая мышца
плечелучевая мышца
длинный лучевой разгибатель запястья
локтевая мышца
вид сзади

Мышцы плечевого пояса

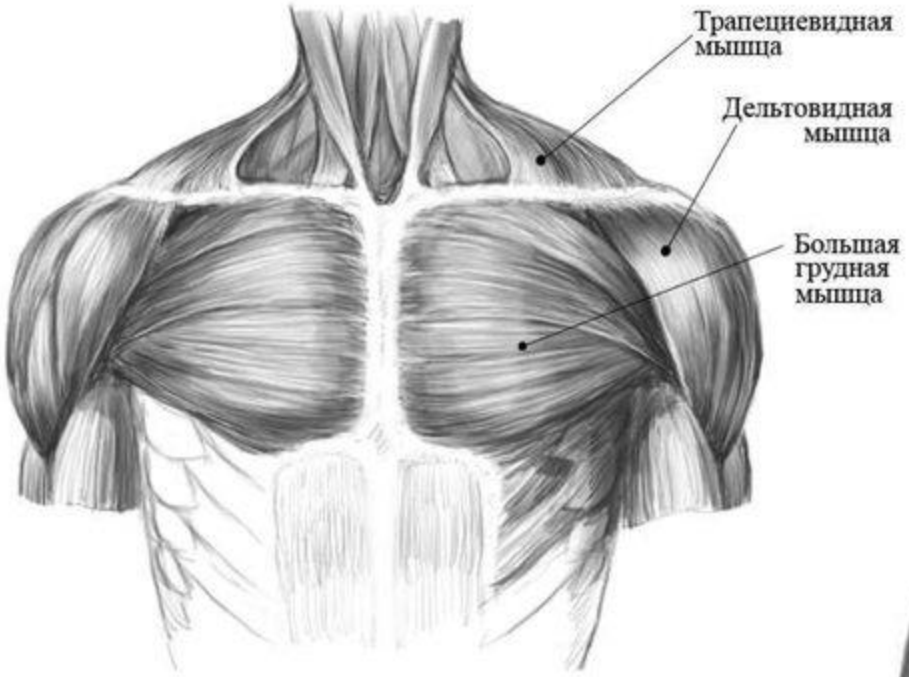

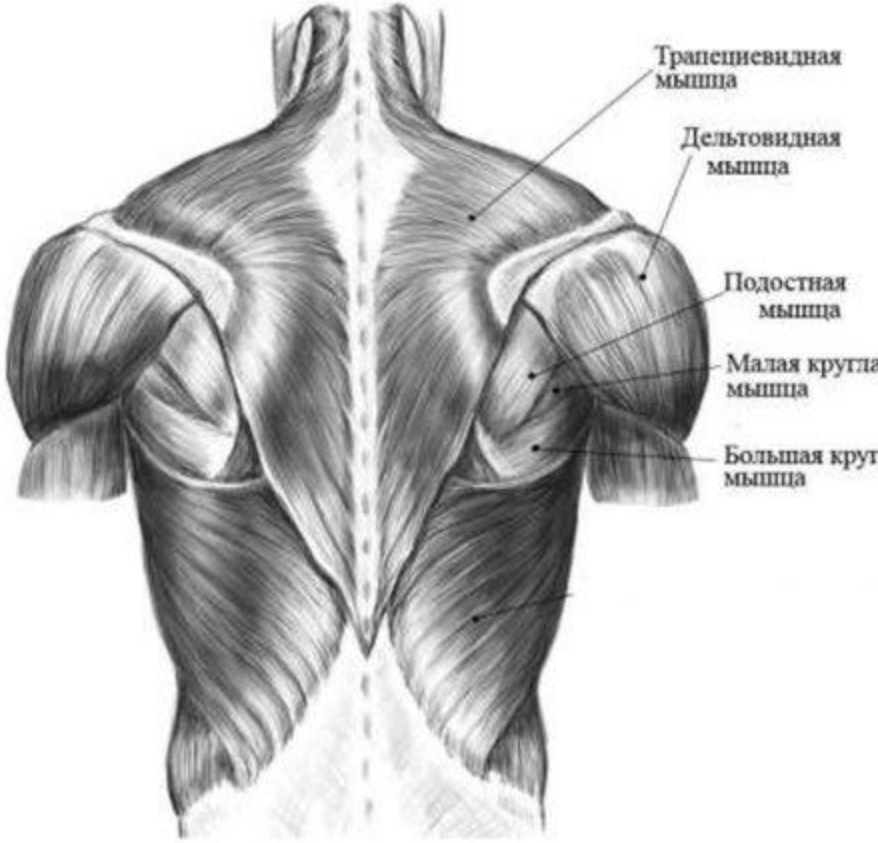

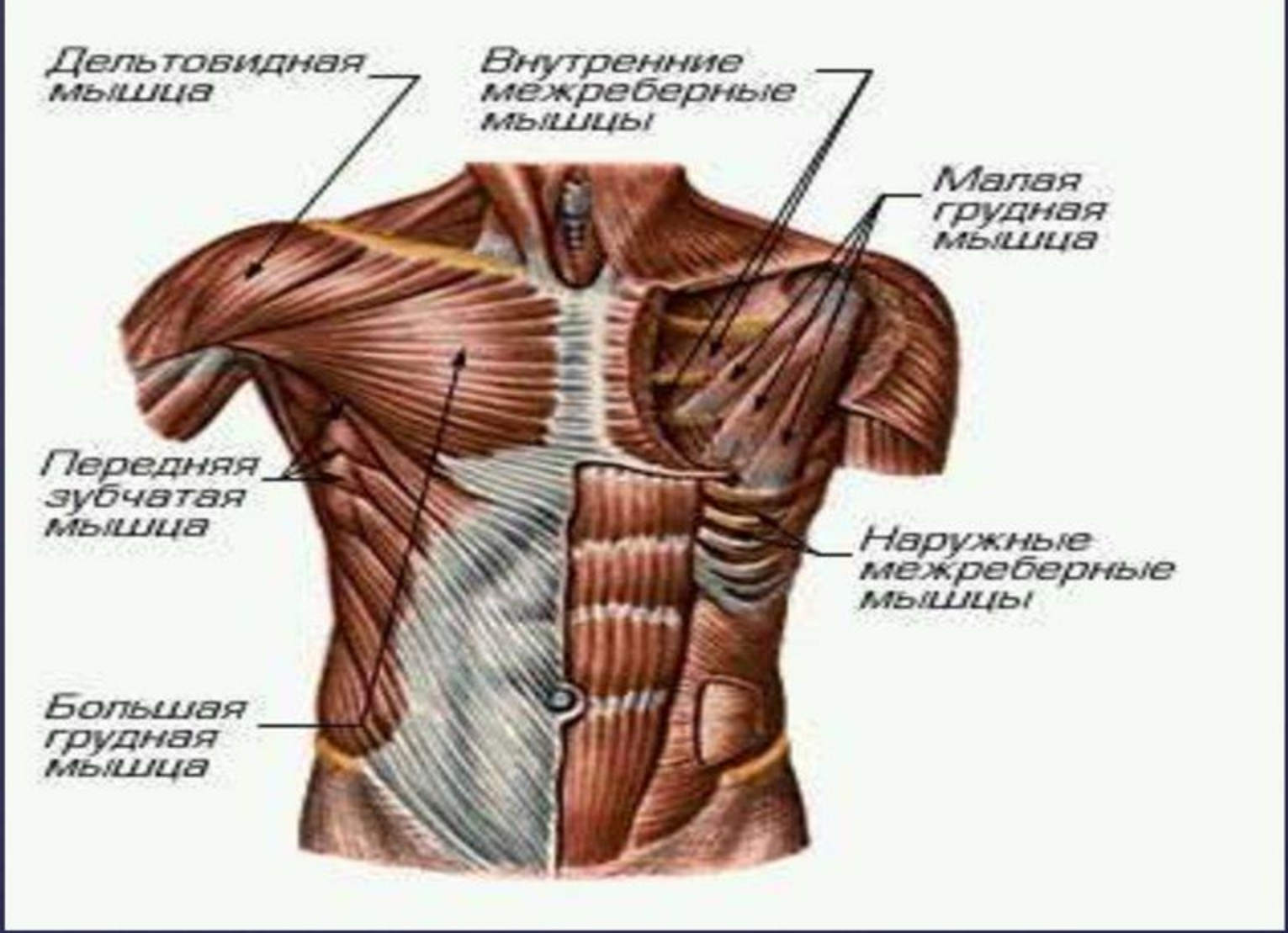

Мышцы туловища

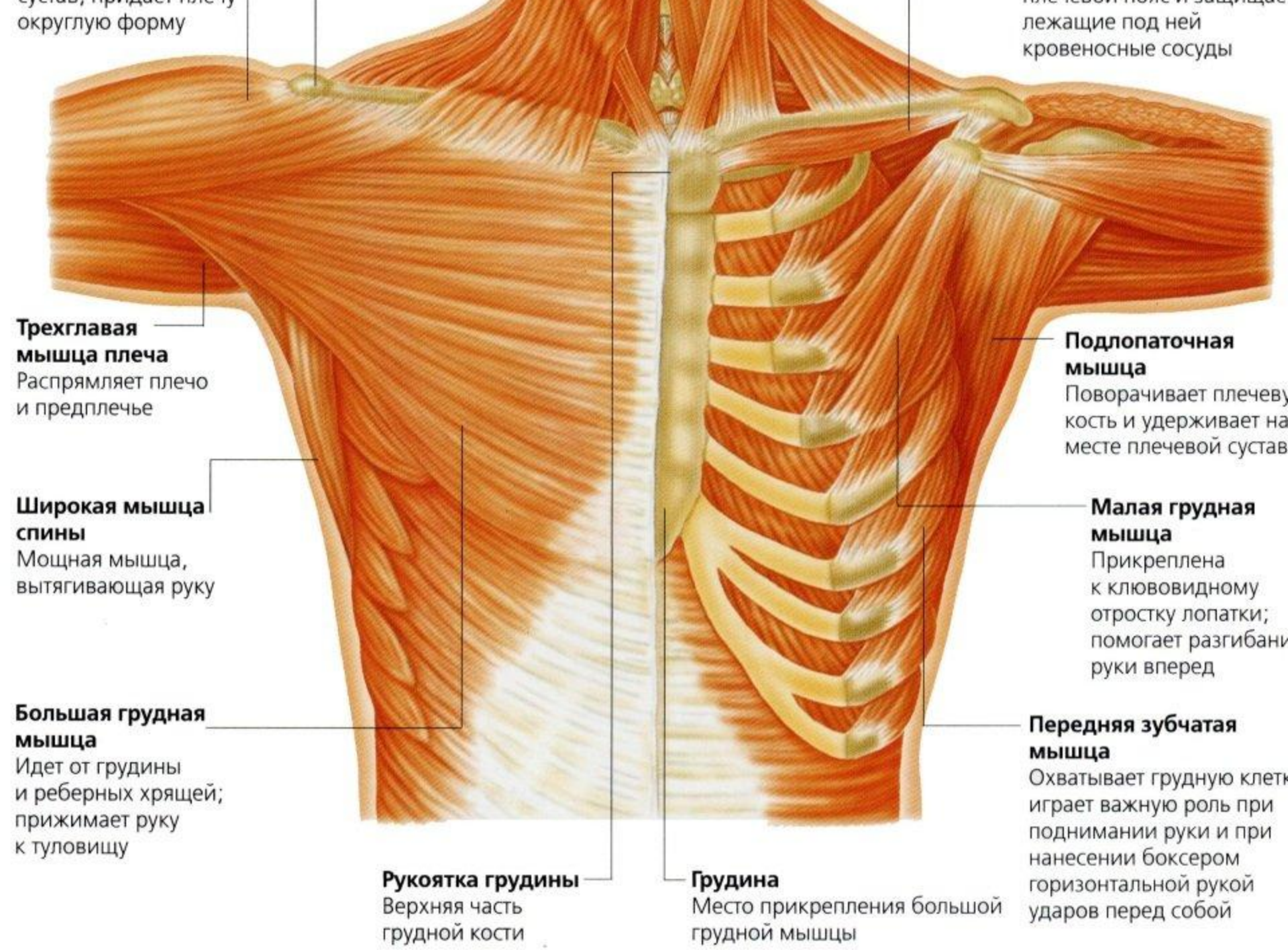
суставу, придает плечу
округлую форму
плечевой поле и защищает
лежащие под ней
кровеносные сосуды
Трехглавая мышца плеча
Распрямляет плечо и предплечье
Широкая мышца спины
Мощная мышца, вытягивающая руку
Большая грудная мышца
Идет от грудины и реберных хрящей; прижимает руку к туловищу
Рукоятка грудины
Верхняя часть грудной кости
Грудина
Место прикрепления большой грудной мышцы
Подлопаточная мышца
Поворачивает плечевую кость и удерживает на месте плечевой сустав
Малая грудная мышца
Прикреплена к клювовидному отростку лопатки; помогает разгибани руки вперед
Передняя зубчатая мышца
Охватывает грудную клетк играет важную роль при поднимании руки и при нанесении боксером горизонтальной рукой ударов перед собой

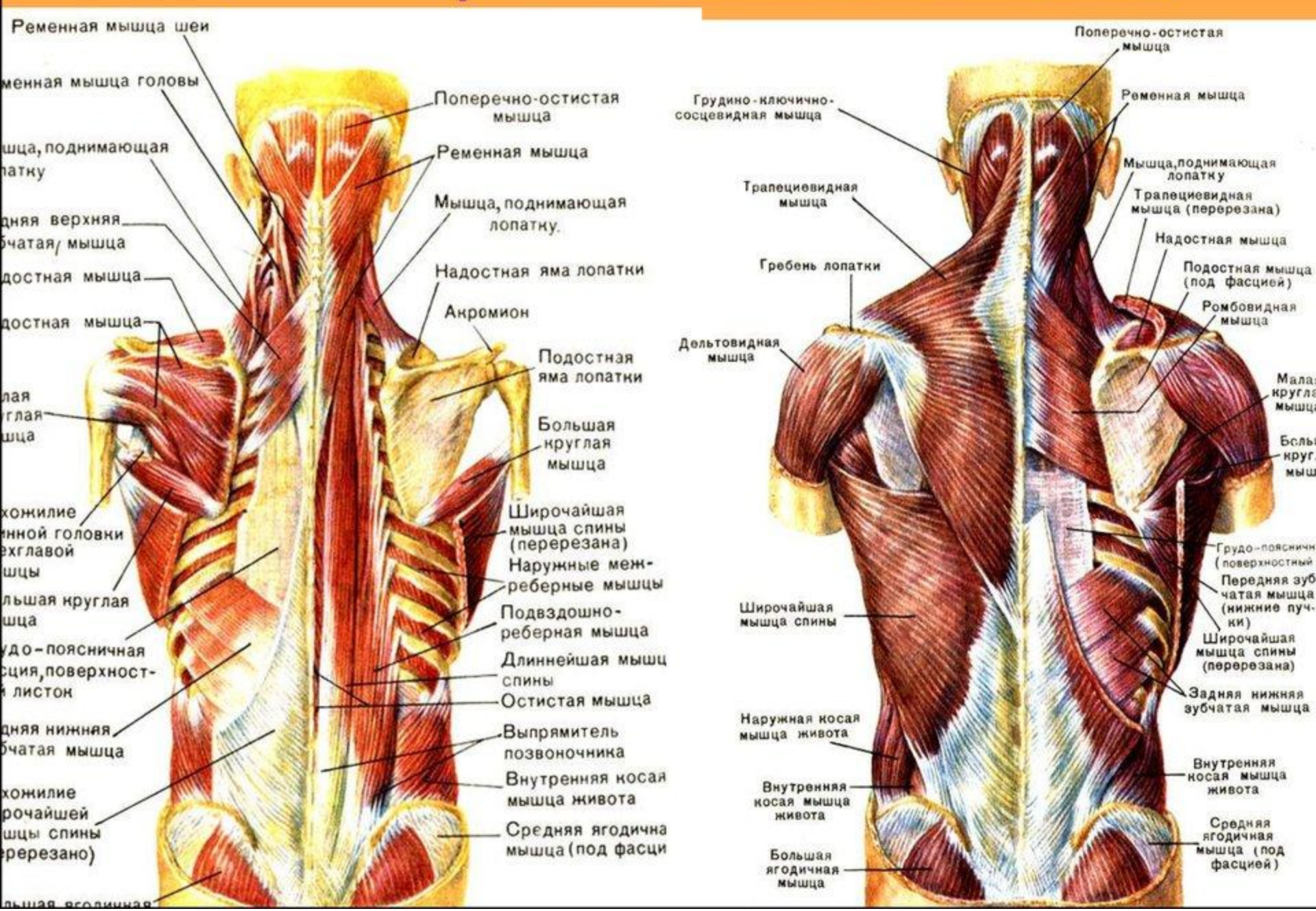
Ременная мышца шеи
менная мышца головы
шца, поднимающая
патку
дняя верхняя
бчатая мышца
достная мышца
достная мышца
лая
глая
шца
хожилие
нной головки
ехглавой
шцы
льшая круглая
шца
удо-поясничная
сция, поверхност-
й листок
дняя нижняя
бчатая мышца
хожилие
рочайшей
шцы спины
еререзано)
льшая ягодичная
Поперечно-остистая мышца
Ременная мышца
Мышца, поднимающая лопатку
Надостная яма лопатки
Акромион
Подостная яма лопатки
Большая круглая мышца
Широчайшая мышца спины (перерезана)
Наружные межреберные мышцы
Подвздошно-реберная мышца
Длиннейшая мышц спины
Остистая мышца
Выпрямитель позвоночника
Внутренняя косая мышца живота
Средняя ягодична мышца (под фасци
Поперечно-остистая мышца
Грудино-ключично-сосцевидная мышца
Ременная мышца
Мышца, поднимающая лопатку
Трапециевидная мышца
Трапециевидная мышца (перерезана)
Надостная мышца
Гребень лопатки
Подостная мышца (под фасцией)
Ромбовидная мышца
Дельтовидная мышца
Мала
кругла
мышц
Больш
круг
мыш
Грудо-пояснич
(поверхностный
Передняя зуб
чатая мышца
(нижние пуч-
ки)
Широчайшая мышца спины
Широчайшая мышца спины (перерезана)
Задняя нижняя зубчатая мышца
Наружная косая мышца живота
Внутренняя косая мышца живота
Внутренняя косая мышца живота
Средняя ягодичная мышца (под фасцией)
Большая ягодичная мышца

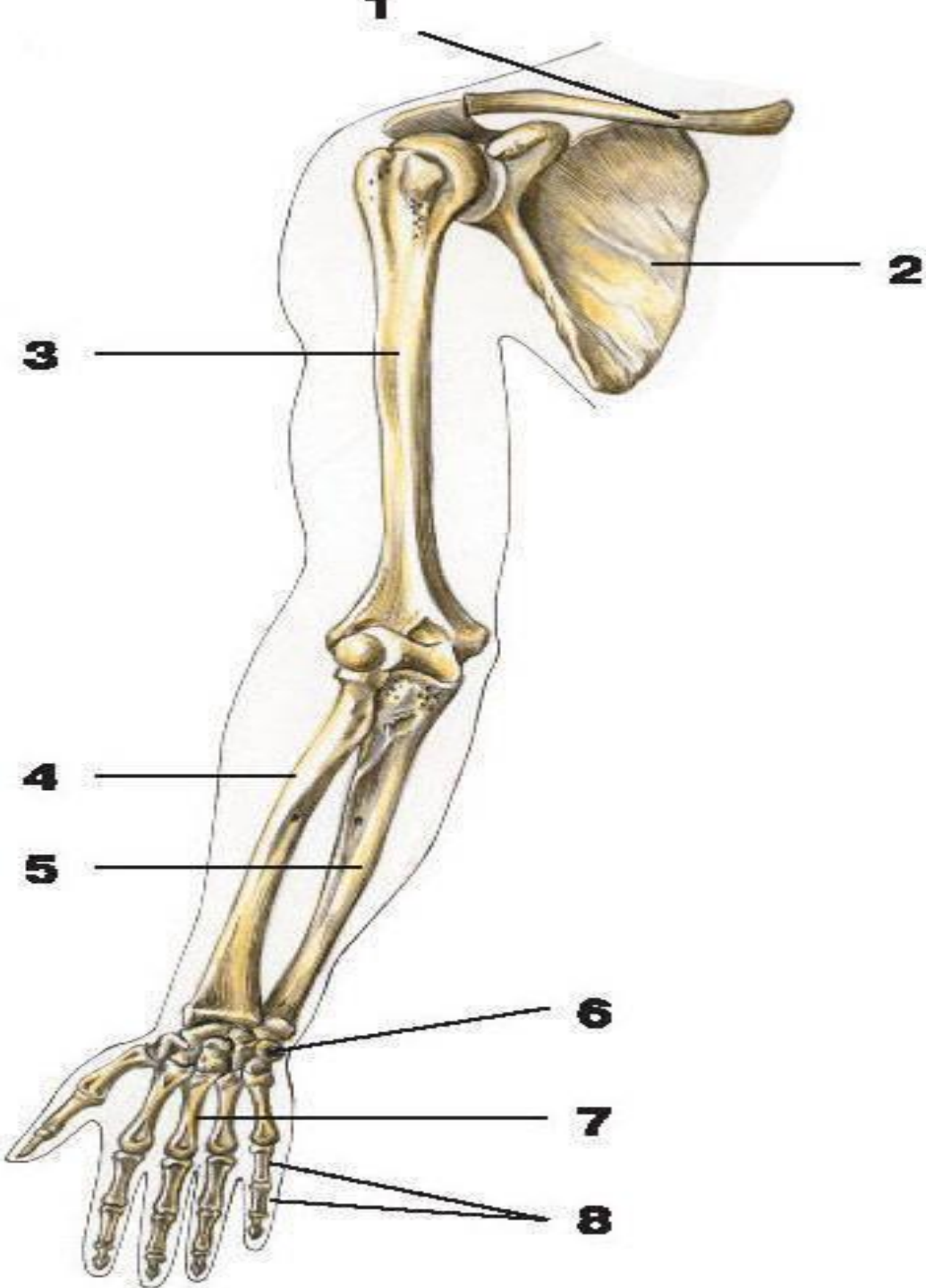
1
2
3
4
5
6
7
8

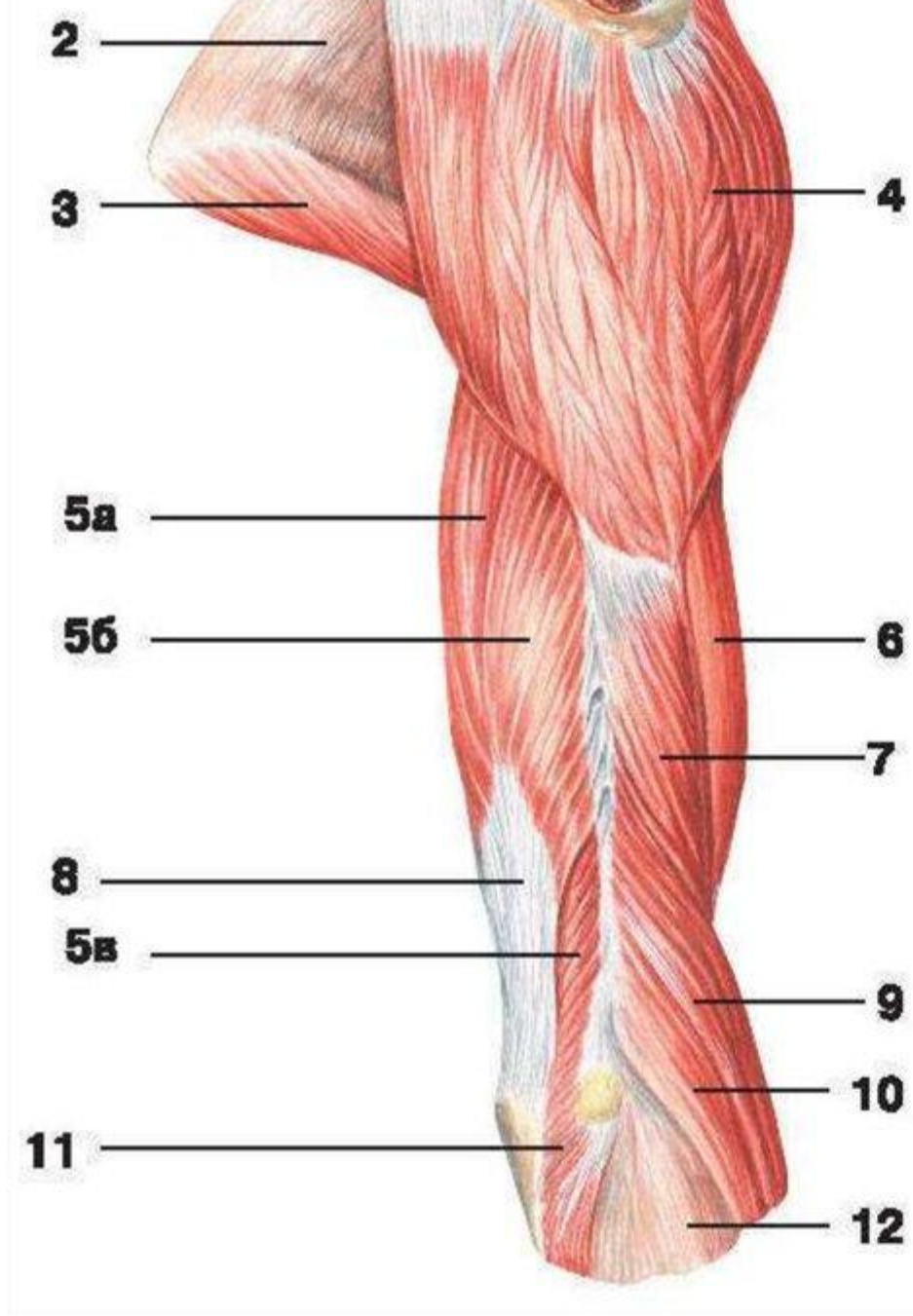

плечевого пояса (вид сбоку):

1 — надостная фасция;
2 — подостная фасция;
3 — большая круглая мышца;
4 —дельтовидная мышца;
5 — трехглавая мышца плеча:
а) длинная головка,
б) боковая головка,
в) медиальная головка;
6 — двуглавая мышца плеча;
7 — плечевая мышца;
8 — сухожилие трехглавой мыш
плеча;
9 — плечелучевая мышца;
10 — длинный лучевой разгибат
запястья;
11 — локтевая мышца;
12 — фасция предплечья

Мышцы плечевого пояса

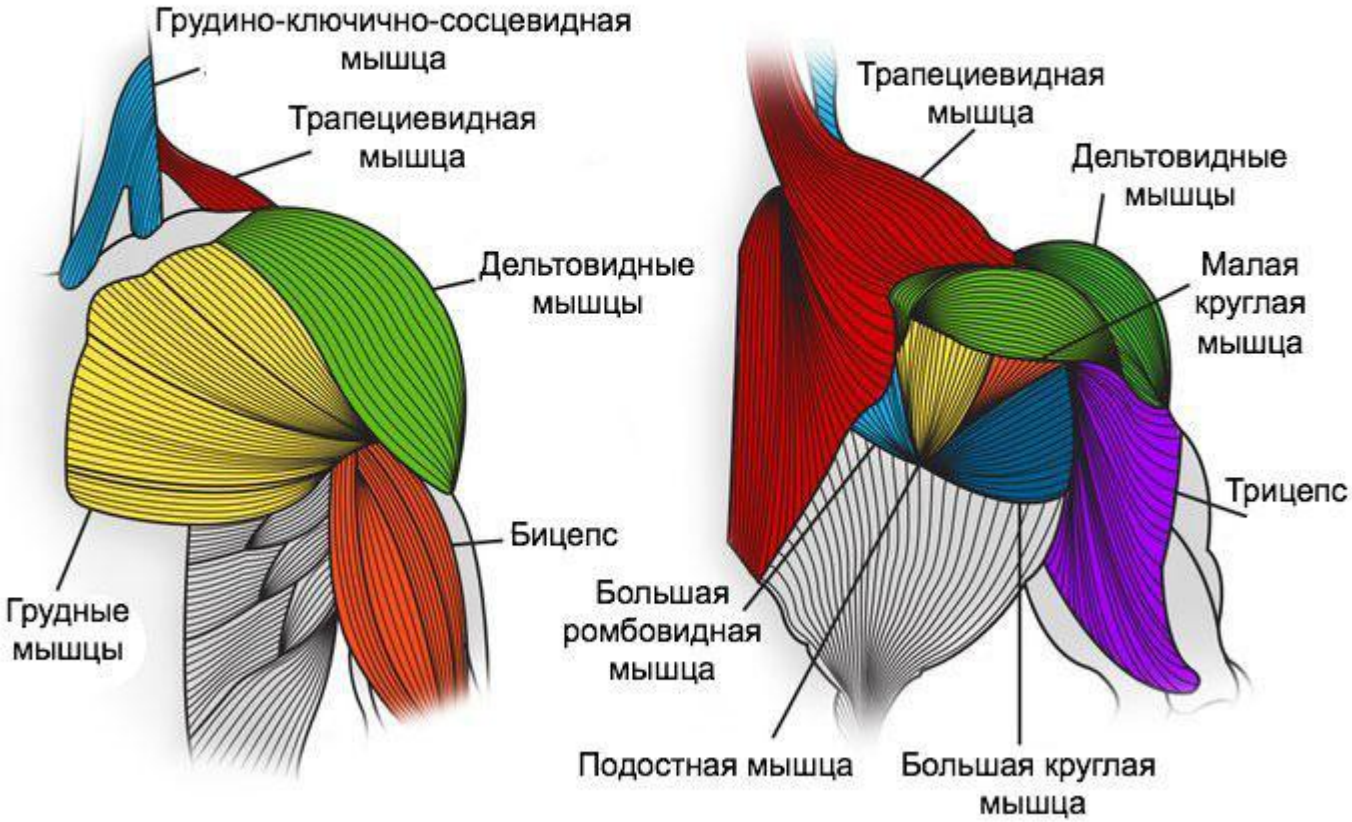

Вид спереди

Вид сзади

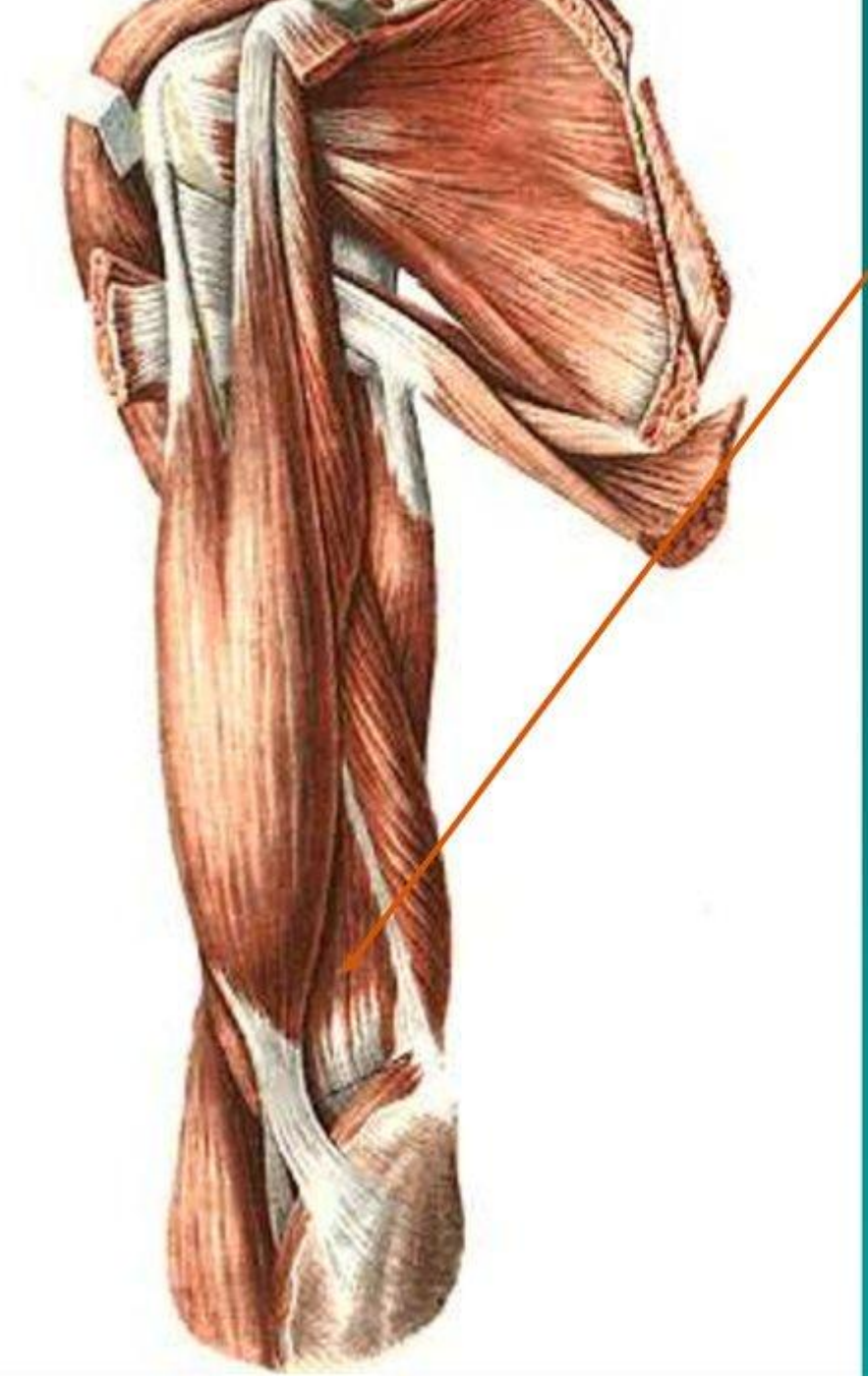

передняя группа

Плечевая мышца

образует дно локтевой ямки, начинается от тела плечевой кости и прикрепляется к локтевой бугристости.

Функции: сгибает предплечье.

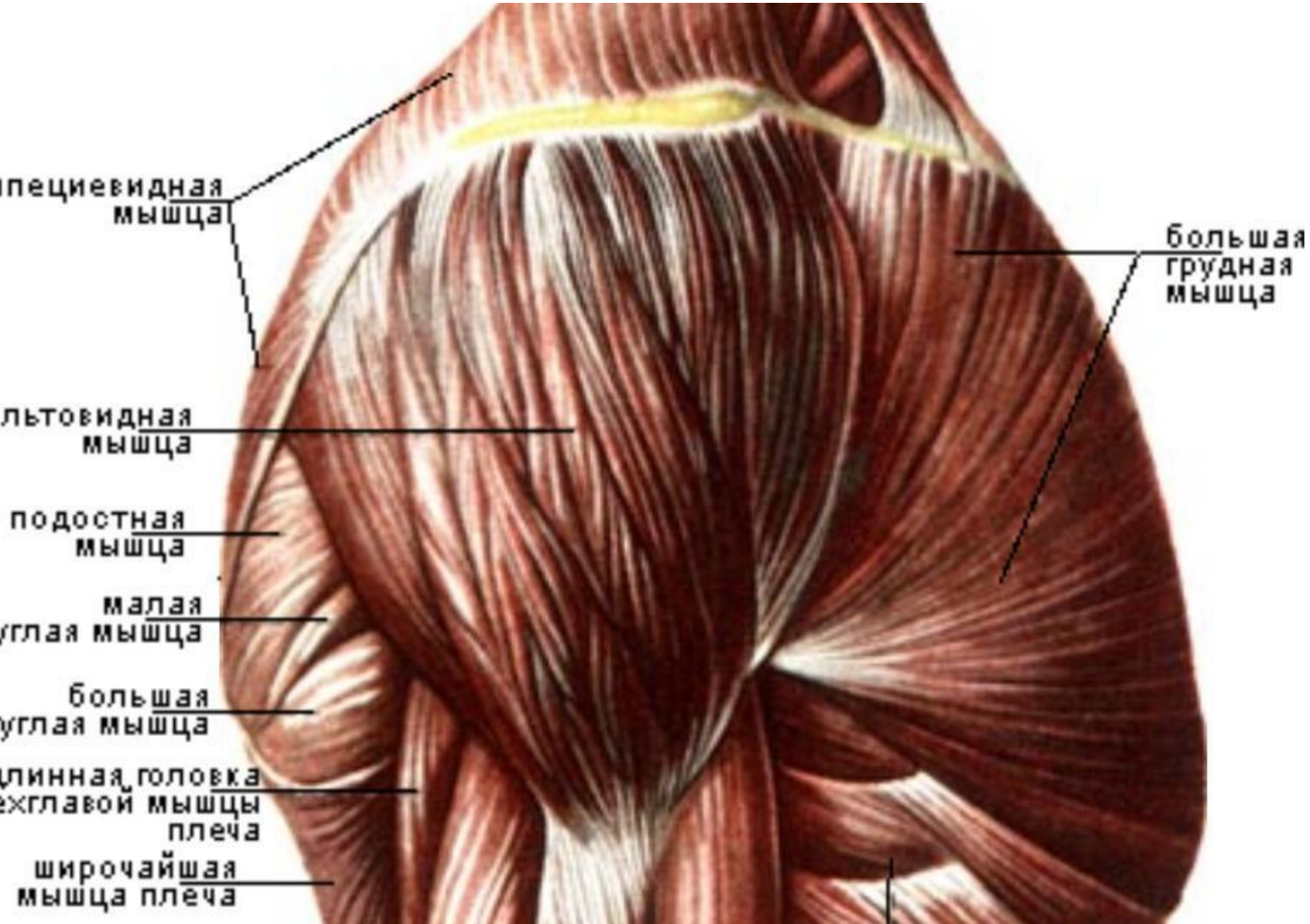
пециевидная мышца
большая грудная мышца
льтовидная мышца
подостная мышца
малая углая мышца
большая углая мышца
длинная головка ехглавой мышцы плеча
широчайшая мышца плеча

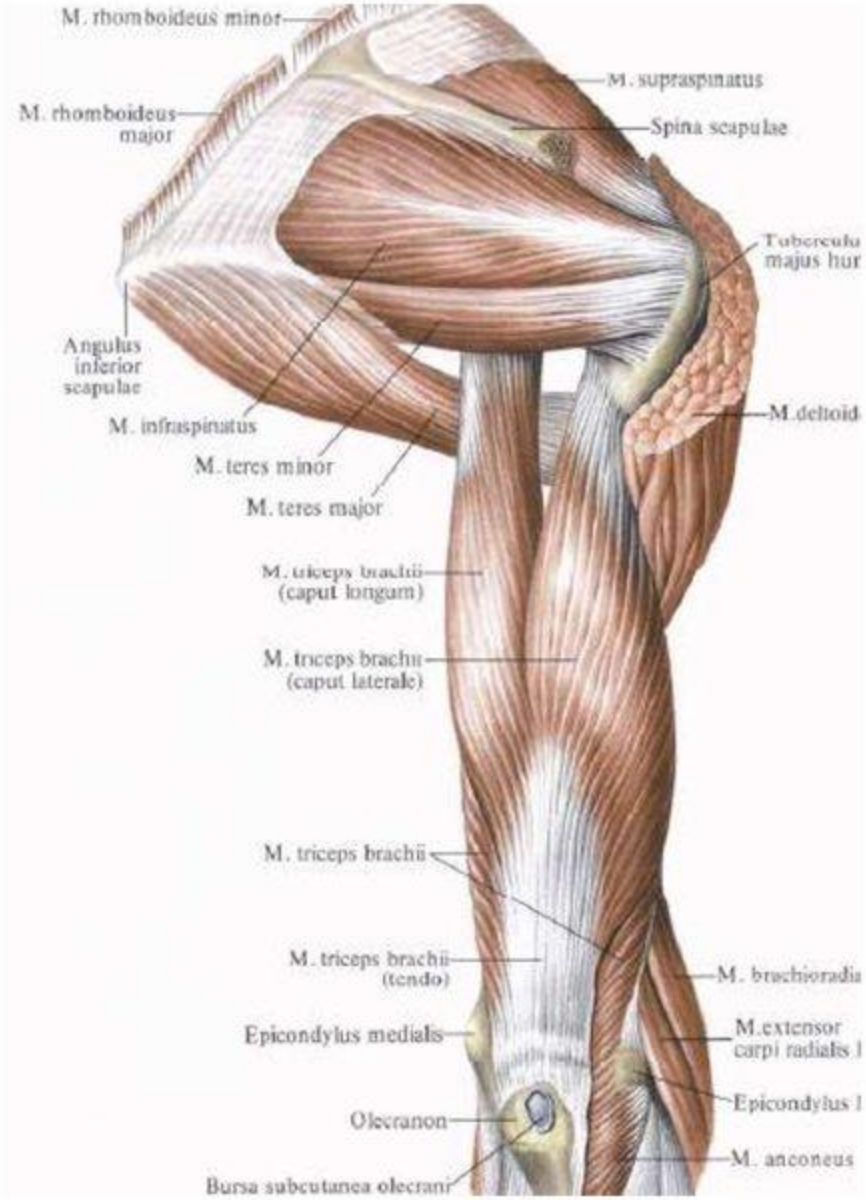
M. rhomboideus minor
M. rhomboideus major
M. supraspinatus
Spina scapulae
Tuberculu majus hur
Angulus inferior scapulae
M. infraspinatus
M. teres minor
M. teres major
M. deltoid
M. triceps brachii (caput longum)
M. triceps brachii (caput laterale)
M. triceps brachii
M. triceps brachii (tendo)
M. brachioradia
Epicondylus medialis
M. extensor carpi radialis l
Epicondylus l
Olecranon
M. anconeus
Bursa subcutanea olecrani

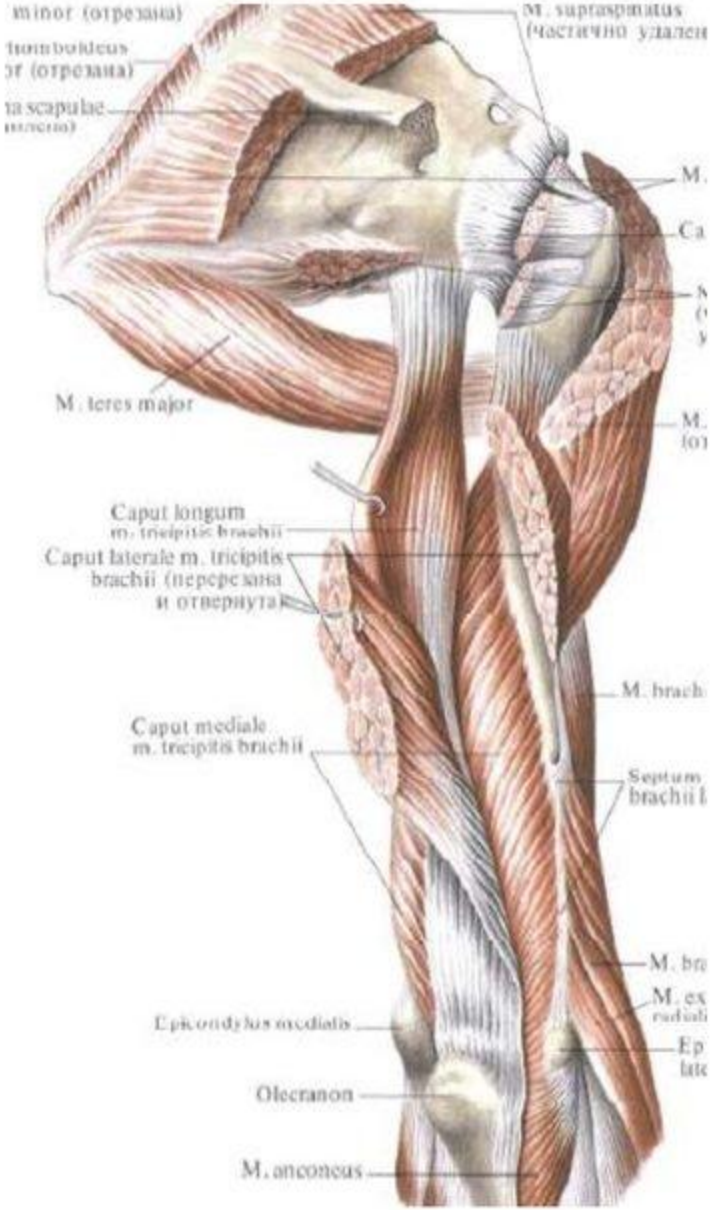
M. teres major
Caput longum
Caput laterale m. tricipitis brachii
Caput mediale m. tricipitis brachii
Epicondylus medialis
Olecranon
M. anconeus

Мышцы плеча. Передняя группа

- *Двуглавая мышца плеча*
- *Клювовидно-плечевая мышца*
- *Плечевая мышца*

Функция: сгибают предплечье

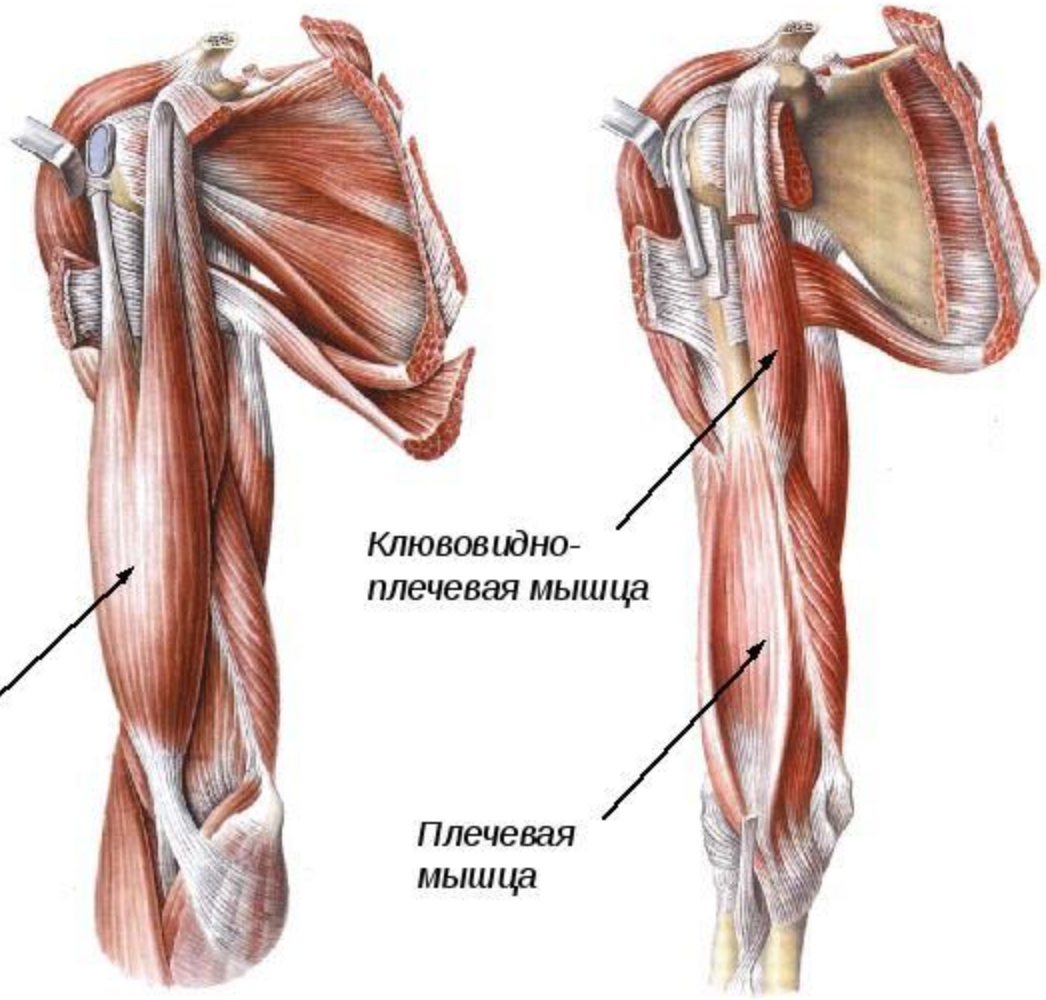

Мышцы плечевого пояса

Мышцы правого пояса верхней конечности и плеча; вид сбоку

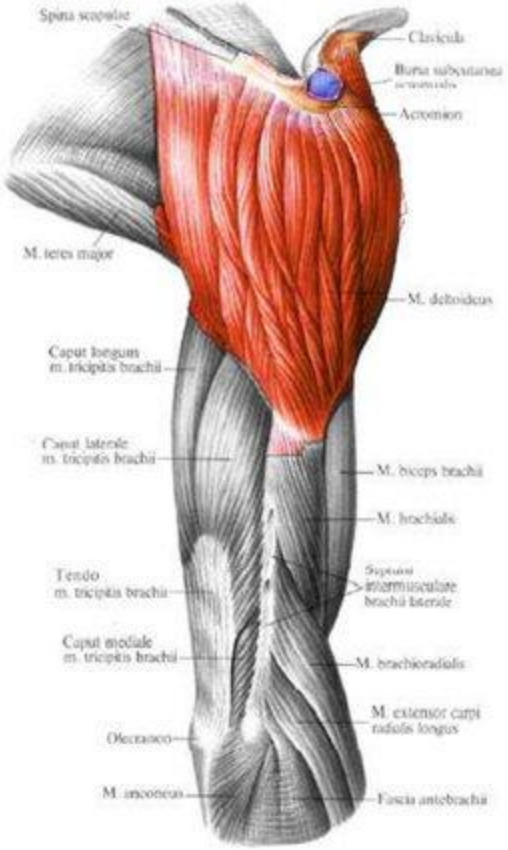

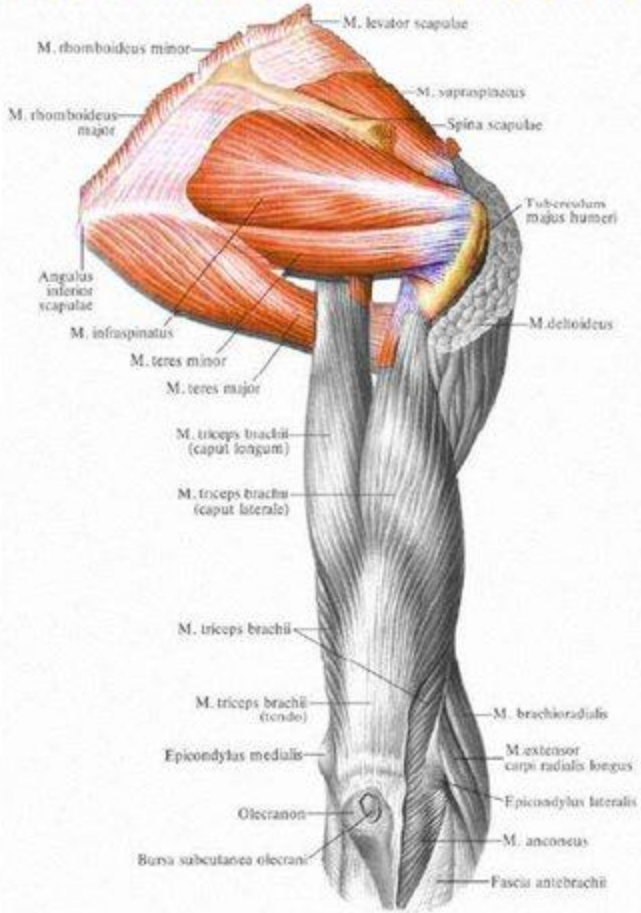

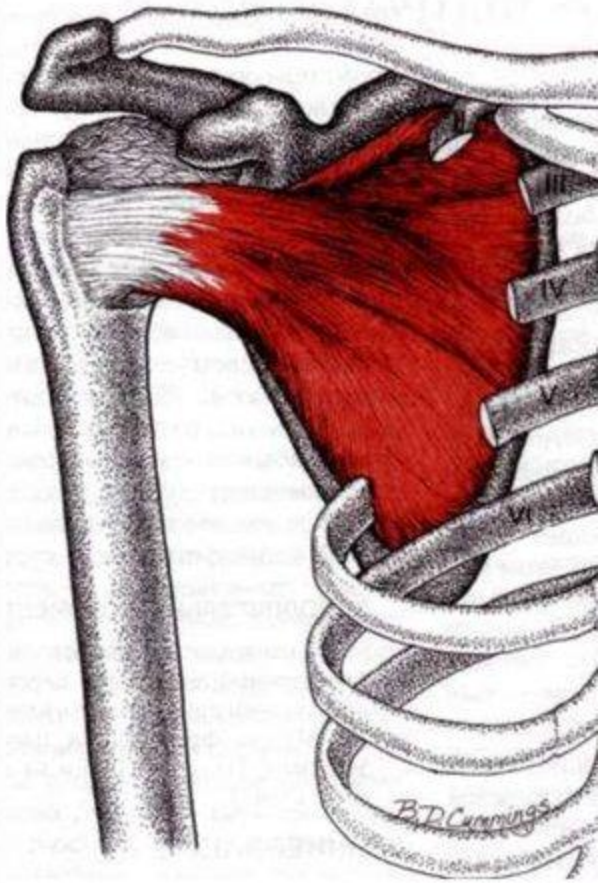

Дельтовидная мышца
Четырехстороннее отверстие
Надостная мышца
Плечевая мышца
Трехстороннее отверстие
Длинная головка трехглавой мышцы плеча
Латер. головка трехглавой мышца плеча
Подостная мышца
Бирочайшая мышца спины
Малая круглая мышца
Большая круглая мышца
anatomus.r

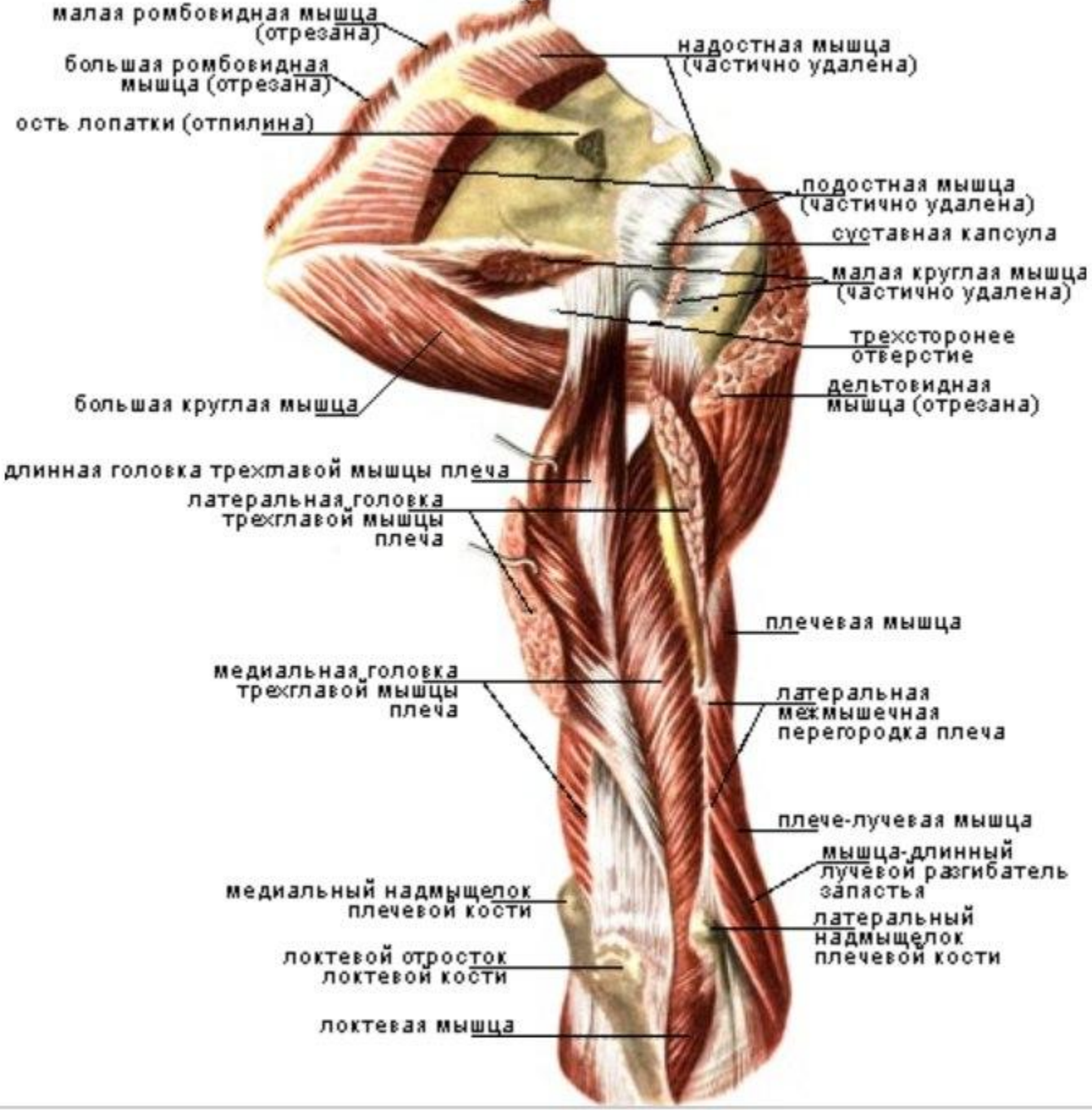

Мышцы плечевого пояса и плеча, правого. Вид сзади.

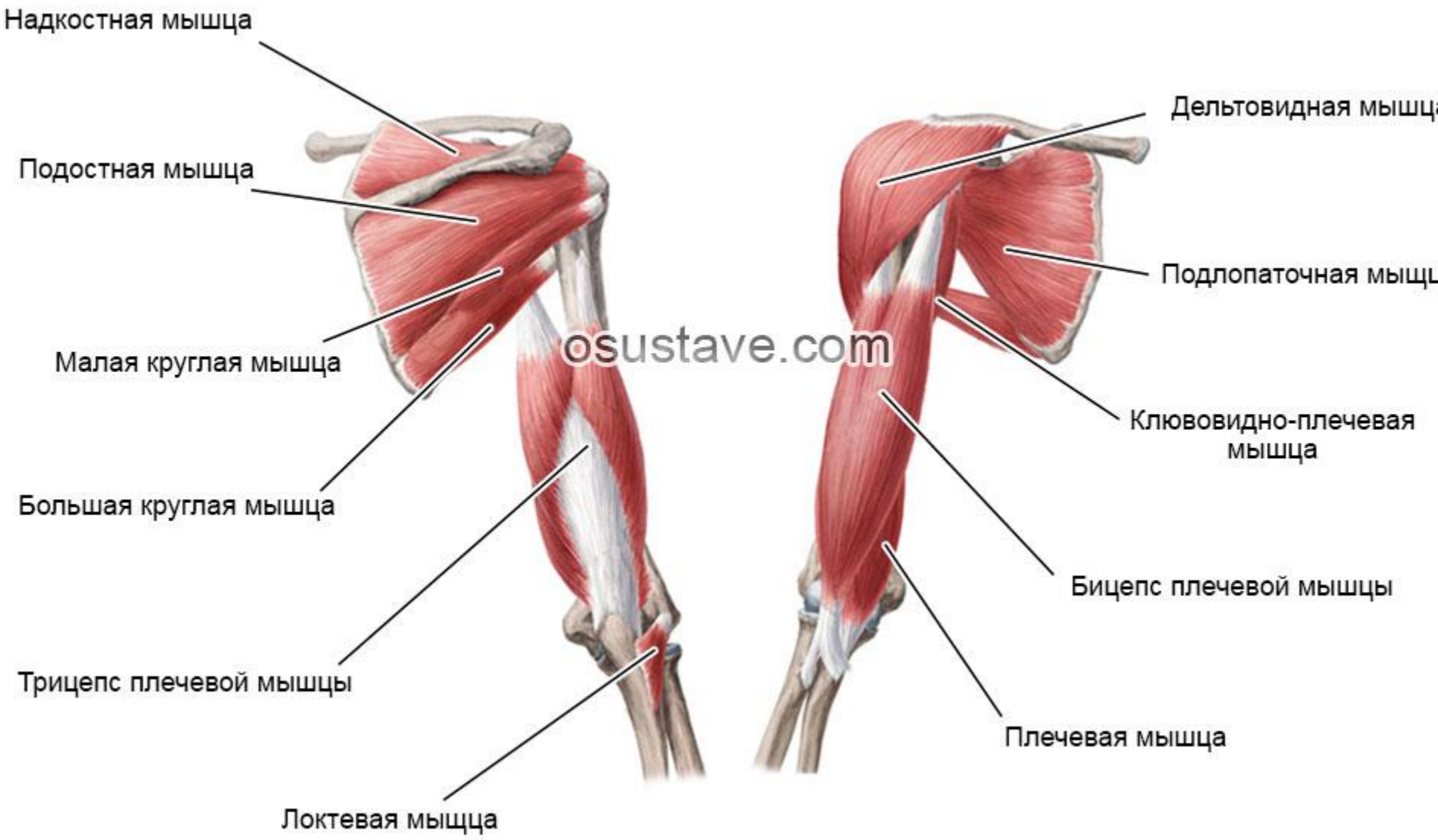
Надкостная мышца
Подостная мышца
Малая круглая мышца
Большая круглая мышца
Трицепс плечевой мышцы
Локтевая мышца
Дельтовидная мышца
Подлопаточная мышца
Клювовидно-плечевая мышца
Бицепс плечевой мышцы
Плечевая мышца
osustave.com

Повреждение ротаторной
манжеты плеча

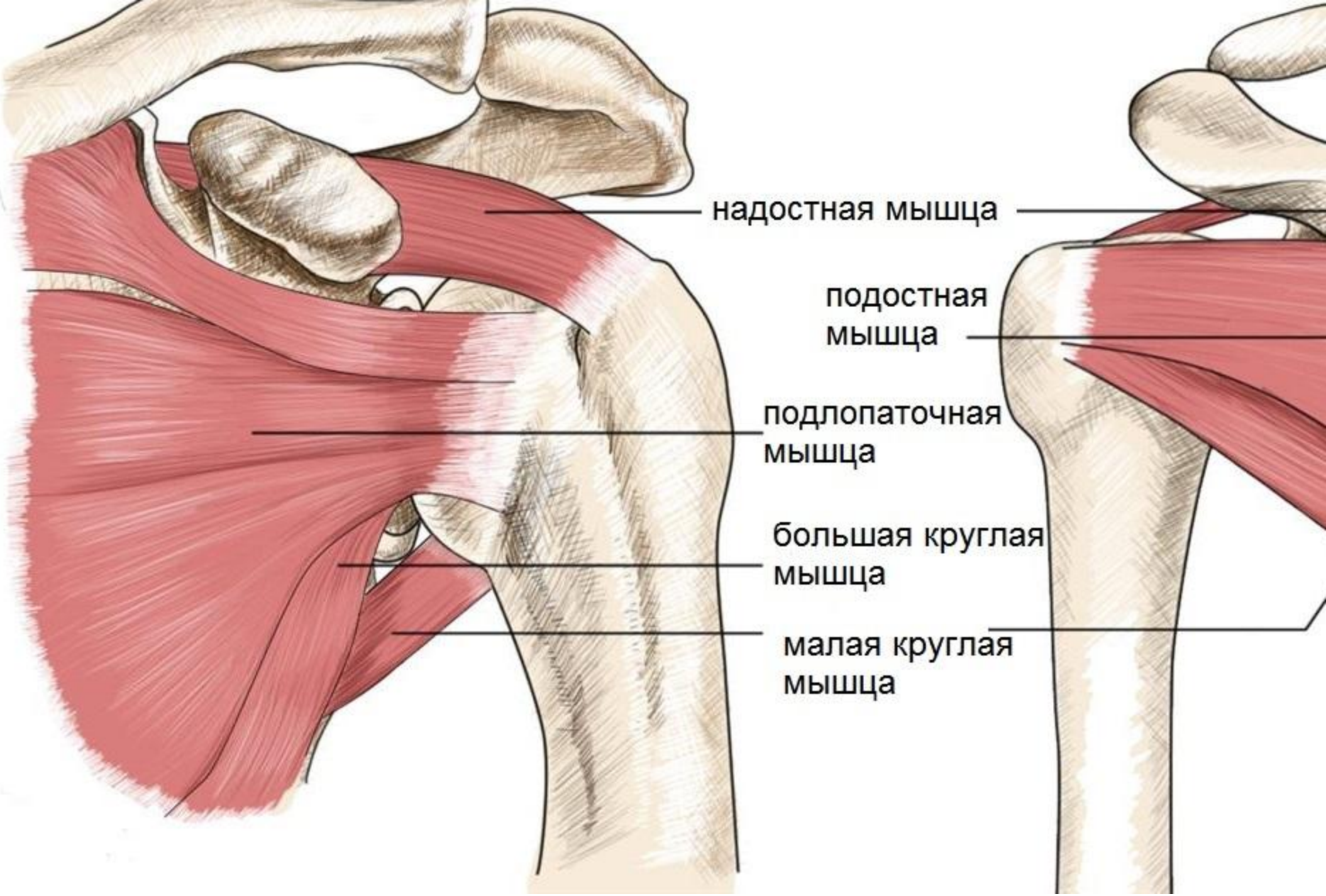
надостная мышца
подостная мышца
подлопаточная мышца
большая круглая мышца
малая круглая мышца

Акромион
Сумка
Коркоакромиальная связка
Ключица
Клювовидный отросток
Подакромиальное пространство
Надостная вращательная манжета плеча
Сухожилие длинной головки бицепса
Лопатка

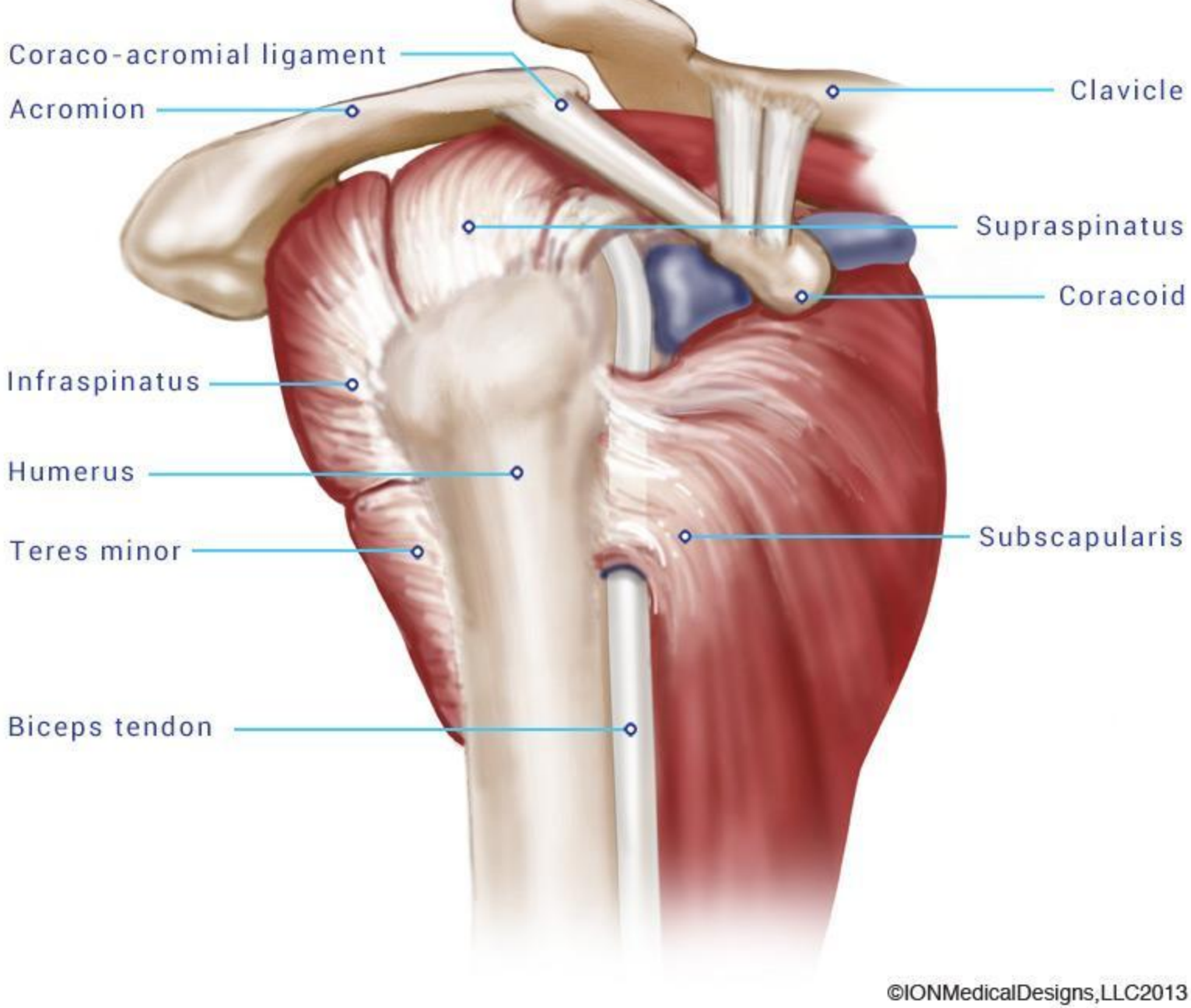
Coraco-acromial ligament
Acromion
Clavicle
Supraspinatus
Coracoid
Infraspinatus
Humerus
Teres minor
Subscapularis
Biceps tendon
©IONMedicalDesigns,LLC2013

Ротаторная манжета плечевого сустава

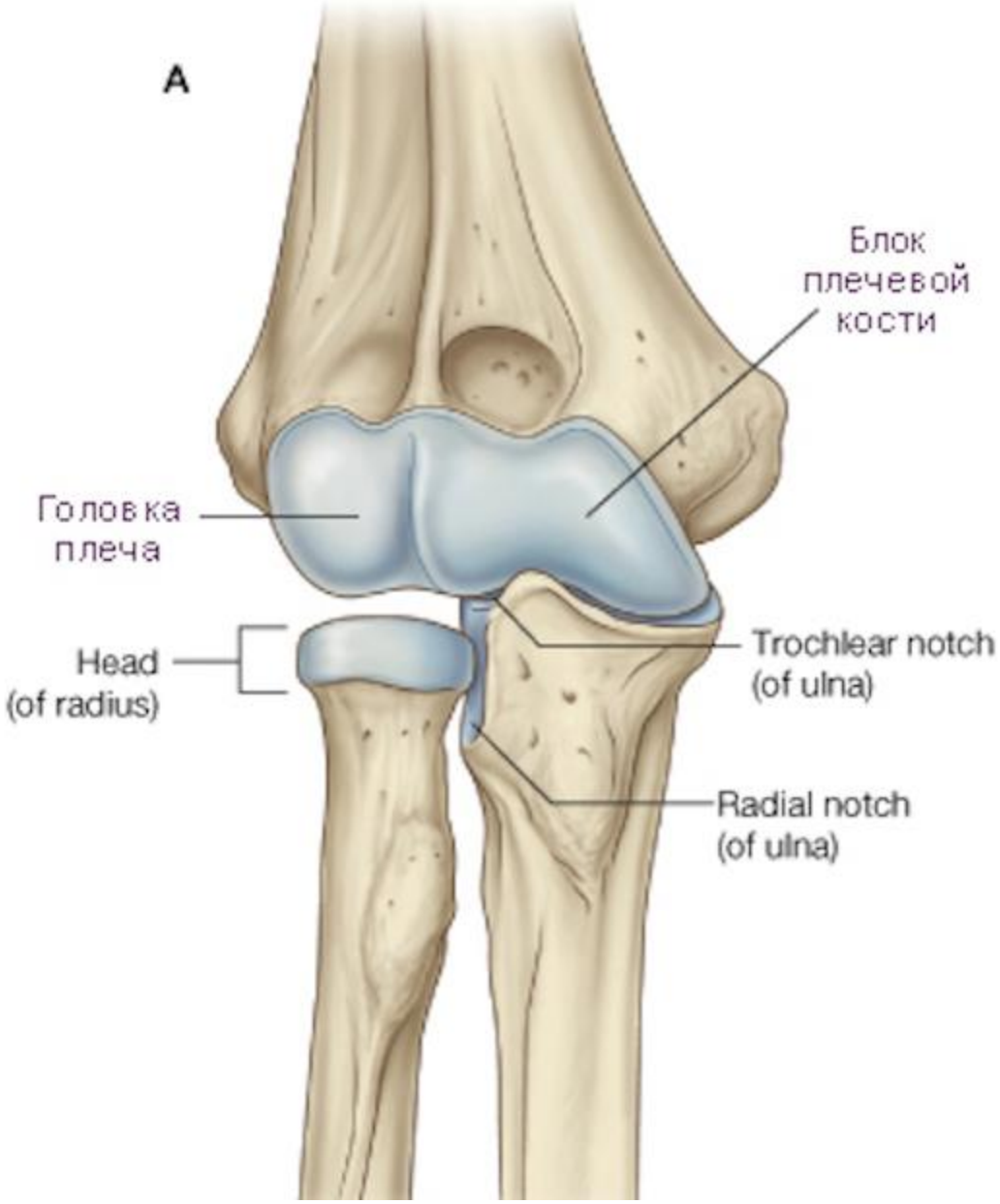
A
Блок плечевой кости
Головка плеча
Head (of radius)
Trochlear notch (of ulna)
Radial notch (of ulna)

B
Flexion

Локтевой сустав

1 - суставная капсула
2 - локтевая коллатеральная связка
3 - косая хорда
4 - локтевая кость
5 - лучевая кость
6 - сухожилие двуглавой мышцы плеча
7 - кольцевая связка лучевой кости
8 - лучевая коллатеральная связка
9 - плечевая кость

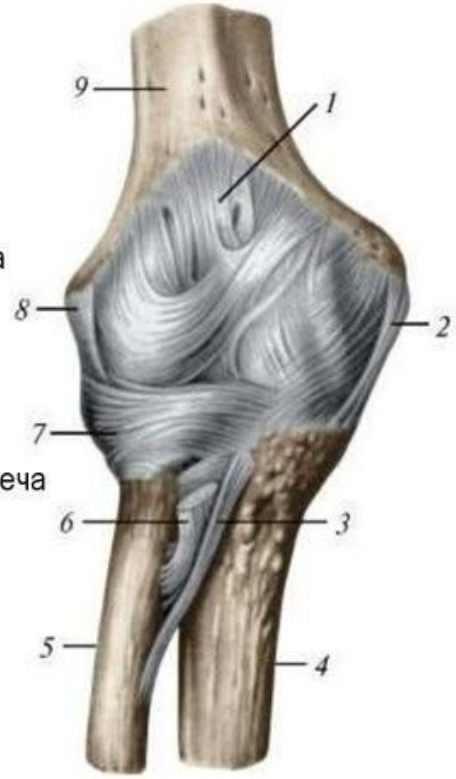

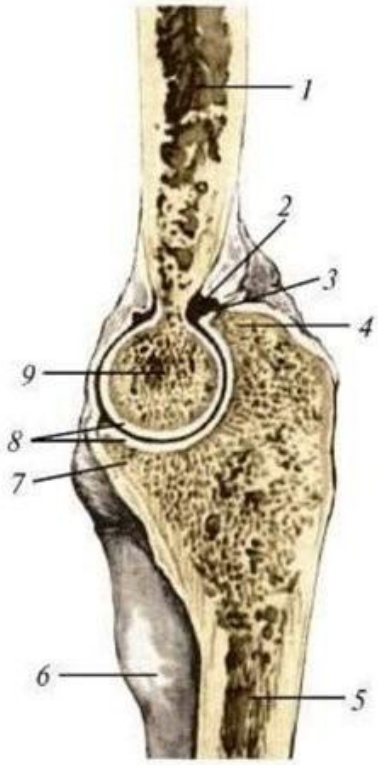

1 - плечевая кость
2 - суставная полость
3 - суставная капсула
4 - локтевой отросток
5 - локтевая кость
6 - лучевая кость
7 - венечный отросток
8 - суставной хрящ
9 - блок плечевой кости

А - капсула и связки локтевого сустава

Б - сустав вскрыт сагиттальным разрезом, вид с медиальной стороны

Передняя поверхность
Плечевая кость
Локтевая кость
Лучевая кость

Задняя поверхность
Плечевая кость
Локтевой отросток
Лучевая кость
Локтевая кость

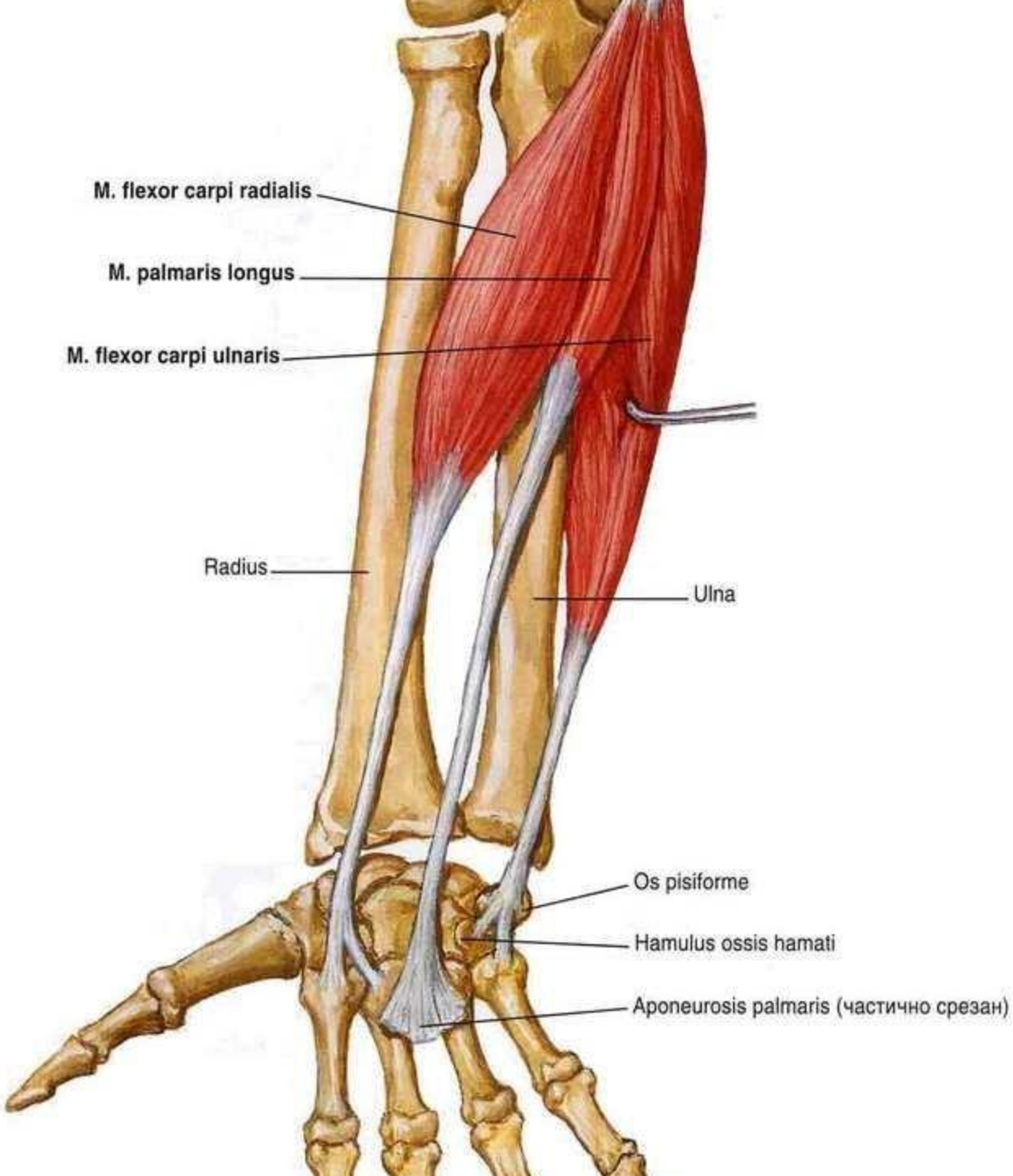
M. flexor carpi radialis
M. palmaris longus
M. flexor carpi ulnaris
Radius
Ulna
Os pisiforme
Hamulus ossis hamati
Aponeurosis palmaris (частично срезан)

Мышцы предплечья. Передняя группа

- *Плечелучевая мышца*
- *Круглый пронатор*
- *Лучевой сгибатель запястья*
- *Длинная ладонная мышца*
- *Локтевой сгибатель запястья*
- *Поверхностный сгибатель пальцев*
- *Глубокий сгибатель пальцев*
- *Длинный сгибатель большого пальца*
- *Квадратный пронатор*

Функция: сгибают и пронируют кисть, сгибают пальцы

мышцы плеча

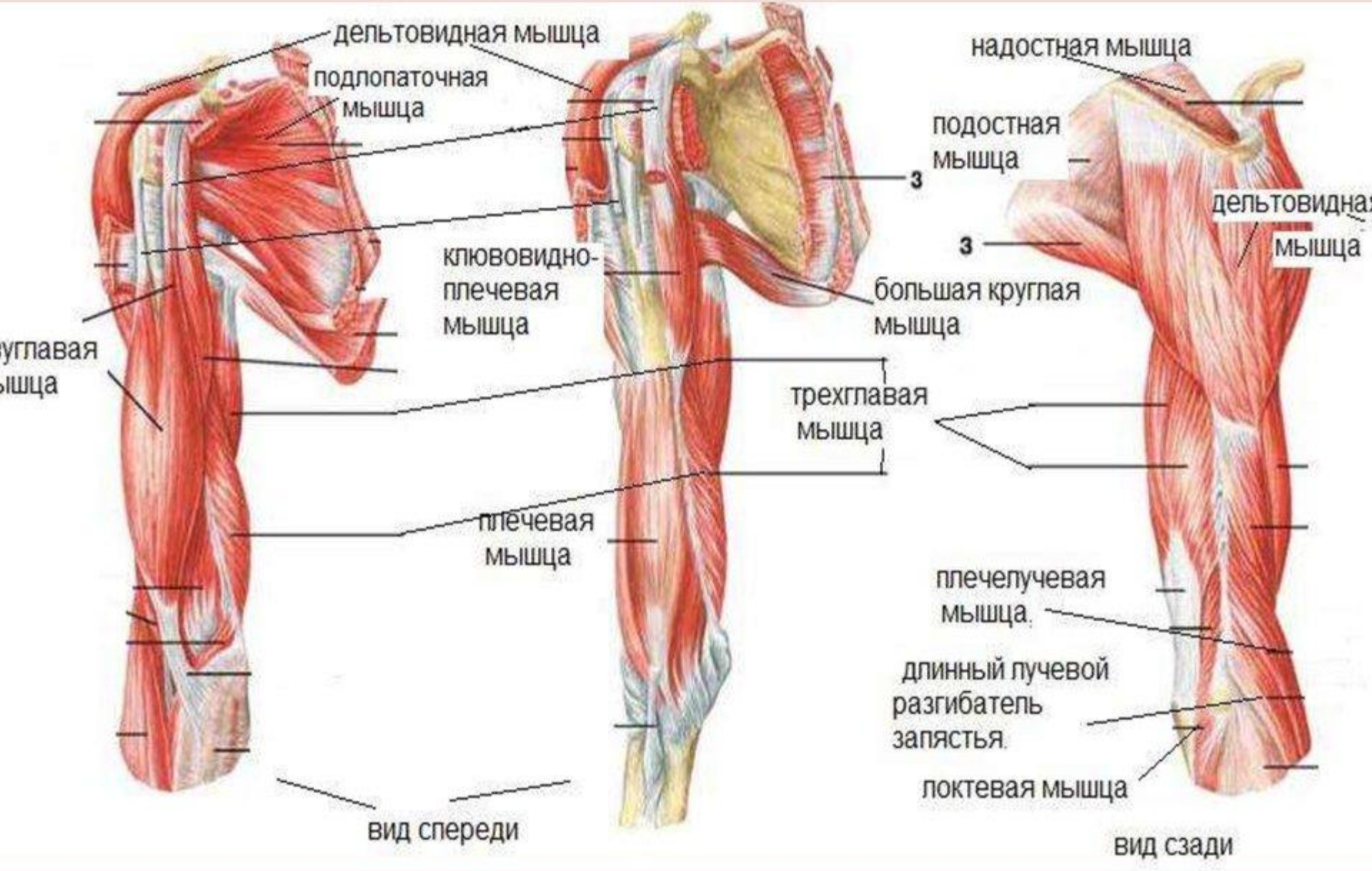
дельтовидная мышца
подлопаточная мышца
клювовидно-плечевая мышца
углавая ышца
плечевая мышца
вид спереди
3
надостная мышца
подостная мышца
3
дельтовидная мышца
большая круглая мышца
трехглавая мышца
плечелучевая мышца
длинный лучевой разгибатель запястья
локтевая мышца
вид сзади

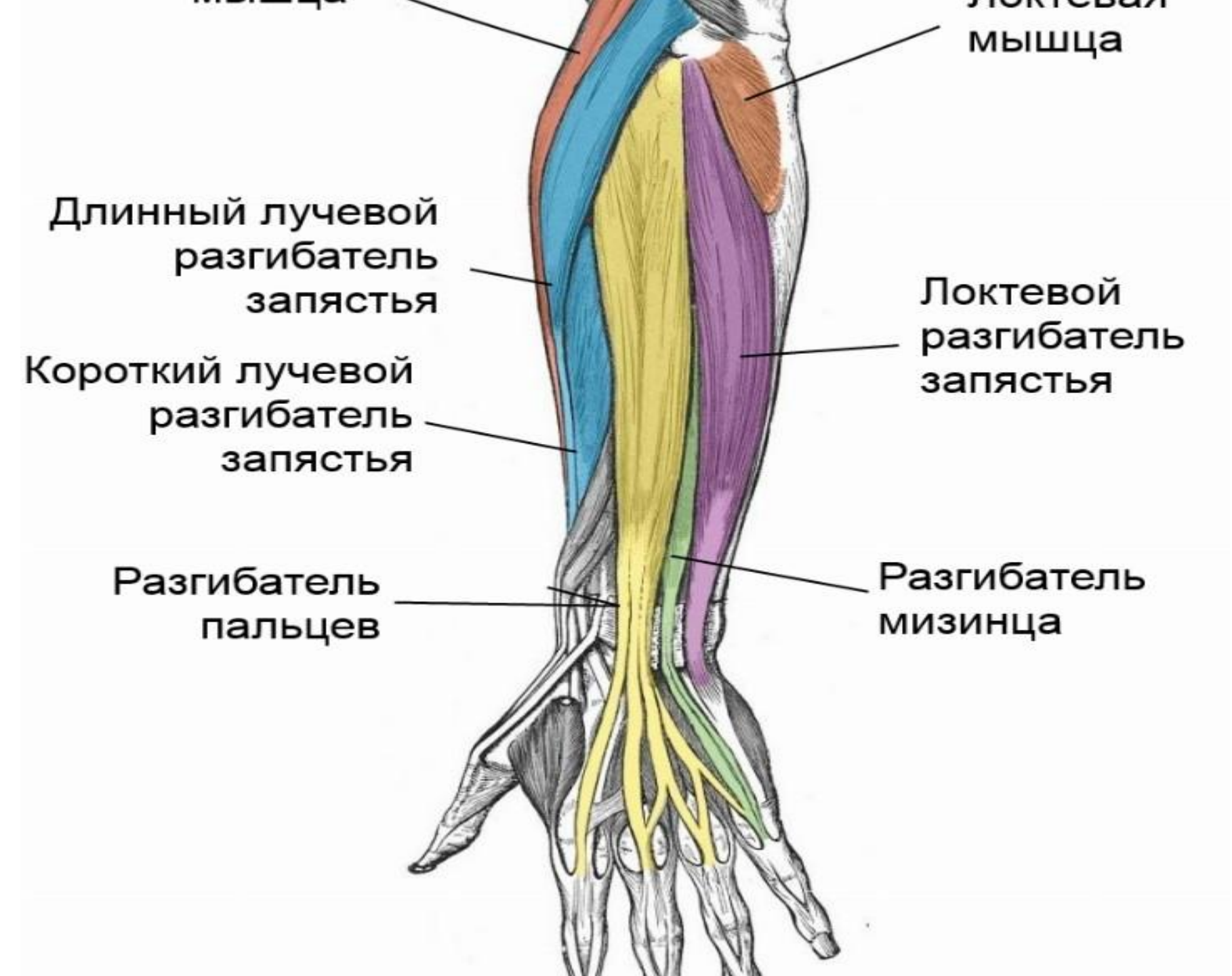
мышца
Локтевая
мышца
Длинный лучевой
разгибатель
запястья
Локтевой
разгибатель
запястья
Короткий лучевой
разгибатель
запястья
Разгибатель
пальцев
Разгибатель
мизинца

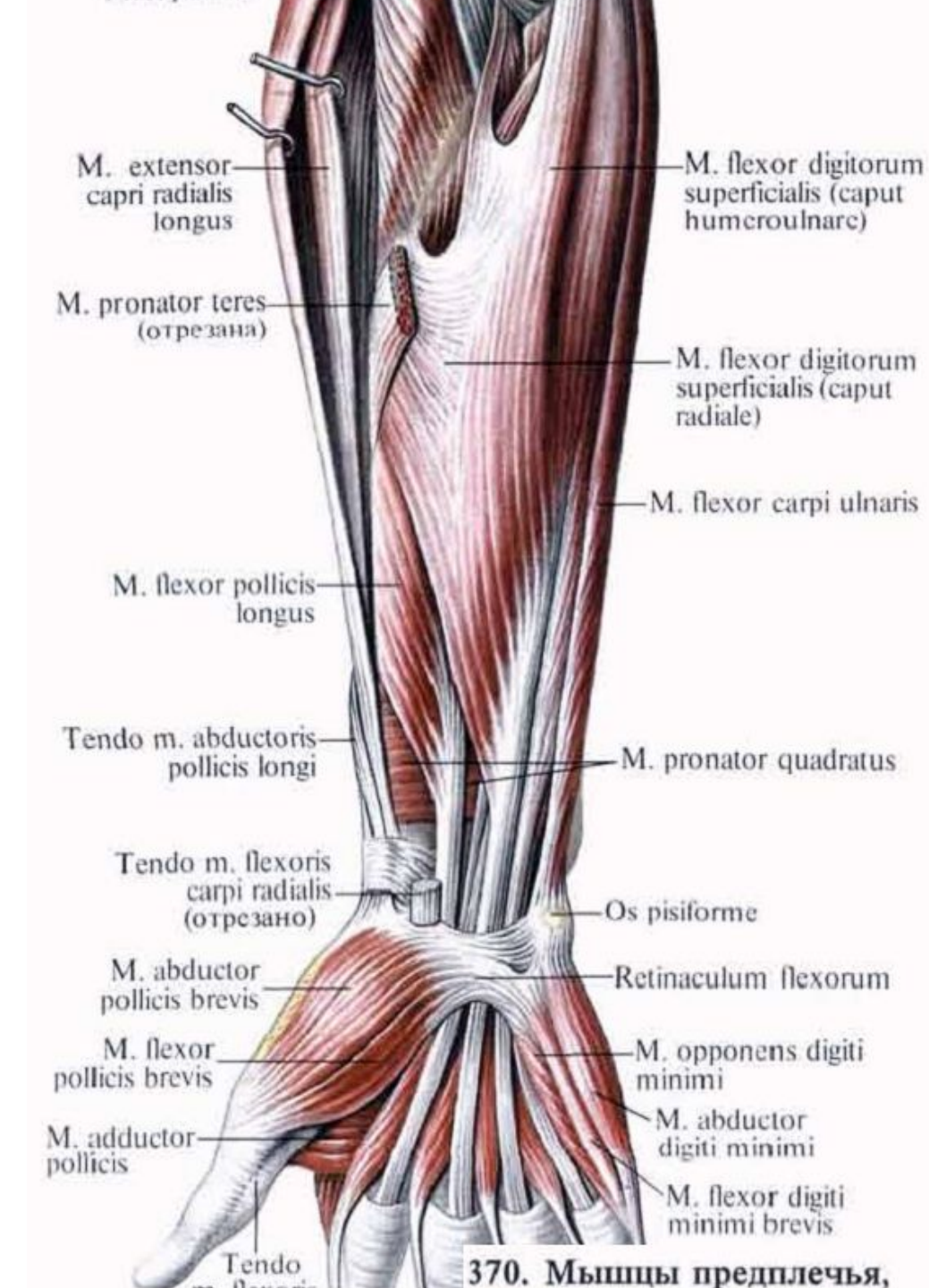

370. Мышцы предплечья,

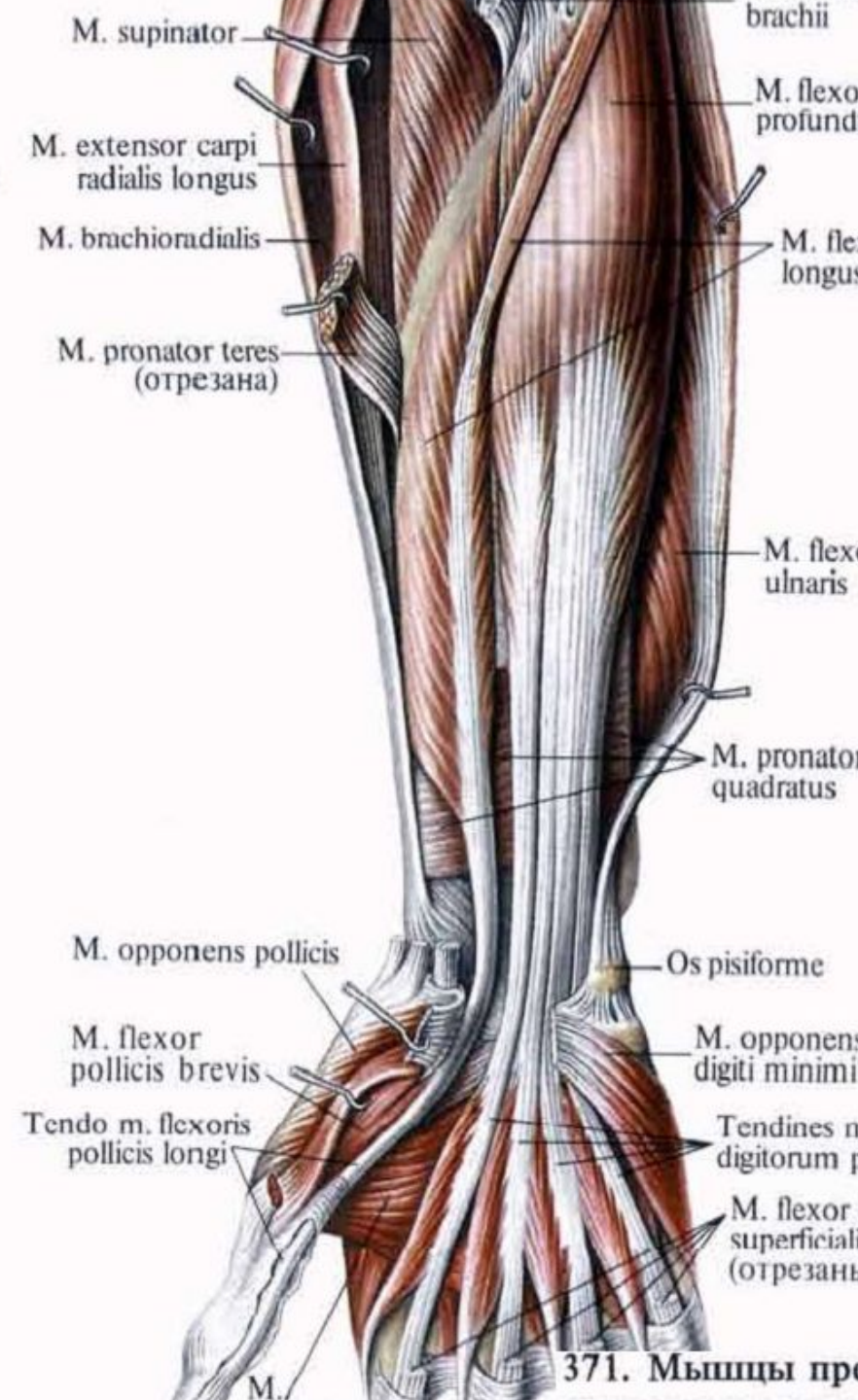

371. Мышцы пр

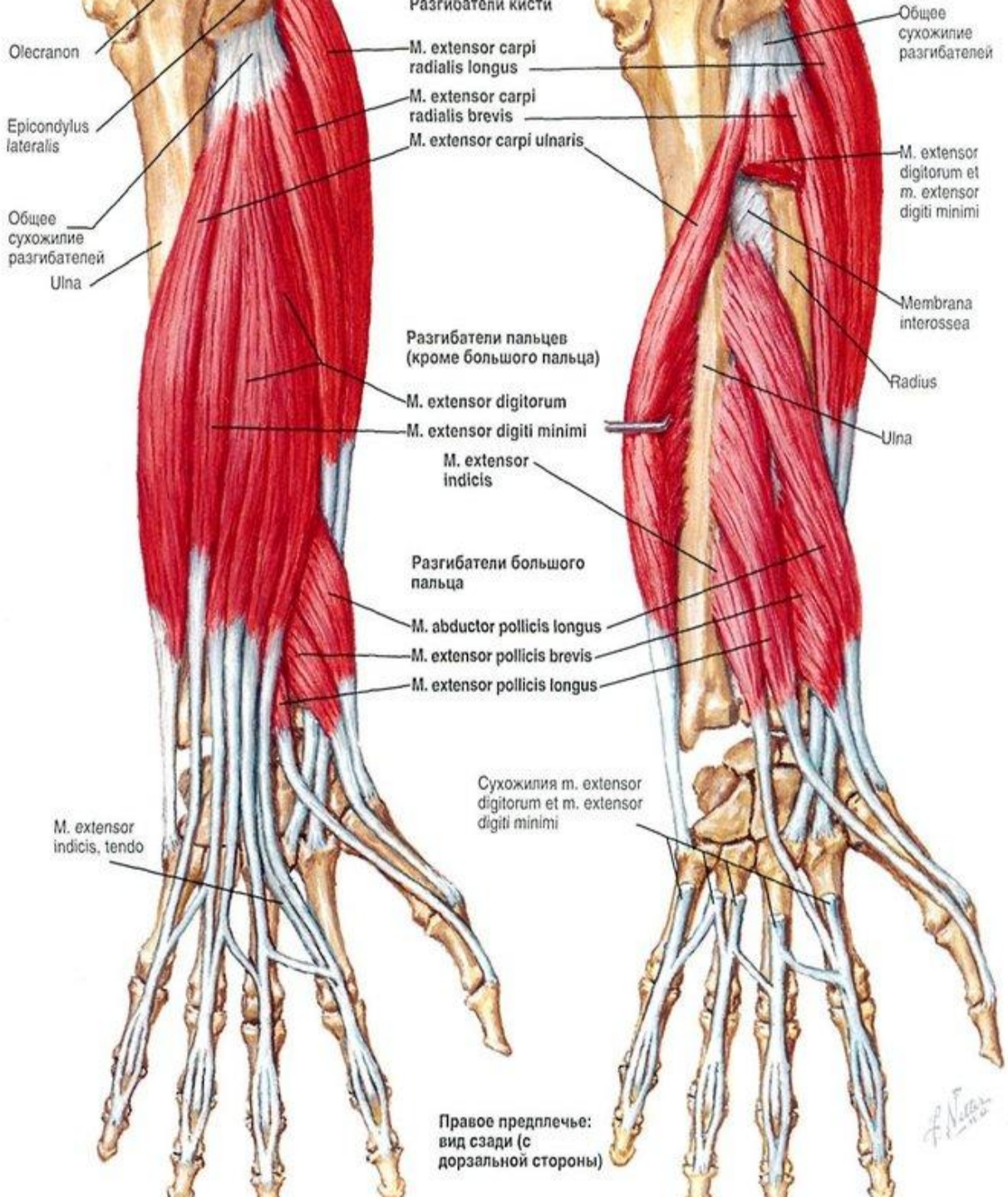

Правое предплечье: вид сзади (с дорзальной стороны)

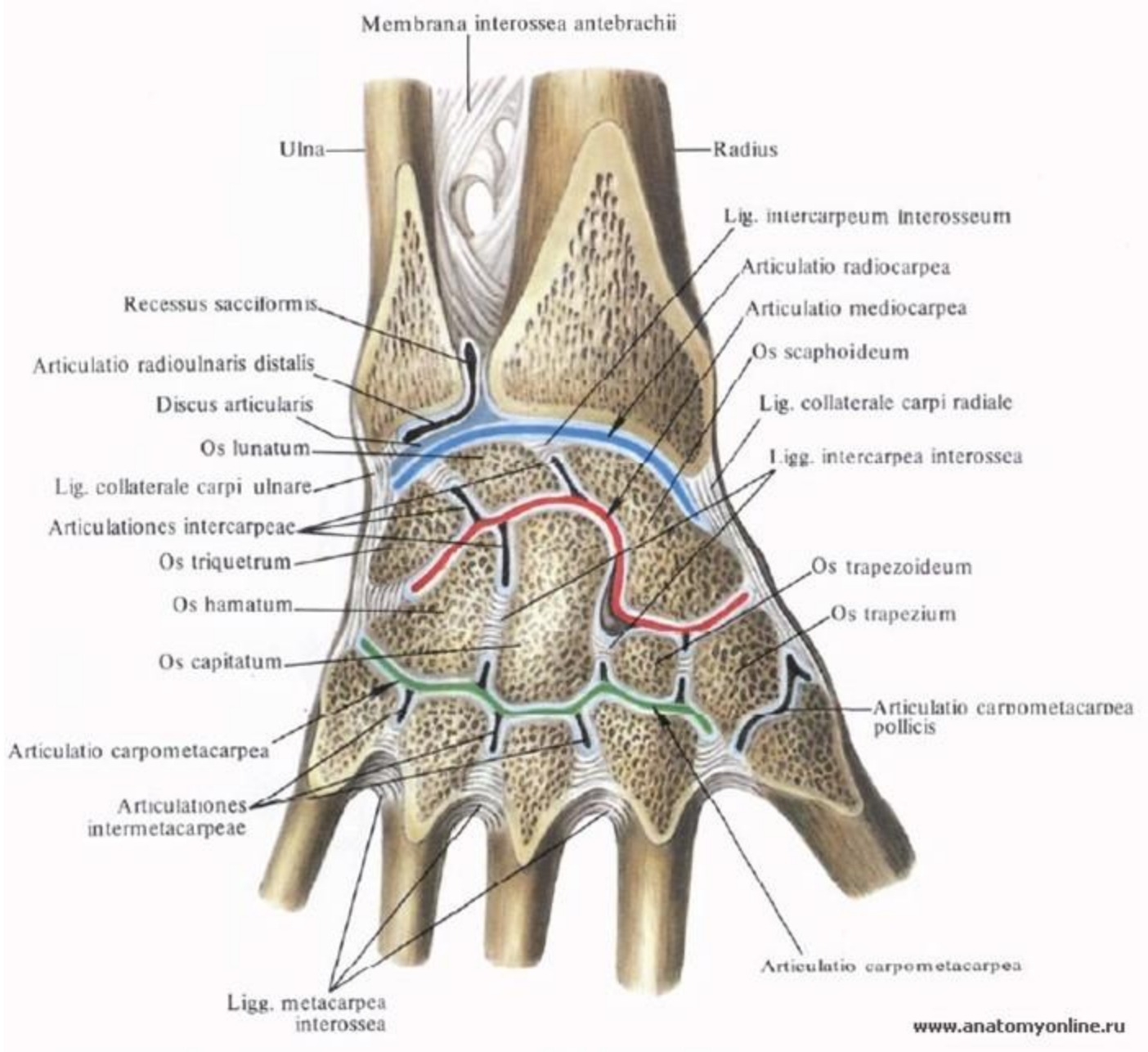
Membrana interossea antebrachii
Ulna
Radius
Lig. intercarpeum interosseum
Articulatio radiocarpea
Articulatio mediocarpea
Os scaphoideum
Lig. collaterale carpi radiale
Ligg. intercarpea interossea
Recessus sacciformis
Articulatio radioulnaris distalis
Discus articularis
Os lunatum
Lig. collaterale carpi ulnare
Articulationes intercarpeae
Os triquetrum
Os hamatum
Os capitatum
Os trapezoideum
Os trapezium
Articulatio carpometacarpea pollicis
Articulatio carpometacarpea
Articulationes intermetacarpeae
Ligg. metacarpea interossea
Articulatio carpometacarpea
www.anatomyonline.ru

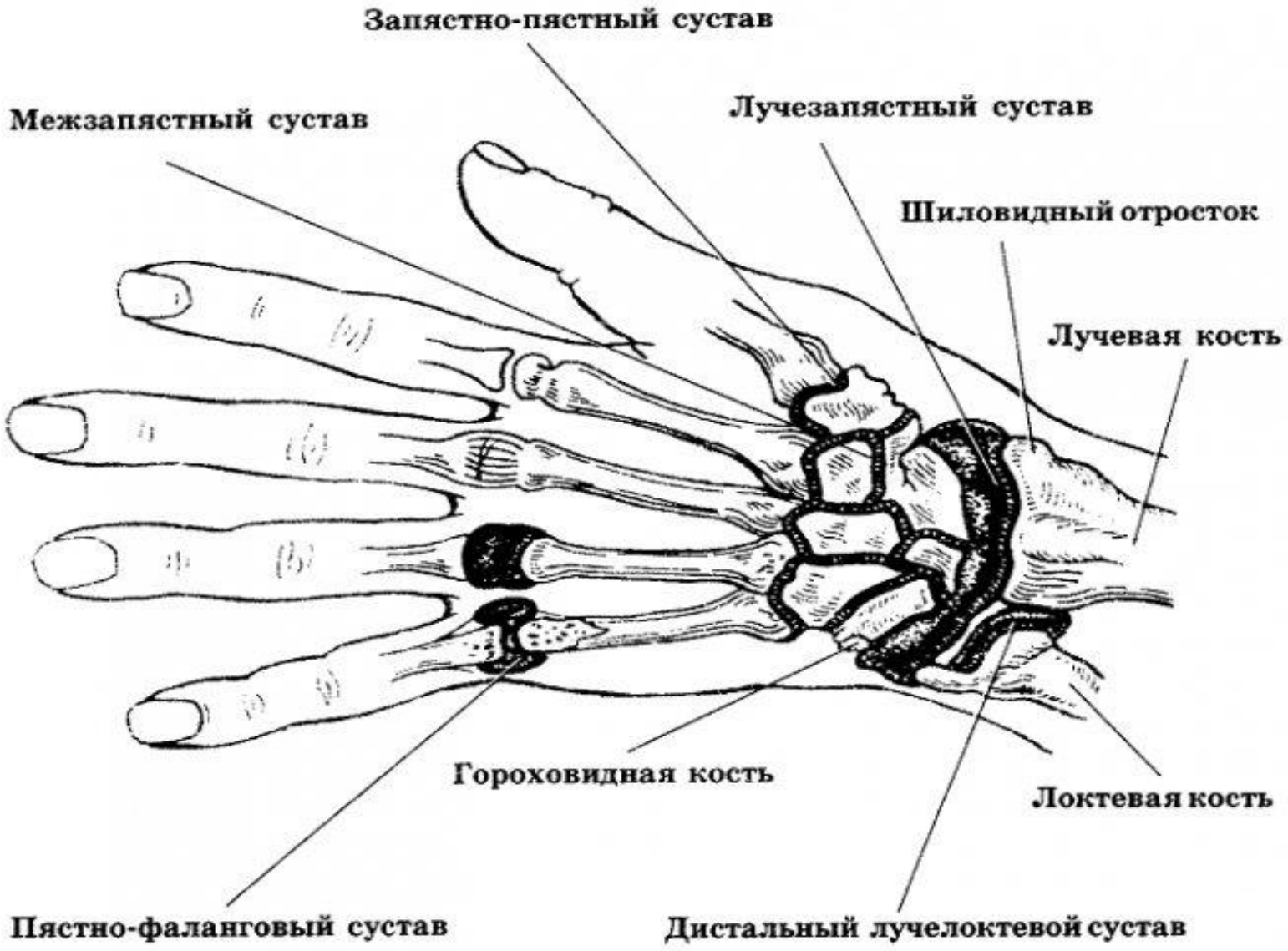
Запястно-пястный сустав
Межзапястный сустав
Лучезапястный сустав
Шиловидный отросток
Лучевая кость
Гороховидная кость
Локтевая кость
Пястно-фаланговый сустав
Дистальный лучелоктевой сустав

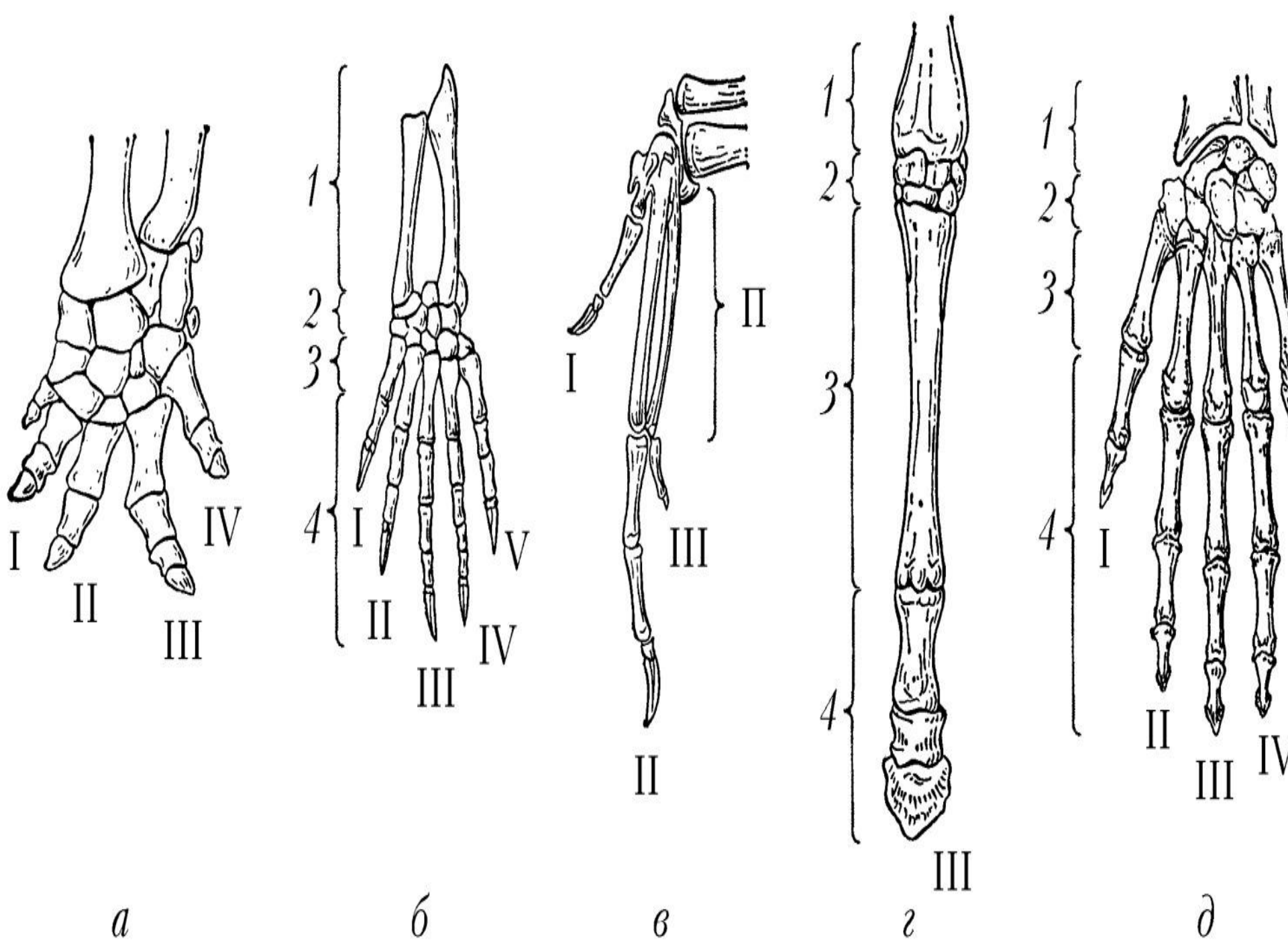
I
II
III
IV
1
2
3
4
I
II
III
IV
V
I
II
III
II
1
2
3
4
III
1
2
3
4
I
II
III
IV
а
б
в
г
д

Кости кисти (ладонная поверхность)

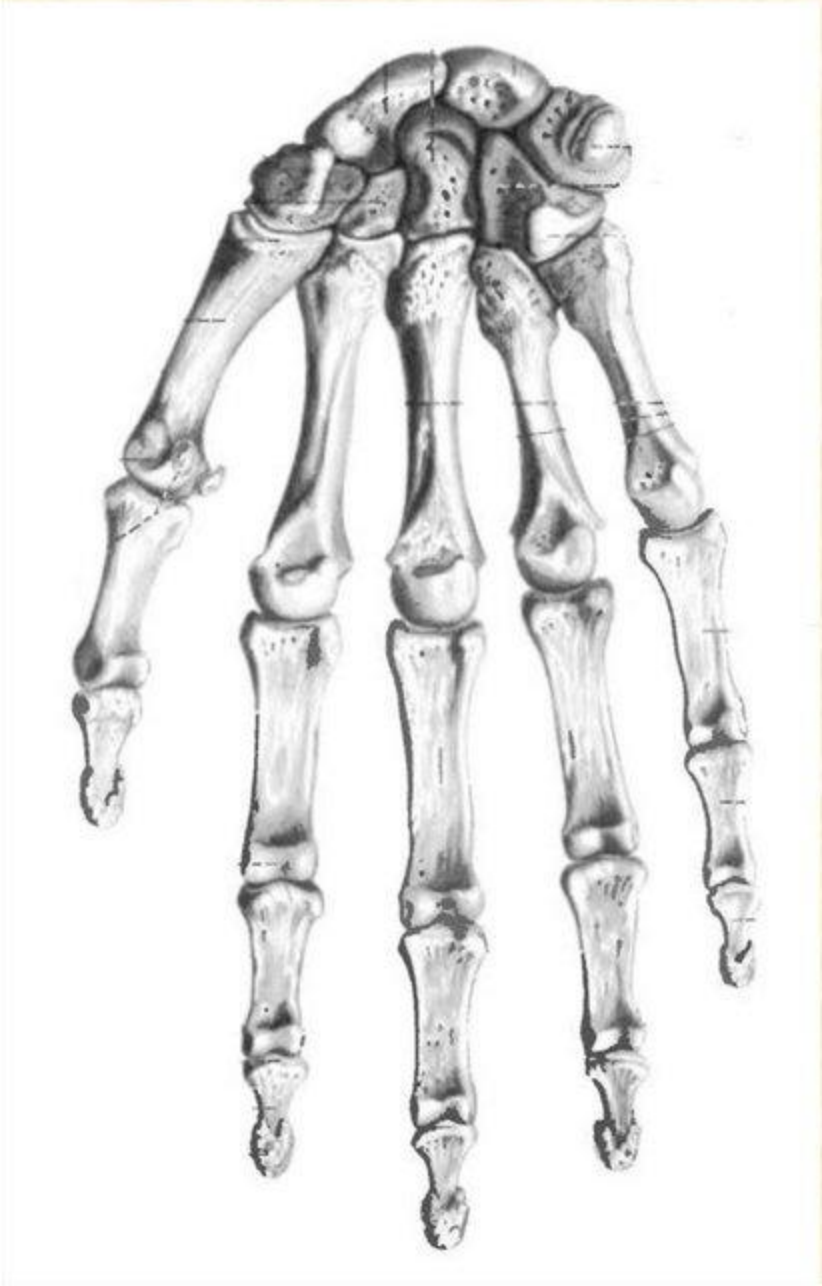

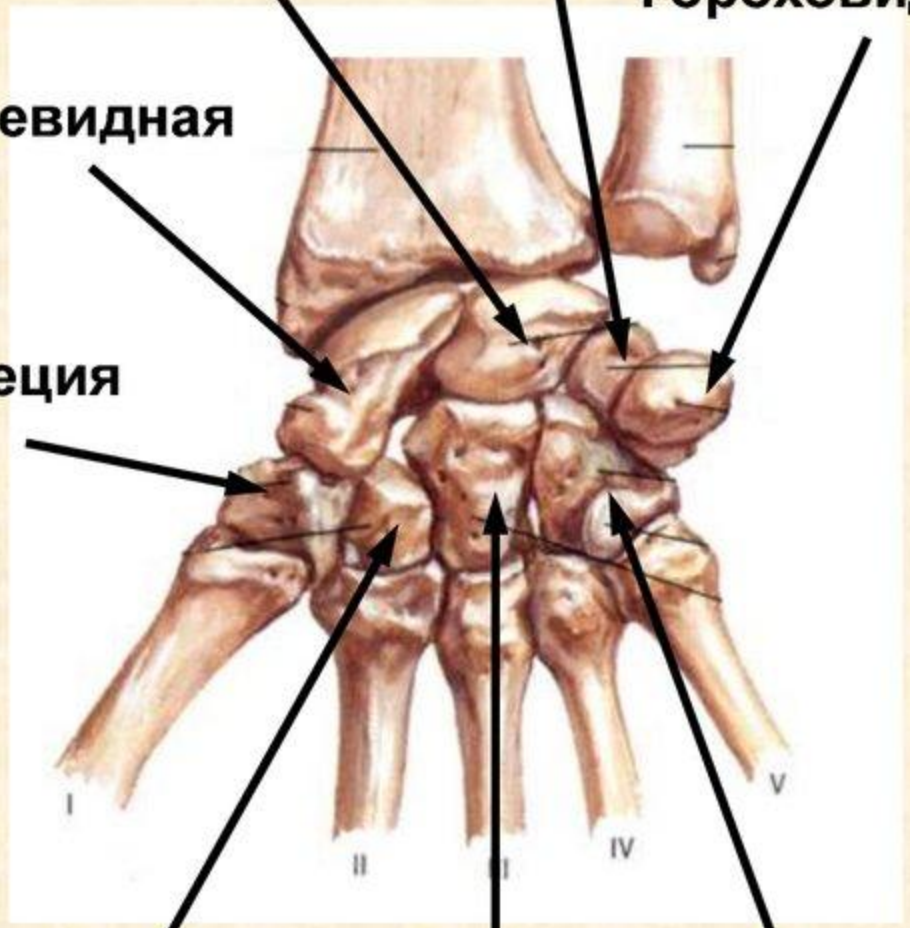

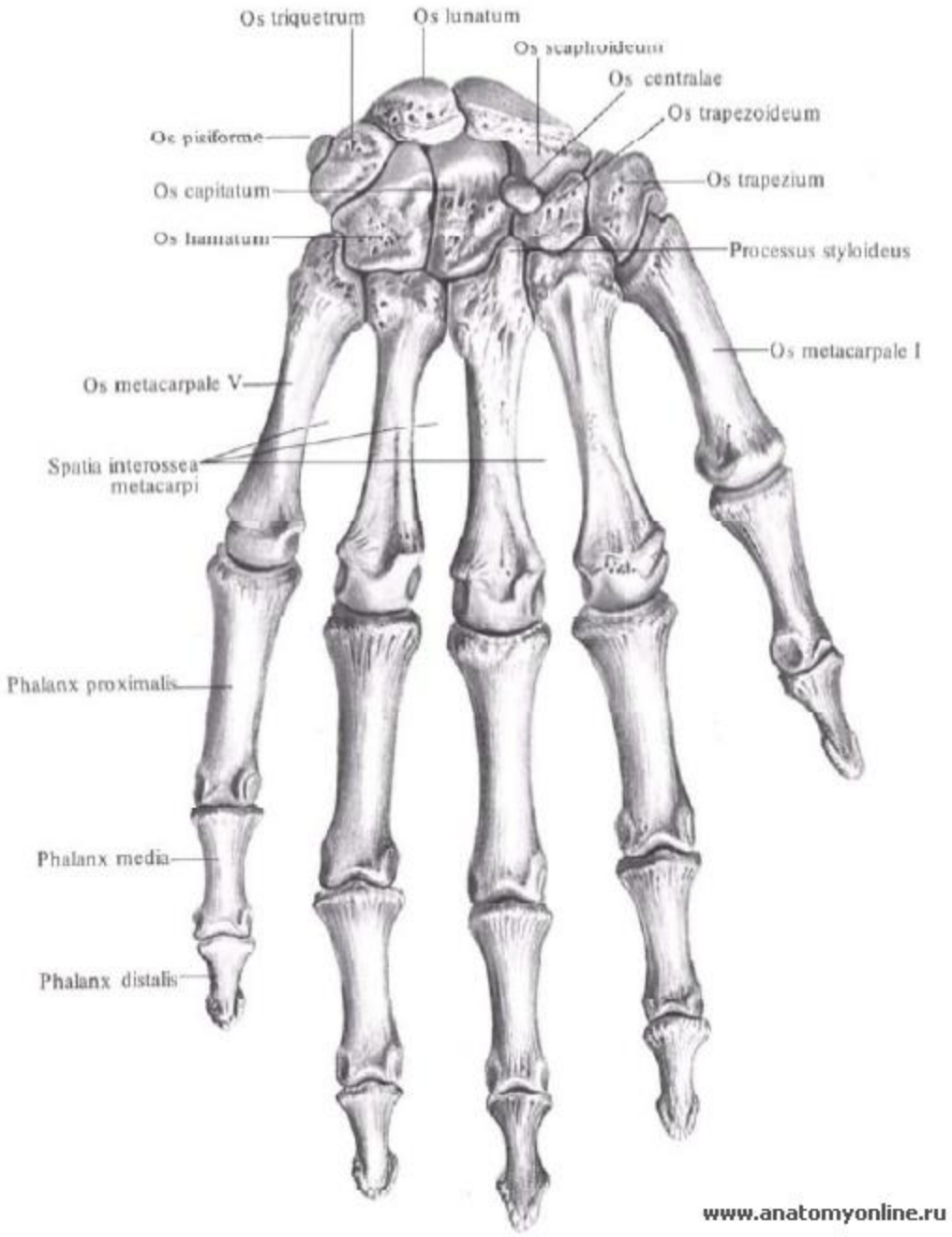

www.anatomyonline.ru

Кости кисти

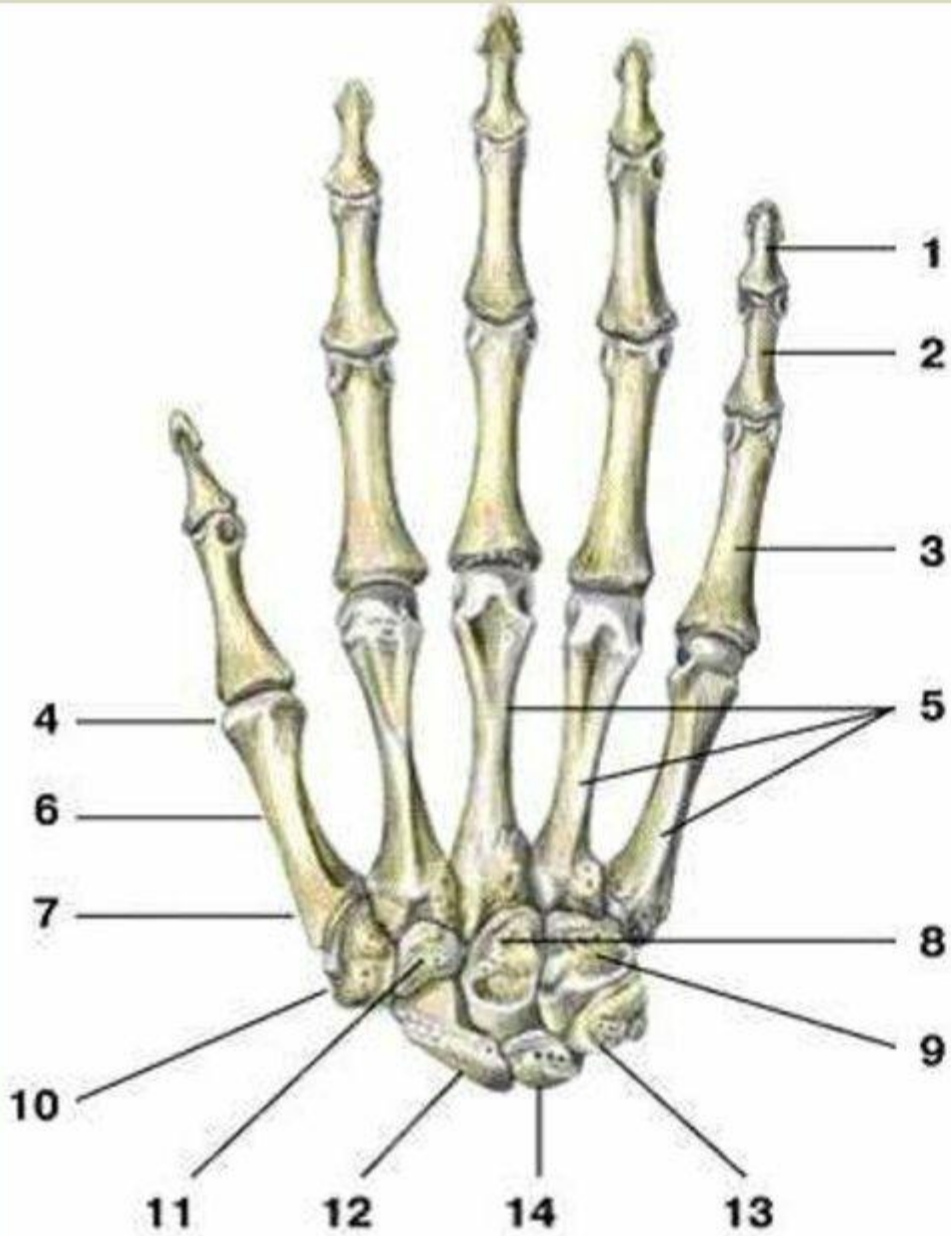

1 — дистальная фаланга;
2 — средняя фаланга;
3 — проксимальная фала
4 — головка пястной кост
5 — пястные кости;
6 — тело пястной кости;
7 — основание пястной к
8 — головчатая кость;
9 — крючковидная кость;
10 — кость-трапеция;
11 — трапециевидная ко
12 — ладьевидная кость;
13 — трехгранная кость;
14 — полулунная кость

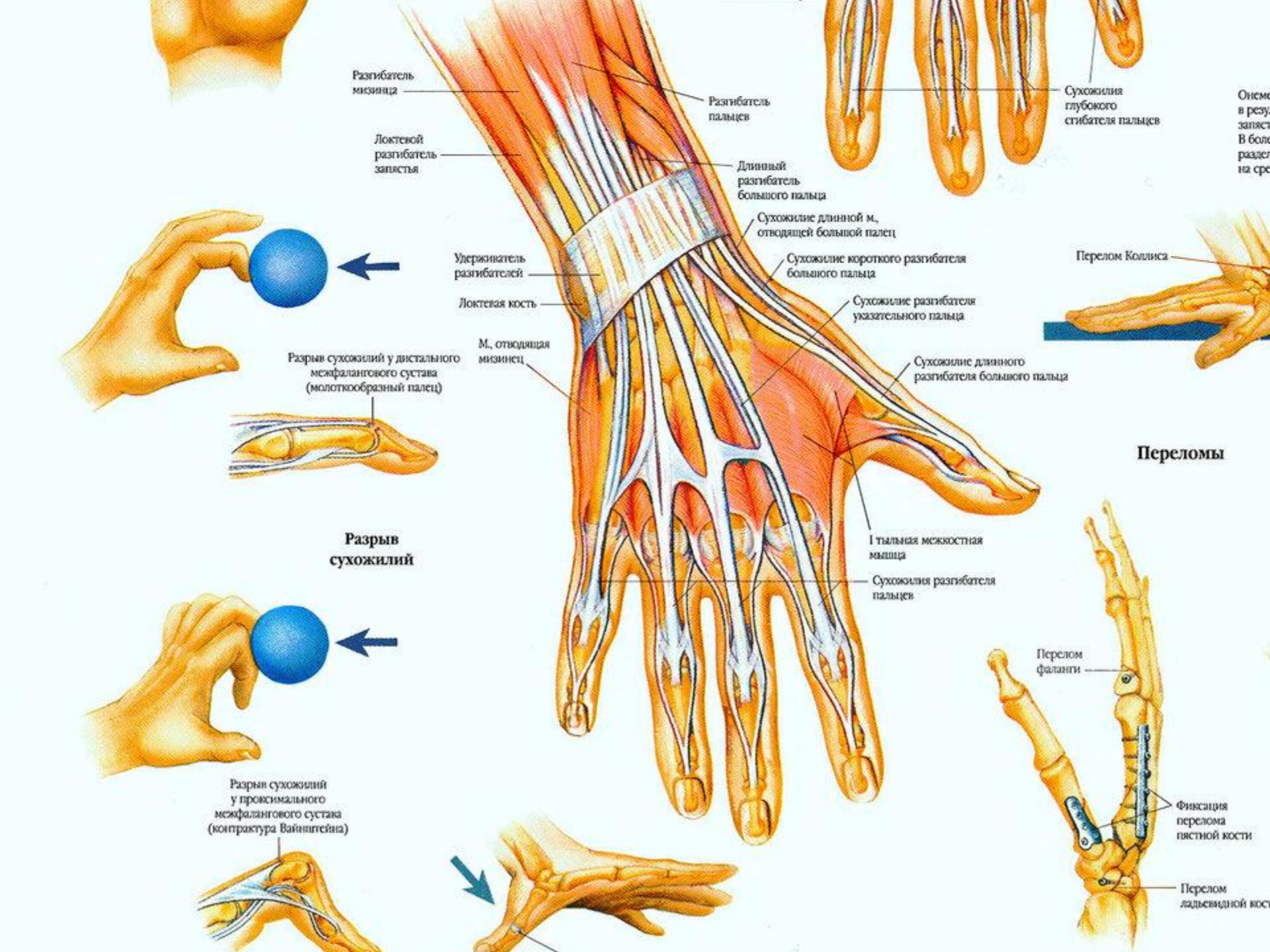
Разгибатель мизинца
Разгибатель пальцев
Сухожилия глубокого сгибателя пальцев
Локтевой разгибатель запястья
Длинный разгибатель большого пальца
Сухожилие длинной м., отводящей большой палец
Удерживатель разгибателей
Сухожилие короткого разгибателя большого пальца
Локтевая кость
Сухожилие разгибателя указательного пальца
М., отводящая мизинец
Сухожилие длинного разгибателя большого пальца
I тыльная межкостная мышца
Сухожилия разгибателя пальцев
Перелом Коллиса
Разрыв сухожилий у дистального межфалангового сустава (молоткообразный палец)
Переломы
Разрыв сухожилий
Перелом фаланги
Фиксация перелома пястной кости
Разрыв сухожилий у проксимального межфалангового сустава (контрактура Вайнштейна)
Перелом ладьевидной кости

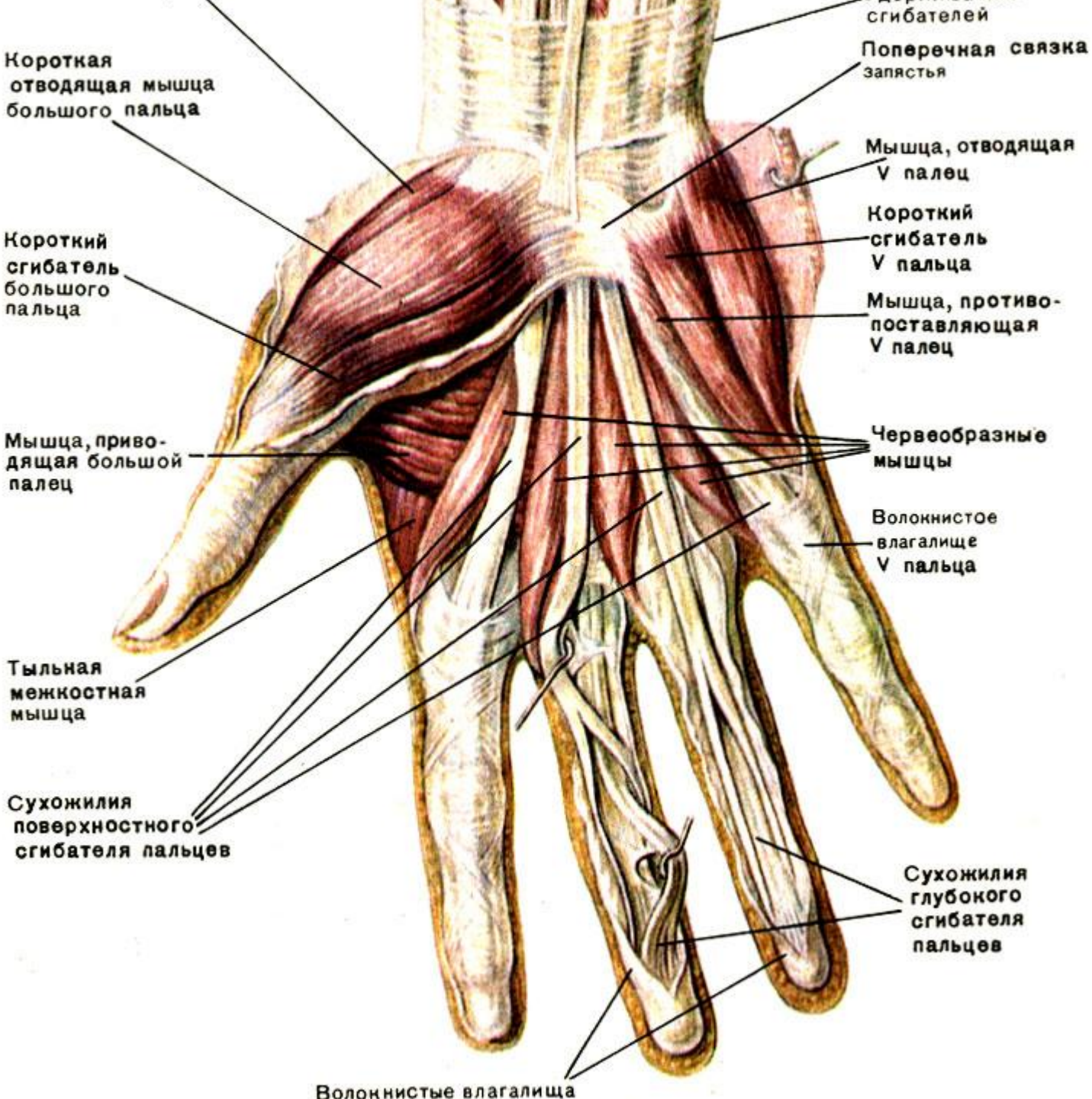
сгибателей
Поперечная связка запястья
Короткая отводящая мышца большого пальца
Мышца, отводящая V палец
Короткий сгибатель V пальца
Короткий сгибатель большого пальца
Мышца, противопоставляющая V палец
Мышца, приводящая большой палец
Червеобразные мышцы
Волокнистое влагалище V пальца
Тыльная межкостная мышца
Сухожилия поверхностного сгибателя пальцев
Сухожилия глубокого сгибателя пальцев
Волокнистые влагалища

СЛОЙ I

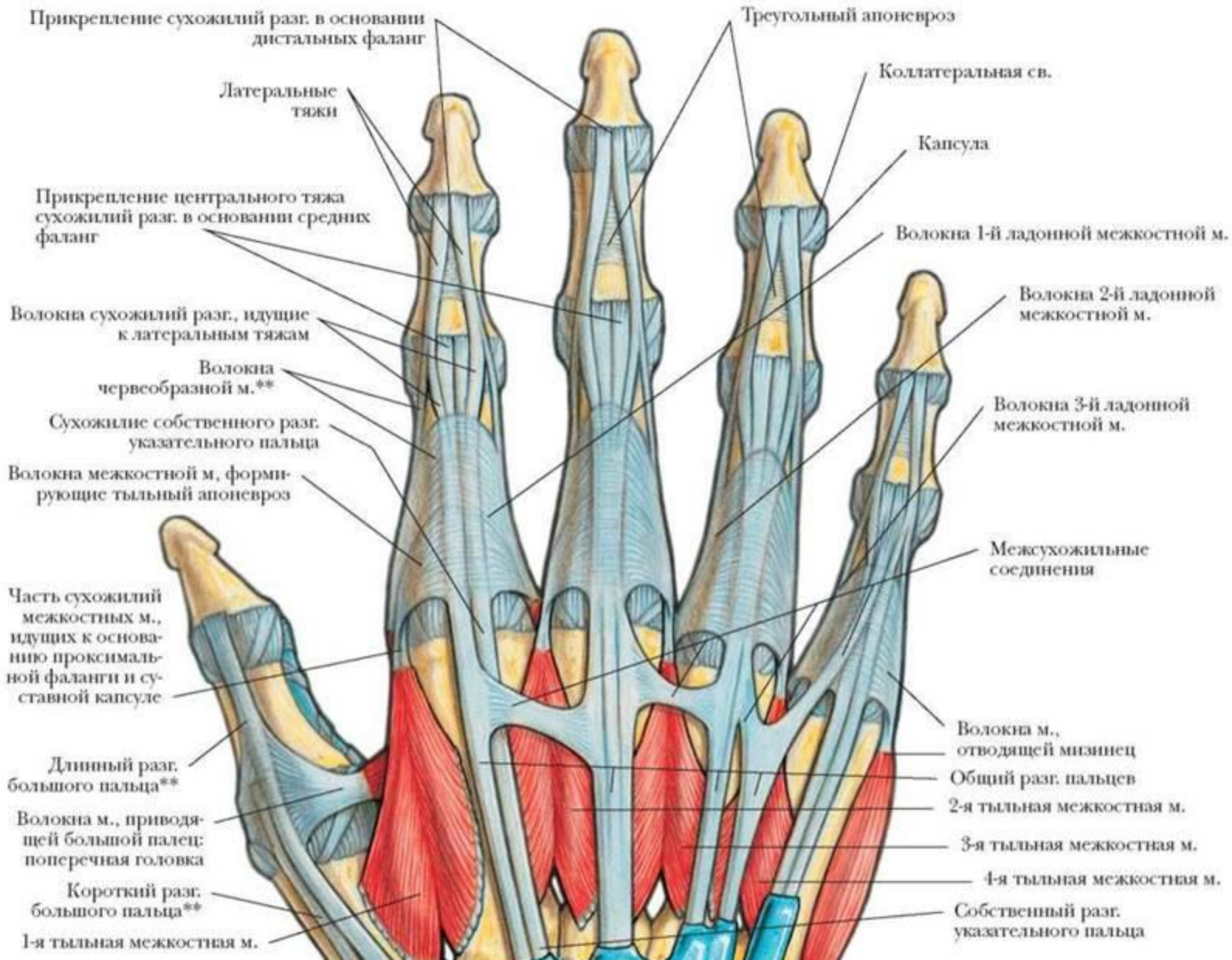
Прикрепление сухожилий разг. в основании дистальных фаланг
Треугольный апоневроз
Латеральные тяжи
Коллатеральная св.
Капсула
Прикрепление центрального тяжа сухожилий разг. в основании средних фаланг
Волокна 1-й ладонной межкостной м.
Волокна 2-й ладонной межкостной м.
Волокна сухожилий разг., идущие к латеральным тяжам
Волокна червеобразной м.**
Волокна 3-й ладонной межкостной м.
Сухожилие собственного разг. указательного пальца
Волокна межкостной м, формирующие тыльный апоневроз
Межсухожильные соединения
Часть сухожилий межкостных м., идущих к основанию проксимальной фаланги и суставной капсуле
Волокна м., отводящей мизинец
Общий разг. пальцев
Длинный разг. большого пальца**
2-я тыльная межкостная м.
Волокна м., приводящей большой палец: поперечная головка
3-я тыльная межкостная м.
4-я тыльная межкостная м.
Короткий разг. большого пальца**
Собственный разг. указательного пальца
1-я тыльная межкостная м.

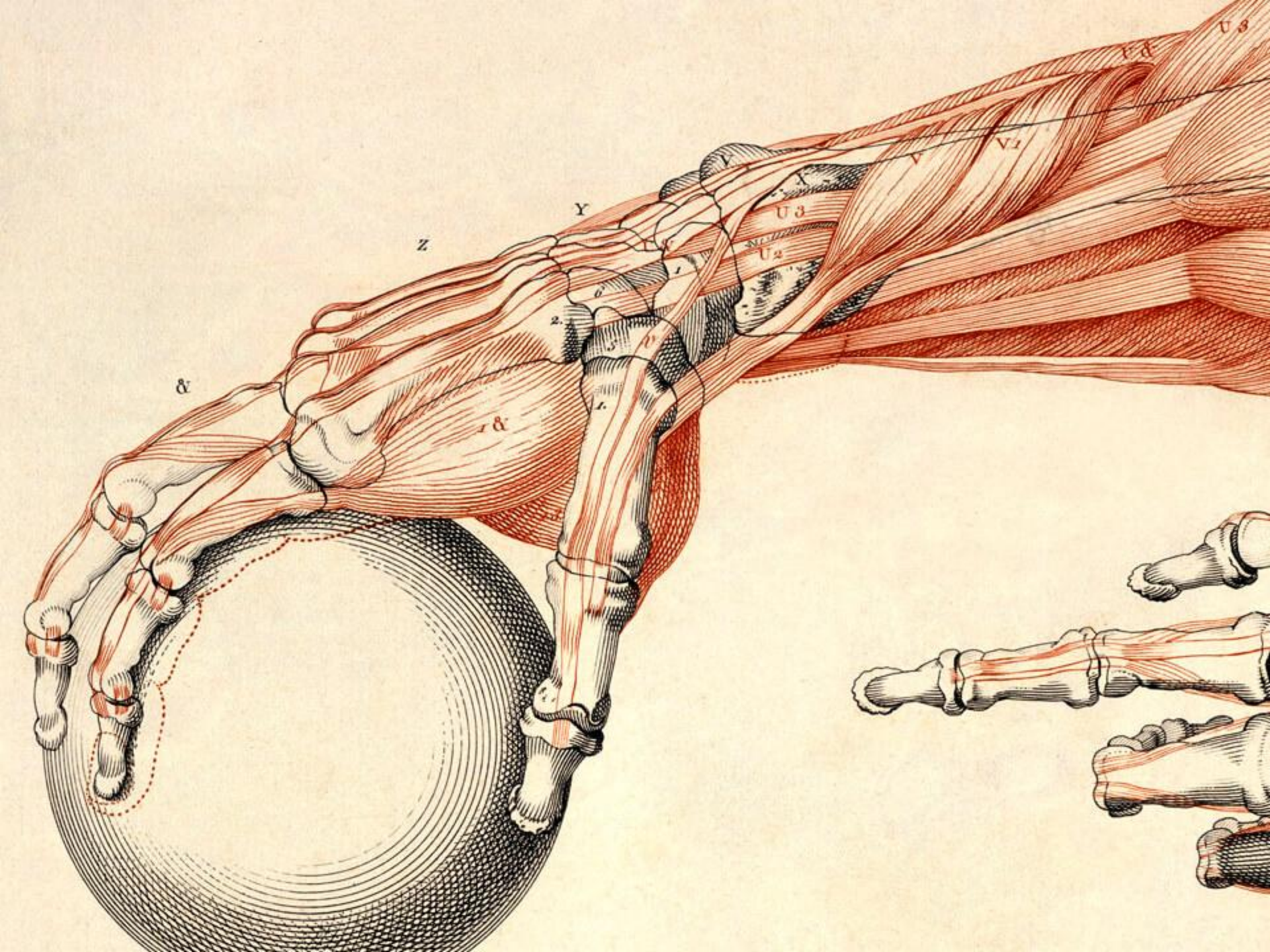
Z
Y
&
U 3
U 2
V
V 2
V &
U 3
1 &
2.
6
1
3
b
L.

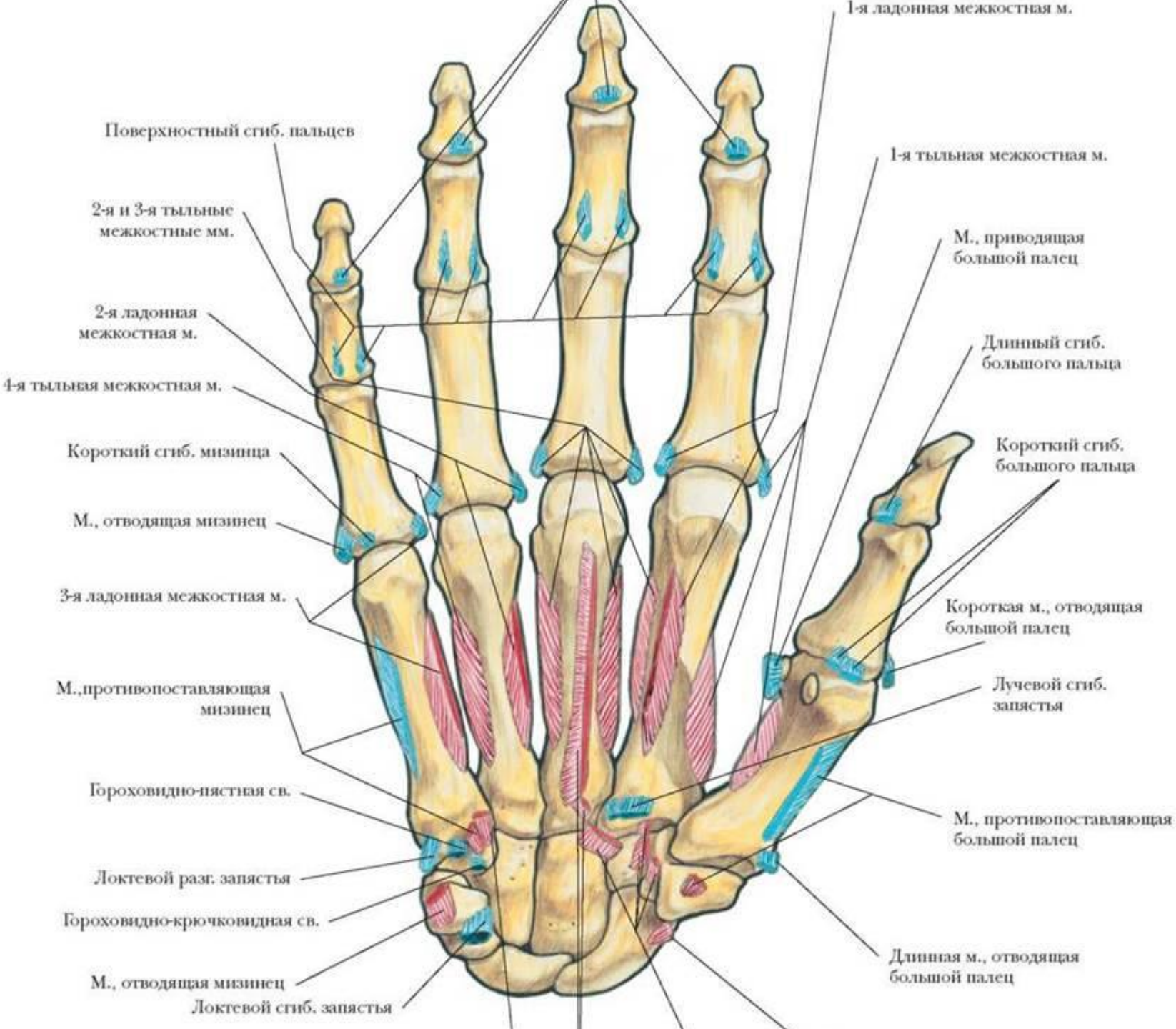
1-я ладонная межкостная м.
Поверхностный сгиб. пальцев
1-я тыльная межкостная м.
2-я и 3-я тыльные межкостные мм.
М., приводящая большой палец
2-я ладонная межкостная м.
Длинный сгиб. большого пальца
4-я тыльная межкостная м.
Короткий сгиб. мизинца
Короткий сгиб. большого пальца
М., отводящая мизинец
3-я ладонная межкостная м.
Короткая м., отводящая большой палец
М.,противопоставляющая мизинец
Лучевой сгиб. запястья
Гороховидно-пястная св.
М., противопоставляющая большой палец
Локтевой разг. запястья
Гороховидно-крючковидная св.
Длинная м., отводящая большой палец
М., отводящая мизинец
Локтевой сгиб. запястья

Синовиальные влагалища -

предотвращают трение сухожилий о кость

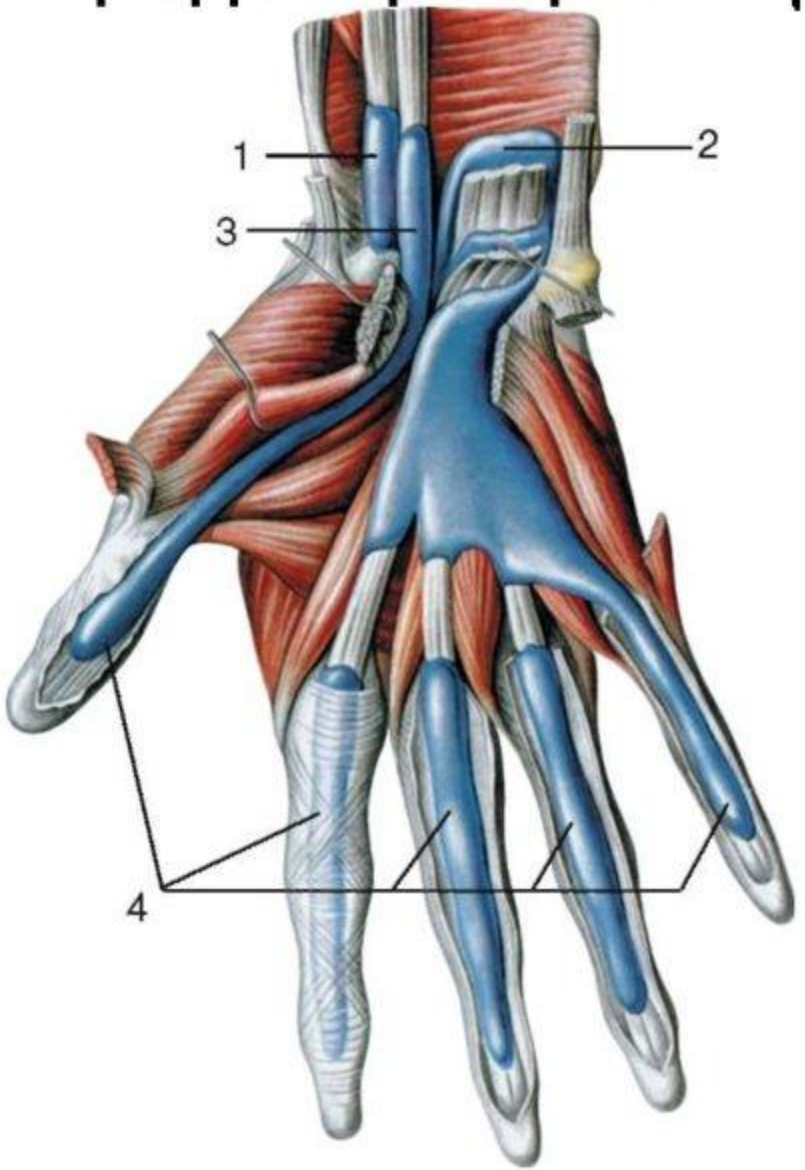

Синовиальные влагалища кисти:

1 - влагалище сухожилий лучевого сгибателя кисти;

2 - общее синовиальное влагалище сгибателей пальцев;

3 - влагалище сухожилий длинного сгибателя большого пальца кисти;

4 - синовиальные и фиброзные влагалища сухожилий пальцев кисти

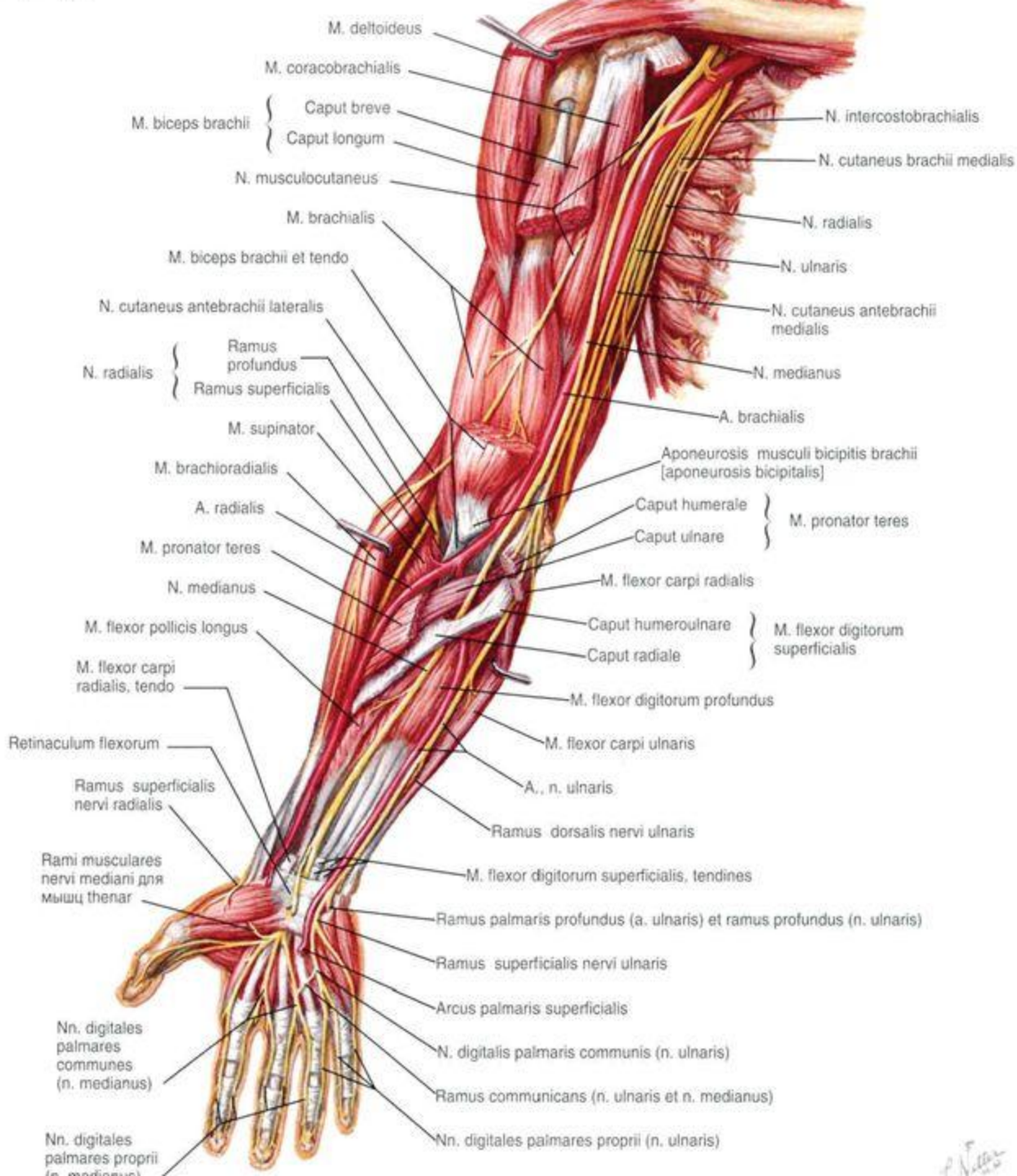
M. deltoideus
M. coracobrachialis
M. biceps brachii
Caput breve
Caput longum
N. musculocutaneus
M. brachialis
M. biceps brachii et tendo
N. cutaneus antebrachii lateralis
N. radialis
Ramus profundus
Ramus superficialis
M. supinator
M. brachioradialis
A. radialis
M. pronator teres
N. medianus
M. flexor pollicis longus
M. flexor carpi radialis, tendo
Retinaculum flexorum
Ramus superficialis nervi radialis
Rami musculares nervi mediani для мышц thenar
Nn. digitales palmares communes (n. medianus)
Nn. digitales palmares proprii
N. intercostobrachialis
N. cutaneus brachii medialis
N. radialis
N. ulnaris
N. cutaneus antebrachii medialis
N. medianus
A. brachialis
Aponeurosis musculi bicipitis brachii [aponeurosis bicipitalis]
Caput humerale
Caput ulnare
M. pronator teres
M. flexor carpi radialis
Caput humeroulnare
Caput radiale
M. flexor digitorum superficialis
M. flexor digitorum profundus
M. flexor carpi ulnaris
A., n. ulnaris
Ramus dorsalis nervi ulnaris
M. flexor digitorum superficialis, tendines
Ramus palmaris profundus (a. ulnaris) et ramus profundus (n. ulnaris)
Ramus superficialis nervi ulnaris
Arcus palmaris superficialis
N. digitalis palmaris communis (n. ulnaris)
Ramus communicans (n. ulnaris et n. medianus)
Nn. digitales palmares proprii (n. ulnaris)

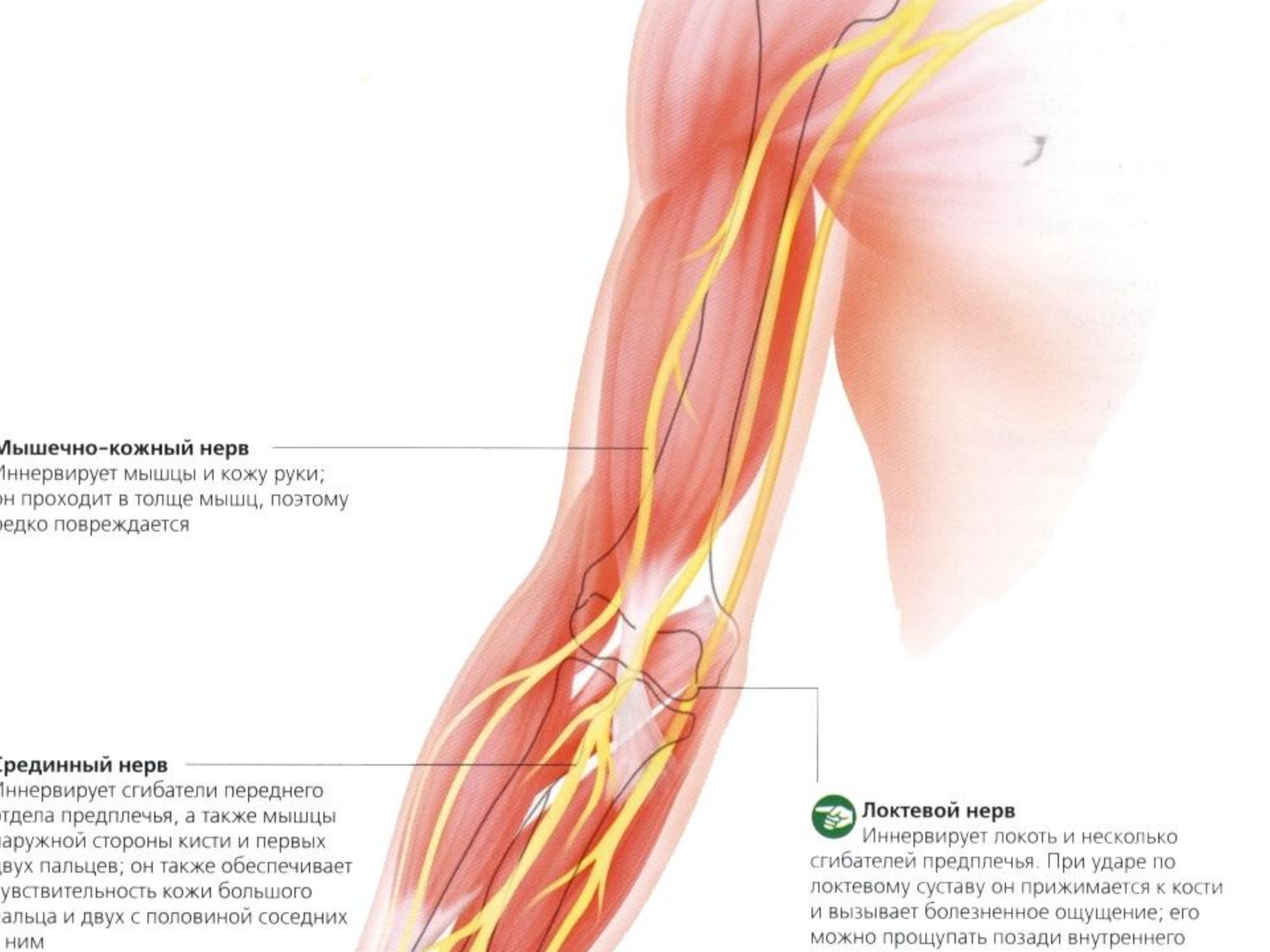

Мышечно-кожный нерв
Иннервирует мышцы и кожу руки; он проходит в толще мышц, поэтому редко повреждается

Срединный нерв
Иннервирует сгибатели переднего отдела предплечья, а также мышцы наружной стороны кисти и первых двух пальцев; он также обеспечивает чувствительность кожи большого пальца и двух с половиной соседних с ним

Локтевой нерв
Иннервирует локоть и несколько сгибателей предплечья. При ударе по локтевому суставу он прижимается к кости и вызывает болезненное ощущение; его можно прощупать позади внутреннего

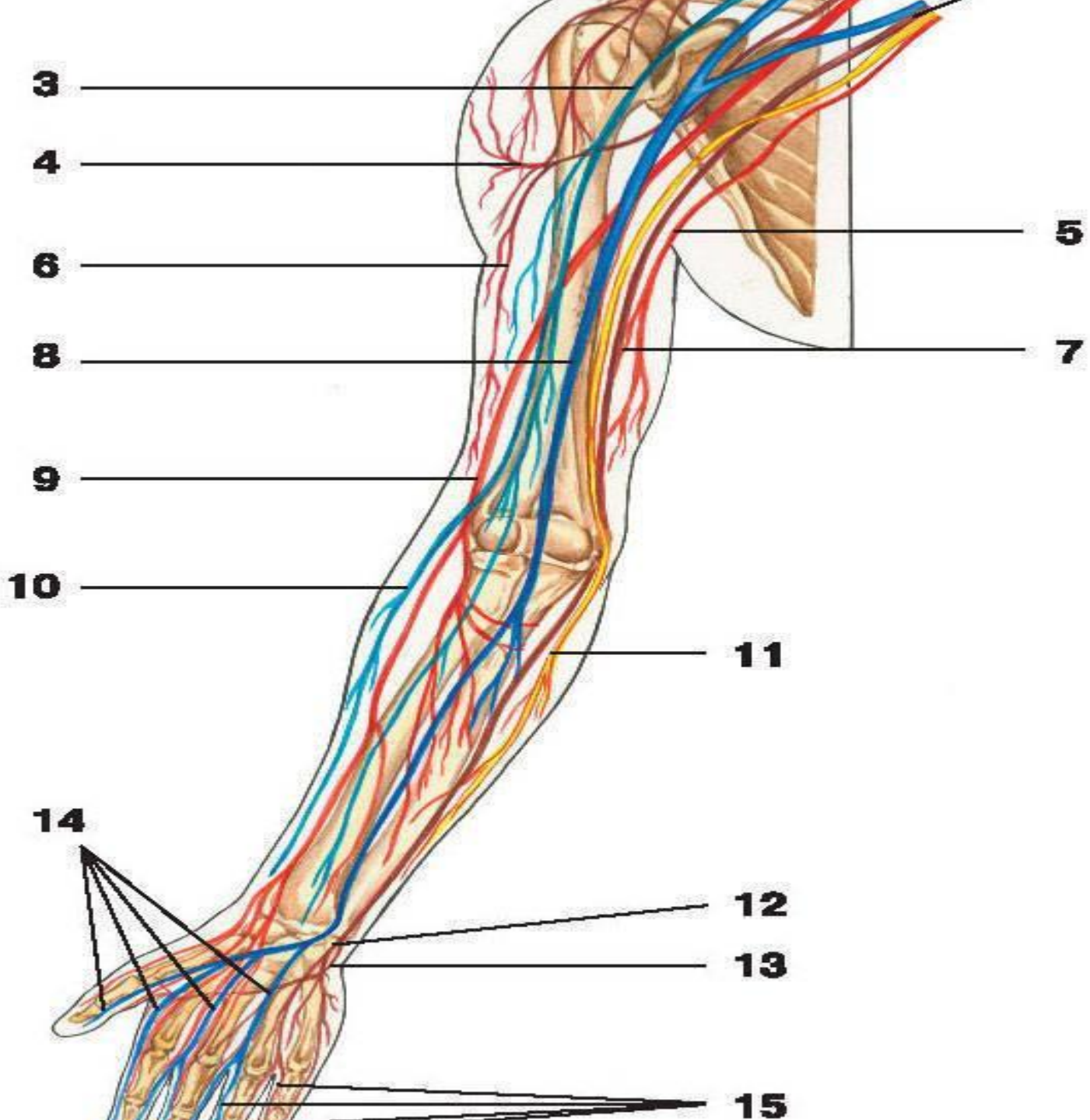
3
4
5
6
7
8
9
10
11
14
12
13
15

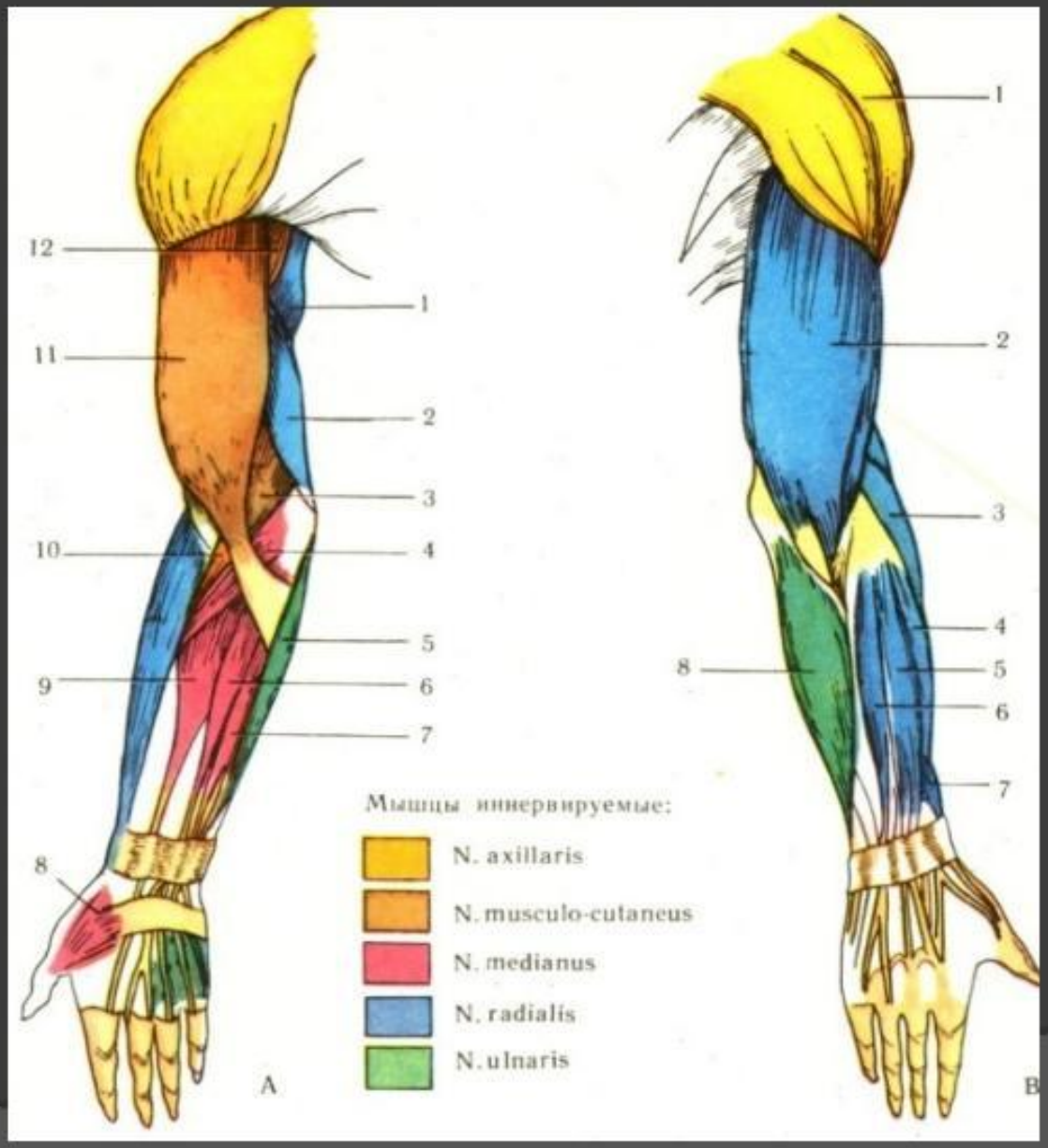

Зоны иннервации мышц верхней конечности ветвями плечевого сплетения

Сегменты	Мышцы
C_4	Диафрагма
C_5	Дельтовидная мышца
C_6	Двуглавая мышца плеча
C_7	Трехглавая мышца плеча
C_8	Мышцы — поверхностный и глубокий сгибатели пальцев
Th_1	Мышцы возвышения большого пальца
Th_{3-12}	Наружные и внутренние межреберные мышцы
L_1	Подвздошно-поясничная мышца
L_3	Четырехглавая мышца бедра
L_4	Длинная и короткая приводящие мышцы
L_5	Передняя большеберцовая мышца
S_1	Икроножная мышца
S_2	Мышцы стопы
S_{3-5}	Мышцы голени

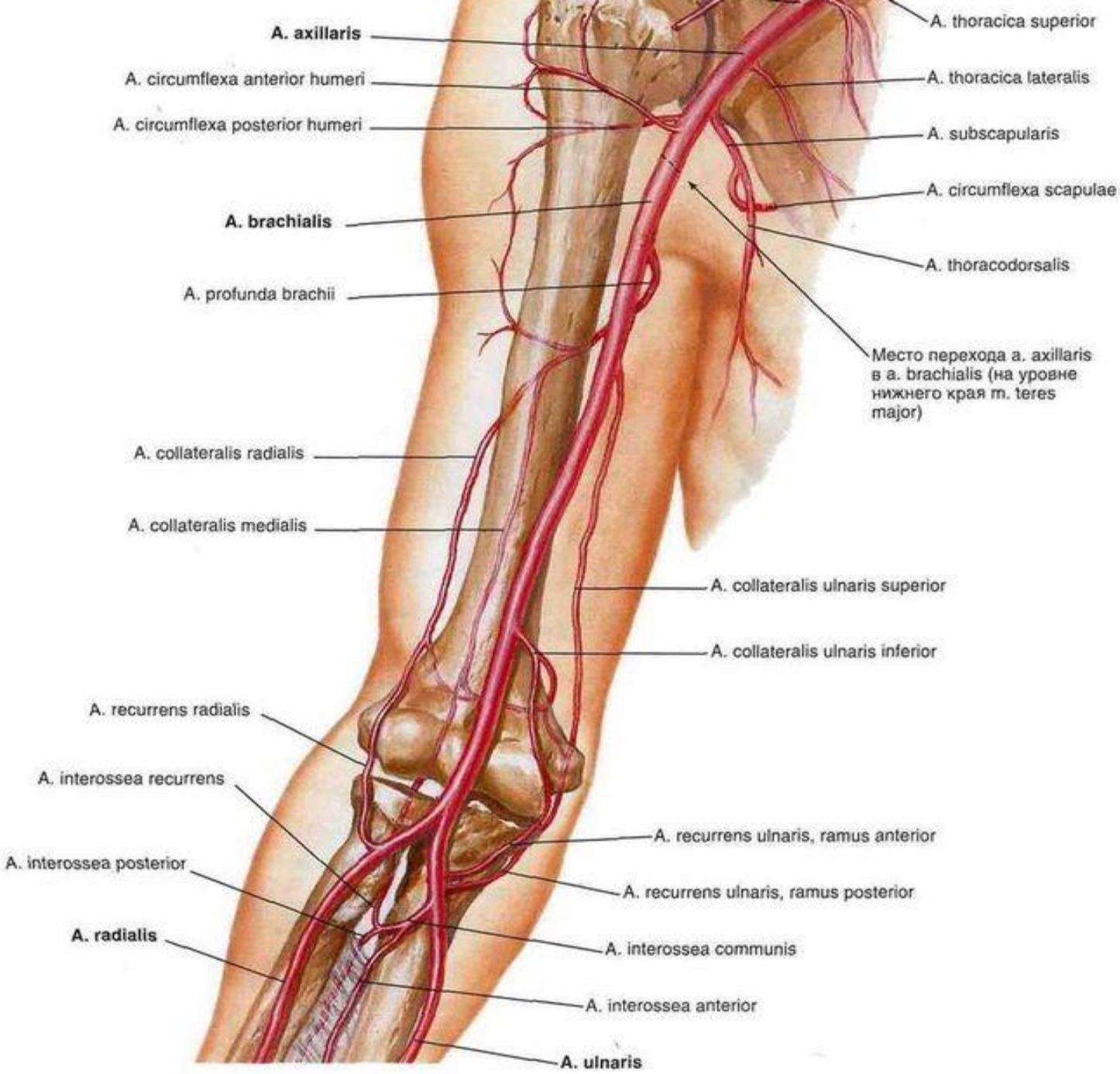
A. axillaris
A. circumflexa anterior humeri
A. circumflexa posterior humeri
A. brachialis
A. profunda brachii
A. collateralis radialis
A. collateralis medialis
A. recurrens radialis
A. interossea recurrens
A. interossea posterior
A. radialis
A. thoracica superior
A. thoracica lateralis
A. subscapularis
A. circumflexa scapulae
A. thoracodorsalis
Место перехода a. axillaris в a. brachialis (на уровне нижнего края m. teres major)
A. collateralis ulnaris superior
A. collateralis ulnaris inferior
A. recurrens ulnaris, ramus anterior
A. recurrens ulnaris, ramus posterior
A. interossea communis
A. interossea anterior
A. ulnaris

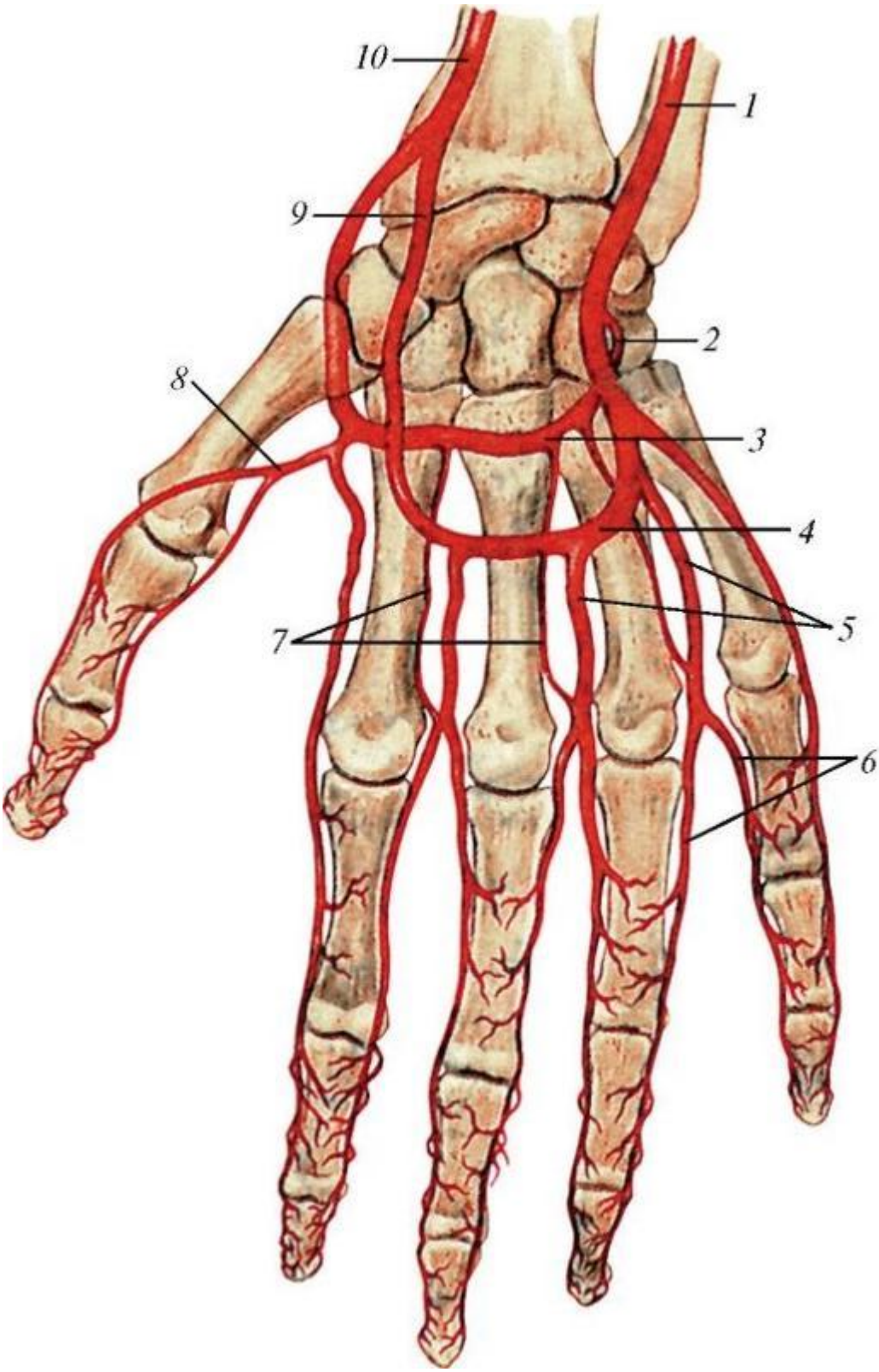
10
1
9
2
8
3
4
5
7
6

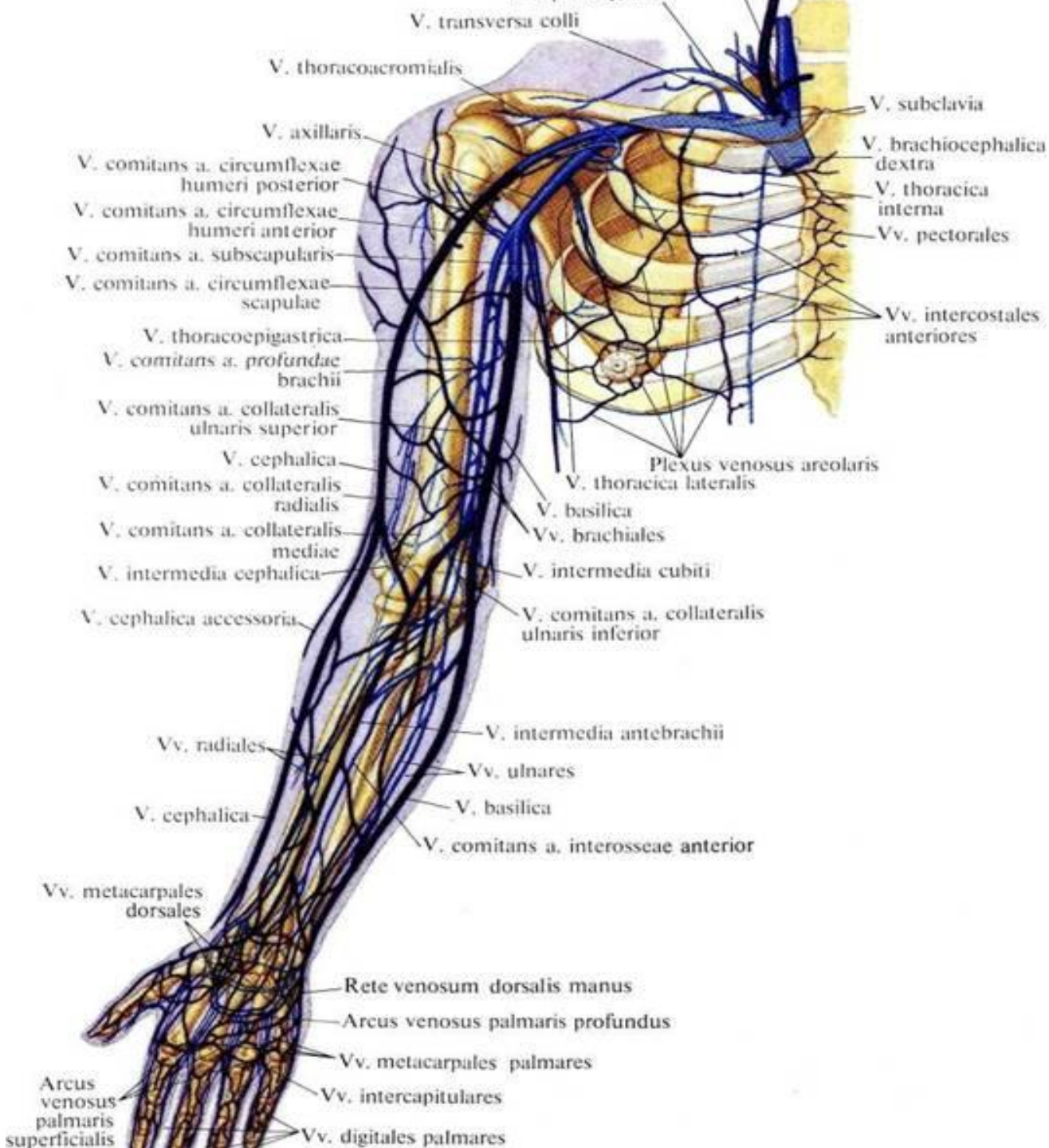
V. transversa colli
V. thoracoacromialis
V. subclavia
V. axillaris
V. brachiocephalica dextra
V. comitans a. circumflexae humeri posterior
V. thoracica interna
V. comitans a. circumflexae humeri anterior
Vv. pectorales
V. comitans a. subscapularis
V. comitans a. circumflexae scapulae
Vv. intercostales anteriores
V. thoracoepigastrica
V. comitans a. profundae brachii
V. comitans a. collateralis ulnaris superior
V. cephalica
Plexus venosus areolaris
V. comitans a. collateralis radialis
V. thoracica lateralis
V. basilica
V. comitans a. collateralis mediae
Vv. brachiales
V. intermedia cephalica
V. intermedia cubiti
V. cephalica accessoria
V. comitans a. collateralis ulnaris inferior
V. intermedia antebrachii
Vv. radiales
Vv. ulnares
V. basilica
V. cephalica
V. comitans a. interosseae anterior
Vv. metacarpales dorsales
Rete venosum dorsalis manus
Arcus venosus palmaris profundus
Vv. metacarpales palmares
Arcus venosus palmaris superficialis
Vv. intercapitulares
Vv. digitales palmares

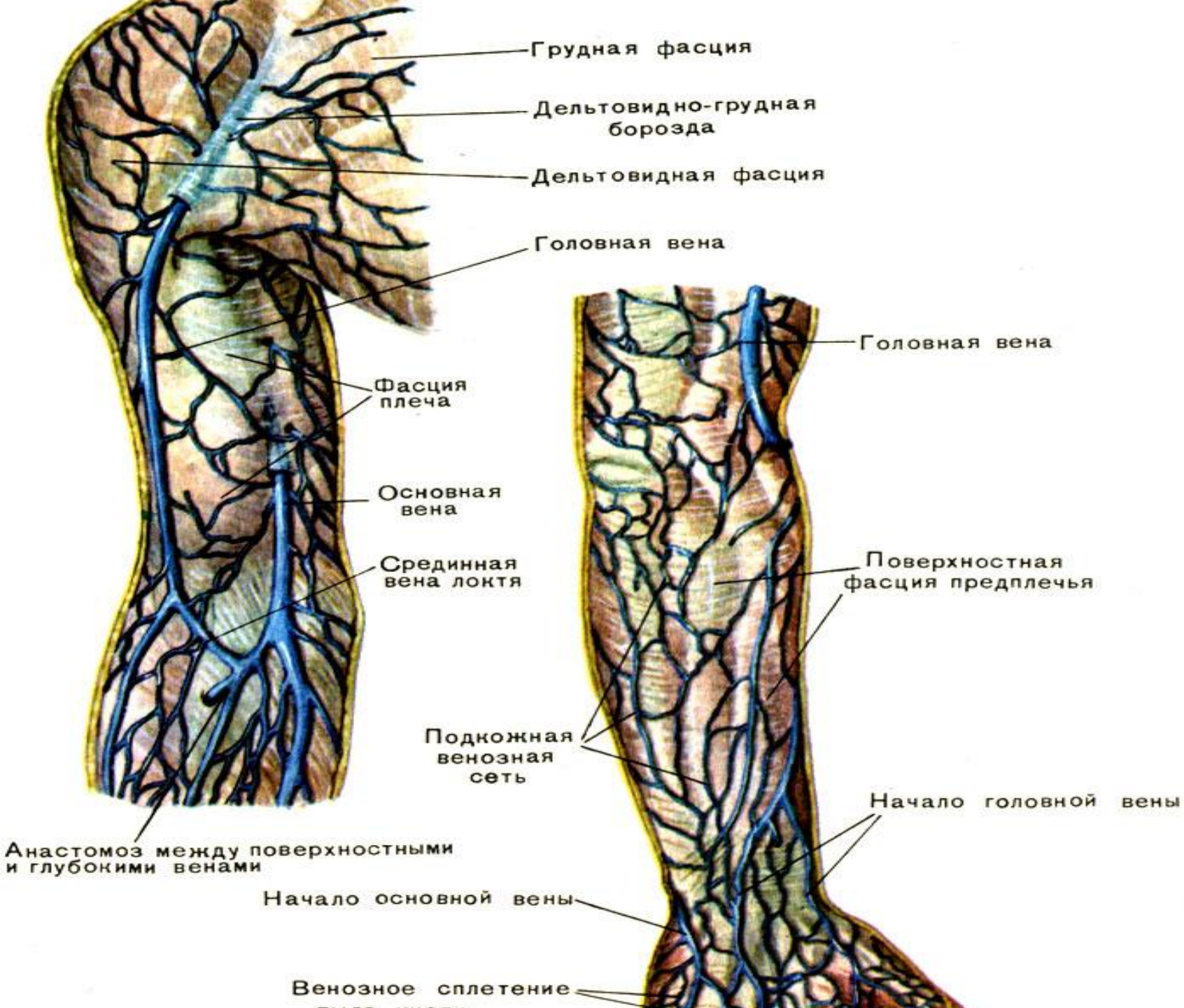
Грудная фасция
Дельтовидно-грудная борозда
Дельтовидная фасция
Головная вена
Фасция плеча
Основная вена
Срединная вена локтя
Анастомоз между поверхностными и глубокими венами
Головная вена
Поверхностная фасция предплечья
Подкожная венозная сеть
Начало головной вены
Начало основной вены
Венозное сплетение