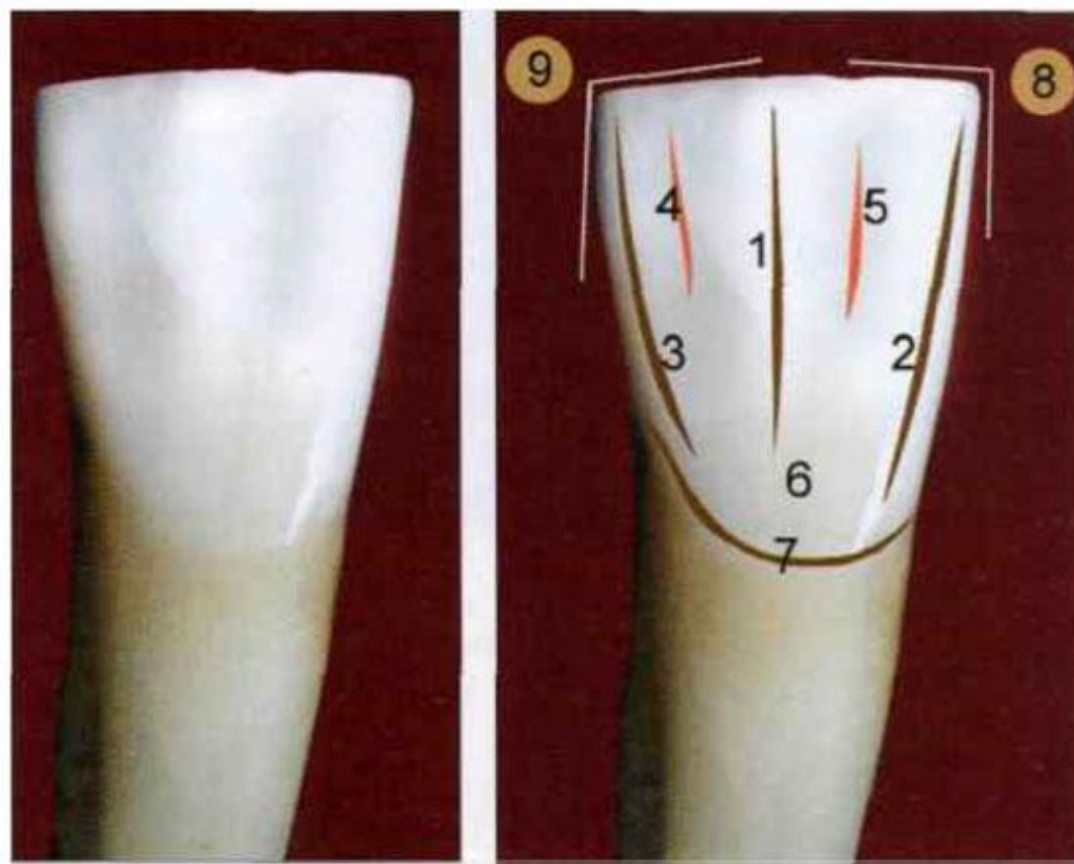


Семинар №2

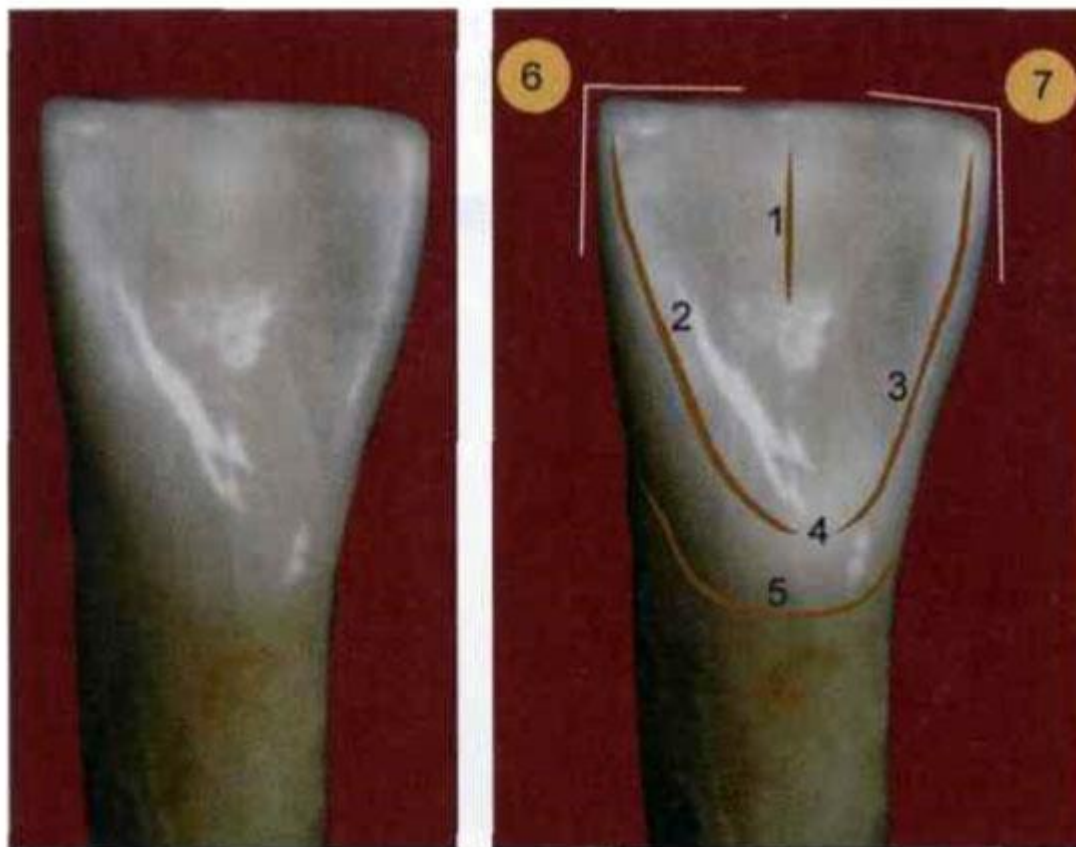
ВТОРОЙ РЕЗЕЦ НИЖНЕЙ ЧЕЛЮСТИ

ВЕСТИБУУЛЯРНАЯ ПОВЕРХНОСТЬ (4.2)



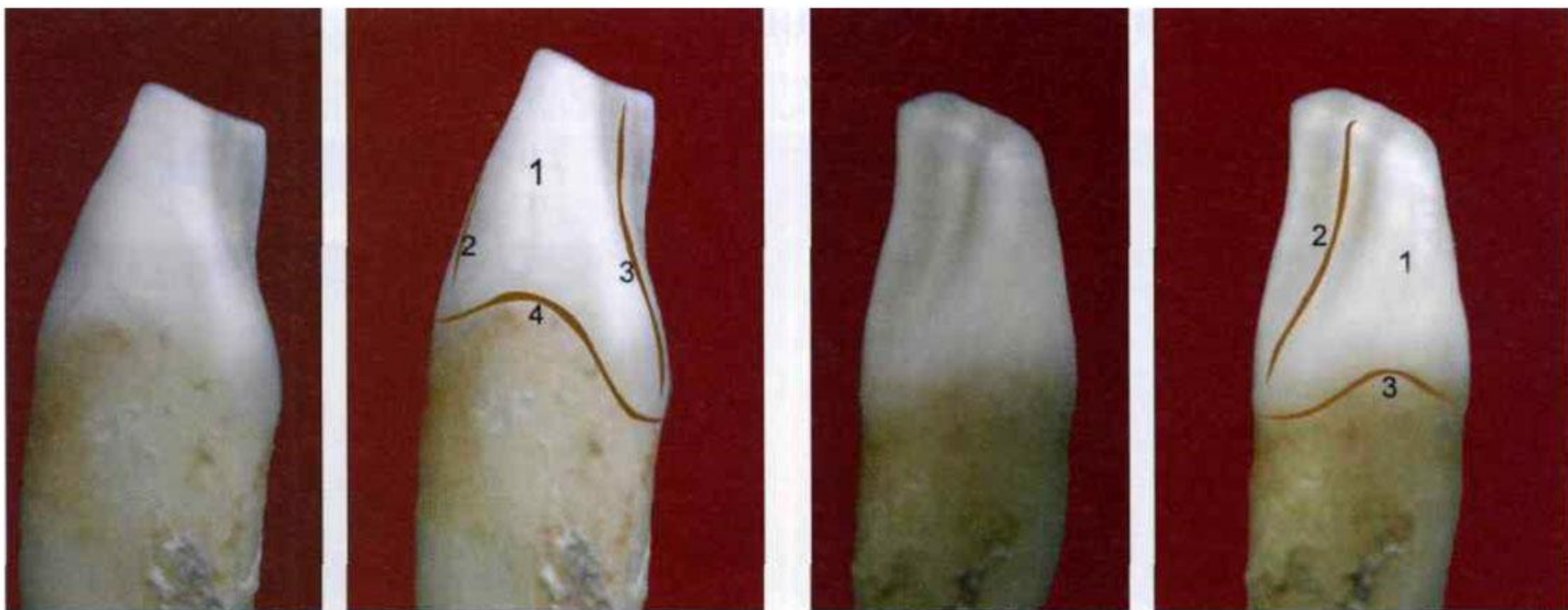1 — продольный валик; 2 — медиальный валик; 3 — дистальный валик; 4 — дистальное углубление; 5 — медиальное углубление; 6 — экватор; 7 — анатомическая шейка; 8 — медиальный угол; 9 — дистальный угол

ЯЗЫЧНАЯ ПОВЕРХНОСТЬ (4.2)



1 — продольный валик; 2 — медиальный валик; 3 — дистальный валик; 4 — язычный бугорок; 5 — анатомическая шейка; 6 — медиальный угол; 7 — дистальный угол

КОНТАКТНЫЕ ПОВЕРХНОСТИ



1 — медиальная поверхность; 2 — вестибулярный контур; 3 — язычный контур; 4 — анатомическая шейка

1 — дистальная поверхность; 2 — язычный контур; 3 — анатомическая шейка

ЛИТЕРАТУРА:

- Ломиашвили Л.М., Аюпова Л.Г. ХУДОЖЕСТВЕННОЕ МОДЕЛИРОВАНИЕ ЦИЯ ЗУБОВ. — М.: Медицинская книга, 2004. — 252 с: ил.
- Смирнов Б.А., Щербаков А.С. ЗУБОТЕХНИЧЕСКОЕ ДЕЛО В СТОМАТОЛОГИИ. УЧЕБНИК ДЛЯ МЕДИЦИНСКИХ УЧИЛИЩ И КОЛЛЕДЖЕЙ. – М.: Гэотар-Медиа, 2019. - 2-е издание, дополненное и переработанное.
- Краюшкин А.И., Дмитриенко С.В. ЧАСТНАЯ АНАТОМИЯ ПОСТОЯННЫХ ЗУБОВ. Учебное пособие. – СПб.: ЭЛБИ-СПб, 2005. – 56 с.