



АО «Медицинский Университет Астана»

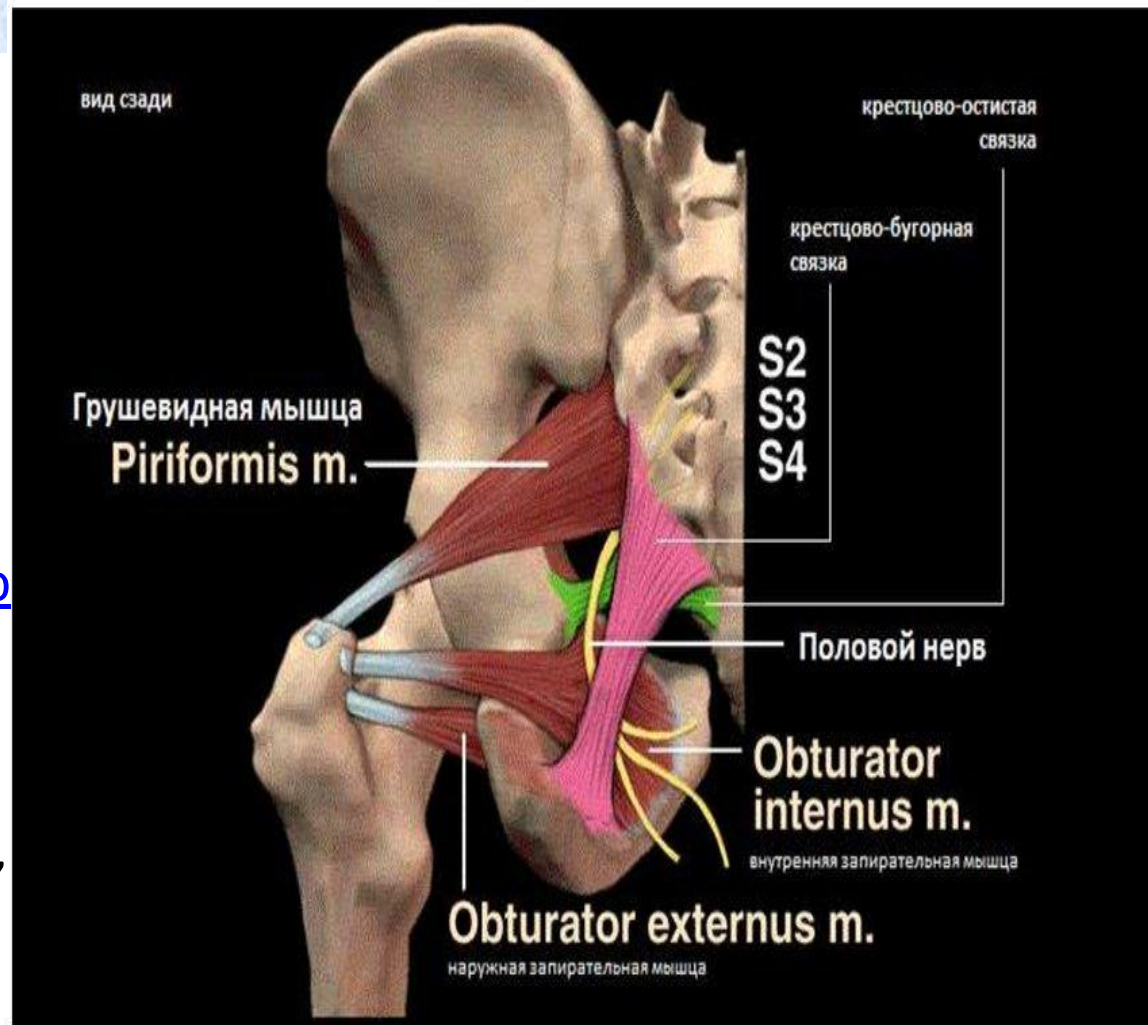
***Компрессионная невропатия  
внутреннего срамного нерва.  
Промежностная невралгия. Синдром  
канала д.Алкока. Синдром  
велосипедиста.***

Подготовила: Инамжанова Шахноза

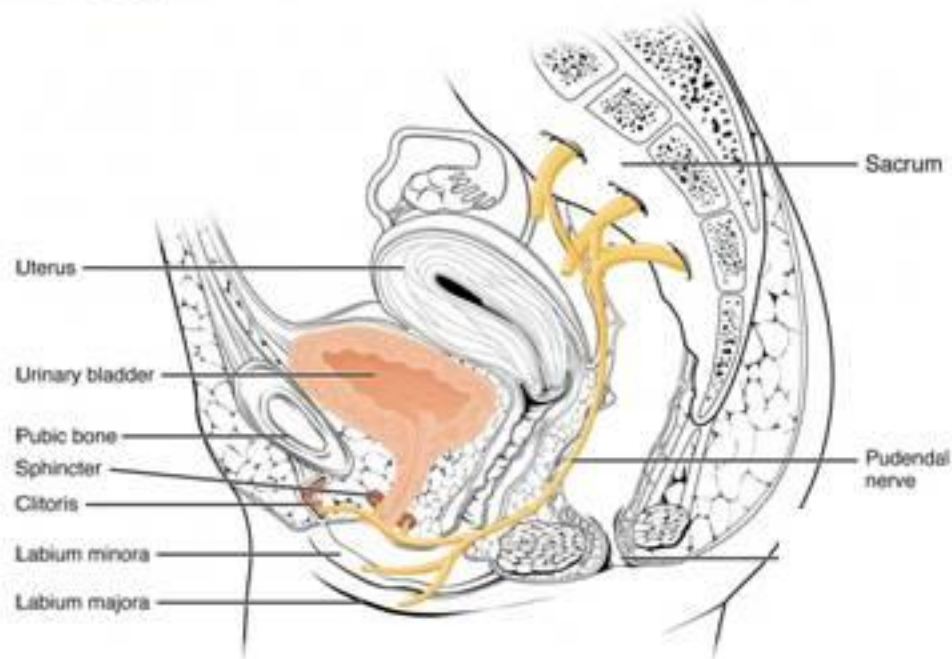
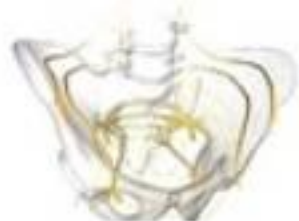Астана 2018

# Половой нерв

- **Срамной нерв** (*n. pudendus*) — берёт начало из крестцового сплетения.
- Он залегает в полости таза, огибает седалищную кость.
- Далее он разделяется на три ветви — ректальную, промежностную и дорзальную.

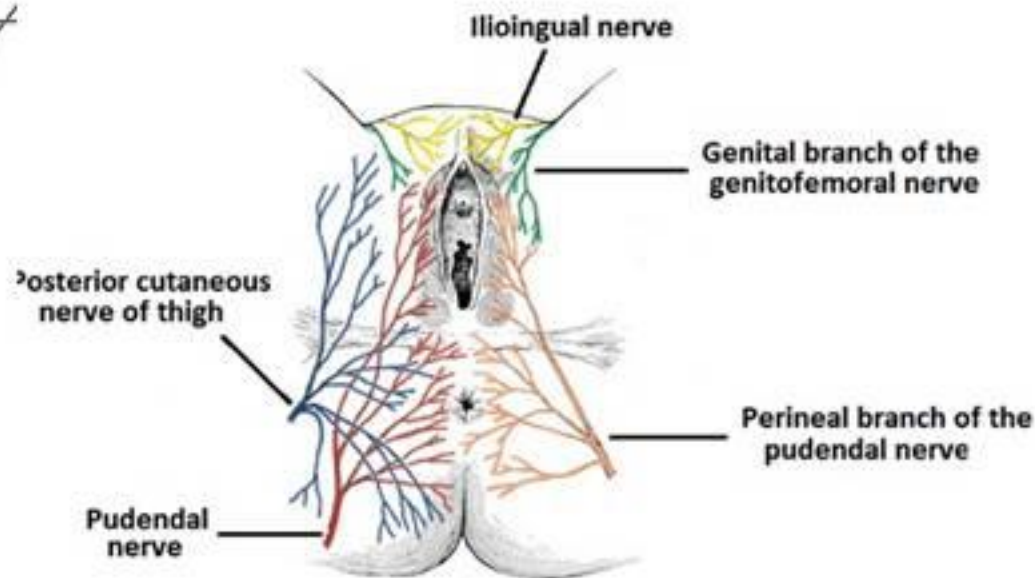


# Половой= Срамной нерв ( n.pudendus) S2-S3-S4



## Многочисленные связи с вегетативными сплетениями таза

- **n. rectales inferiores** иннервируют наружный сфинктер заднего прохода
- **n. perineales** иннервируют мышцы промежности, кожу промежности и наружных половых органов



# Иннервация

- сфинктеры мочевого пузыря
- у женщин он обеспечивает чувствительность и вегетативную иннервацию больших, малых половых губ и клитора.
- у мужчин – пещеристые тела полового члена и МОШОНКИ.

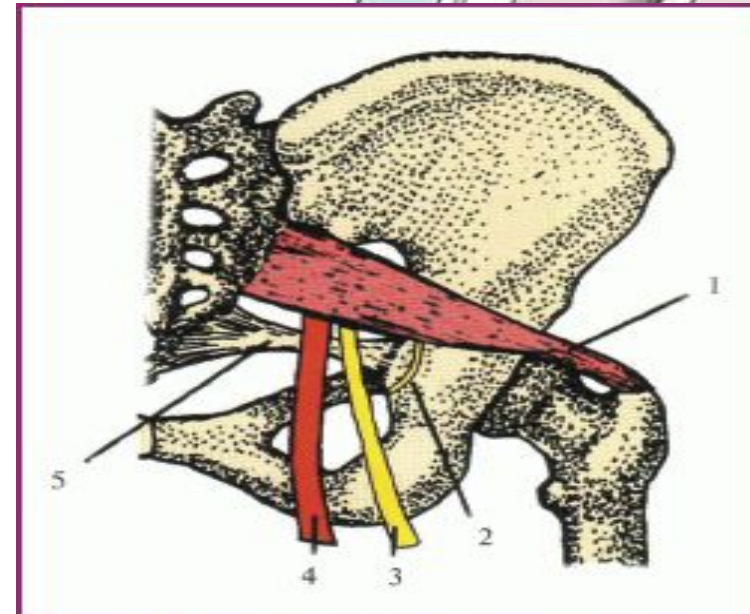
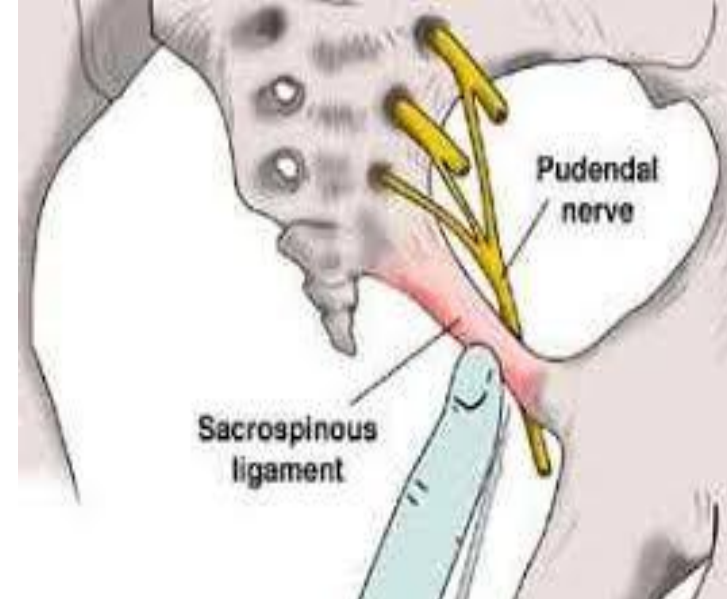
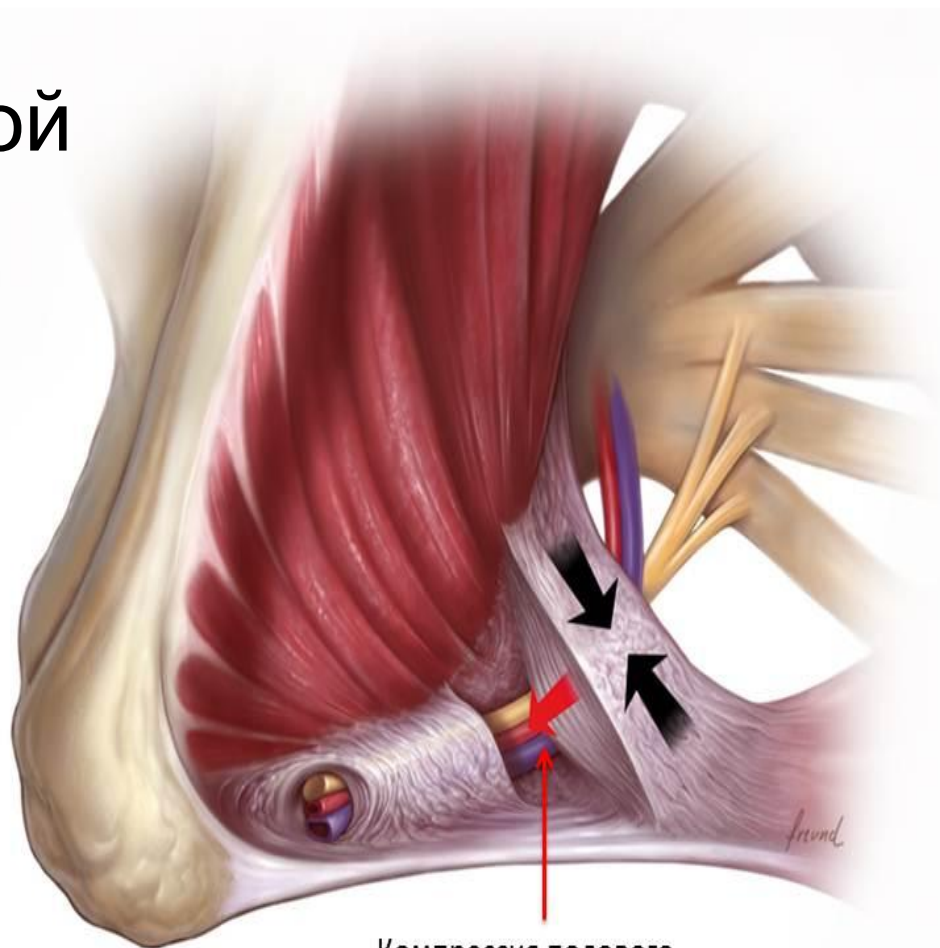


Рис. 2. Схематическое изображение взаимоотношений грушевидной мышцы (1); крестцово-остистой связки (5); нижней ягодичной артерии (4), седалищного (3) и полового (2) нервов

# Нейропатия полового нерва

## Невралгия полового нерва

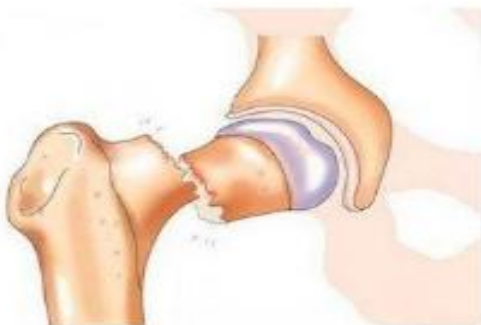Наиболее известной причиной является компрессия полового нерва в канале *Алкока* (который формируется расщепленной фасцией внутренней



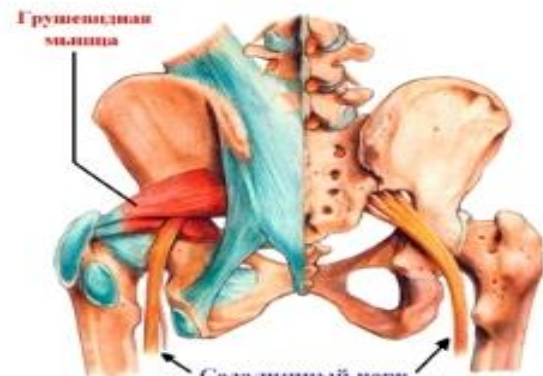Компрессия полового нерва в канале Алкока



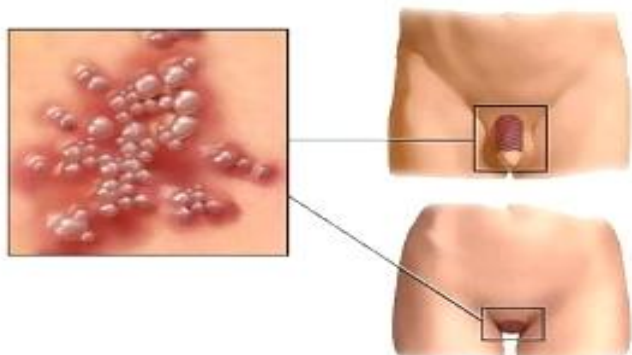
*Долгие роды*



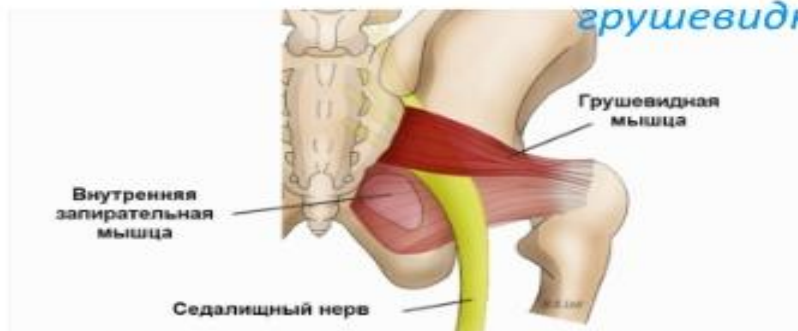*Переломы таза*



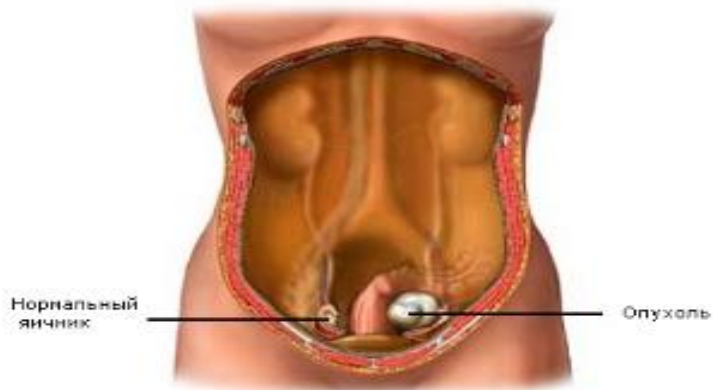
*Гипертонус грушевидной мышцы*



*Герпес*



*Напряжение запирательной внутренней мышцы*



*Рак в области таза*



*Спазмы мышц*

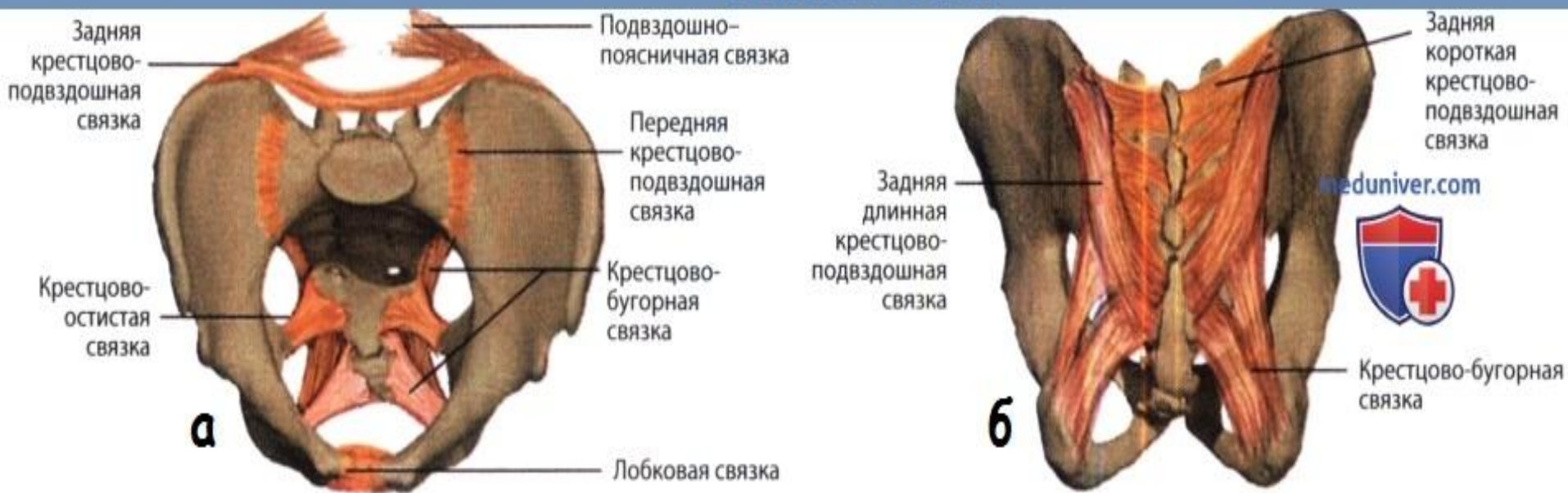

*Спортивные повреждения половых нервов*

# Этиология

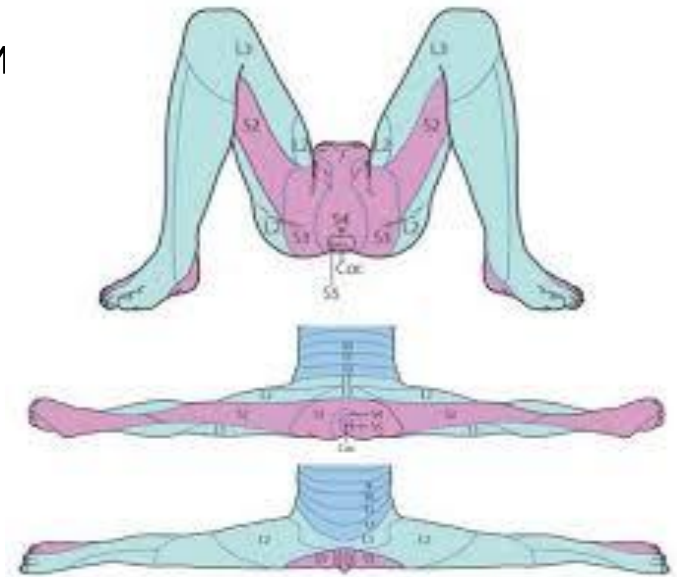Компрессия полового нерва может развиваться при сдавлении его крестцово-остистой и крестцово-бугорной связками.

## Связки таза



# Клиника

- нарушение функции половых органов
- чувство ощущение инородных тел в зоне паха
- неприятные ощущения в области паха – чувство жжения, сильный зуд
- боль, которая носит ноющий характер – в области таза
- чрезмерная чувствительность эпидермиса в паховой зоне
- боль, дискомфорт после мочеиспускания
- ложные позывы
- запоры
- б





# Диагностика

**Выявить заболевание помогает применение**

- УЗИ;
- блокады срамного нервного тракта.

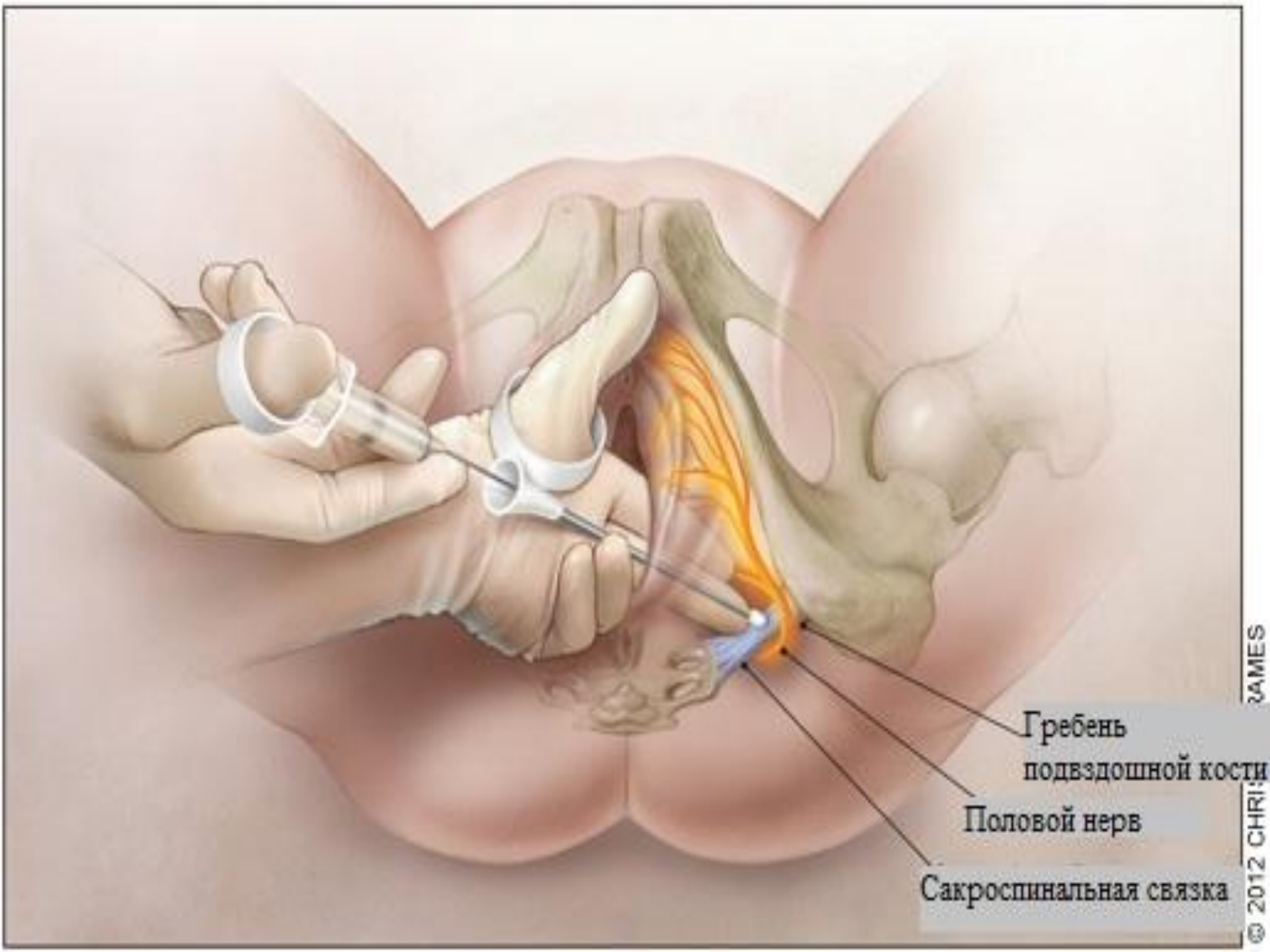
В первом случае выявляю нарушение кровотока по половой артерии;

Во втором – исчезновение явлений дискомфорта после манипуляции.

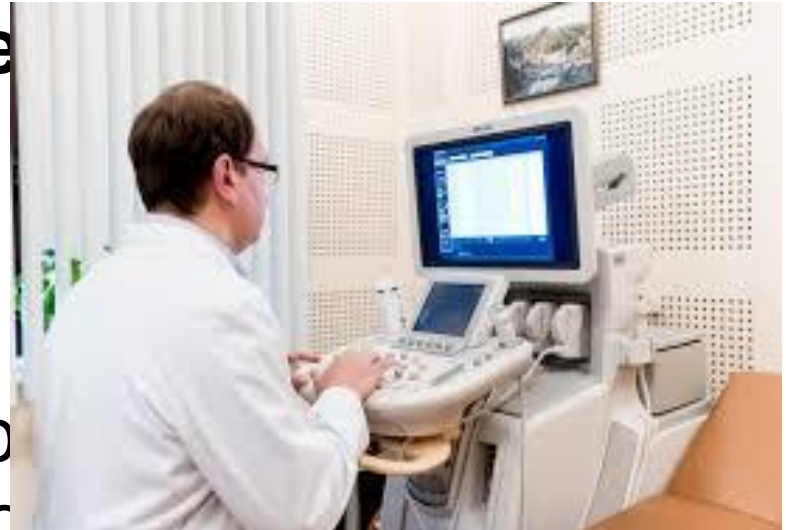
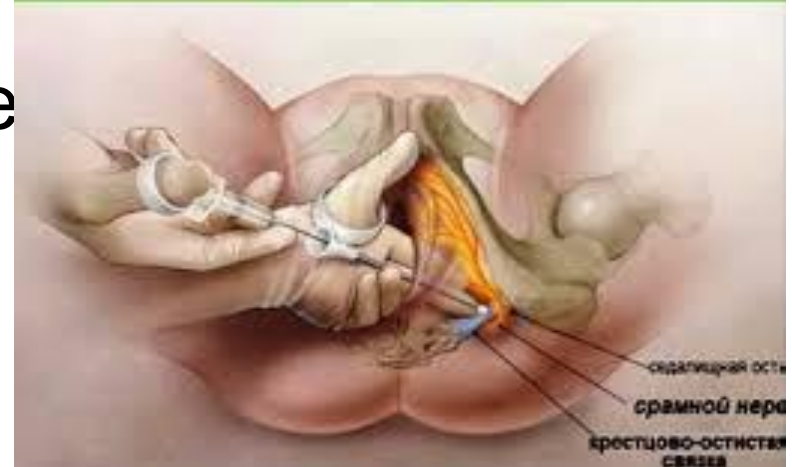
Рисунок 6. Блокада срамного нерва

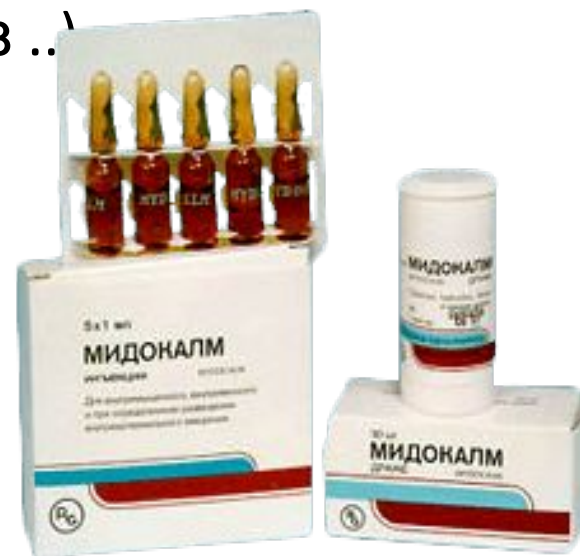
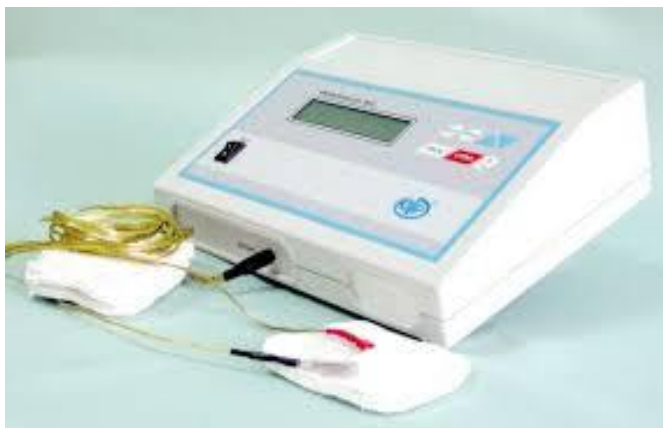
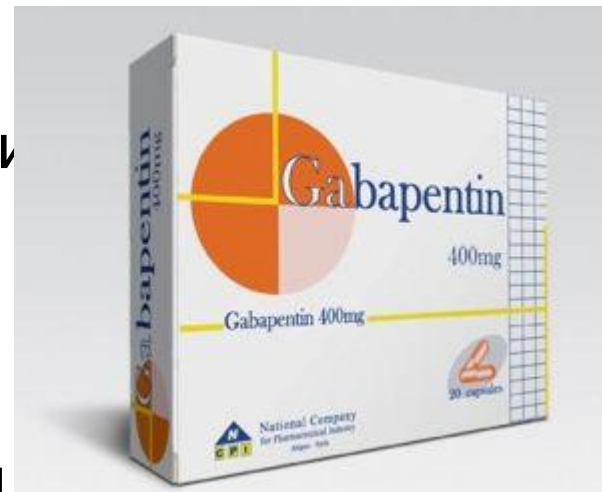

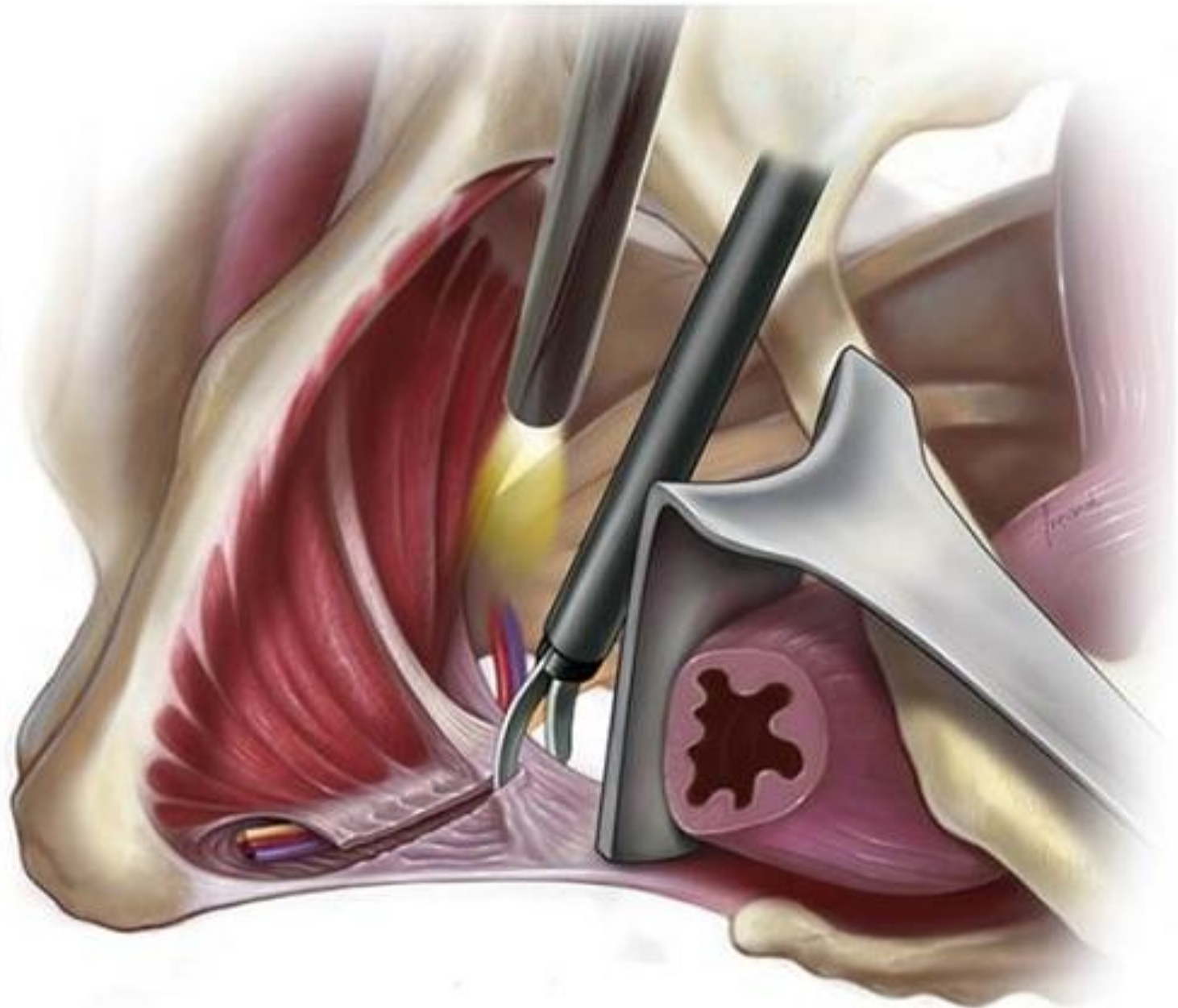
Гребень  
подвздошной кости  
Половой нерв  
Сакроспинальная связка

# Лечение

- ✓ противосудорожные средства (Габапентин), обеспечивающих снятие болевых ощущений;
- ✓ миорелаксанты (Мидокалм), для расслабления мускулатуры;
- ✓ блокада полового нерва сочетанием растворов анестетиков и гормонов;
- ✓ физиотерапия (электро-, фонофорез ...)



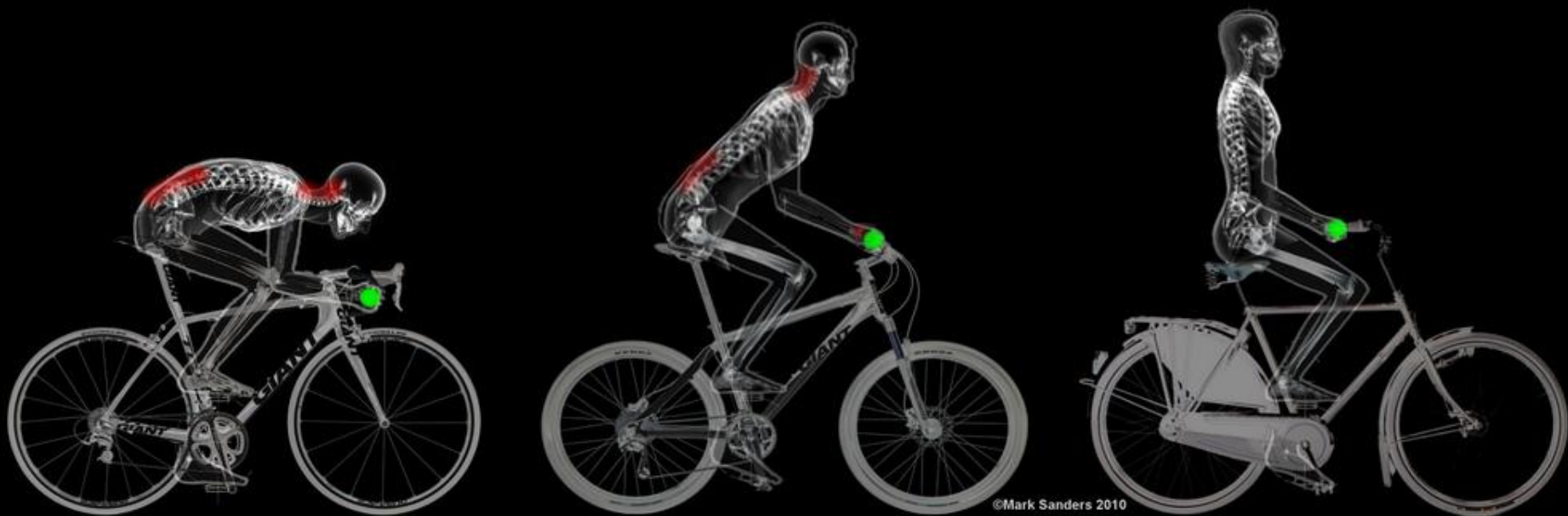# Декомпрессионная операция при невралгии полового нерва



# Промежностная невралгия (S2-S4) или синдром велосипедиста

Компрессия внутреннего срамного нерва в ишиоректальной ямке между седалищной костью и внутренней запирающей мышцей в канале д'Алкока.

- При одностороннем поражении боли и чувствительные нарушения в промежности, усиливающиеся в положении стоя, эректильная дисфункция.
- При двустороннем поражении присоединяются нарушения функции наружных сфинктеров.



**СПАСИБО ЗА  
ВНИМАНИЕ!**

