Анатомия ЦНС

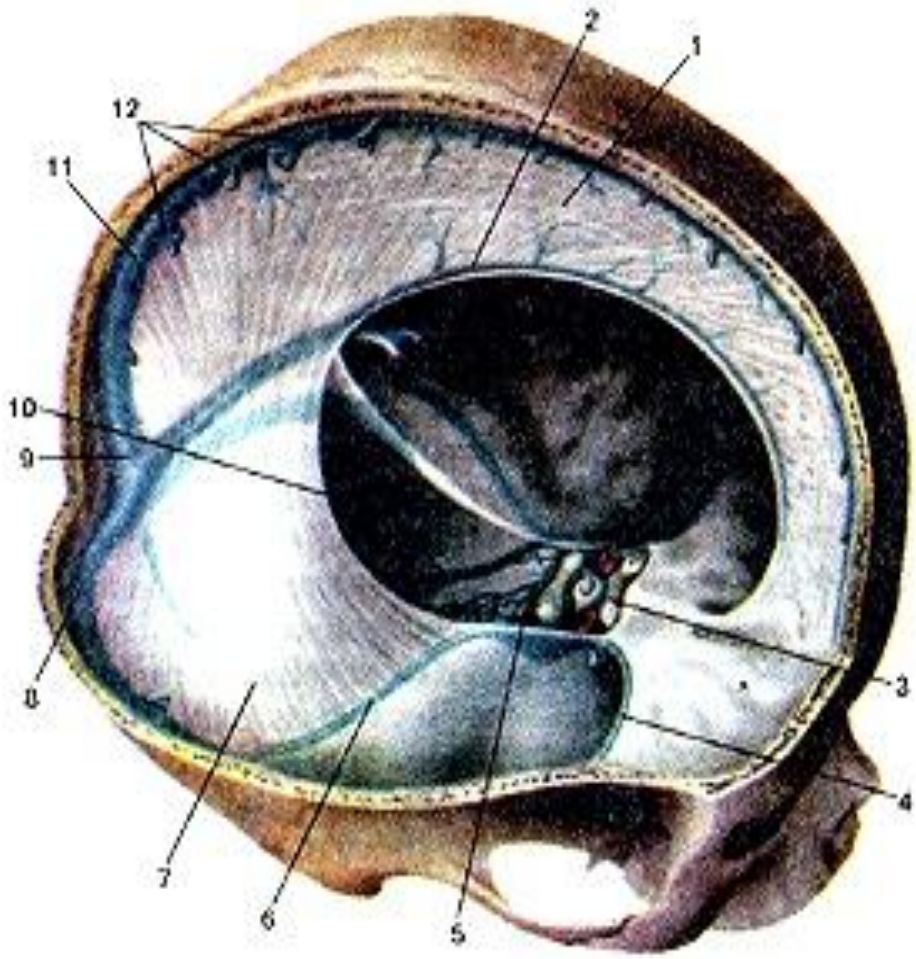

Твердая оболочка головного мозга (dura mater encephali). Синусы твердой оболочки.

1-серп большого мозга; 2-нижний сагиттальный синус; 3-перед-ний межпешеристый синус; 4-клиновидно-теменной синус; 5-задний межпешеристый синус; 6-верхний каменистый синус; 7-намет мозжечка; 8-поперечный синус; 9-синусный сток; 10-сигмовидный синус; 11-верхний сагиттальный синус; 12-устья верхних мозговых вен.

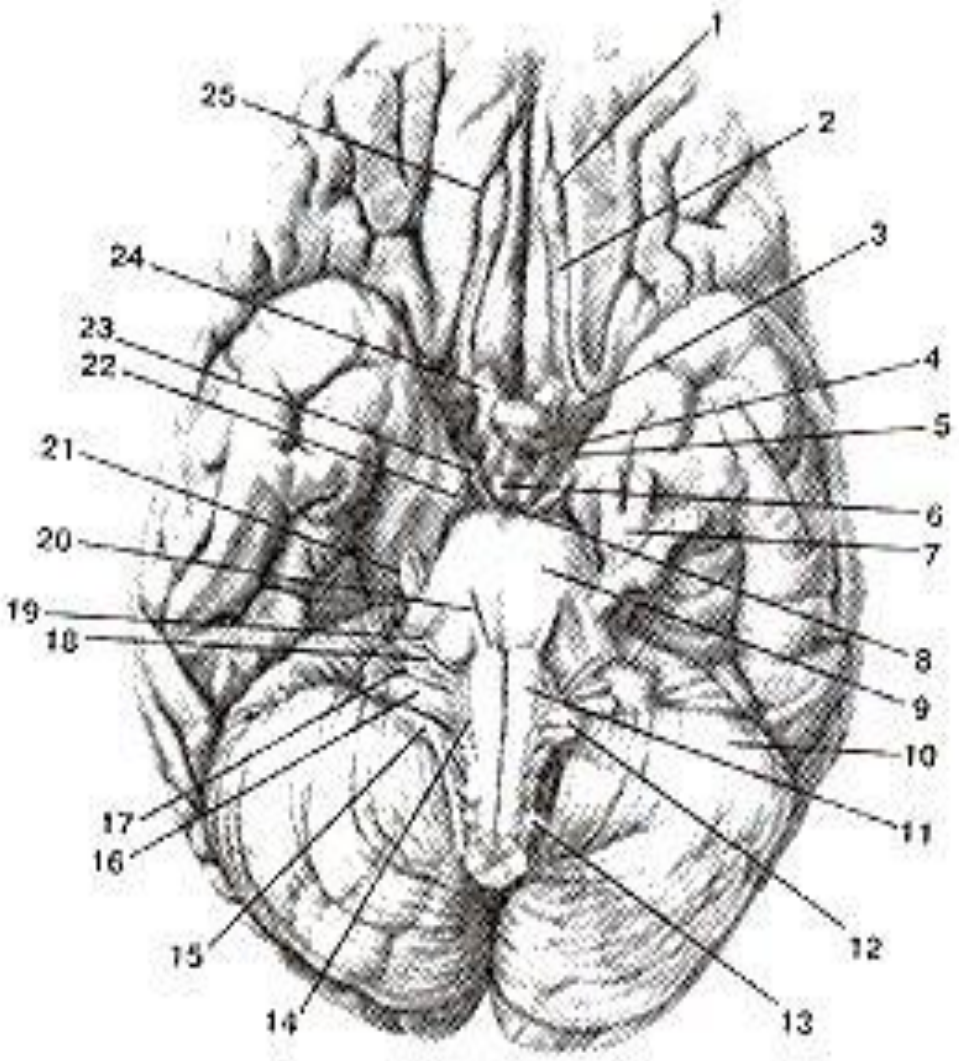

Нижняя поверхность (основание) головного мозга и места выхода корешков черепных нервов.

I-обонятельная луковица; 2-обонятельный тракт; 3-передне (продырявленное вещество; 4-серый бугор; **5-зрительный тракт** 6-сосцевидные тела; 7-тройничный узел; 8-заднее продырявленное вещество; **9-мост; 10-мозжечок;** 11-пирамида; 12-олива 13-спииномозровой нерв; 14-подъя)ычный нерв; 15-добавочны нервы; **16-блуждаюпий нерв; 17-языкоглоточный нерв**; 18-пред верно-улитковый нерв; **19-лицевой нерв**; 20-отводящий нерв **21-тройничный нерв;** 22-блоковый нерв; 23-глазодвигательны(нерв; 24-

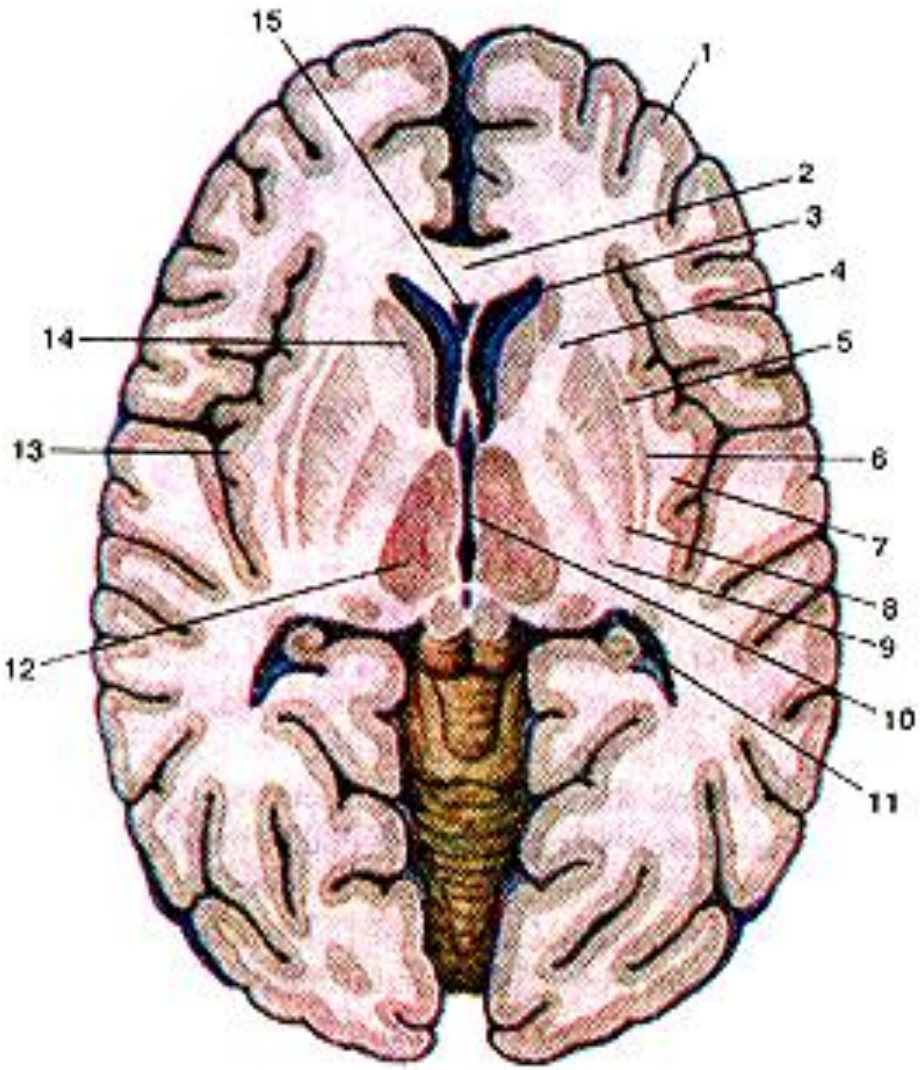

Базальные (подкорковые) узлы (nuclei basales) и внутренняя капсула (capsula interna) на горизонтальном разрезе головного мозга. Вид сверху 1-кора большого мозга (плащ); 2-колено мозолистого тела; 3-пе-редний рог бокового желудочка; 4-внутренняя капсула; 5-каруж-ная капсула; 6-офада; 7-самая наружная капсула; 8-скорлупа; 9-бледный шар; IO-III желудочек; II-задний рог бокового желудочка; 12-thalamus (зрительный бугор); 13-корковое вещество (кора) островка; 14-головка хвостатого ядра; 15-полость прозрачной перегородки.

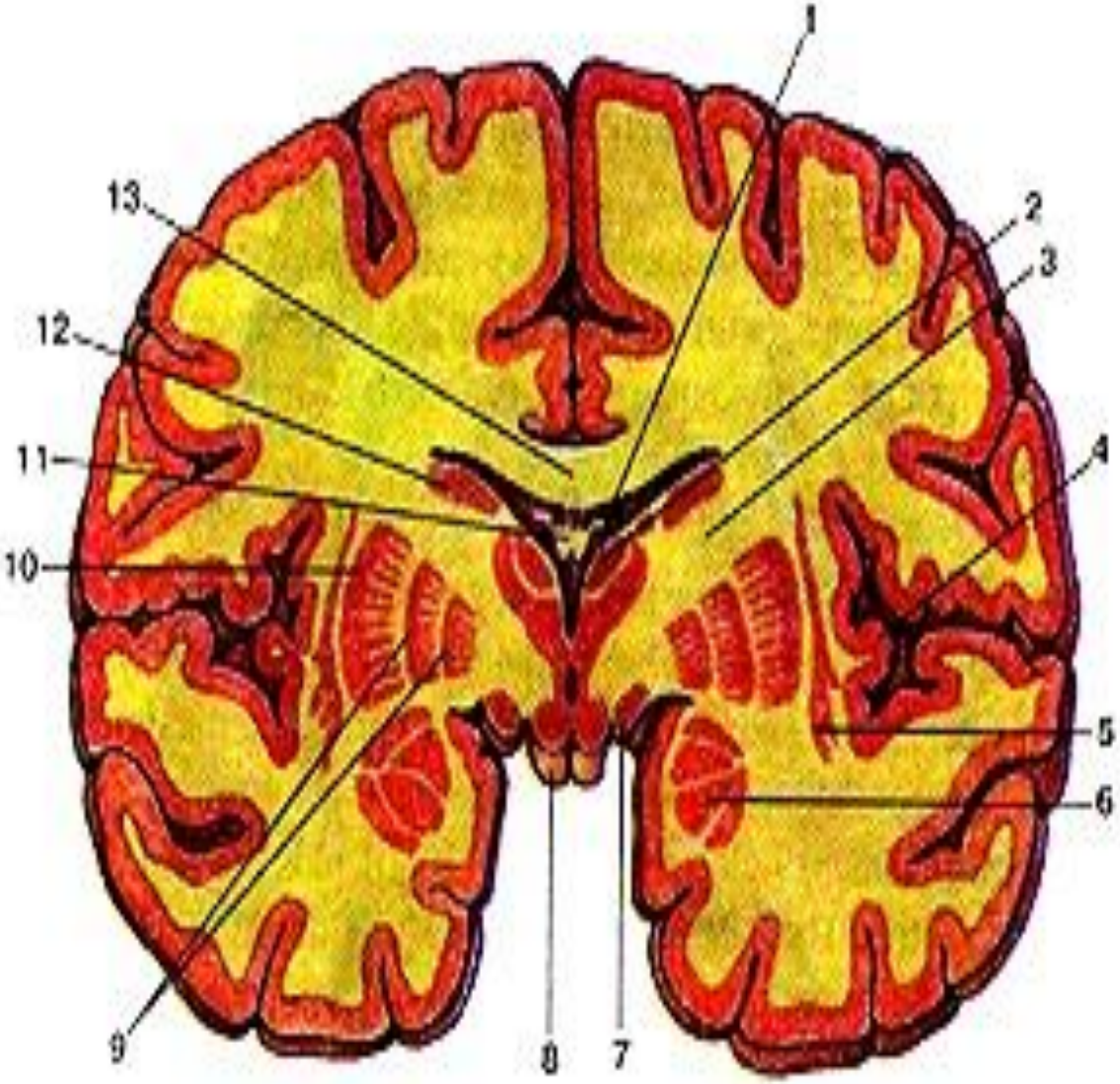

Базальныс (подкорковые) узлы (nuclei basales) на фронтальном разрезе головного мозга, разрез сделан на уровне сосцевидных тел.

1-сосудистое сплетение бокового желудочка (центральная часть); 2-таламус; 3-внутренняя капсула; 4-кора островка; 5-офада; б-миндалевидное тело; 7-ЗрИтельныЙ тракт; 8-сосцевидное тело; 9-бледный шар; 10-скорлупа; 11-свод мозга; 12-хвостатое ядро; 13-мозолистое тело.

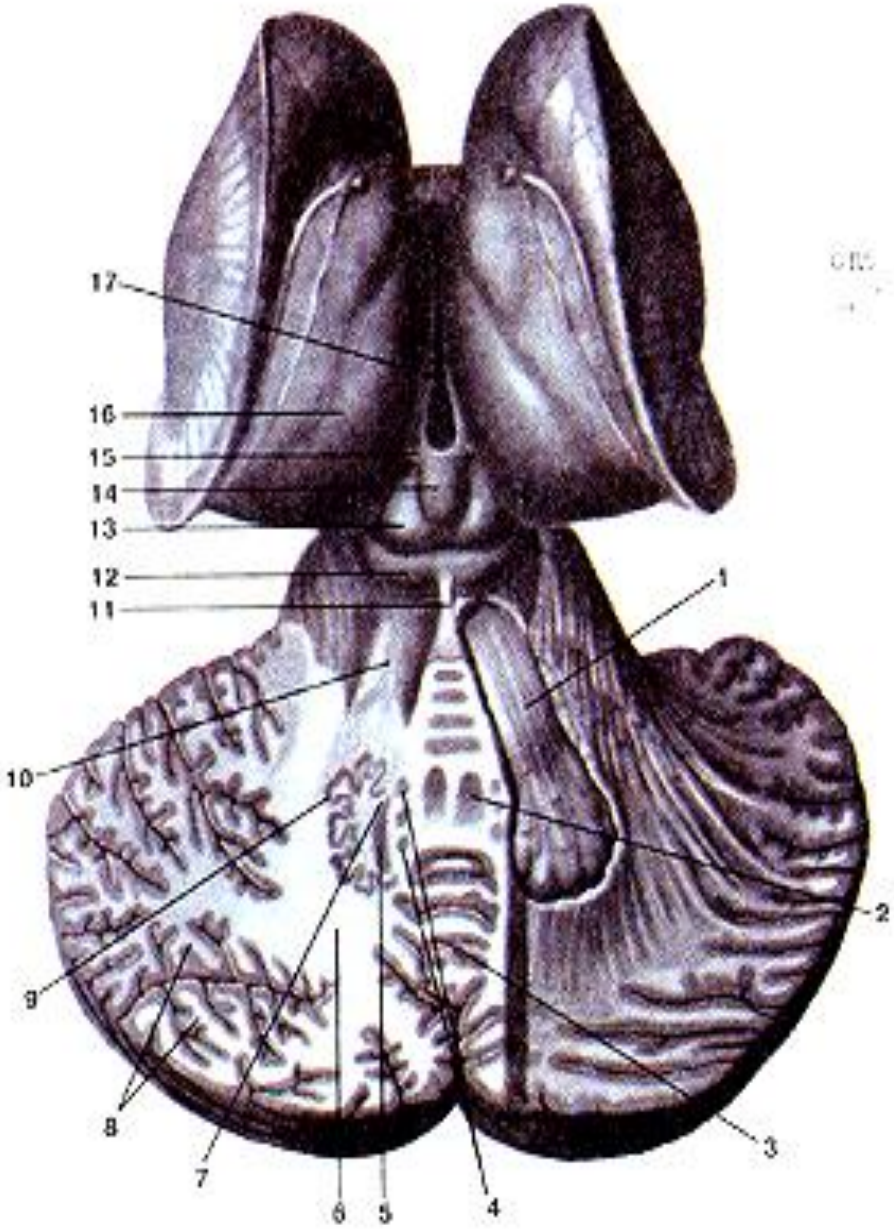

Мозжечок (cerebellum), средний мозг (mesencephalon)
и промежуточный мозг (diencephalon). Вид сверху. Полушария большого мозга удалены. Мозжечок вскрыт горизонтальным разрезом, проведенным на уровне горизонтальной щели мозжечка.

1-мозжечково-красноядерный путь; 2-ядро шатра; 3-червь (мозжечка); 4-шаровидное ядро; 5-пробковидное ядро; 6-мозговое т» о (мозжечка); 7-ворота зубчатого ядра; 8-белые пластинки; 9-зубчатое ядро; 10-верхняя мозжечковая ножка; 11-уздечка верхнего мозгового паруса; 12-нижний холмик (среднего мозга); 13-верхний холмик; 14-эпифиз мозга (шишковидное тело); 15-треугольник поводка; 16-таламус; 17-третий желудочек.

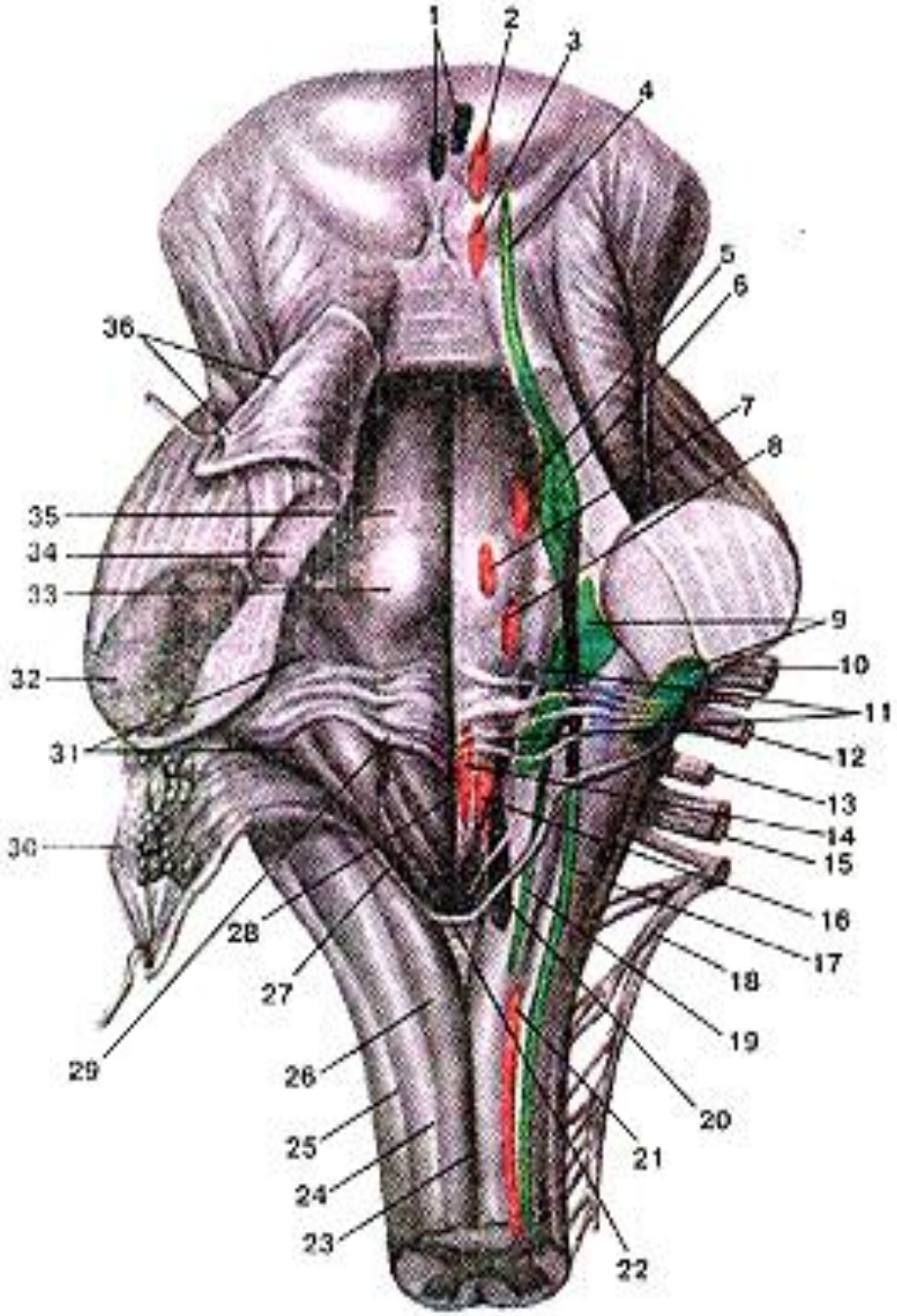

Ромбовидная ямка (fossa rhomboidea). **Задняя поверхность моста и продолговатого мозга, проекция ядер (я) черепных нервов на ромбовидную ямку**.

1-добавочное (парасимпатическое) ядро (я.) глазодвигательного нерва; 2-я. глазодвигательного нерва; 3-я. блокового нерва; 4-я. среднемозгового пути тройничного норна; 5-двигвтелыгое "• тройничного нерва; 6-мостовое я. тройничного нерва; 7-я. отводящего нерва; 8-я. лицевого нерва; 9-яя. преддверно-улиткового нерва; 10-корешок лицевого нерва (VII пара); ! I-верхнее и нижнее слюноотделительные яя.; 12-преддверно-улитковый нерв (VIII пара); 13-языкоглоточннй нерв (IX пара); 14-я. подъязычного нерва; 15-блуждащий нерв (X пара); 16-двойное ядро; 17-я.спинномозгового пути тройничного нерва; 18-добавочный нерв (XI пара); 19-ядро одиночного пути; 20-дорсальное ядро блуждающего нерва; 21-спинномозговое я. добавочного нерва; 22-задвижка; 23-задняя срединная борозда; 24-тонкий пучок; 25-

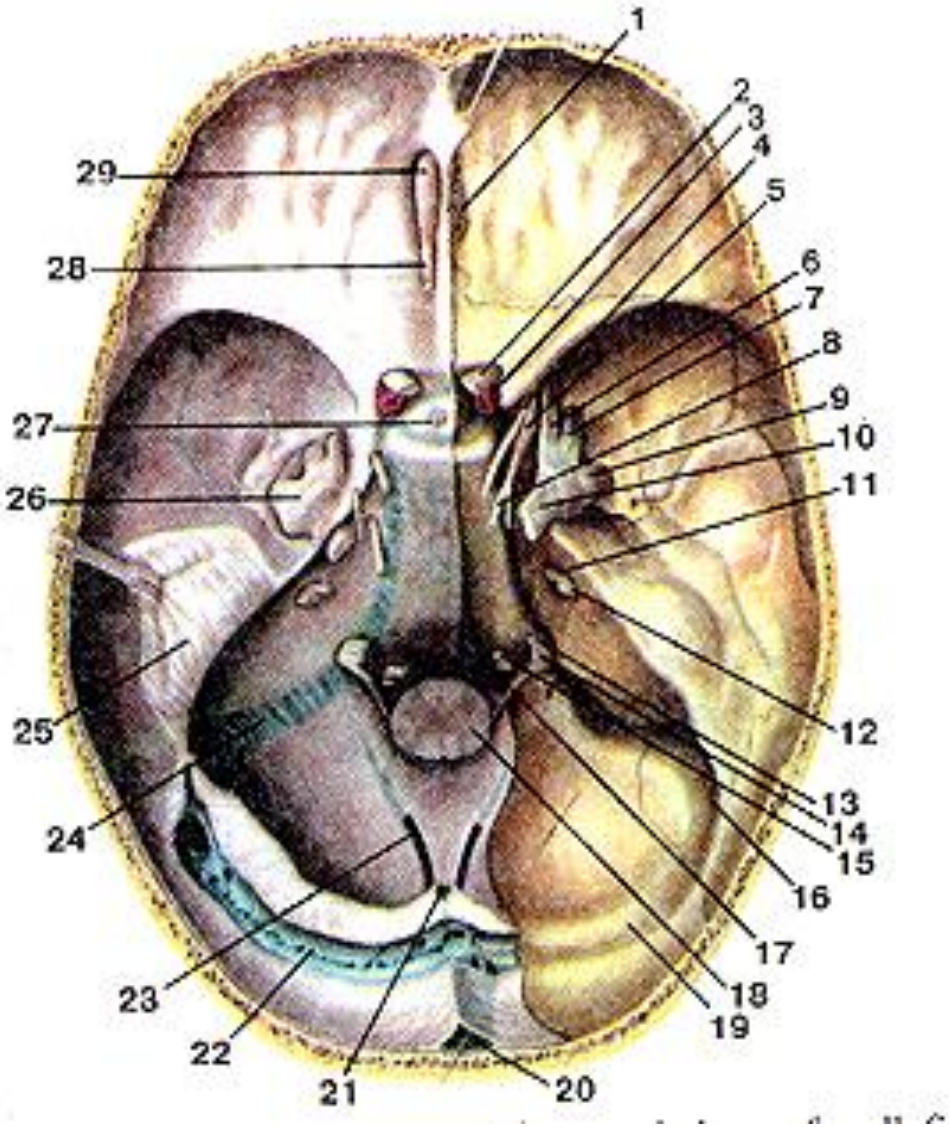

Места выхода черепных нервов из полости черепа. Вид сверху. На правой стороне внутреннего основания черепа твердая оболочка головного мозга удачена. На левой стороне вскрыты поперечный синус и месторасположения полулунного узла тройничного нерва.

1-решетчатая пластинка решетчатой кости (через отверстия пластинки проходят обонятельные нервы); 2-зригельный нерв; 3-вну-тренняя сонная артерия; 4-глазодвигательный нерв; 5-блоковый нерв; 6-глазничный нерв (первая ветвь тройничного нерва); 7-верхнечелюстной нерв (вторая ветвь тройничного нерва); 8-от~ водящий нерв; Э-НИЖнечелЮСТНОЙ нерв (третья ветвь тройничного нерва); 10-тройничный нерв; 11-лицевой нерв; 12-преддверно-улитковый нерв; **13-языкоглоточный нерв; 14-блуждающий нерв; 15-подъязычный нерв**; 16-борозда сигмовидного синуса; 17-добавочный нерв; 18-спинной мозг; 19-6орозда поперечного синуса; 20-верхний сагиттальный синус; 21-прямой синус; 22-попереч-ный синус (вскрыт); 23-затылочный синус; 24-сигмовидный синус; 25-твердая оболочка головного мозга (отрезана и отвернута влево); 26-

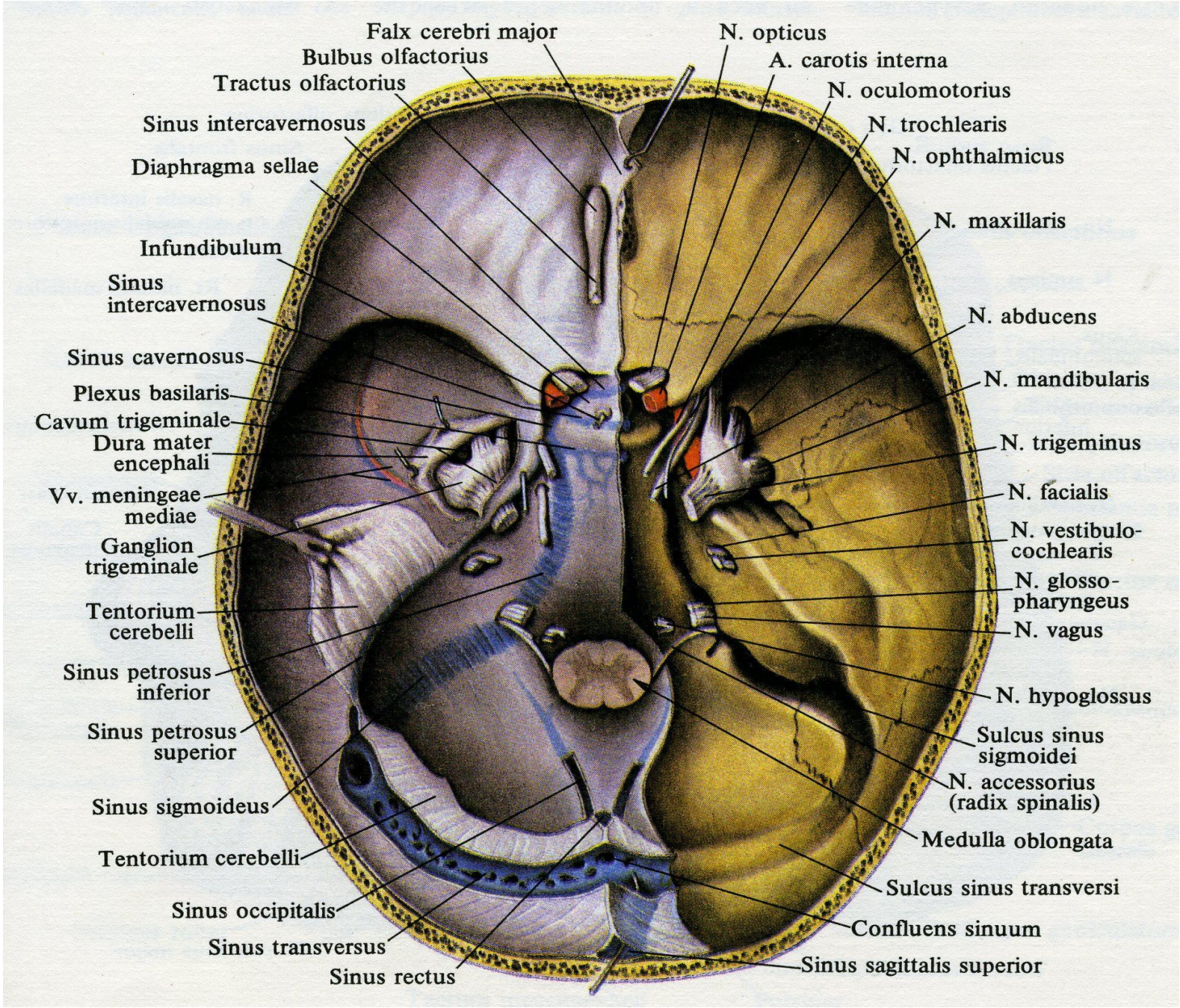
Falx cerebri major
Bulbus olfactorius
Tractus olfactorius
Sinus intercavernosus
Diaphragma sellae
Infundibulum
Sinus intercavernosus
Sinus cavernosus
Plexus basilaris
Cavum trigeminale
Dura mater encephali
Vv. meningeae mediae
Ganglion trigeminale
Tentorium cerebelli
Sinus petrosus inferior
Sinus petrosus superior
Sinus sigmoideus
Tentorium cerebelli
Sinus occipitalis
Sinus transversus
Sinus rectus
N. opticus
A. carotis interna
N. oculomotorius
N. trochlearis
N. ophthalmicus
N. maxillaris
N. abducens
N. mandibularis
N. trigeminus
N. facialis
N. vestibulo-cochlearis
N. glosso-pharyngeus
N. vagus
N. hypoglossus
Sulcus sinus sigmoidei
N. accessorius (radix spinalis)
Medulla oblongata
Sulcus sinus transversi
Confluens sinuum
Sinus sagittalis superior