Физиологические методы исследования центральной нервной системы: ЭЭГ

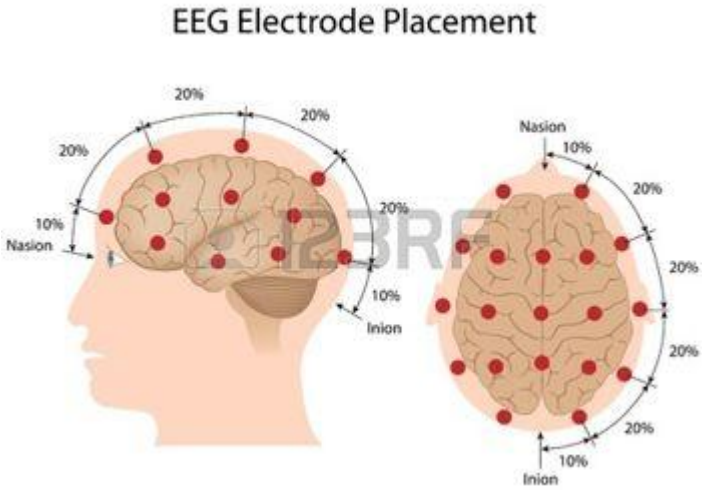

План :

1. История развития энцефалографии
2. Область применения ЭЭГ- обследований и методика регистрации электроэнцефалограммы
3. Ритмы электроэнцефалограммы человека
4. Стандартные функциональные пробы при регистрации ЭЭГ
5. Вызванные потенциалы головного мозга.
6. Оценка функционального состояния ЦНМ по данным электроэнцефалографии

ВОПРОС 1

Развитие методы ЭЭГ

- **Электроэнцефалография** - метод исследования головного мозга, основанный на регистрации его электрических потенциалов.
- Первая публикация о наличии токов в ЦНС была сделана **Дюбуа-Реймоном** в 1849 г.
- В 1875 г. данные о наличии спонтанной и вызванной электрической активности в мозге собаки были получены независимо **Ричардом Катоном** в Англии и **В.Я. Данилевским** в России.
- В 1884 году **Н.Е. Введенский** для изучения работы нервных центров применил телефонический метод регистрации и прослушивал активность продолговатого мозга лягушки и коры больших полушарий кролика.
- В 1912 г. **П.Ю. Кауфман** выявил связь электрических потенциалов мозга с «внутренней деятельностью мозга» и их зависимость от изменения метаболизма мозга, воздействия внешних раздражений, наркоза и эпилептического припадка.

Эмиль Генрих Дюбуа-Реймон - немецкий физиолог, философ

Richard Caton, 1842-1926

Василий Яковлевич Данилевский — физиолог

Николай Евгеньевич Введенский — выдающийся русский физиолог, ученик И. М. Сеченова

- Начало электроэнцефалографическим исследованиям положил **В.В. Правдич-Неминский**, опубликовав 1913 году первую электроэнцефалограмму, записанную с мозга собаки с помощью струнного гальванометра. Им введён термин электроцереброграмма.

Владимир Владимирович **Правдич-Неминский** (2 июля 1879 — 17 мая 1952)

- Австрийский психиатр Ганс Бергер в 1928 г. впервые осуществил регистрацию электрических потенциалов головного мозга у человека, используя скальповые игольчатые электроды. В его же работах были описаны основные ритмы ЭЭГ и их изменения при функциональных пробах и патологических изменениях в мозге.



Ганс Бергер — немецкий физиолог и психиатр, один из «отцов» метода электроэнцефалографии

- Большое влияние на развитие метода оказали публикации G.Walter о значении ЭЭГ в диагностике опухолей мозга.
- Работы F.Gibbs, E.Gibbs, W.G. Lennox дали подробную электроэнцефалографическую семиотику эпилепсии.

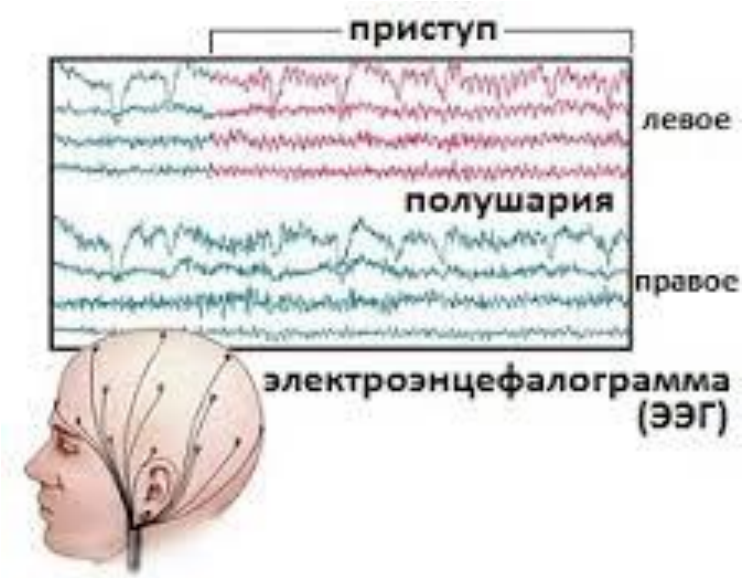

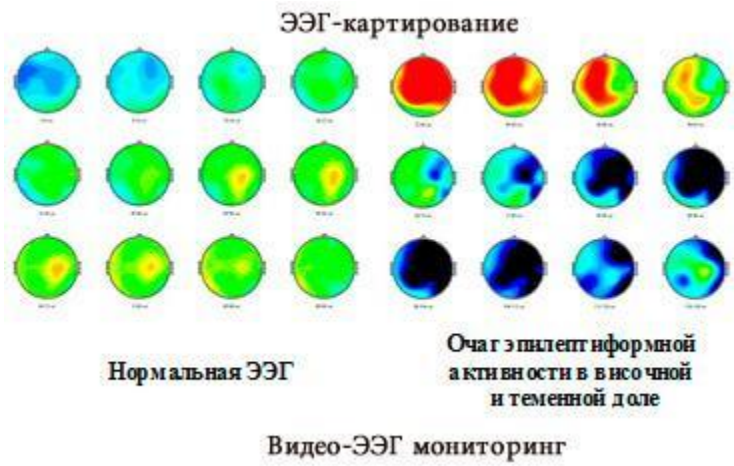

- Существенный вклад в эту область внесён работами E.D. Adrian, B. Metthews (1934), G.Walter (1950), В.С. Русинова (1954), В.Е. Майорчик (1957), Н.П. Бехтеревой (1960), Л.А. Новиковой (1962), H. Jasper (1954).
- Большое значение для понимания природы электрических колебаний головного мозга имели исследования нейрофизиологии отдельных нейронов с помощью метода микроэлектродов, выявившие те структурные субъединицы и механизмы, из которых слагается суммарная ЭЭГ (Костюк П.Г., Шаповалов А.И., 1964, Eccles J., 1964).

Наталья Петровна Бехтерева — советский и российский нейрофизиолог

ВОПРОС 2

Область применения ЭЭГ- обследований и методика регистрации электроэнцефалограммы

1. ЭЭГ больных с эпилептическими припадками

- установить участки мозга, участвующие в провоцировании приступов;
- следить за динамикой действия лекарственных препаратов;
- решить вопрос о прекращении лекарственной терапии;
- идентифицировать степень нарушения работы мозга в межприступные периоды.

2. ЭЭГ в диагностике новообразований

- Если опухоль располагается близко к поверхности мозга и воздействует преимущественно на кору и подкорковые структуры, на ЭЭГ возникают изменения на стороне поражения. Отмечаются локальные патологические изменения в зоне проекции опухоли - угнетение альфа-ритма, увеличение амплитуды дельта-волн.
- Внутримозговые опухоли вызывают значительные общие изменения ЭЭГ, маскирующие очаговые нарушения биопотенциалов.
- При опухолях височной локализации ЭЭГ диагностика с указанием очага патологической электрической активности в височной области наиболее точна (до 90%). Как правило, при этом наблюдается очаговая бета-активность.

Регистрация биоэлектрических потенциалов головного мозга производится специальным прибором - **электроэнцефалографом**. Записанная кривая, отражающая характер биотоков мозга, называется **электроэнцефалограммой.**



В процессе регистрации биотоков мозга пациент находится в кресле в удобном положении (полулежа), при этом ему не следует:

- а) находиться под воздействием седативных средств;
- б) быть голодным (в состоянии гипогликемии);
- в) быть в состоянии психоэмоционального возбуждения.

- Электроды для ЭЭГ могут быть пластинчатые, чашечные, игольчатые.
- Крепятся на голове пациента с помощью резиновых жгутов, липкой ленты или специальной шапочки симметрично относительно сагиттальной линии головы по общепринятой международной схеме.

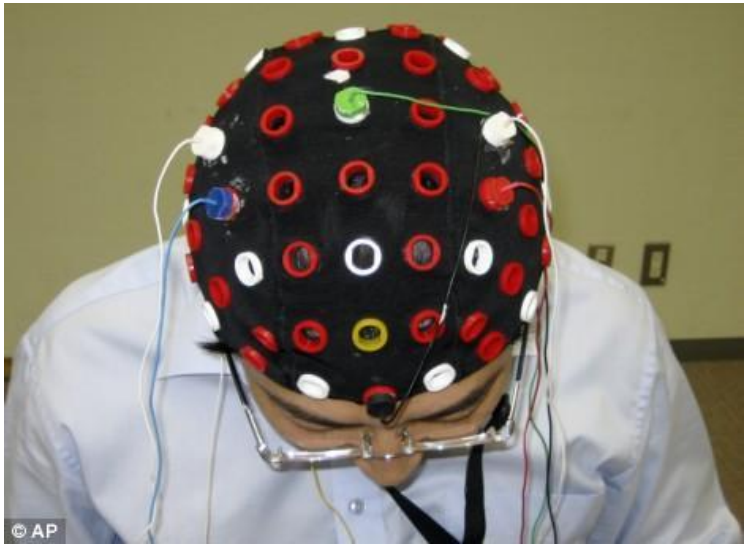

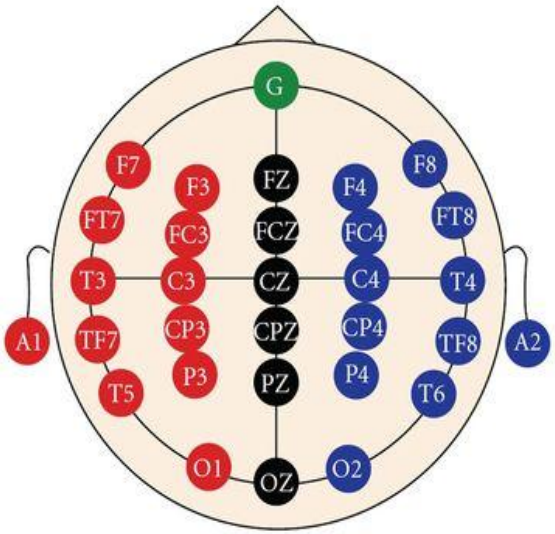

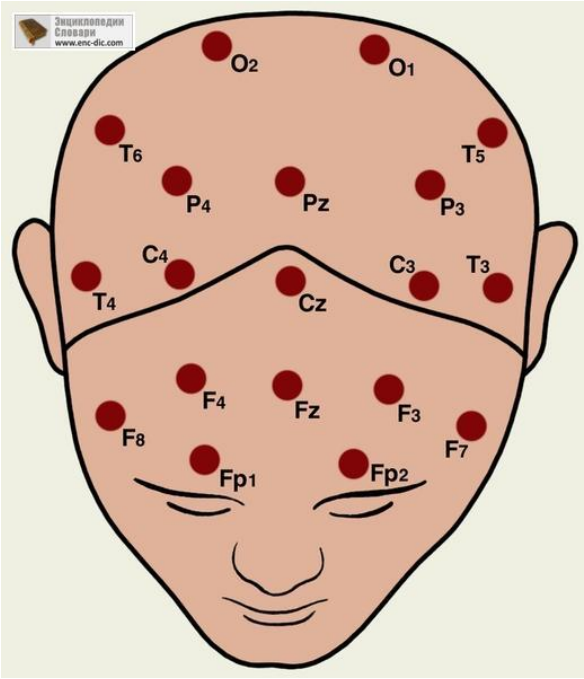

Стандартные зоны отведения (и соответствующие им электроды) следующие:

- затылочные (occipitalis, O_1 и O_2),
- теменные (parietalis, P_3 и P_4),
- центральные (centralis, C_3 и C_4),
- лобные (frontalis, F_3 и F_4),
- лобные полюсные (polus, Fp_1 и Fp_2),
- нижнелобные (F_7, F_8),
- височные (temporalis, T_3, T_4),
- задневисочные (T_5, T_6).
- По сагиттальной линии головы располагаются сагиттальные электроды: теменной сагиттальный (P_Z), центральный сагиттальный (C_Z) и лобный сагиттальный (F_Z).
- В качестве референтных электродов используются электроды, которые закрепляются на мочках ушей зажимами. По международной системе они обозначаются как электроды A_1 и A_2 (от лат. auriculus - ушной).

ВОПРОС 3

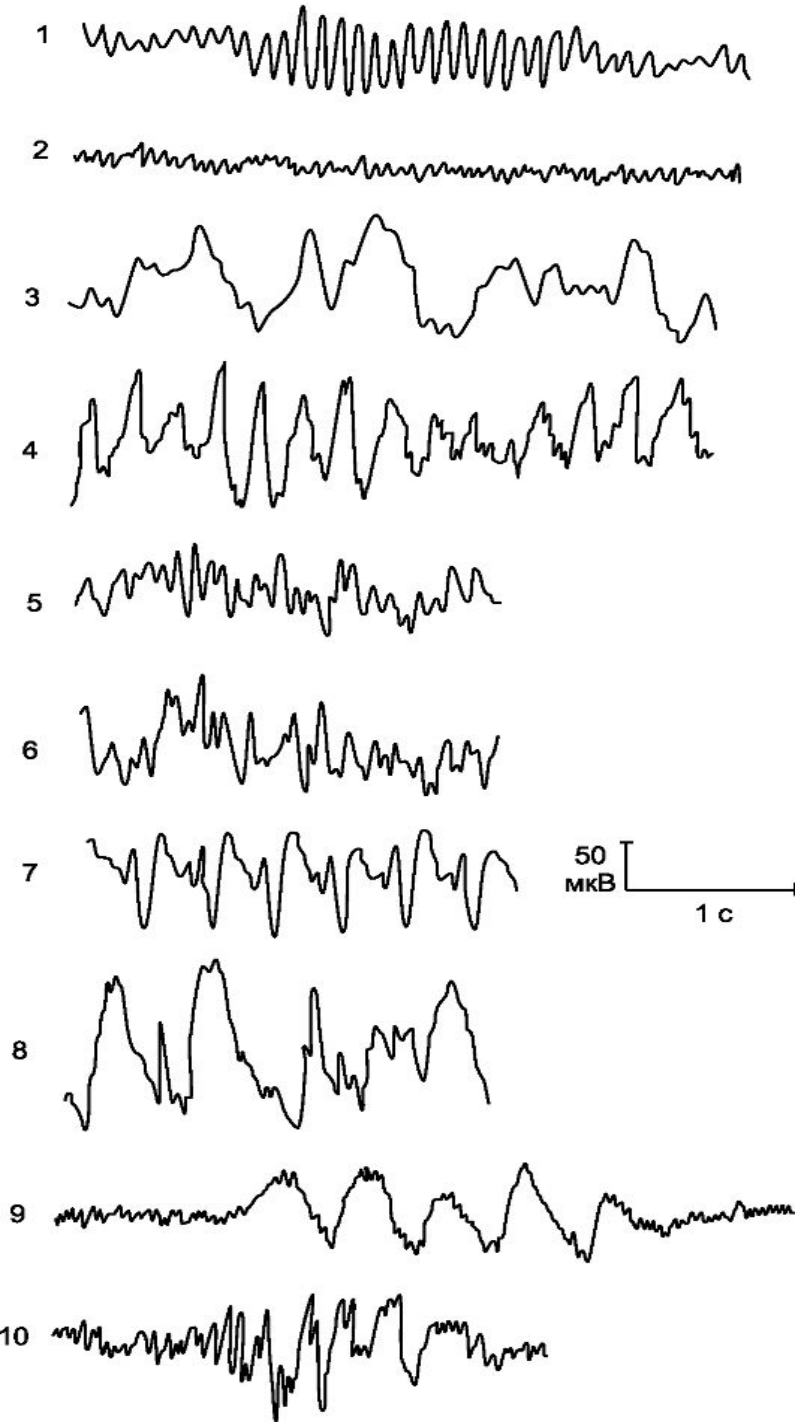

У здорового взрослого человека, находящегося в состоянии покоя, на ЭЭГ обычно выявляются:

1 - ***альфа-волны -*** характеризуются частотой 8-13 Гц и амплитудой 30-100 мкВ, симметричные, синусообразной формы, лучше выражены при закрытых глазах пациента, преимущественно определяются в затылочно-теменной области; нарастают и убывают спонтанно и обычно быстро исчезают, когда пациент сосредоточивает внимание или открывает глаза;

2 - ***бета-волны*** с частотой колебаний больше 13 Гц (чаще 16-30) и амплитудой до 15 мкВ, на «нормальных» электроэнцефалограммах они симметричны и особенно характерны для лобной области;

3 - ***дельта-волны,*** имеющие частоту 0,5-3 Гц и амплитуду до 20-40 мкВ;

4 - ***тета-волны*** с частотой 4-7 Гц и с амплитудой в тех же пределах.

При выраженной альфа-активности дельта- и тета-ритмы у здорового взрослого человека практически не заметны, так как они перекрываются альфа-ритмом. Однако при его угнетении (в состоянии возбуждения , а также в дремотном состоянии и при неглубоком сне (первая и вторая стадии)), дельта- и тета-ритм на ЭЭГ проявляются, и амплитуда их может нарастать. При глубоком сне (третья стадия) на ЭЭГ максимально регистрируется медленная активность.

- ***Особенно значимым ЭЭГ-обследование оказывается при выявлении эпилептической активности,*** указывающей на предрасположенность к судорожным состояниям и проявляющейся следующими признаками:
- **6, 8 - острые волны (пики)** - колебание потенциала, имеющего крутое нарастание и крутой спад, при этом острота волны обычно превышает амплитуду фоновых колебаний, с которыми они сочетаются; острые волны могут быть единичными или групповыми, выявляются в одном или многих отведениях;
- **7** - комплексы **пик-волна**, представляющие собой колебания потенциала, состоящие из острой волны (пика) и сопутствующей ей медленной волны; при эпилепсии эти комплексы могут быть единичными или следуют друг за другом в виде серий;
- **9, 10 - пароксизмальные ритмы** - ритмы колебаний в форме вспышек высокой амплитуды разной частоты, обычны пароксизмальные ритмы тета- и дельта-колебаний или медленных волн 0,5-1,0 Гц.

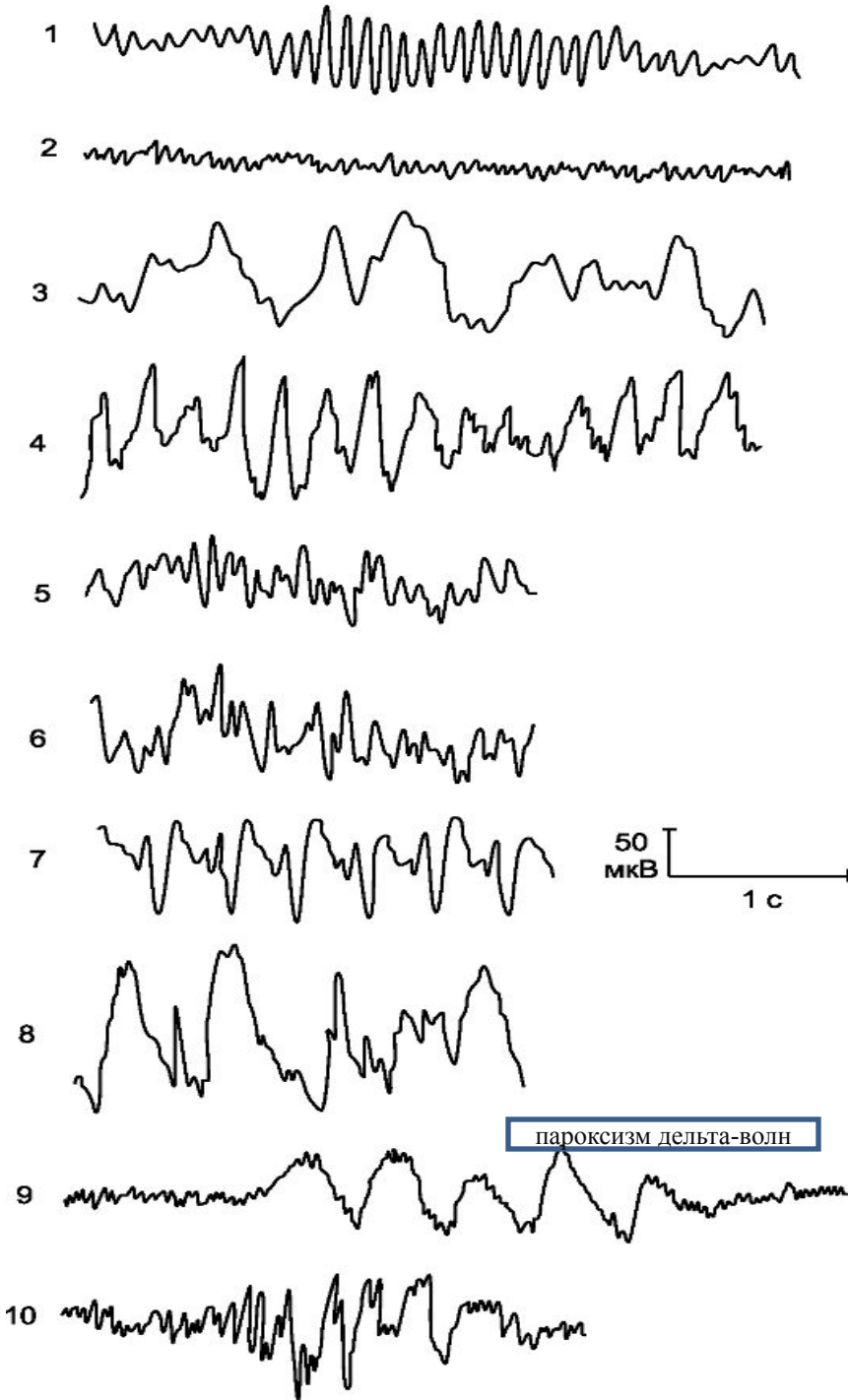

Возрастные особенности ЭЭГ

- В процессе перехода от младенческого состояния к взрослому характер нормальной ЭЭГ постепенно меняется.
- В раннем детском возрасте на ней отражены главным образом медленные колебания, которые постепенно сменяются более частыми, и к 7 годам формируется альфа-ритм.
- Полностью процесс эволюции ЭЭГ завершается к 15-17 годам, приобретая к этому возрасту черты ЭЭГ взрослого человека.
- В возрасте старше 50-60 лет нормальная ЭЭГ отличается от таковой у лиц молодого возраста уменьшением частоты дельта-ритма, нарушением его регуляции и увеличением числа тета-волн.
- Признаком патологической активности на ЭЭГ взрослого бодрствующего человека являются тета- и дельта-активность, а также эпилептическая активность.

ВОПРОС 4

Функциональные пробы при ЭЭГ

1. Фотостимуляция, то есть стимуляция мельканием света с частотой 5-30 Гц различными сериями. Максимальный результат обеспечивает использование самые быстрые световые мелькания.
2. Проба на открывание и закрывание глаз обычно проводится при снижении функций мозга в результате медикаментозного воздействия, перенесенного заболевания.

3. Стимуляция звуковыми сигналами как правило применяется в виде кратковременного звукового сигнала.
4. Гипервентиляция представляет собой глубокое и частое дыхание на протяжении нескольких минут. Такая техника дыхания приводит к обменным изменениями в головном мозге из-за выведения углекислоты в больших объемах, что способствует усилению эпилептической активности у людей с приступами. Такая функциональная проба позволяет установить скрытые изменения при наличии эпилепсии, уточнить характер приступов. Использование данного метода при проведении электроэнцефалографии уже в первые минуты исследования позволяет выявить у больных усиление эпилептической активности.

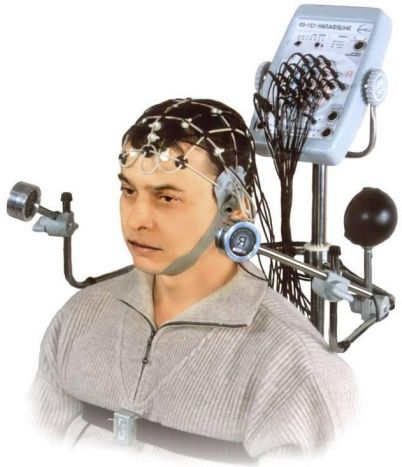

ВОПРОС 5

Вызванные потенциалы головного мозга

Регистрация вызванных потенциалов (ВП) мозга является объективным и неинвазивным методом тестирования функций ЦНС как человека, так и животных.

Основные области применения ВП:
· оценка расстройств зрительного пути;
· объективное тестирование функций слуха;
· оценка состояния сенсомоторной области;
· нарушение коры мозга;
· локализация нарушений ствола мозга;
· оценка развития мозгового ствола и коры;
· состояние когнитивных функций мозга;
· нарушение периферических нервов;
· нарушение движений глаз и процессов в сетчатке;
· нарушение в проводящих путях спинного мозга;
· оценка комы и смерть мозга.

СЛУХОВЫЕ

ЗРИТЕЛЬНЫЕ

СОМАТОСЕНСОРНЫЕ

В зависимости от характера воздействующего стимула регистрируют ВП

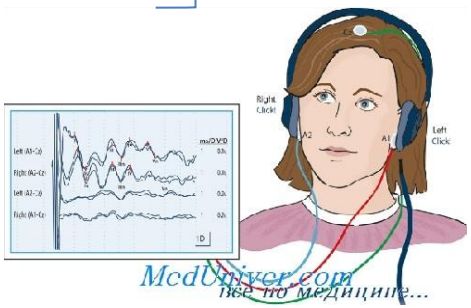

ВОПРОС 6

При оценке общего функционального состояния мозга с использованием ЭЭГ-метода необходимо иметь в виду следующее.

1. Биоэлектрическая активность, регистрируемая на ЭЭГ, характеризует функциональное состояние всего мозга или отдельных его отделов, которые находятся под электродами.
2. Нормальная ЭЭГ или патологическая биоэлектрическая активность, характеризующаяся признаком постоянства, стабильностью рисунка электроэнцефалограммы, свидетельствует о наличии устойчивого функционального состояния мозга.
3. Частая смена рисунка ЭЭГ - частый переход от хорошо выраженного альфа-ритма к спонтанно возникающей его десинхронизации, частое появление вспышек медленноволновой активности с подавлением доминирующего ритма, частый переход от одного доминирующего ритма к другому - все это свидетельствует о неустойчивости функционального состояния мозга.
4. Важно установить, является ли неустойчивость функционального состояния мозга функциональной или имеет органическое происхождение, то следует иметь в виду, что, если при регистрации ЭЭГ выявляется нормальный, хорошо выраженный альфа-ритм, сменяющийся участками десинхронизации (при индексе альфа-ритма, равном 30%), а угашение ориентировочной реакции затянуто, то хотя других признаков патологии при ее оценке не выявляется, это говорит о неустойчивости общего функционального состояния мозга функционального характера. Если неустойчивость функционального состояния мозга обусловлена поражением тех или иных глубоких структур, оказывающих на мозг локальное влияние или относящихся к общим регуляторным системам, то на ЭЭГ наблюдают частую смену одного вида патологической биоэлектрической активности на другой. И тем чаще происходит эта смена биоэлектрических активностей и чем более полиритмичны эти активности, тем более выражено нарушение функционального состояния мозга и отдельных его структур.

Положения при оценке степени нарушений биоэлектрической активности:

1. Сохраненный симметричный альфа-ритм даже при наличии негрубых очаговых нарушений, но с нормальными ответными реакциями на нагрузки свидетельствует об отсутствии нарушений биоэлектрической активности мозга. Такие ЭЭГ расцениваются как незначительно измененные или имеющие легкие нарушения.
2. Появление негрубой асимметрии альфа-ритма, диффузное его распределение с нарушением зональности, редкие вспышки тета- и дельта-ритма умеренной амплитуды, снижение амплитуды альфа-ритма до 15-20 мкВ при сохранении нормального индекса или повышение до 100 мкВ, искажение альфа-ритма диффузной высокочастотной низкоамплитудной (до 3-5 мкВ) активностью при нормальной реактивной ЭЭГ -свидетельствуют о легких нарушениях биоэлектрической активности головного мозга.
3. Углубление нарушений ЭЭГ при проведении функциональных нагрузок указывает на недостаточность компенсации нарушений функций, которая прямо пропорциональна тяжести вызываемых сдвигов.
4. Частичная редукция альфа-ритма, снижение его индекса до 40-50% с замещением его полиморфной медленной активностью или плоской ЭЭГ, наличие дизритмии умеренной амплитуды - указывают на появление умеренных нарушений биоэлектрической активности головного мозга. Их уровень компенсации выявляется нагрузками.
5. Резкое снижение индекса альфа-ритма (ниже 10%) или полное отсутствие его, доминирование плоской ЭЭГ, полиритмия амплитудой до 25 мкВ, доминирование низкочастотного бета-ритма средних амплитуд (20-25 мкВ), умеренная выраженность высокочастотной регулярной компоненты, увеличение амплитуды альфа-ритма свыше 100 мкВ со снижением частоты его ниже 9 Гц с переходом его в спектр альфа-подобного тета-ритма, а так же с наличием очаговых проявлений или вспышек медленных ритмов даже при умеренно нарушенной реактивной ЭЭГ можно рассматривать как нарушения средней тяжести.
6. Значительные сдвиги в сторону патологических проявлений при воздействии функциональных нагрузок, особенно триггерной фотостимуляции (ТФС), указывают на декомпенсацию, на состояние субкомпенсации, на неустойчивость компенсаторных процессов и обязательно указываются в заключении.
7. Доминирование в ЭЭГ тета-ритма (особенно альфа-подобного) амплитудой до 60 мкВ, наличие на фоне редуцированного альфа-ритма грубых очаговых изменений, частые эпилептические пароксизмы при высокоамплитудном альфа-ритме, доминирование высокоамплитудных бета-ритмов (низкочастотного амплитудой до 60 мкВ или высокочастотного амплитудой до 30 мкВ), наличие полиритмичной активности амплитудой свыше 40 мкВ - относятся к значительным нарушениям биоэлектрической активности мозга (даже при отсутствии углубления нарушений при воздействии функциональных нагрузок).
8. Высокоамплитудную фоновую активность с регулярным тета- и дельта-ритмом, доминирование полиморфного дельта-ритма высокой амплитуды (50 мкВ и более), искаженного вспышками высокочастотного бета-ритма или эпилептической активностью, относят к тяжелым нарушениям ЭЭГ.

В норме альфа-ритм доминирует в затылочных отделах мозга; убывает по амплитуде от затылка ко лбу; в лобных отделах не регистрируется при биполярном отведении с электродов, наложенных по сагиттальным линиям с малыми межэлектродными расстояниями; симметричен по частоте и амплитуде в правом и левом полушариях; наблюдается наличие функциональной асимметрии с превалированием по заполнению конвекситальной поверхности и незначительным превышением амплитуды больше в правом полушарии, что является следствием функциональной асимметрии мозга, связанной с большей активностью левого полушария; образ альфа-ритма веретенообразный, форма волны синусоидальная; колебания частоты невелики и не превышают 0,5 колеб./с, амплитуда альфа-ритма 30-80 мкВ (чаще 40-60 мкВ) при регистрации в центрально-затылочных отведениях при биполярной регистрации с большими межэлектродными расстояниями с электродов, наложенных на сагиттальных линиях, или при монополярном отведении по Голдману (при монополярном отведении с индифферентным электродом на щеке - амплитуда альфа-ритма в 2 раза выше; при биполярном отведении с малыми межэлектродными расстояниями по сагиттальным линиям - амплитуда альфа-ритма в 2 раза ниже), индекс 7595%.
Бета-активность, которую наблюдают в лобных отделах мозга и на стыках веретен альфа-ритма, симметрична по амплитуде в правом и левом полушариях; образ асинхронный, апериодичный; амплитуда 3-5 мкВ; индекс в лобных отделах может достигать 100%, отсутствие бета-активности не является признаком патологии.
У взрослого здорового человека, находящегося в состоянии пассивного бодрствования, тета- и дельта-ритмы не регистрируются, они наблюдаются только в состоянии сна или наркоза.
При хорошо выраженной норме в ЭЭГ доминирует альфа-ритм. В лобных отделах мозга и на стыках веретен альфа-ритма регистрируют низкочастотную бета-активность, а в задних отделах мозга наблюдают редкие, не превышающие альфа-ритм, вспышки тета-ритма по 2-4 волны, кратные по частоте альфа-ритму, амплитудой не превышающие фоновый ритм. Здесь же регистрируют редкие единичные разбросанные низкоамплитудные дельта-волны.

Нарушения функционального или морфологического характера сказываются в первую очередь на параметрах альфа-ритма. Критерии патологии при оценке альфа-ритма следующие:

1) постоянное наличие альфа-ритма (индекс более 50%) в лобных отделах мозга при биполярной регистрации с электродов, наложенных по сагиттальным линиям с малыми межэлектродными расстояниями;
2) амплитудная межполушарная асимметрия более 30%;
3) частотная асимметрия более 1 колеб./с;
4) нарушение образа: отсутствие модуляции, появление пароксизмального, аркообразного альфа-ритма, нарушение синусоидальности волн;
5) изменения количественных параметров: отсутствие стабильности по частоте; снижение амплитуды ниже 20 мкВ или повышение свыше 90 мкВ, снижение индекса альфа-ритма ниже 50% вплоть до полного его отсутствия.

Определенные изменения в полосе бета-рима также говорят о наличии патологического процесса. Критериями патологии при этом являются:

1) доминирование низкочастотного бета-ритма по всей конвекситальной поверхности мозга;
2) пароксизмальные разряды бета-ритма;
3) очаговая локализация бета-ритма, особенно с повышением его амплитуды;
4) грубая межполушарная асимметрия по амплитуде (более 50%);
5) приобретение бета-ритмом альфа-подобного ритмичного синусоидального образа;
6) увеличение амплитуды бета-ритма свыше 7 мкВ.

К патологическим проявлениям на ЭЭГ относится появление медленных ритмов: тета и дельта. Чем ниже их частота и выше амплитуда, тем более выражен патологический процесс. Появление медленноволновой активности обычно связывают с дистрофическими процессами, демиелинизирующими и дегенеративными поражениями головного мозга, со сдавлением мозговой ткани, гипертензией, а также с наличием некоторой заторможенности, явлениями деактивации, снижением активизирующих влияний ствола головного мозга.
Как правило, односторонняя локальная медленноволновая активность является признаком локального коркового поражения. Вспышки и пароксизмы генерализованной медленноволновой активности у взрослых бодрствующих людей появляются при патологических изменениях в глубоких структурах мозга.
Наличие высокочастотных ритмов (бета-1, бета-2, гамма-ритма) также является критерием патологии, выраженной тем больше, чем больше частота сдвинута в сторону высоких частот и чем больше увеличена амплитуда высокочастотного ритма. Высокочастотную компоненту обычно связывают с явлениями ирритации мозговых структур.
Полиморфную медленную активность амплитудой ниже 25 мкВ иногда рассматривают как возможную активность здорового мозга. Однако, если ее индекс более 30% и возникновение ее не является следствием следующих друг за другом ориентировочных реакций, как это имеет место при отсутствии звукоизолированной камеры, то ее наличие в ЭЭГ говорит о патологическом процессе с вовлечением глубоких структур мозга. Доминирование низкоамплитудной полиморфной медленной активности (НПМА) может быть проявлением активации коры больших полушарий, но может быть и проявлением деактивации корковых структур. Отдифференцировать эти состояния можно только с помощью функциональных нагрузок.
Доминирование плоской ЭЭГ также может быть связано с явлениями повышения активации коры или ее деактивации. Отдифференцировать эти состояния можно также только с помощью функциональных нагрузок.
Высокочастотная асинхронная низкоамплитудная активность является следствием или процессов ирритации коры, или результатом повышения активизирующих влияний со стороны ретикулярной активирующей системы. Дифференцировка этих состояний также осуществляется при использовании функциональных нагрузок.
Патологические образы электроэнцефалограммы - спайк, пик, медленный спайк, острые волны, комплексы являются проявлением синхронных разрядов огромных масс нейронов при эпилепсии.

Особенности ЭЭГ спортсменов

- Для спортсменов, находящихся в состоянии покоя с открытыми глазами, характерно наличие альфа-ритма, особенно выраженное в передних отделах полушарий.
- Частота распределения относительной мощности биоэлектрической активности мозга в дельта-диапазоне соответствовала данным «нормы» в переднелобной и височных областях правого полушария (отведения Бр2, Б8, Т4, Т6), по остальным отведениям спортсмены имели больший относительный вклад мощности дельта-волн.
- Распределение частот регистрируемой относительной мощности индивидуальных ЭЭГ в тета-диапазоне в основном соответствовало данным «нормы». Исключение составили задневисочная область правого полушария (отведение Т6), в которой у спортсменов чаще наблюдалась более высокая относительная мощность тета-диапазона, и лобные области левого полушария (отведения РрьР3), в которых, наоборот, относительный вклад мощности тета-диапазона был чаще ниже «нормы».
- Относительная мощность альфа-диапазона в изучаемых отведениях (за исключением отведений Рр2, Р8, Т4) у большинства спортсменов была меньше «нормы». Особенно ярко различия проявились в центрально-затылочных областях обоих полушарий.