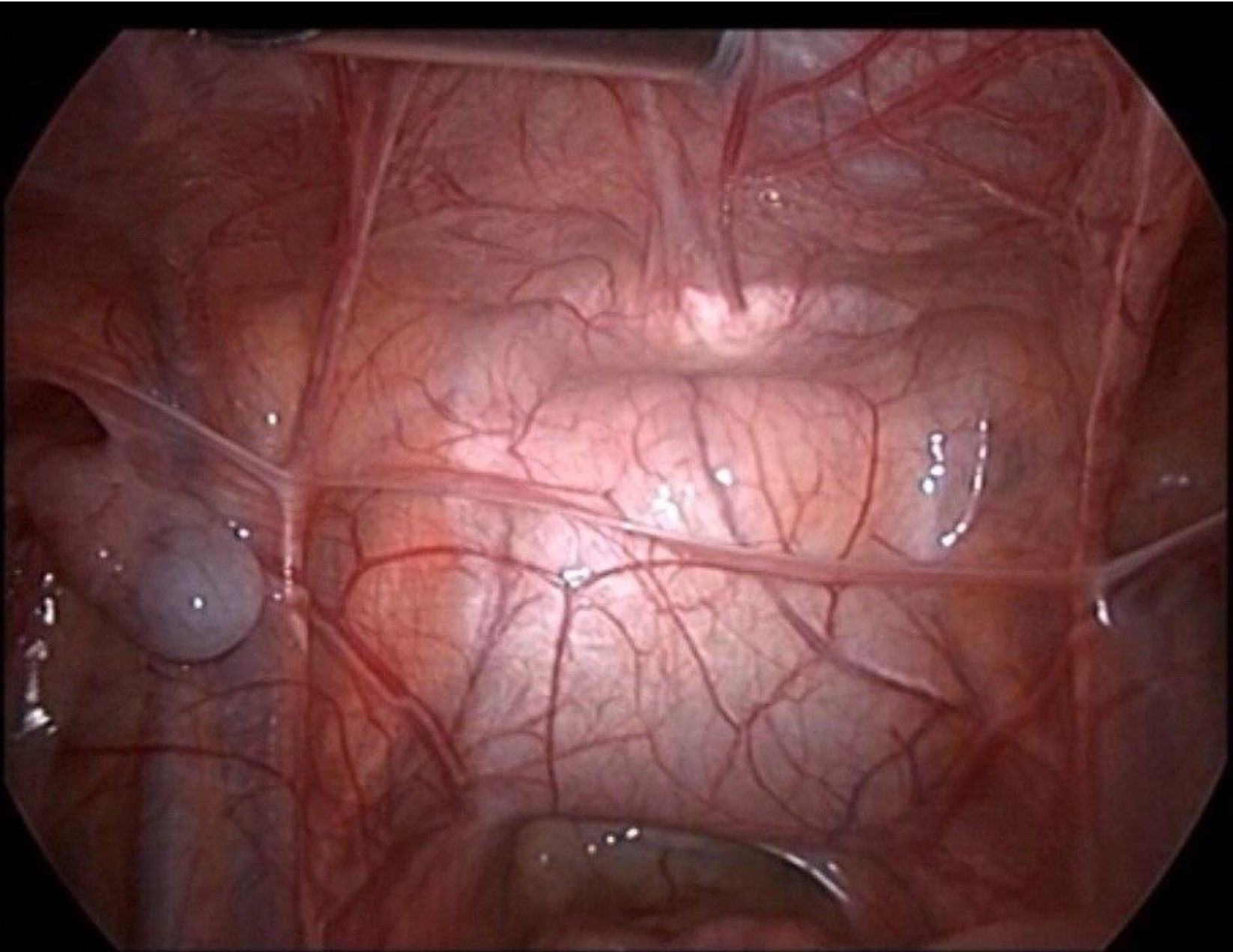


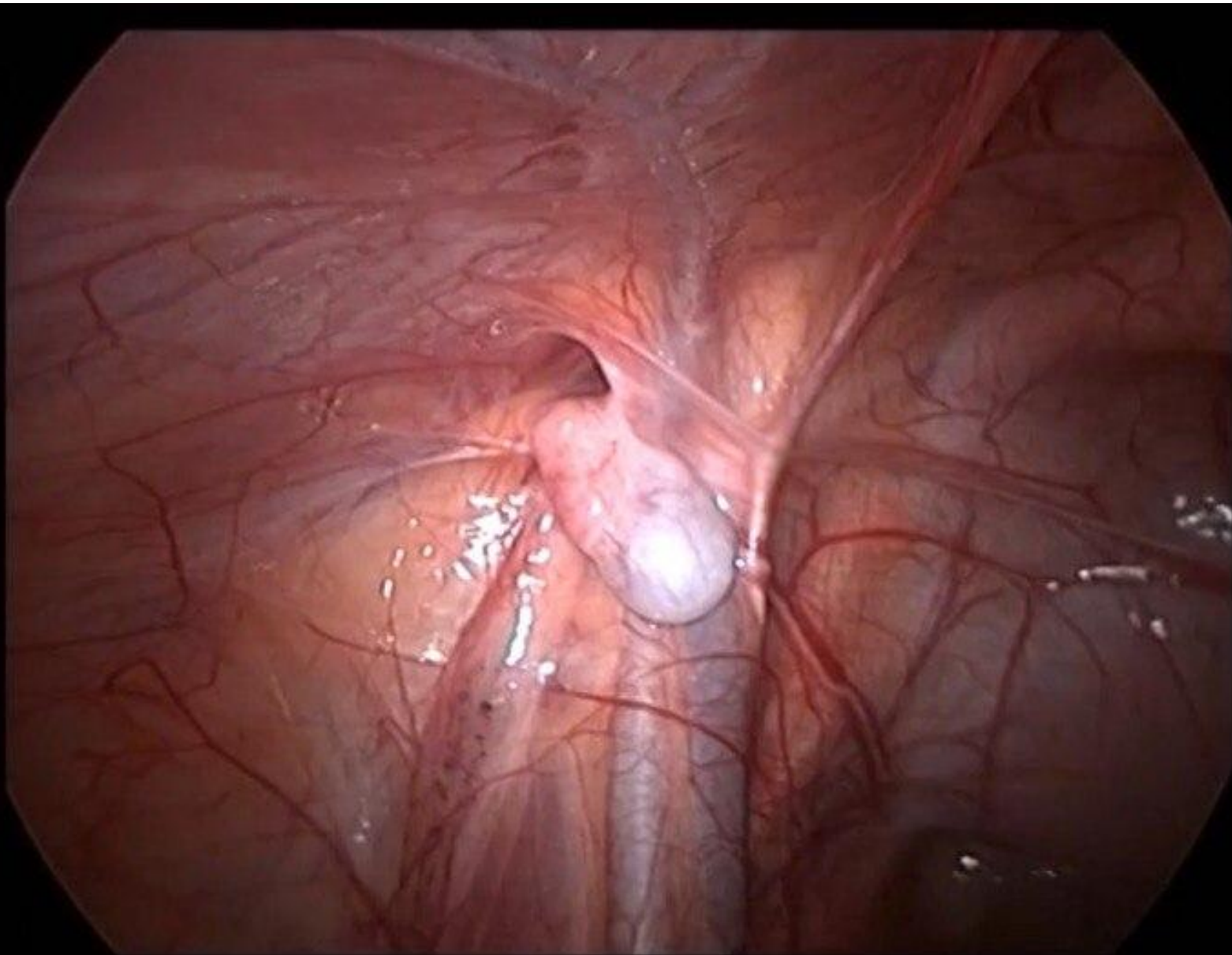
# **КОНКУРС «ХОД ОПЕРАЦИИ»**

**ОПЕРАЦИЯ №2: ОДНОЭТАПНАЯ  
ЛАПАРОСКОПИЧЕСКАЯ ОРХИПЕКСИЯ**

# ФОТО 1: ОБЩИЙ ВИД БРЮШНОЙ ПОЛОСТИ

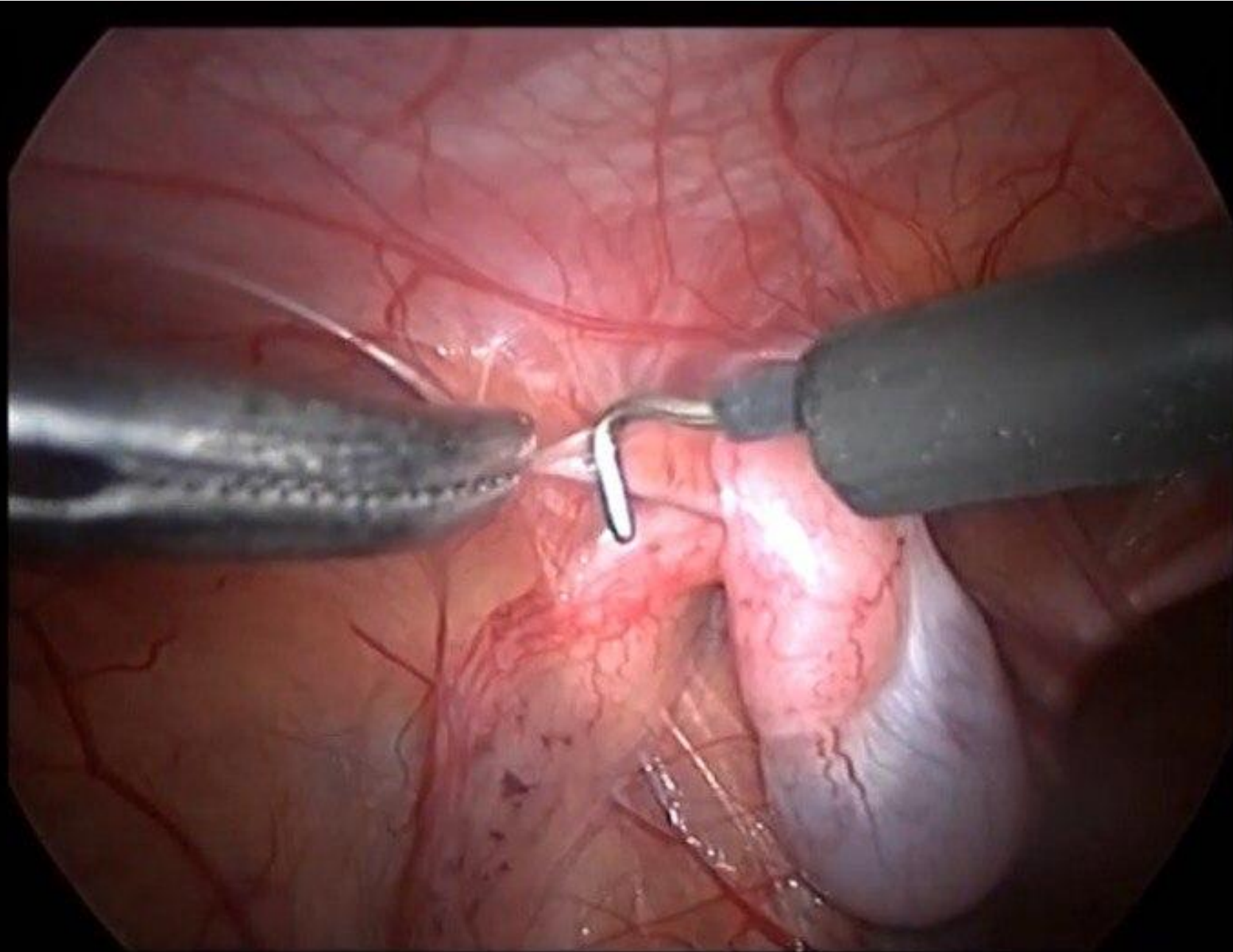


## ФОТО 2: ЯИЧКО ВИЗУАЛИЗИРОВАНО В БРЮШНОЙ ПОЛОСТИ\*

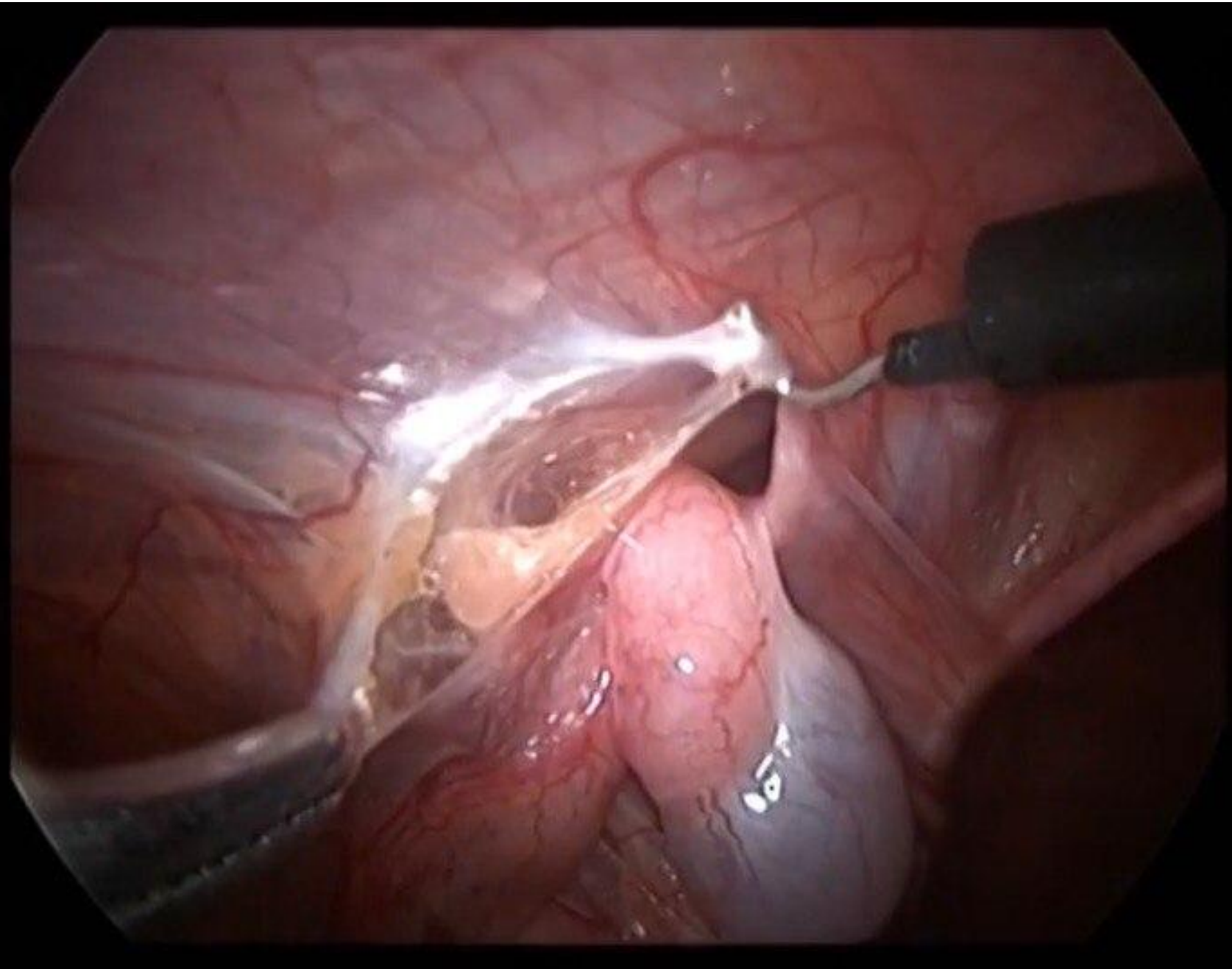


\* Яичко расположено рядом с глубоким паховым кольцом, что дает возможность провести одноэтапную операцию

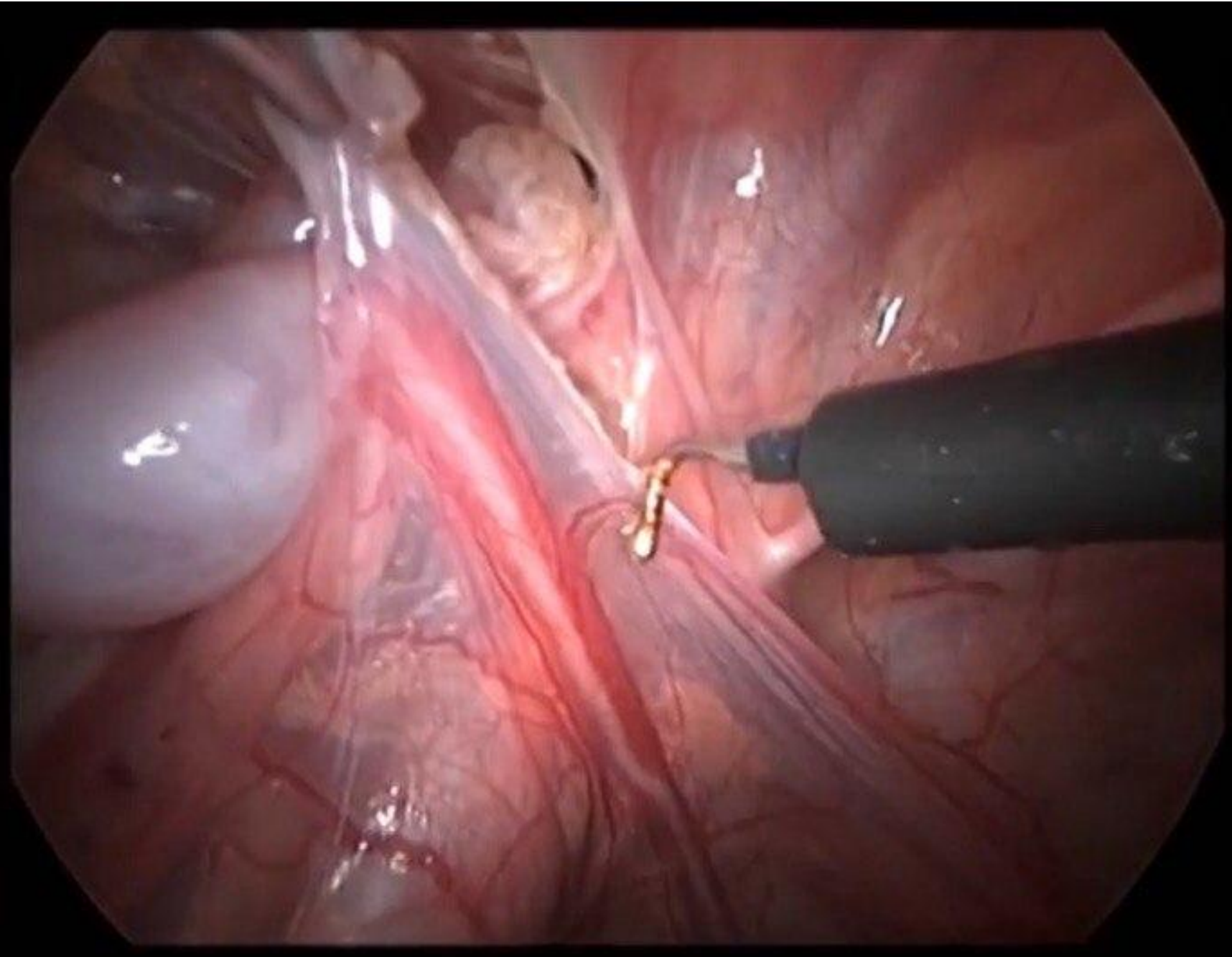
**ФОТО 3: МОБИЛИЗАЦИЯ ЯИЧКА (А)**



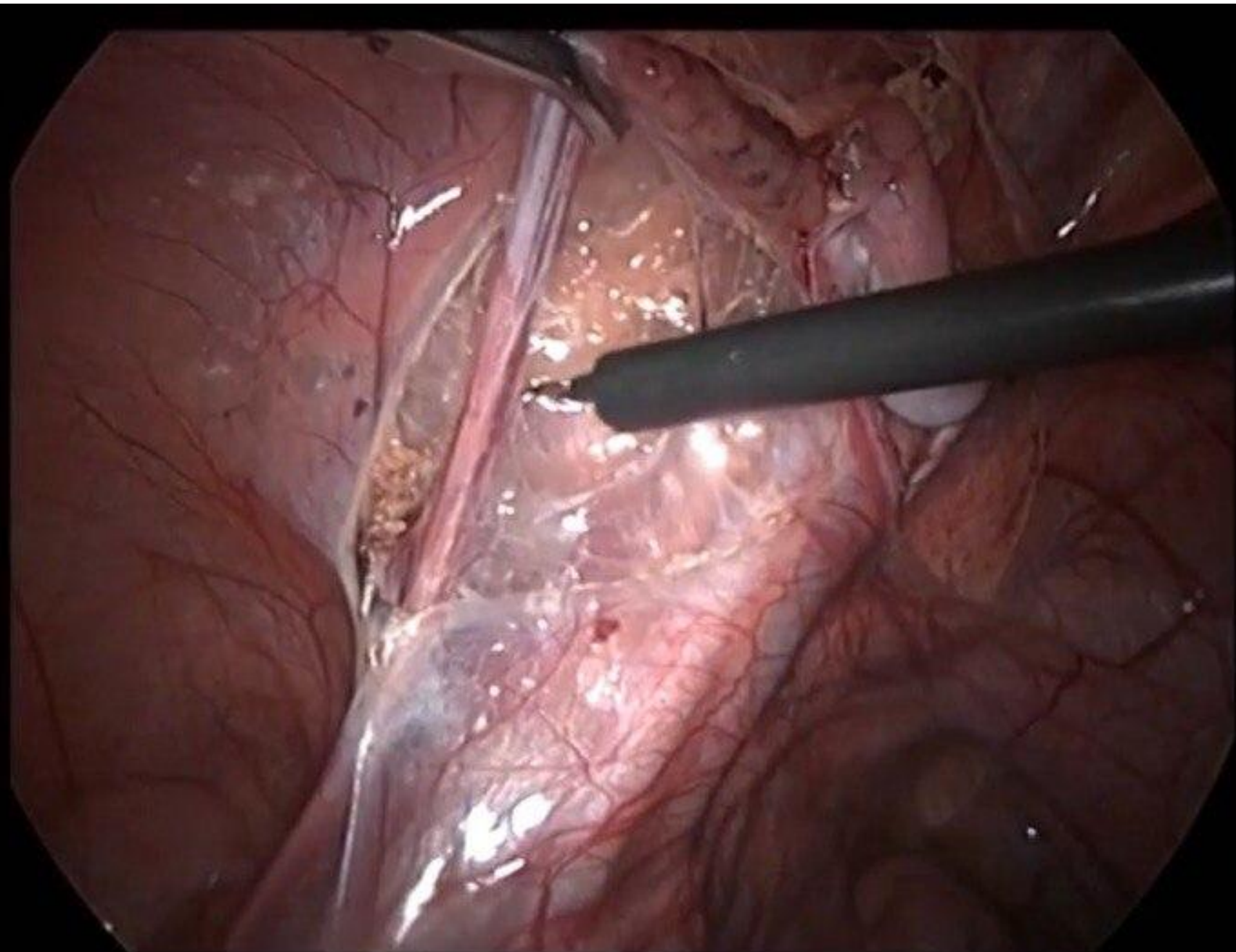
**ФОТО 4: МОБИЛИЗАЦИЯ ЯИЧКА (Б)**



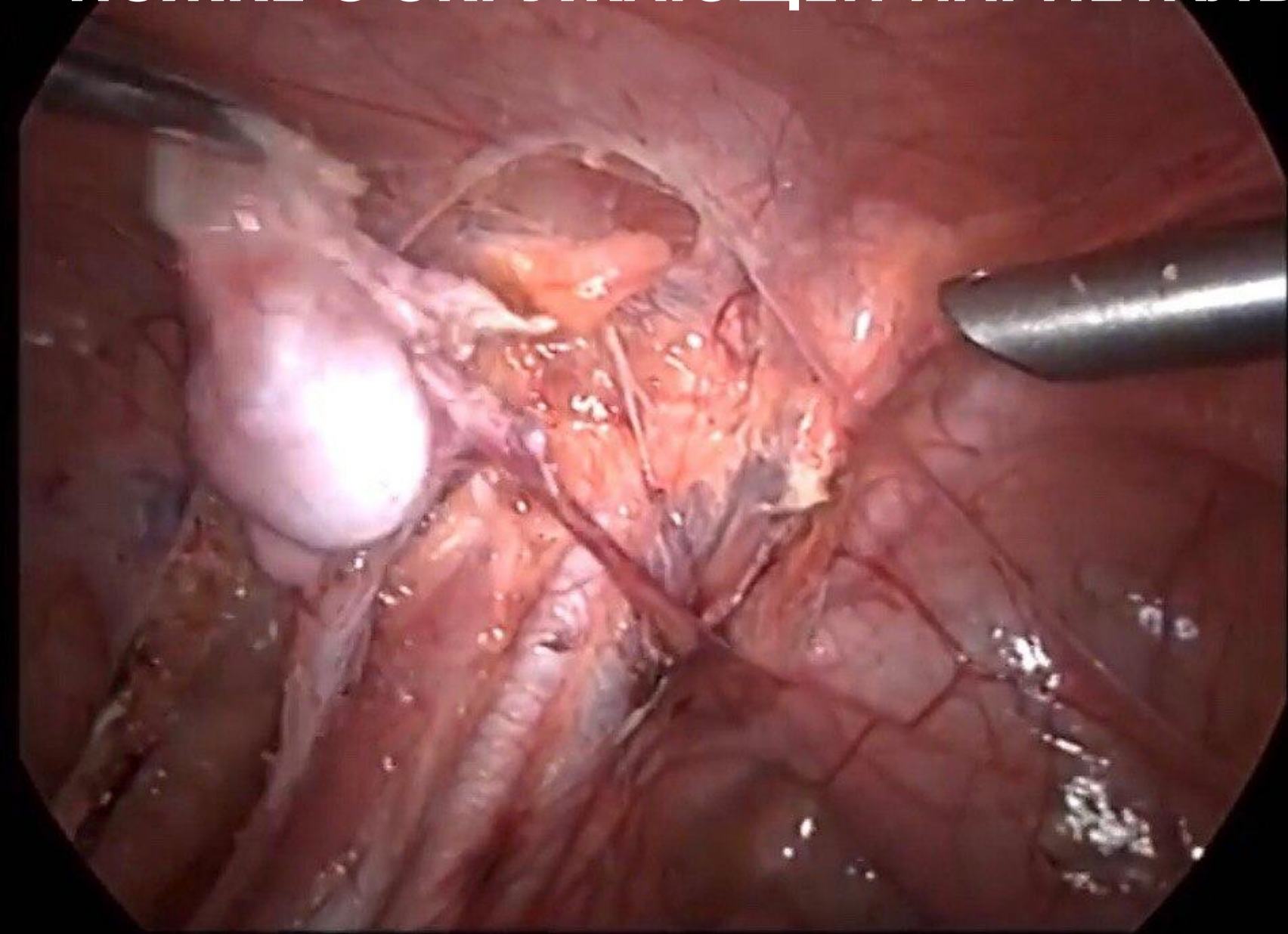
**ФОТО 5: МОБИЛИЗАЦИЯ СОСУДИСТОГО ПУЧКА (А)**



**ФОТО 6: МОБИЛИЗАЦИЯ СОСУДИСТОГО ПУЧКА (Б)**

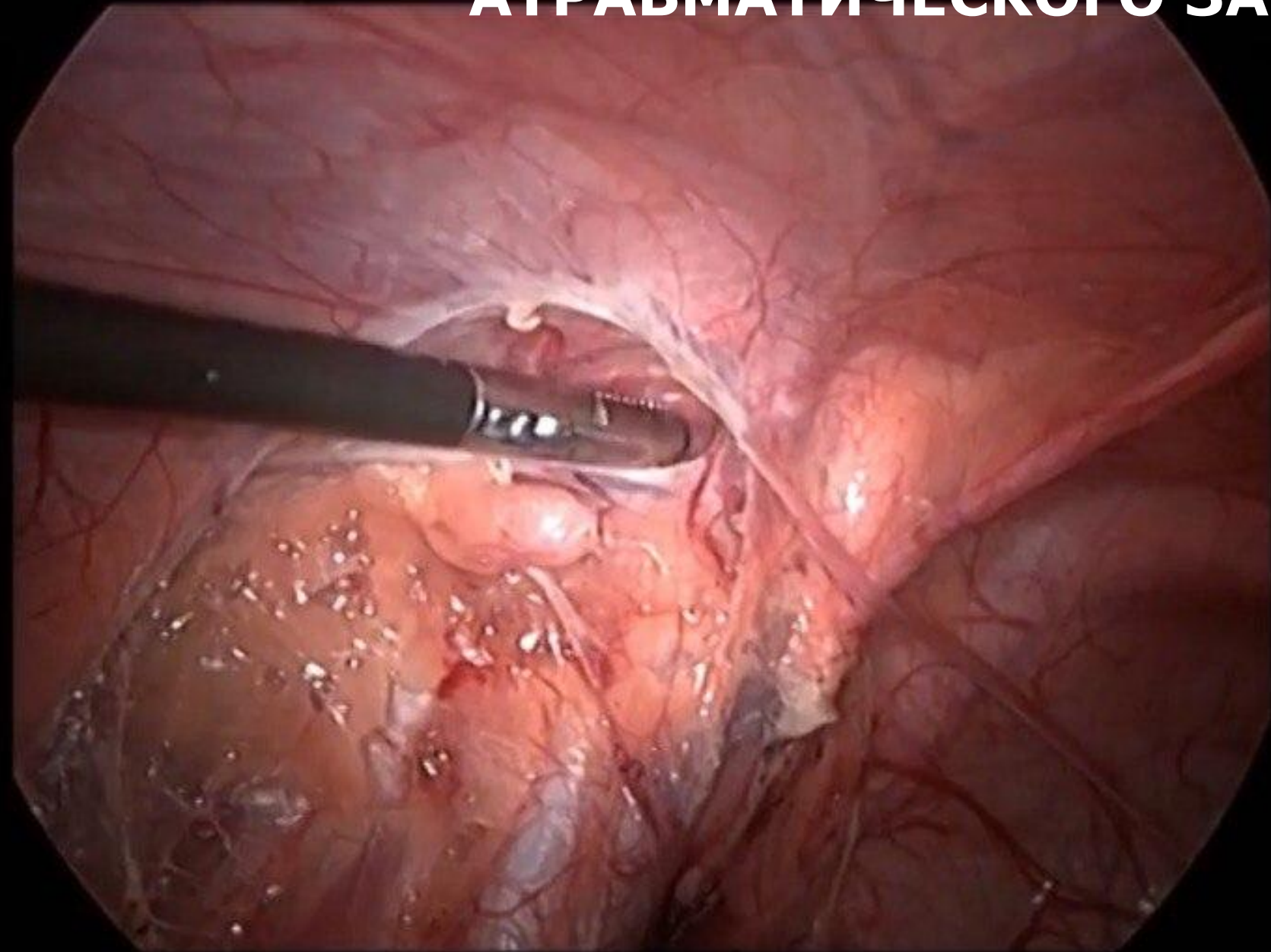


**ФОТО 7: МОБИЛИЗОВАННОЕ ЯИЧКО НА СОСУДИСТОЙ  
НОЖКЕ С ОКРУЖАЮЩЕЙ ПАРИЕТАЛЬНОЙ БРЮШИНОЙ**

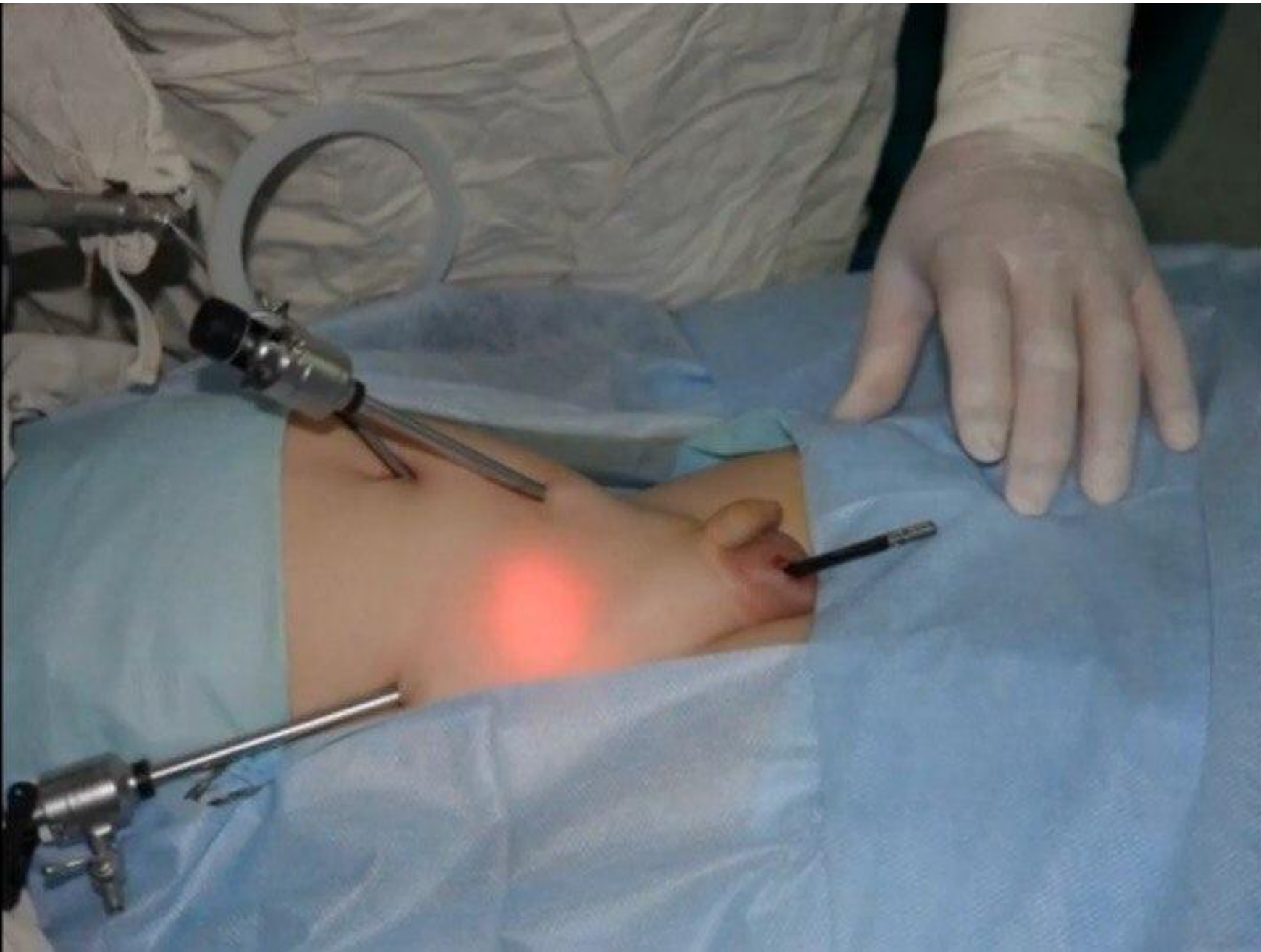




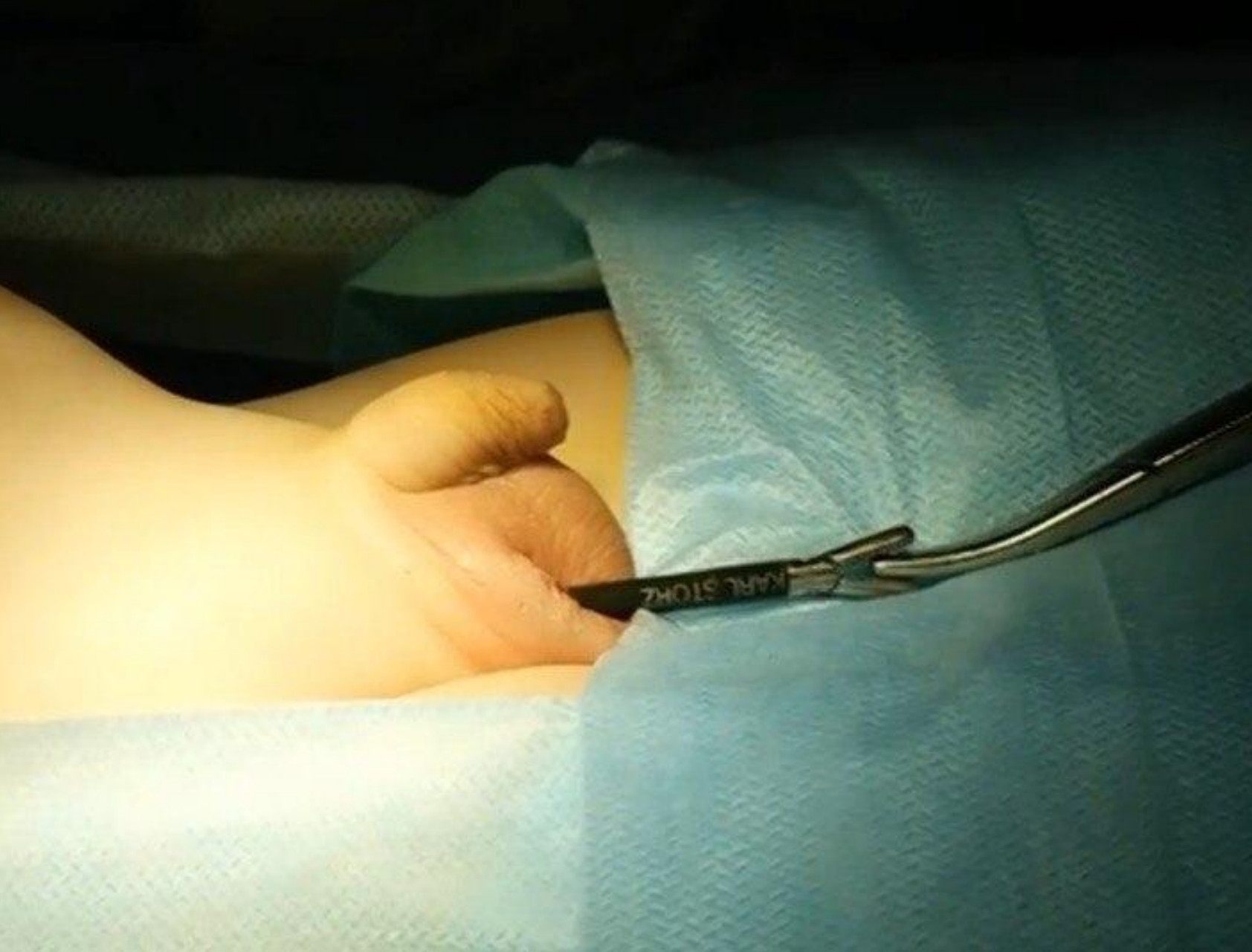# ФОТО 8: ФОРМИРОВАНИЕ ТУННЕЛЯ С ПОМОЩЬЮ АТРАВМАТИЧЕСКОГО ЗАЖИМА



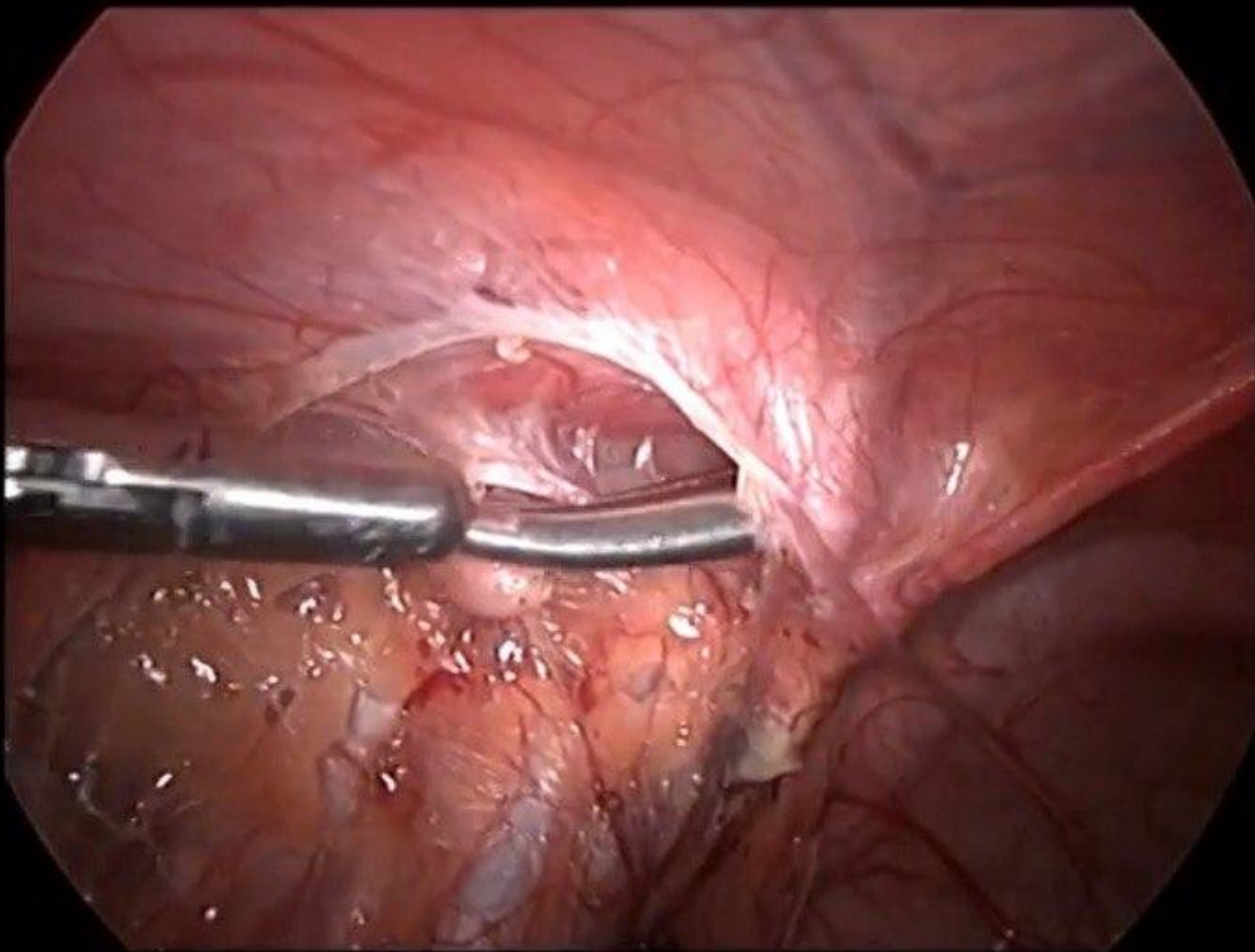
# ФОТО 9: ТУННЕЛЬ СФОРМИРОВАН



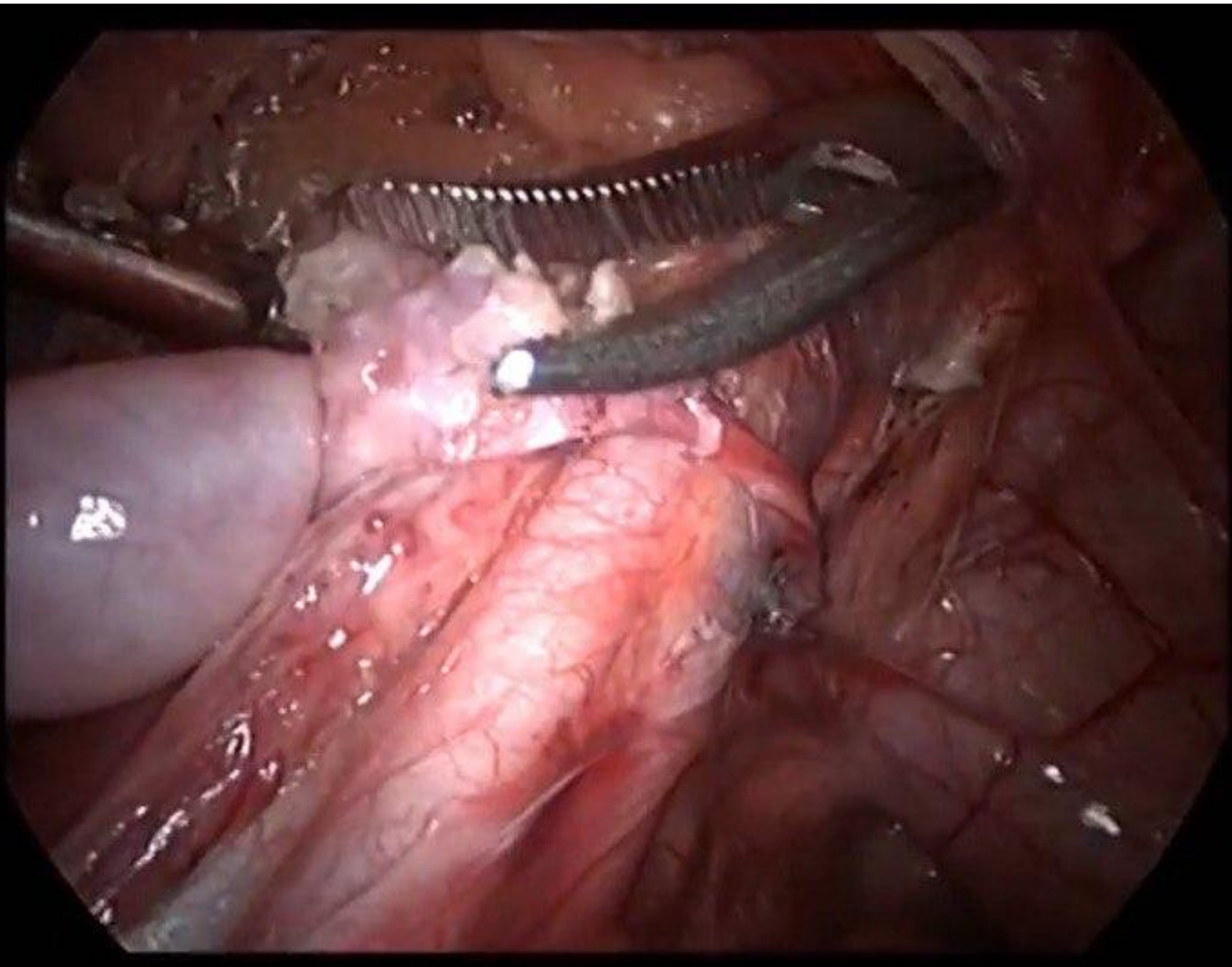
# ФОТО 10: ВВОД ДИССЕКТОРА В БРЮШНУЮ ПОЛОСТЬ ЧЕРЕЗ ТУННЕЛЬ (А)



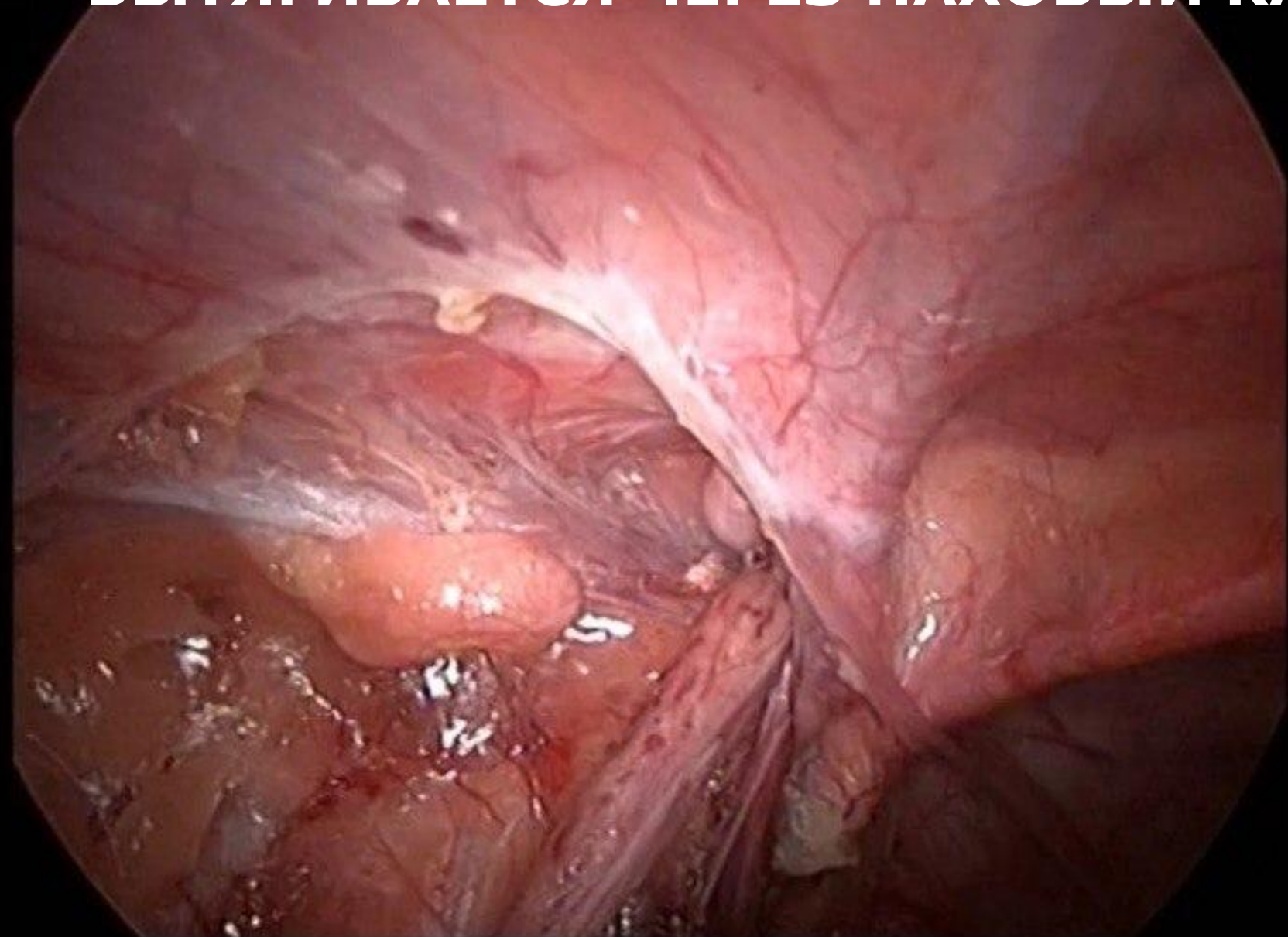
**ФОТО 11: ВВОД ЗАЖИМА MARYLAND В БРЮШНУЮ ПОЛОСТЬ ЧЕРЕЗ ТУШЕЛЬ (Б)**



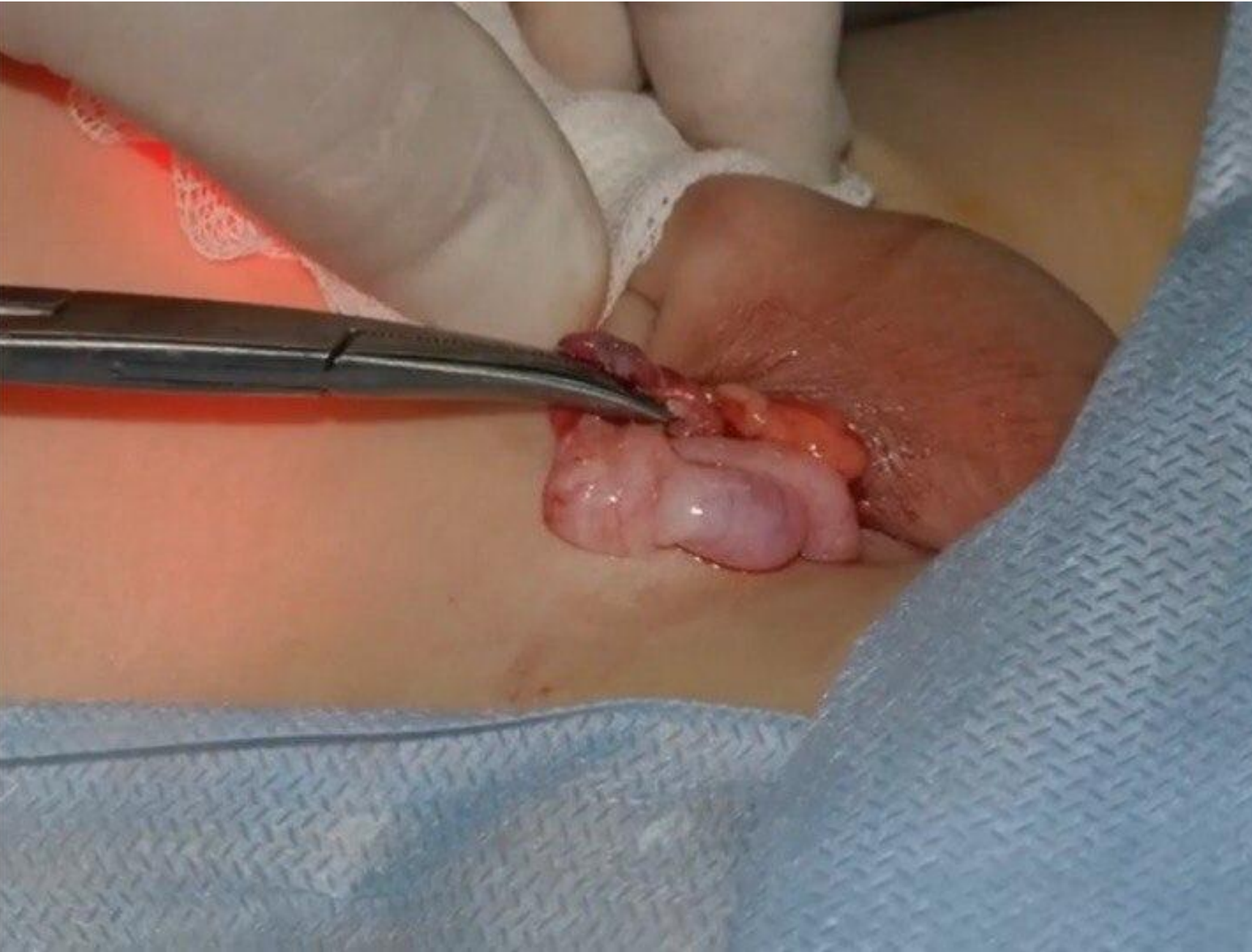**ФОТО 12: ЯИЧКО ЗАХВАЧЕНО**



**ФОТО 13: ЯИЧКО С ПОМОЩЬЮ ЗАЖИМА MARYLAND  
ВЫТЯГИВАЕТСЯ ЧЕРЕЗ ПАХОВЫЙ КАНАЛ В МОШОНКУ**



**ФОТО 14: ЯИЧКО ВЫВЕДЕНО В МОШОНКУ**



**ФОТО 15: ЯИЧКО ФИКСИРУЕТСЯ К ОБОЛОЧКАМ, РАНА  
УШИВАЕТСЯ**

